

# ТЕЛО ЧЕЛОВЕКА


# СКЕЛЕТ

Хлопонина Светлана Анатольевна  
учитель начальных классов МБОУ гимназия № 25

Город Краснодар  
2008 год

## **Мышцы и кости**

К костям прикреплены 500 с лишним мышц, называемых скелетными. Каждый мускул обоими концами крепится к кости конусообразным, похожим на веревку сухожилием. При движении мускулы сокращаются и подтягивают кости. Мускулы и кости вместе образуют одну из важнейших систем организма - скелетно-мышечную. Подвижность скелету придают суставные сочленения между костями. В некоторых суставах кости прочно соединены друг с другом зигзагообразными швами и кажутся единым целым. Скажем, большая тазовая кость состоит из трех сросшихся костей - подвздошной вверху, лобковой внизу спереди и седалищной внизу сзади, там, где ягодицы. У младенцев и детей они еще сохраняют некоторую подвижность, но с возрастом срастаются накрепко. Другие суставы более подвижны, но по-разному. Например, самый крупный коленный сустав похож на дверную петлю, позволяя голени сгибаться назад, но не вперед или в стороны. Такими же петлями, только поменьше, можно назвать и суставы пальцев.



## Скелет человека

### Скелет

*Громада небоскреба держится на бетонных опорах и стальных балках. Крылья гигантского аэробуса крепятся мощными распорками и лонжеронами. Так и наше тело держится на внутреннем каркасе - скелете.*

Без скелета наше тело было бы бесформенной массой мышц, кровеносных сосудов и внутренних органов. Но упругие, твердые кости образуют прочный остов, поддерживающий все остальные части тела. Трудясь вместе с мышцами, скелет дает нам полную свободу бегать, прыгать и сгибаться в разные стороны.

Скелет человека состоит примерно из 206 отдельных костей, соединенных различными суставами. В зависимости от выполняемой функции у каждой кости свой размер и форма - от мощной бедренной кости длиной до 50 см до крохотного, величиной с блоху, 2,6 мм стремечка в ухе.

Скелет человека состоит из разных костей: длинных, коротких и плоских. Длинные кости это - кости плеча, предплечья, бедра, голени. Короткие кости кисти и стопы. Плоские кости черепа, лопатки.

## Позвоночник

Позвоночник состоит из 33-34 позвонков и пяти отделов: шейного - 7 позвонков, грудного - 12, поясничного - 5, крестцового - 5 и копчикового - 4-5 позвонков. Крестцовые и копчиковые позвонки у взрослого человека срослись и представляют крестцовую и копчиковую кости. Позвонок состоит из тела и дуги, от которой отходит 7 отростков: остистый, 2 поперечных и 4 суставных. *Тело* позвонка обращено вперед, а *остистый отросток* - назад, в середине находится позвоночное отверстие; отверстия всех позвонков образуют канал, в котором находится спинной мозг. На дугах позвонков имеются углубления, образующие в совокупности межпозвоночные отверстия, через которые проходят спинномозговые нервы.

## Грудная клетка.

Образована грудными позвонками, 12 парами рёбер и плоской грудной костью, или грудиной. Рёбра представляют собой плоские изогнутые дугою кости. Их задние концы подвижно соединены с грудными позвонками, а передние концы 10 верхних рёбер при помощи гибких хрящей соединяются с грудной костью. Это обеспечивает подвижность грудной клетки при дыхании. Две нижние пары рёбер короче остальных и оканчиваются свободно. Грудная клетка защищает сердце и легкие, а также печень и желудок.

# Первый шейный позвонок - атлант

# Кости черепа



### ***Скелет верхних конечностей.***

Ключицы и лопатки образуют скелет плечевого пояса. К нему подвижно прикрепляется скелет свободной верхней конечности. Он состоит из костей плеча, предплечья и кисти.

Кости конечностей соединены подвижно. Конечности обеспечивают передвижение человека в пространстве и действуют как сложные системы рычагов.

### ***Скелет нижних конечностей.***

Две массивные плоские тазовые кости сзади прочно сращены с крестцом, а спереди соединены между собой. Они составляют пояс нижней конечности. В впадину каждой из тазовых костей входит шаровидная головка бедренной кости. Скелет свободной нижней конечности состоит из массивной бедренной кости, костей голени и стопы.



## Обнаружили 12 метровый скелет человека!

Первое сообщение появилось в интернете, сообщая, что скелет обнаруживался где-то в пустынях западной Индии.





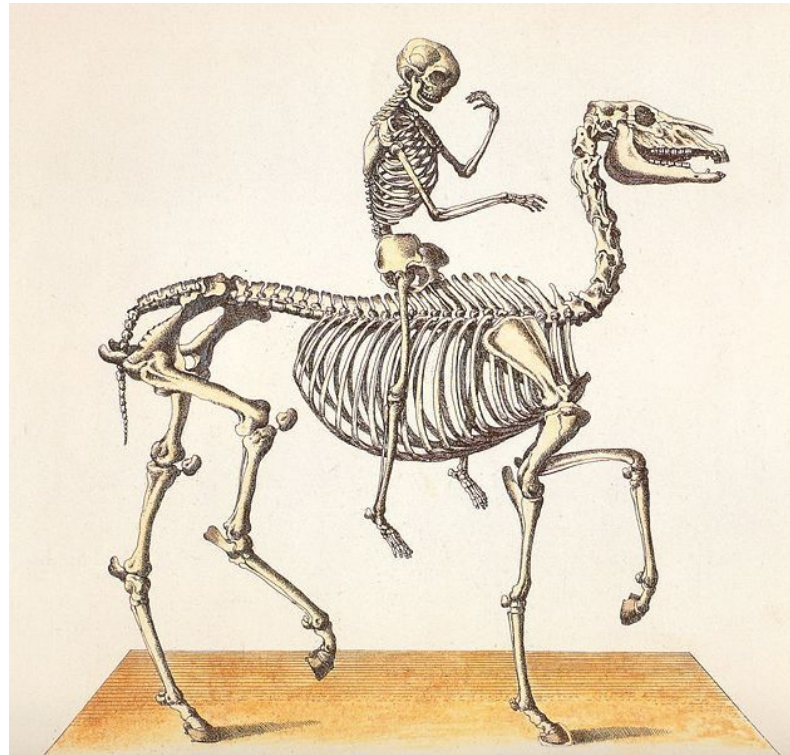
Индийская мифология говорит о гигантах ,а именно: Rakshasas, который господствовал над лесами.



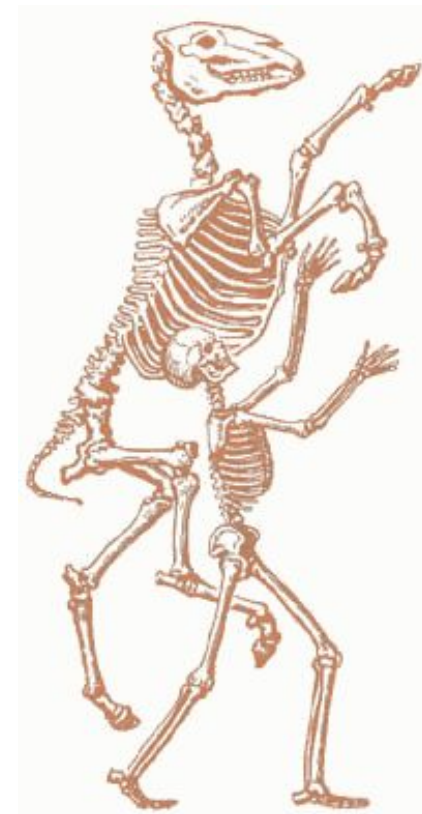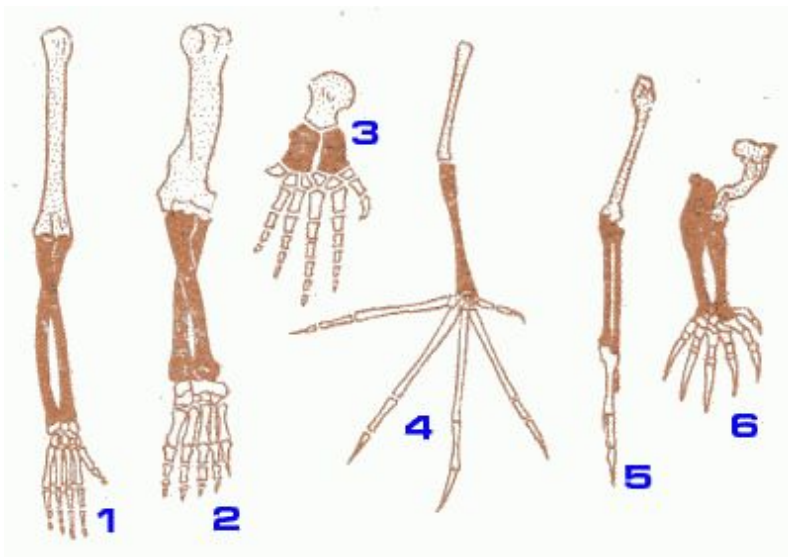
# СКЕЛЕТ КИТА



# СКЕЛЕТ ЧЕЛОВЕКА И ЛОШАДИ



# СРАВНЕНИЕ СКЕЛЕТА ЧЕЛОВЕКА И ЖИВОТНЫХ



# *Особенности скелета человека, связанные с прямохождением и трудовой деятельностью.*

Человека характеризует вертикальное положение тела, опирающегося только на нижние конечности. Позвоночник взрослого человека имеет изгибы. Во время быстрых, резких движений изгибы пружинят и смягчают толчки. У млекопитающих животных, которые опираются на четыре конечности, позвоночник таких изгибов не имеет.

Грудная клетка человека в связи с прямохождением расширена в стороны. У млекопитающих животных она сжата с боков.

Одна из самых характерных черт скелета человека - это строение руки, ставшей органом труда. Кости пальцев подвижны. Самый подвижный, большой палец, хорошо развитый у человека, располагается напротив всех остальных, что важно для различных видов работы - от колки дров, требующей сильных размашистых движений, до сборки ручных часов, которая связана с тонкими и точными движениями пальцев.

В связи с вертикальным положением тела человека пояс его нижних конечностей очень широк и имеет вид чаши. Он служит опорой для внутренних органов брюшной полости. У млекопитающих животных таз значительно уже, чем у человека.

Массивные кости нижних конечностей человека толще и прочнее костей рук, так как ноги несут на себе всю тяжесть тела. Сводчатая стопа человека при ходьбе, беге, прыжках пружинит, смягчает толчки.

В скелете головы человека мозговой отдел черепа преобладает над лицевым. Это связано с большим развитием головного мозга человека.