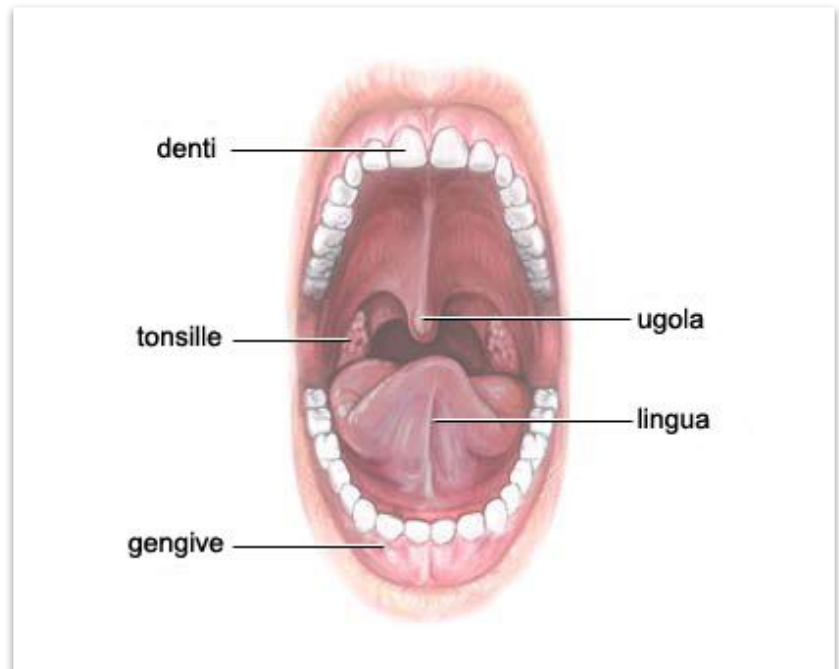


***Обследование  
артикуляционного  
Аппарата***

*Подготовила логопед Мустафинова Р.С*

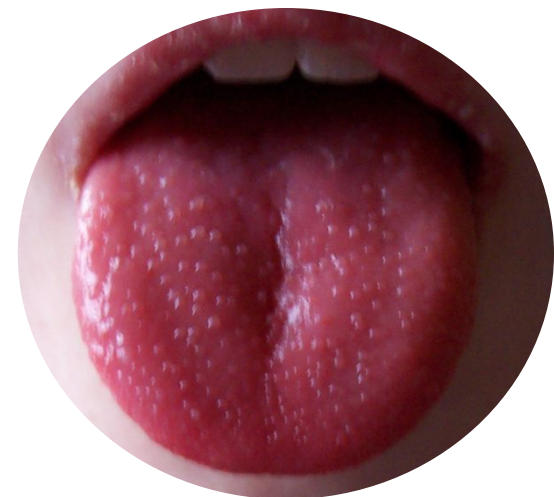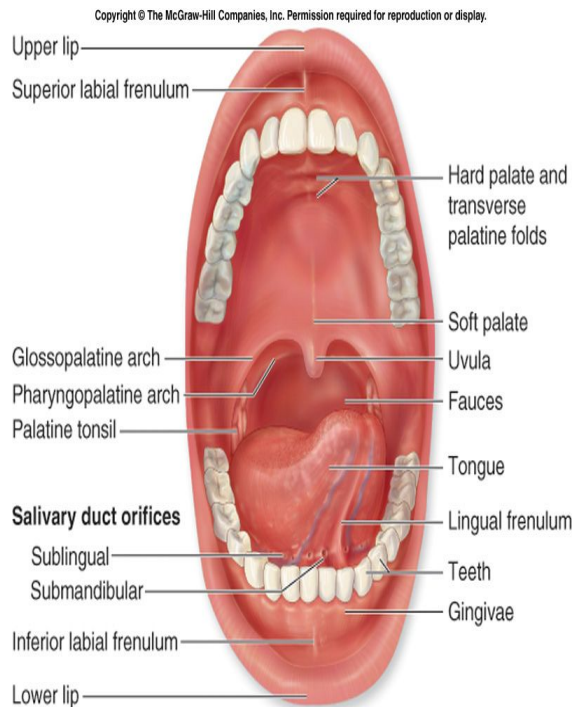
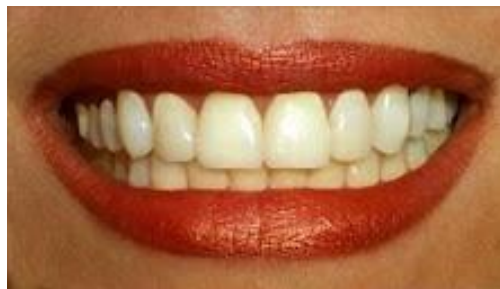## Обследование анатомического состояния артикуляционного аппарата начинается с наблюдения за мимической мускулатурой в покое:

- выраженность носогубных складок,
- открыт рот или закрыт;
- наличие слюнотечения;
- характер линии губ и плотность их смыкания;
- наличие насильственных движений.



# ОСМОТР ОРГАНОВ АРТИКУЛЯЦИОННОГО

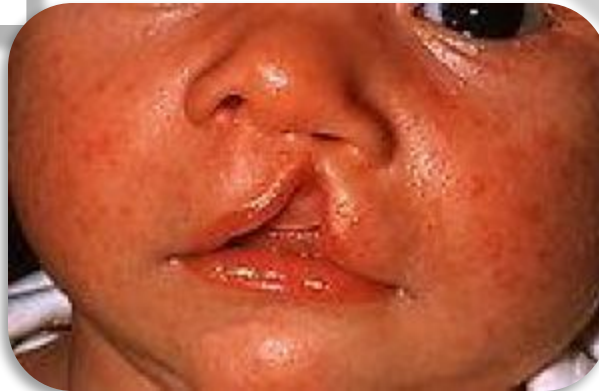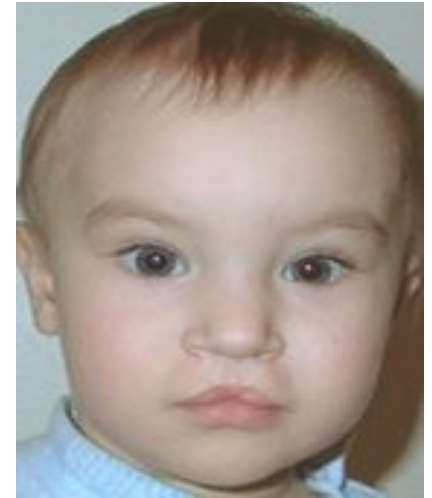# АППАРАТА Характеристика



(a)

# ГУБЫ

- Толстые,
- Укороченные,
- Расщепление верхней губы,
- послеоперационные рубцы,
- Норма.



# ЗУБЬ

- ✓ Редкие,
- ✓ Кривые,
- ✓ Мелкие,
- ✓ Лишние,
- ✓ Вне челюстной дуги,
- ✓ Кариозные,
- ✓ Норма

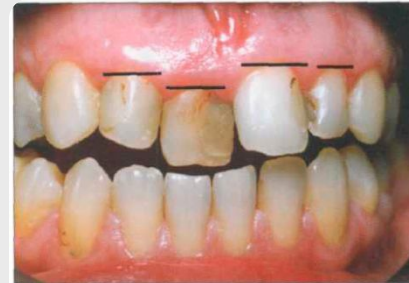
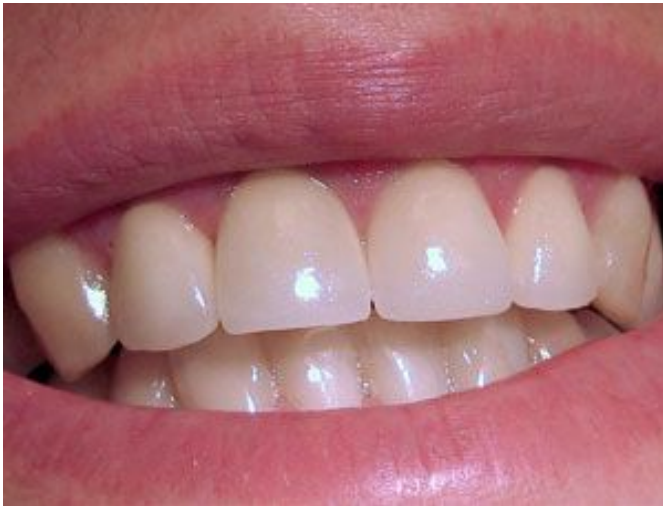
Рис. 145

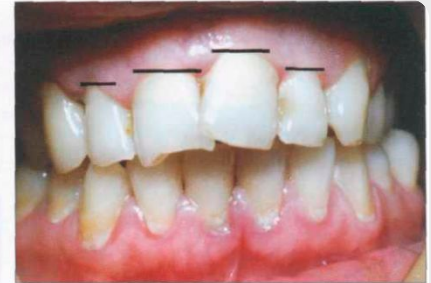

Рис. 146

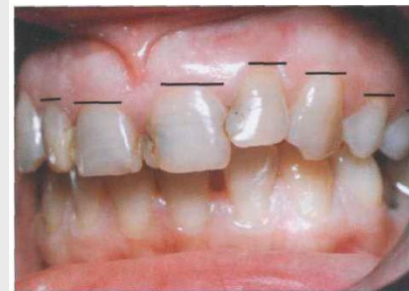

Рис. 147

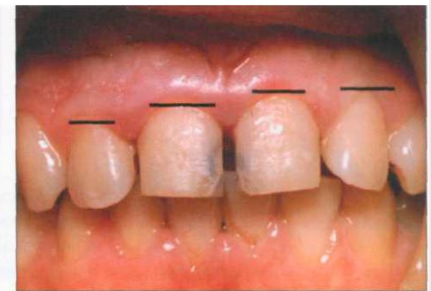
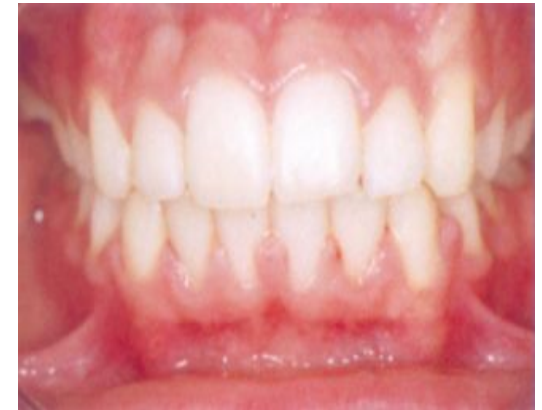
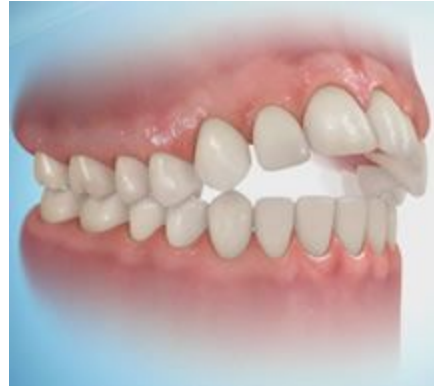
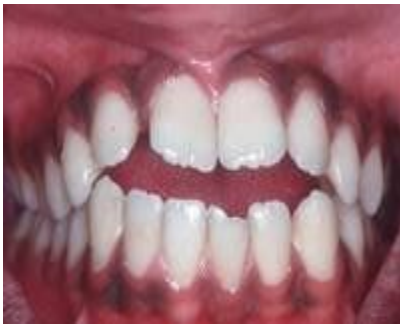Рис. 148

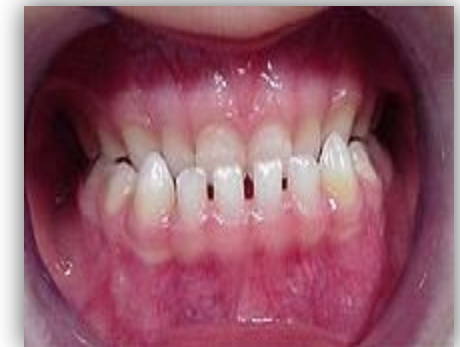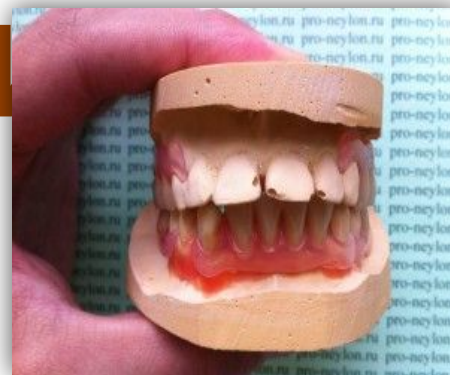# ПРИКУ

- открытый передний,
- открытый боковой,
- норма

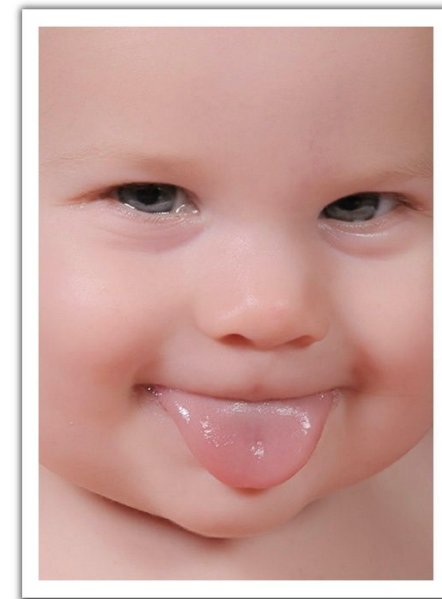
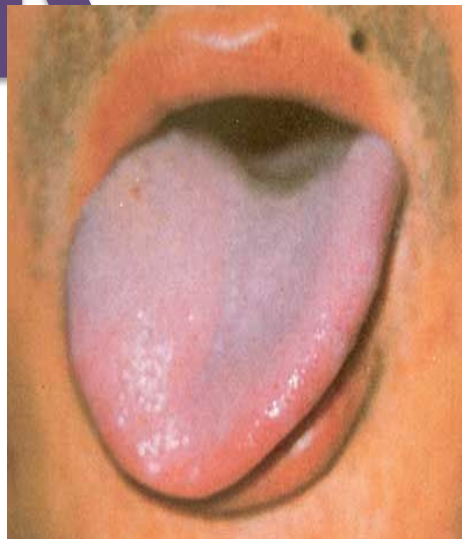

# СТРОЕНИЕ ЧЕЛЮСТЕЙ

- Прогения,
- Прогнатия,
- Норма



# ЯЗЫК



*Толстый,  
Распластанный,  
Напряженный,  
Маленький,  
Длинный,  
Узкий,  
Норма*

# ПОДЪЯЗЫЧНАЯ УЗДЕЧКА

- ❑ Короткая,
- ❑ Натянута,
- ❑ Норма

- Высокое,
- Чрезмерно узкое,
- Плоское,
- Низкое,
- Расщелина твердого неба,  
расщепление альвеолярного  
отростка,
- Субмукозная расщелина,
- Норма

# МАЛЕНЬКИЙ ЯЗЫЧОК

- Отсутствует,
- Укорочен,
- Раздвоен,
- Свисает неподвижно по  
средней линии,
- Отклоняется в сторону.