




**Консультация для
родителей «Аномалии
прикуса и их влияние на
формирование
звукопроизношения»**

Подготовлена
Учителем – логопедом
МДОУ «ДС №28»
Ерофеевой Т.Д.

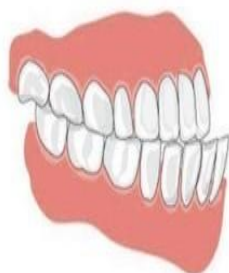



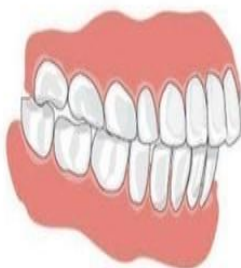ПРИКУС– это соотношение зубных рядов верхней и нижней челюсти. Все дети рождаются с недоразвитой нижней челюстью (она немного смещена назад), но по мере взросления, при активном сосании и жевании формируются нормальные взаимоотношения между челюстями. Однако не всегда ребенок может активно сосать и жевать, тогда жевательные мышцы будут развиты недостаточно и челюсти могут неправильно сформироваться. К НАРУШЕНИЯМ ПРИКУСА МОГУТ ПРИВОДИТЬ: -заболевания дыхательной системы, например хронические насморки, - увеличенные аденоиды, из-за чего человек постоянно дышит ртом и челюсти не смыкаются; -травмы, повреждение зубного ряда, что часто бывает у малышей при падении; -наследственность

Виды неправильного прикуса

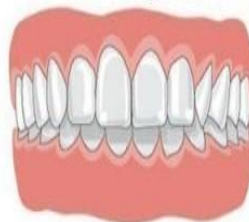Мезиальный



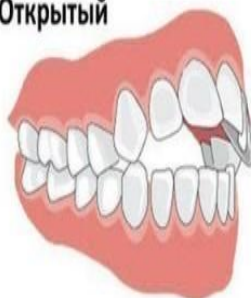Дистальный



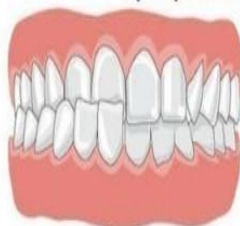Глубокий



Открытый



Перекрестный





НАИБОЛЕЕ
РАСПРОСТРАНЕННЫМИ НАРУШЕНИЯМИ
ПРИКУСА ЯВЛЯЮТСЯ:

ДИСТАЛЬНЫЙ ПРИКУС (прогнатический прикус) - верхние передние зубы выдвинуты вперед по отношению к нижним. Отличительная черта такого прикуса - это чрезмерно развитая верхняя челюсть или недоразвитая нижняя челюсть. Нарушается процесс распределения жевательной нагрузки. В данном случае задние зубы будут брать на себя нагрузку передних зубов. У людей с дистальным прикусом задние зубы будут более подвержены кариесу. При данной патологии подбородок человека непропорционально маленький, лицо кажется более детским и нерешительным. После исправления прикуса пропорции лица выравниваются, лицо приобретает более правильные пропорции и кажется более волевым.

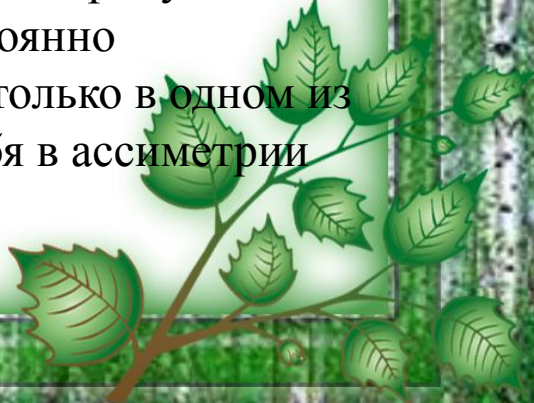




МЕЗИАЛЬНЫЙ ПРИКУС

(прогенический прикус) - выступает вперед нижняя челюсть. Характеризуется передним положением нижней челюсти по отношению к верхней. Одним из отличительных признаков мезиального прикуса является выступающий подбородок. Такой подбородок делает лицо молодого человека волевым, уверенным в себе, но вряд ли украсит девушку.

ОТКРЫТЫЙ ПРИКУС - передние или боковые зубы не смыкаются, образуя между собой щель. Открытым называют прикус, при котором зубы верхней и нижней челюсти не смыкаются (не контактируют). Патология может наблюдаться в переднем отделе и боковом; в области нескольких зубов или целой группы зубов. Наиболее явным внешним проявлением открытого прикуса в переднем отделе является постоянно приоткрытый рот. Нарушение только в одном из боковых отделов проявляет себя в асимметрии черт лица.





ГЛУБОКИЙ ПРИКУС –

резцы верхнего зубного ряда более чем на половину перекрывают резцы нижнего зубного ряда, при этом нижние резцы не опираются на зубные бугорки верхних зубов. В норме верхние зубы должны перекрывать нижние на $1/3$ длины коронки нижних зубов. Когда же верхние зубы перекрывают нижние более чем на половину их длины, то такой прикус считается глубоким. Он может быть глубоким не только в переднем, но и в боковых отделах тоже. Лицо при таком прикусе имеет недостаточную высоту, нижняя губа часто выворачивается наружу, так как ей не хватает места. Однако если человек старается поджимать губу, то губы могут быть очень тонкими.

ПРЯМОЙ ПРИКУС отличается тем, что верхние зубы не покрывают нижних, а стоят прямо над ними, их режущие края соприкасаются

