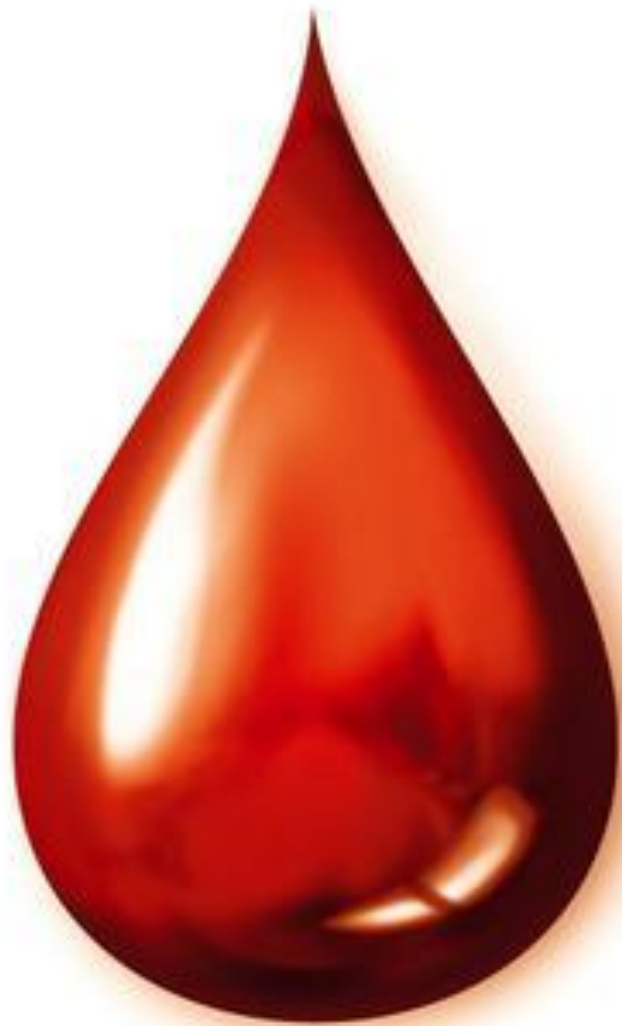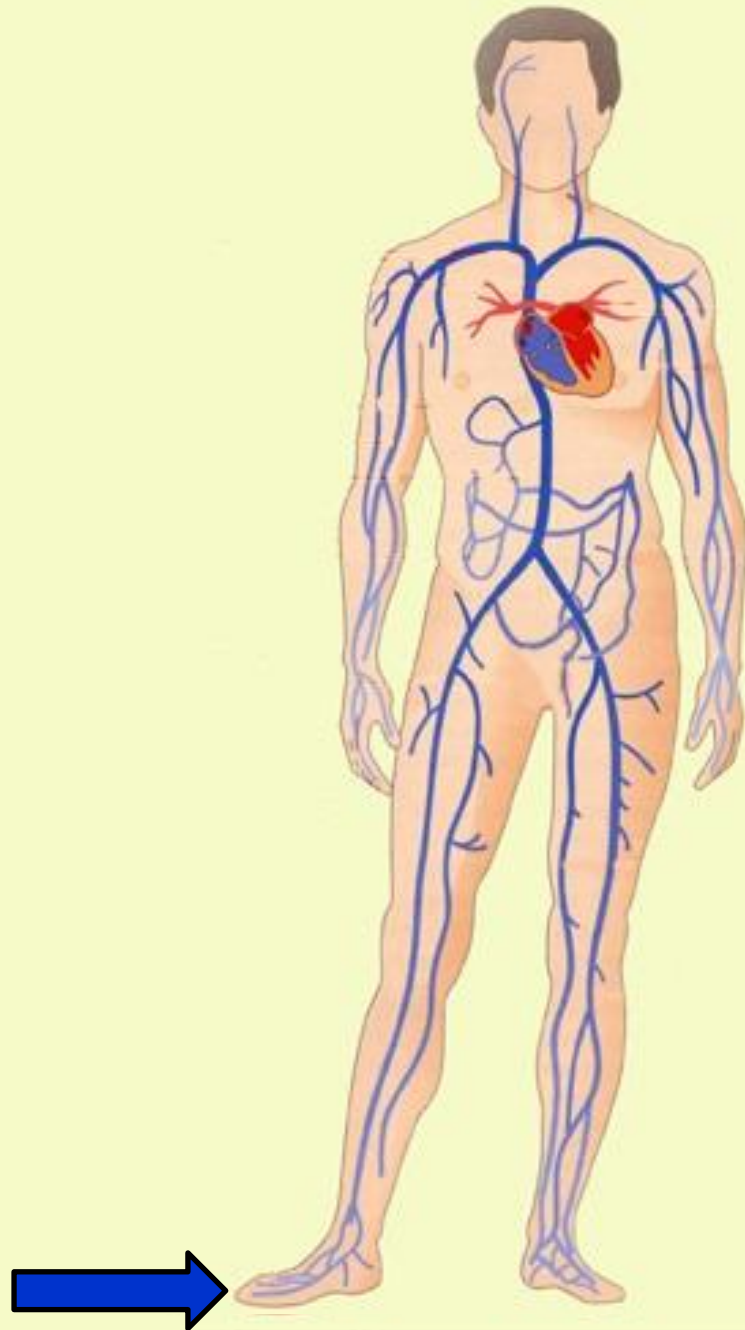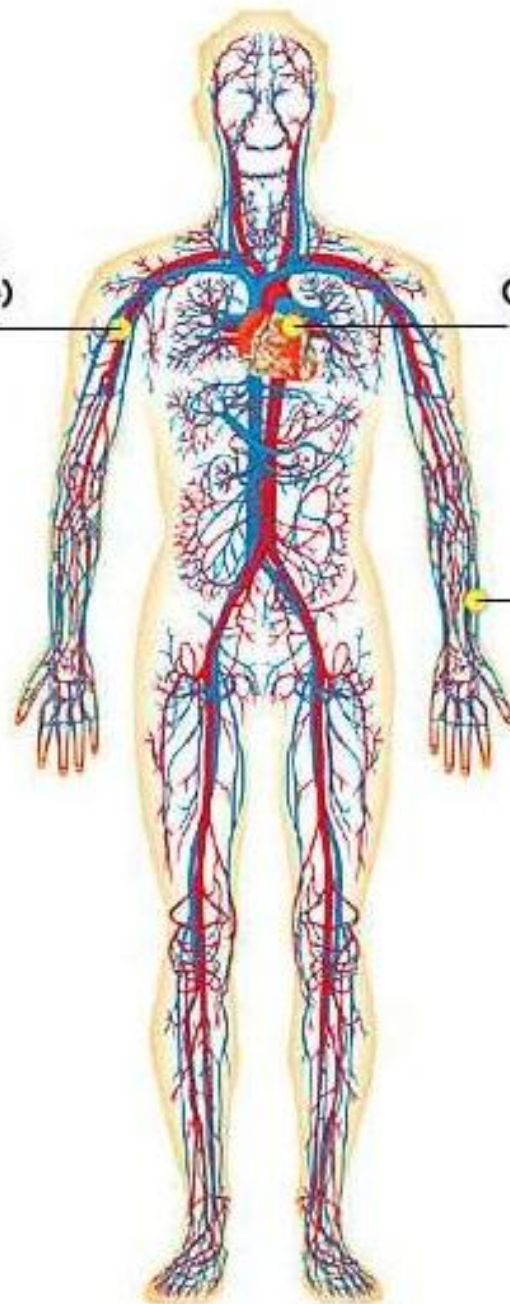


Артерии
(красные)

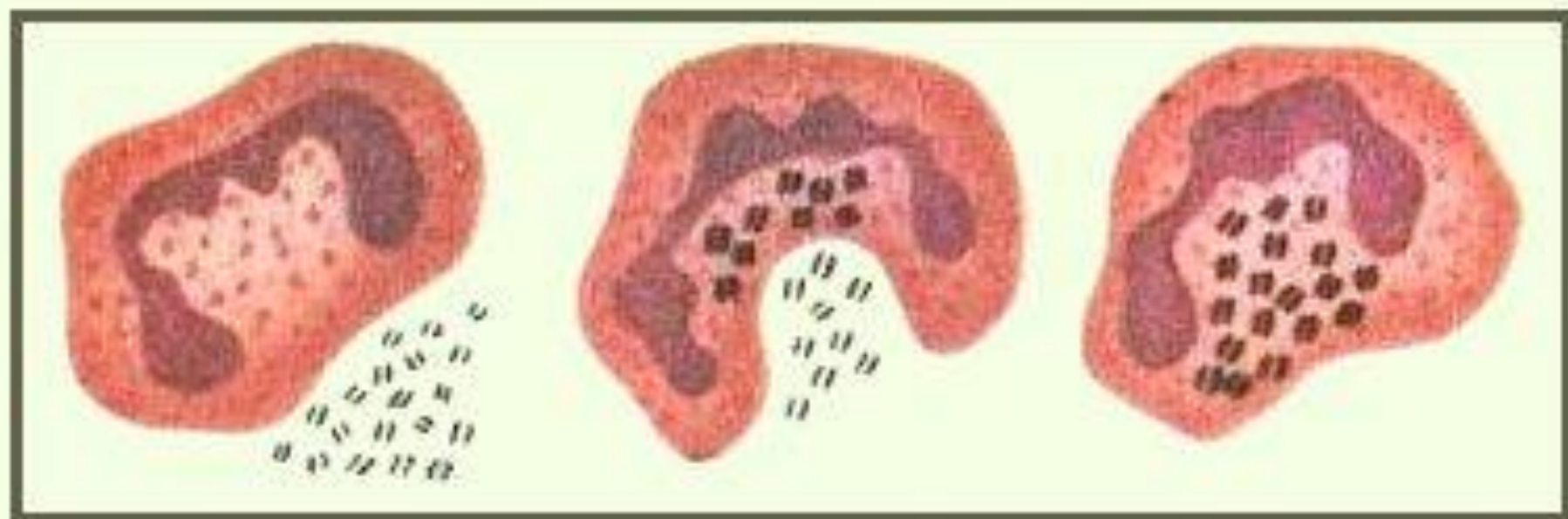
Сердце

Вены
(синие)





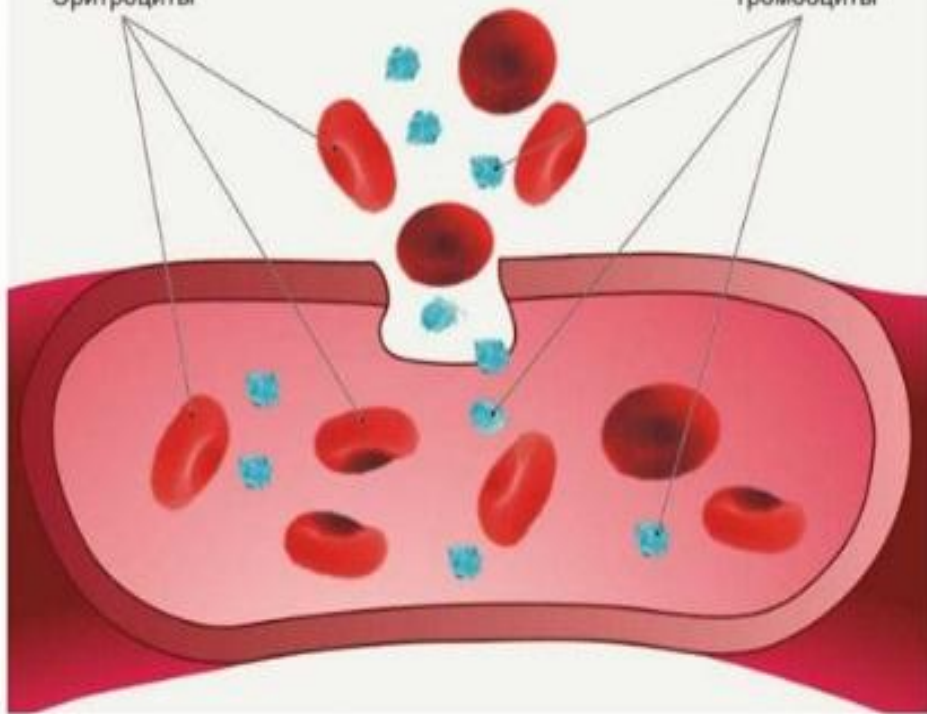
Фагоцитоз - лейкоциты, захватывающие вредных микробов



КРОВОТЕЧЕНИЕ ПРИ ПОВРЕЖДЕНИИ СОСУДА

Эритроциты

Тромбоциты



ОБРАЗОВАНИЕ ТРОМБА

Эритроциты

Нити фибрина

Тромбоциты

