1. Сперматозоид

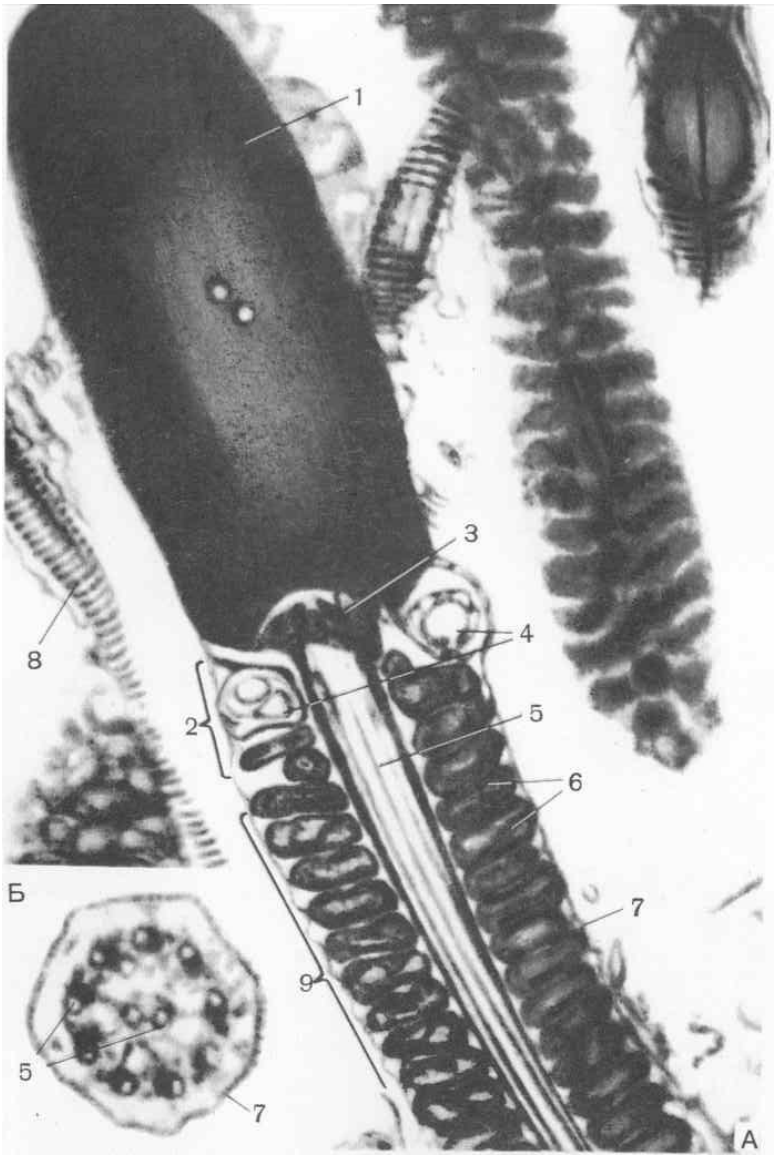

В головке видно **ядро** (1), занимающее практически весь её объём. Затемнение по периферии ядра, обусловлено акросомой.
В поле зрения также три части **хвоста**: **короткая шейка** (2), **промежуточная часть** (9) и **основная часть** (8).
В шейке две **центриоли**: **проксимальная** (3), от которой начинается **аксонема** (5), идущая по всей длине хвоста,
и **дистальная** (4), имеющая кольцевую форму.
В промежуточной части хвоста - **митохондрии** (6), расположенные по спирали. Сперматозоид покрыт плазмолеммой (7).

2. Яйцеклетка

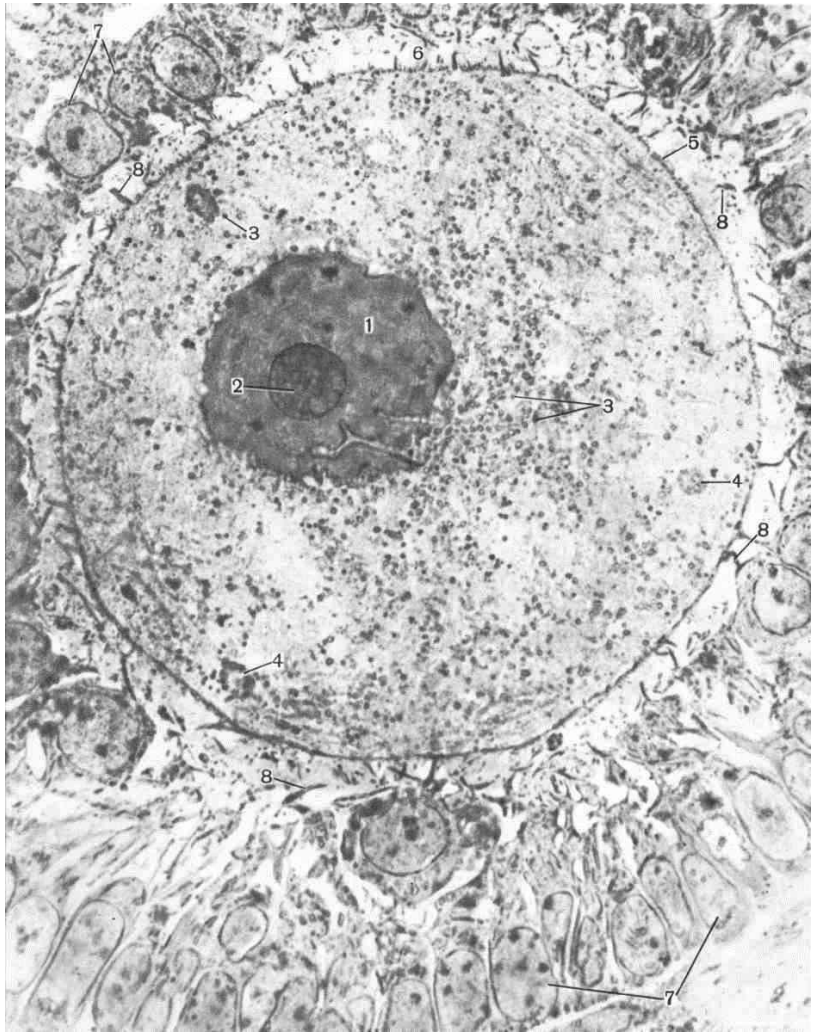

Электронная микрофотография - яйцеклетка млекопитающего

1 – желточные гранулы;
2 – мультивезикулярные тельца;
3 – кортикальные гранулы;
4 – плазматическая мембрана;
5 – ядро;
6 – ядрышко;
7 – блестящая оболочка;
8 – фолликулярные клетки;
9 – отростки фолликулярных клеток.

3. Эритроциты

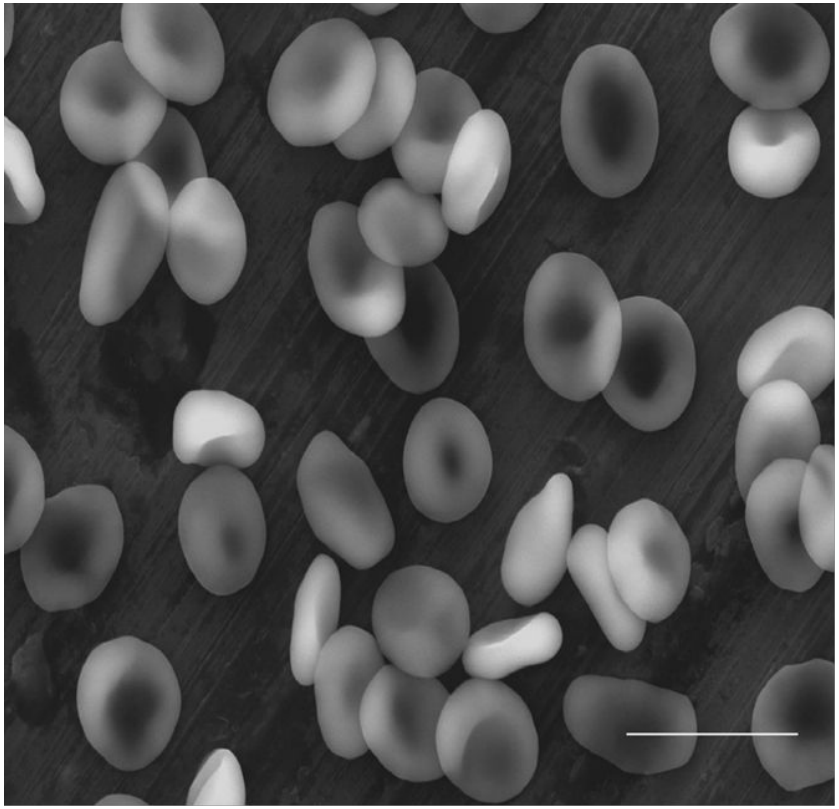

ЭРИТРОЦИТЫ ЧЕЛОВЕКА
СЭМ. Длина масштабной линии — 10 мкм (электронный атлас под ред. проф. В.В. Банина)

Форма эритроцита - двояковогнутый диск с утолщенным краем. Эта форма определяет максимальное отношение площади поверхности клетки к ее объему, что важно для осуществления функции транспорта газов. Кроме того, при продвижении в капиллярах, эритроциты под влиянием давления и вязкости среды деформируются, приобретая форму купола или «парашюта». Вершина купола при этом ориентирована в направлении движения. Такая способность к деформации, обусловленная формой клеток, обеспечивает минимальное сопротивление даже при движении клеток в капиллярах, диаметр которых меньше диаметра эритроцита (7 мкм).

4. Базофил

БАЗОФИЛЬНЫЙ ЛЕЙКОЦИТ
Электронная микрофотография
x 18000

1 - дольчатое ядро с глыбками
плотного хроматина;
2 - базофильные зерна;
3 - гранулы гликогена

5. Эозинофил

ЭОЗИНОФИЛЬНЫЙ МИЕЛОЦИТ

Электронная микрофотограмма эозинофильного миелоцита.

× 27 000

1 - ядро;

2 - внутриклеточный сетчатый аппарат;

3 - эндоплазматическая сеть;

4 - рибосомы;

5 - митохондрия;

6, а, б - плотные тельца:

а - округлые плотные тельца,

б - призматические плотные тельца

6. Нейтрофил

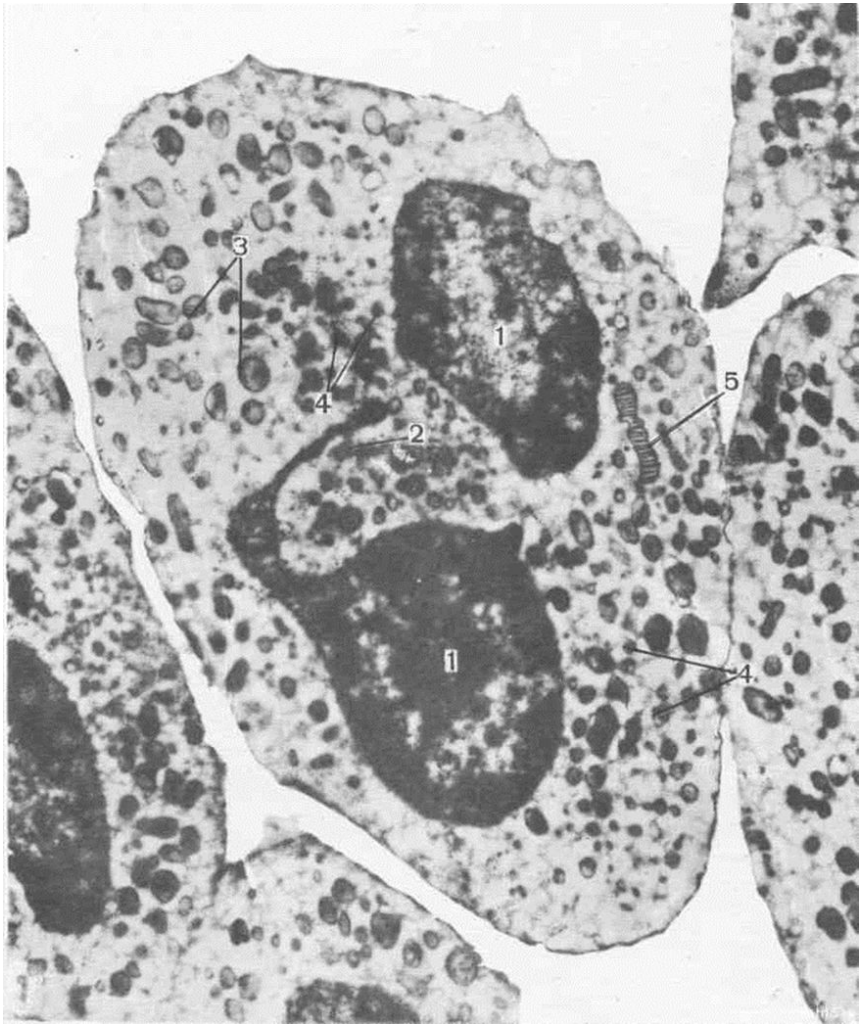

НЕЙТРОФИЛ СЕГМЕНТОЯДЕРНЫЙ

Сегментоядерный нейтрофильный гранулоцит (лейкоцит).

Электронная микрофотография × 12 000

1 - сегменты ядра;
2 - перемычка между сегментами ядра;
3 - специфические нейтрофильные зерна в цитоплазме;
4 - эндоплазматическая сеть;
5 – митохондрии

7. Лимфобласт

ЛИМФОБЛАСТ
Ядро клетки.
Электронная микрофотография лимфобласта селезенки.
× 15 000

1 - кариоплазма;
2 - ядрышко;
3 - ядерная оболочка;
4 - внутриклеточный сетчатый аппарат;
5 - митохондрии

8. Тромбоциты

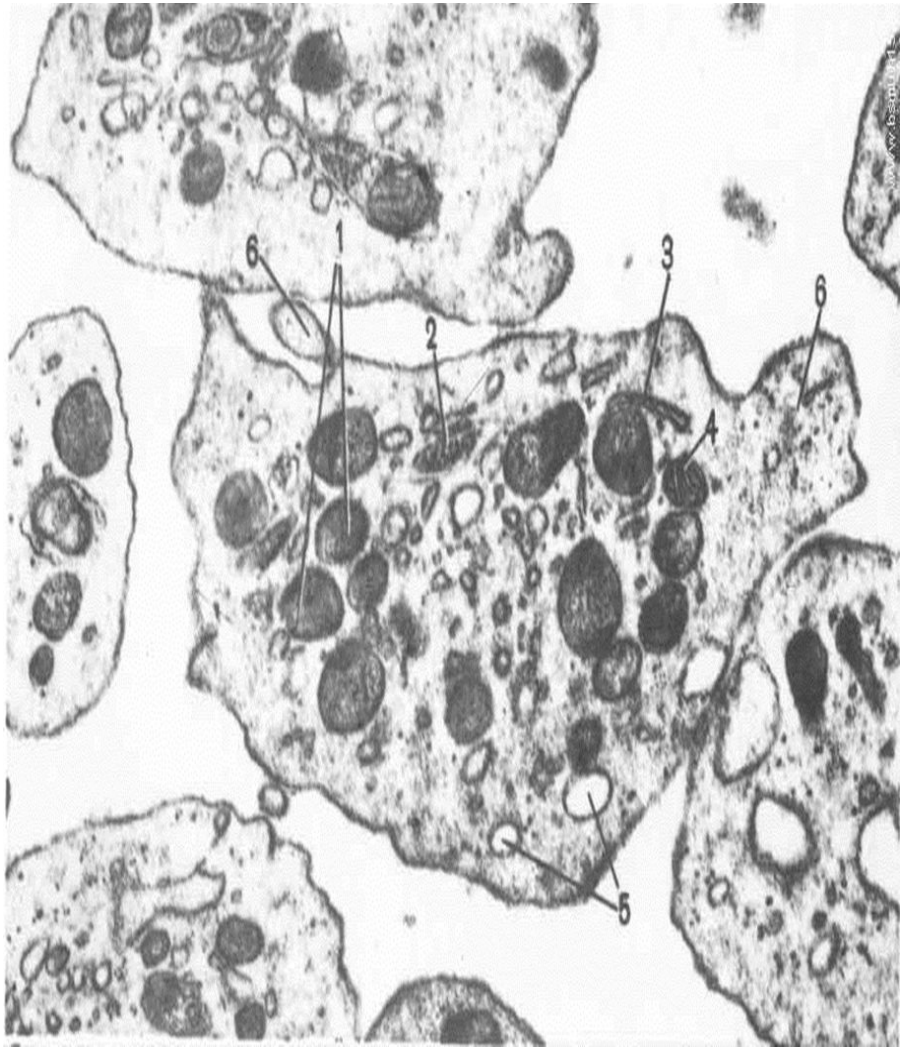

ТРОМБОЦИТЫ

Электронная микрофотография ультрамикроскопического среза тромбоцита крысы.

× 35 000

1 - α-гранулы;
2 - глыбки гликогена;
3 - эндоплазматическая сеть;
4 - митохондрии;
5 - вакуоли;
6 - отростки тромбоцита

9. Тромбообразование

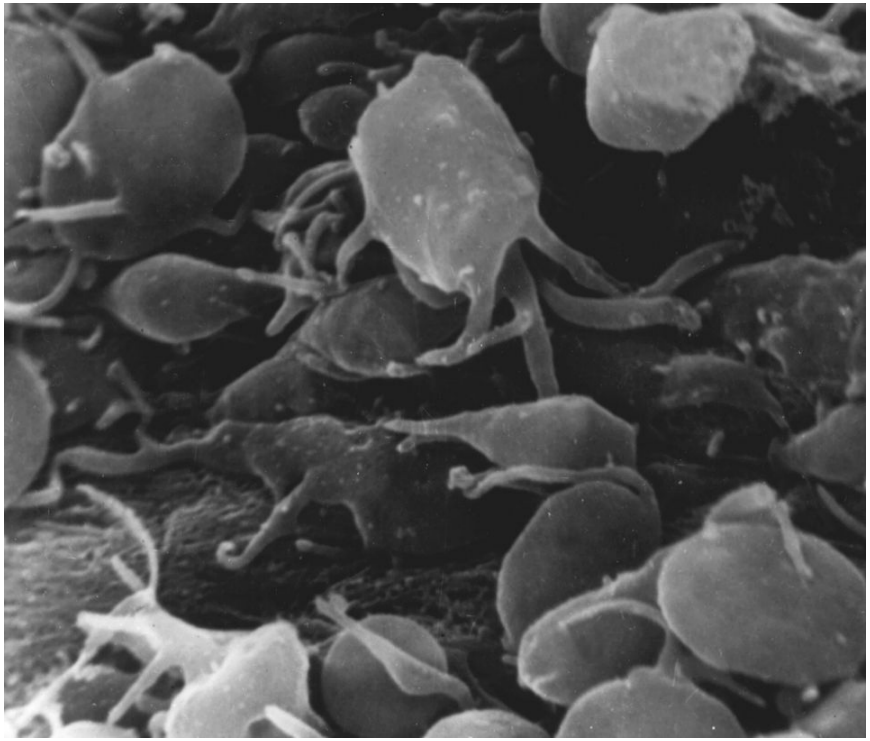

ИЗМЕНЕНИЕ ФОРМЫ ТРОМБОЦИТОВ В НАЧАЛЬНЫХ ФАЗАХ ОБРАЗОВАНИЯ ТРОМБА В ПОВРЕЖДЕННОЙ ОБЛАСТИ ЭНДОТЕЛИЯ АОРТЫ
СЭМ. ×16 000 (электронный атлас под ред. проф. В.В. Банина)

В зоне повреждения эндотелиальной выстилки (*стрелка*) тромбоциты активно взаимодействуют с обнажившимися субэндотелиальными структурами (базальной пластинкой, коллагеном III типа) и образуют пристеночный тромб, прикрывающий место повреждения. Ранее уплощенные овоидные клетки округляются, формируют длинные отростки (филоподии) и плотно прикрепляются к подлежащему субстрату и друг к другу. Изменение формы клеток связано с активацией цитоскелета – микротрубочек и обширной сети актиновых филаментов, которая характерна для стимулированных тромбоцитов. Компоненты цитоскелета вовлекаются и в более позднюю фазу тромбообразования – сокращение (ретракцию) тромба, что позволяет частично восстановить или увеличить просвет

10. Капилляр соматического типа

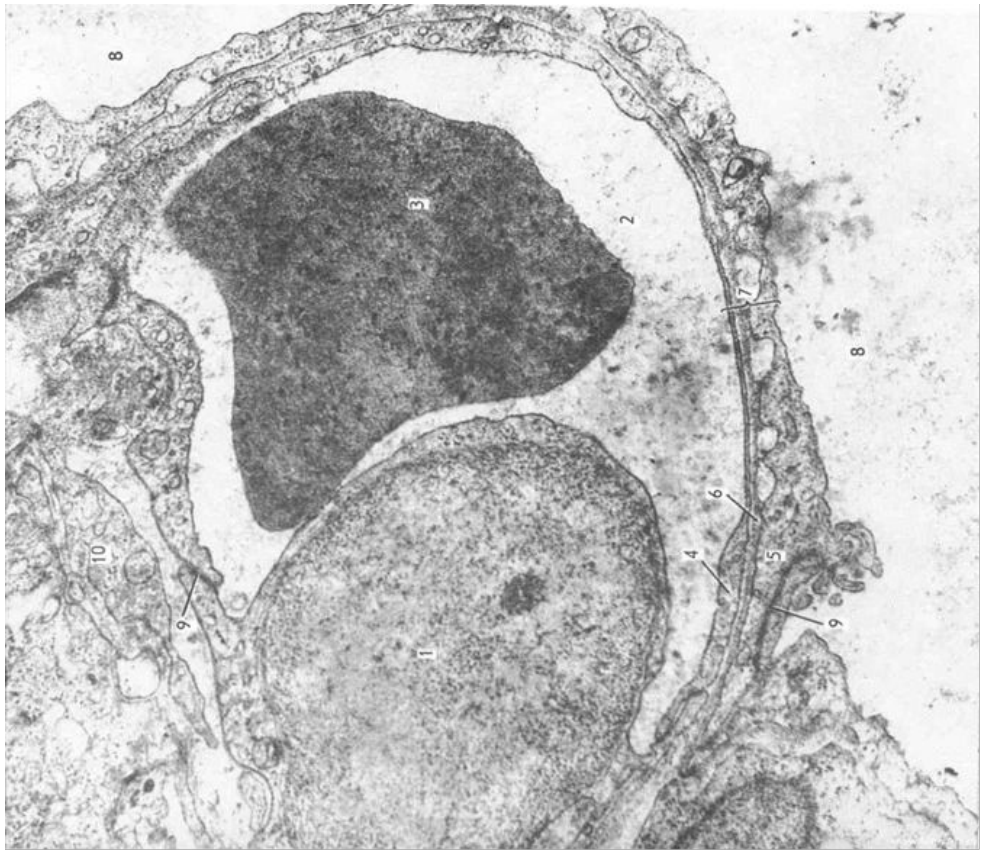

ГЕМОКАПИЛЛЯР I ТИПА ИЗ ЛЕГКОГО

Стенка альвеолы и кровеносный капилляр легкого.

Электронная микрофотография.

× 25 000

1 - ядро эндотелиальной клетки кровеносного капилляра;

2 - просвет кровеносного капилляра;

3 - эритроцит в просвете кровеносного капилляра;

4 - цитоплазма эндотелиальной клетки кровеносного капилляра;

5 - цитоплазма клетки альвеолярного эпителия;

6 - базальные мембраны эндотелия и эпителия;

7 - воздушно-кровяной барьер;

8 - просвет альвеолы;

9 - десмосомы;

11. Капилляр фенестрированного типа

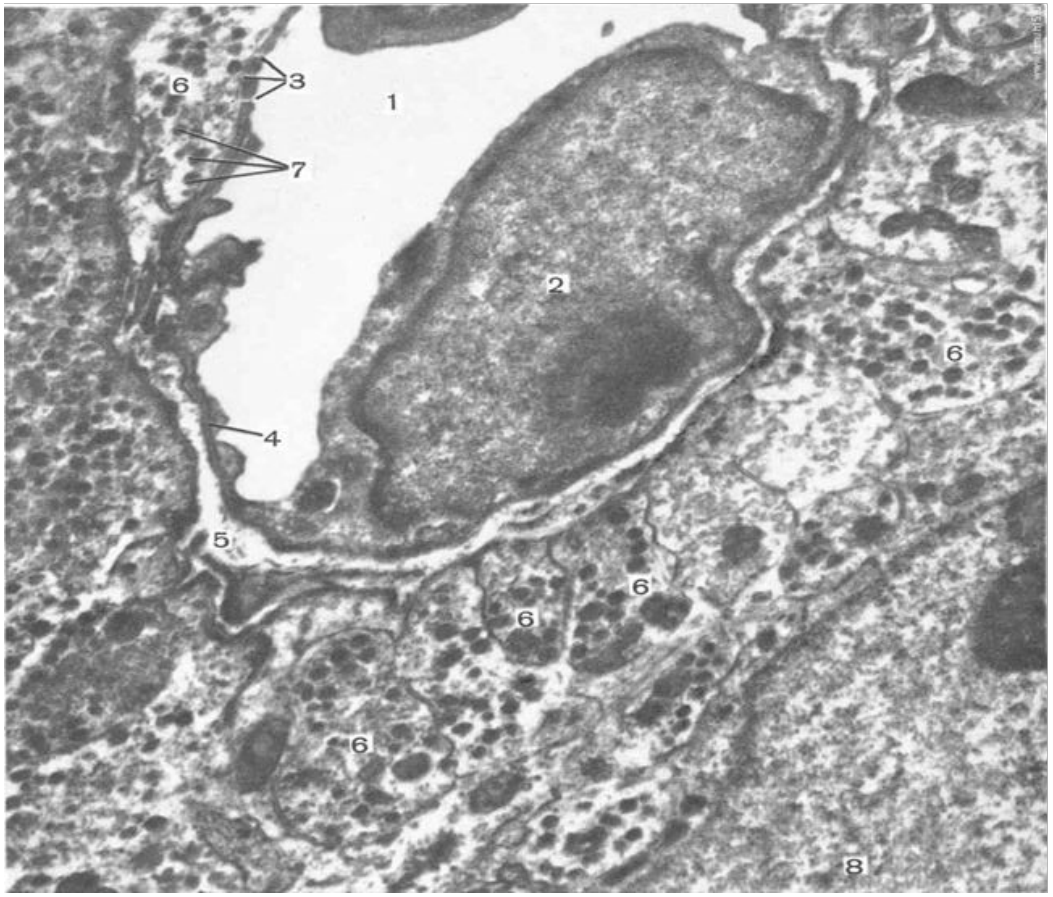

ГЕМОКАПИЛЛЯР II ТИПА ИЗ НЕЙРОГИПОФИЗА

Задняя доля гипофиза белой мыши. Электронная микрофотография

× 25 300

1 - просвет кровеносного капилляра;
2 - ядро эндотелиальной клетки;
3 - поры в эндотелии;
4 - базальная мембрана;
5 - перикапиллярное пространство;
6 - нейриты нейросекреторных клеток гипоталамической области;
7 - скопление нейросекреторных гранул в аксоплазме;
8 - питуицит

12. Капилляр синусоидного типа

ГЕМОКАПИЛЛЯР III ИЗ ПЕЧЕНИ

Синусоидный кровеносный капилляр печени.

Электронная микрофотография × 27 000

1 - синусоидный кровеносный капилляр;
2 - звездчатая эндотелиальная клетка;
3 - ретикулиновые волокна;
4 - пиноцитозные пузырьки;
5 - микроворсинки печеночной клетки;
6 - митохондрии;
7 - лизосома;
8 - зернистый тип эндоплазматической сети;
9 - незернистый тип эндоплазматической сети

13. Лимфатический капилляр

ЛИМФАТИЧЕСКИЙ КАПИЛЛЯР ПЕРИКАРДА КРЫСЫ

Электронная микрофотография
x 6300

1 – эндотелий;
2 – фиксирующие филаменты;
3 – просвет капилляра
(по Г.В. Булановой).

14. Вставочный диск

1 – граница соседних кардиомиоцитов
2 – десмосома
3 – вплетения миофибрил
4 – митохондрия
5 – нексус

15. Эмалевые призмы



ЭМАЛЕВЫЕ ПРИЗМЫ ЗУБА
Электронная микрофотография
× 44 800

1 - поперечные срезы эмалевых призм;
2 - продольные срезы эмалевых призм;
3 - плотно расположенные кристаллы в эмалевых призмах

16. Секреторная клетка поджелудочной железы

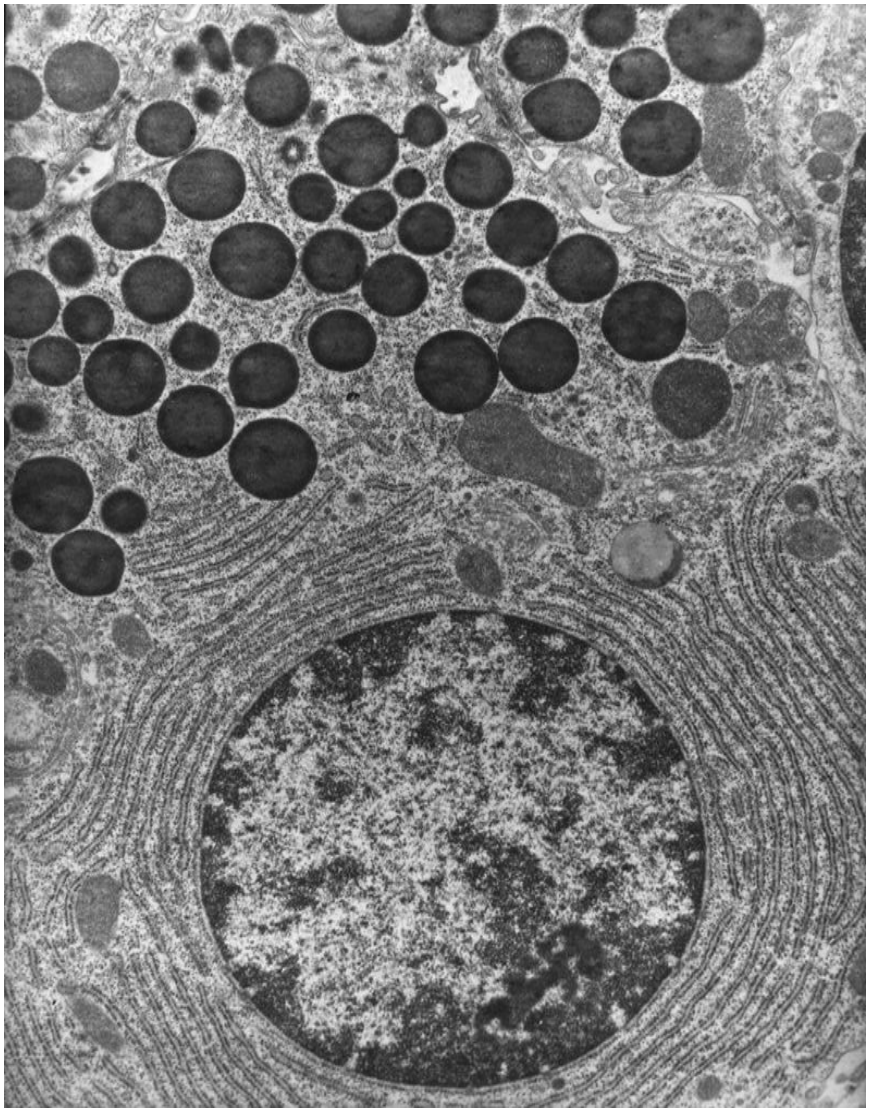

На обзорной электронной микрофотографии видно, что ультраструктура ацинарной клетки очень демонстративно отражает ее специализацию. Комплекс соответствующих органелл и включений образует, в совокупности, «синтетический конвейер», конечной ступенью которого является освобождение продукта в просвет ацинуса — секреторной единицы железы. В ядре клетки преобладает активный эухроматин; отчетливо выражено ядрышко . Неактивный, более плотный гетерохроматин концентрируется, в основном на периферии ядра, у ядерной оболочки. Большая часть объема цитоплазмы занята гранулярной эндоплазматической сетью, которая функционально связана с комплексом Гольджи. Митохондрии обеспечивают энергетические потребности клетки, а лизосомы участвуют в деградации старых органелл, ошибочно синтезированных белков или их избытка. Секреторные (зимогенные) гранулы концентрируются в апикальной (верхушечной) части клетки, в непосредственной близости от просвета ацинуса. Просвет ацинуса отграничен от остального межклеточного пространства зоной плотных контактов между соседними клетками. Обращает на себя внимание, что величина просвета ацинуса, в который поступают продукты синтеза, и площадь обращенной в просвет апикальной мембраны клетки очень невелики, по сравнению с общим объемом секрета

17. МИКРОРЕСНИЧКИ ЭПИТЕЛИЯ ТРАХЕИ

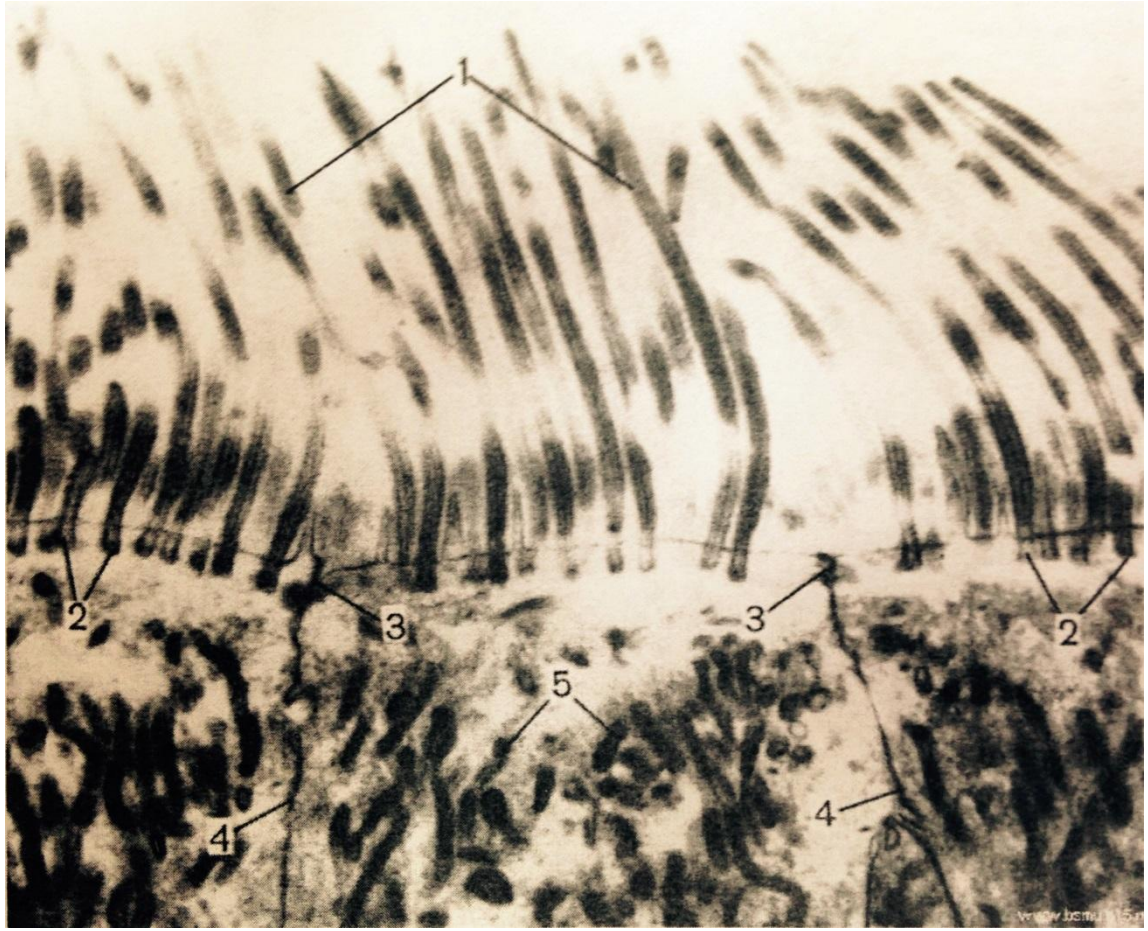

Электроннограмма апикальной части реснитчатых клеток мерцательного эпителия

1 – реснички;
2 – базальные тельца;
3 – плотный межклеточный контакт (десмосома);
4 – граница между соседних клеток (плазмолемма);
5 – митохондрии.

18. МЕЖАЛЬВЕОЛЯРНЫЕ ПЕРЕГОРОДКИ

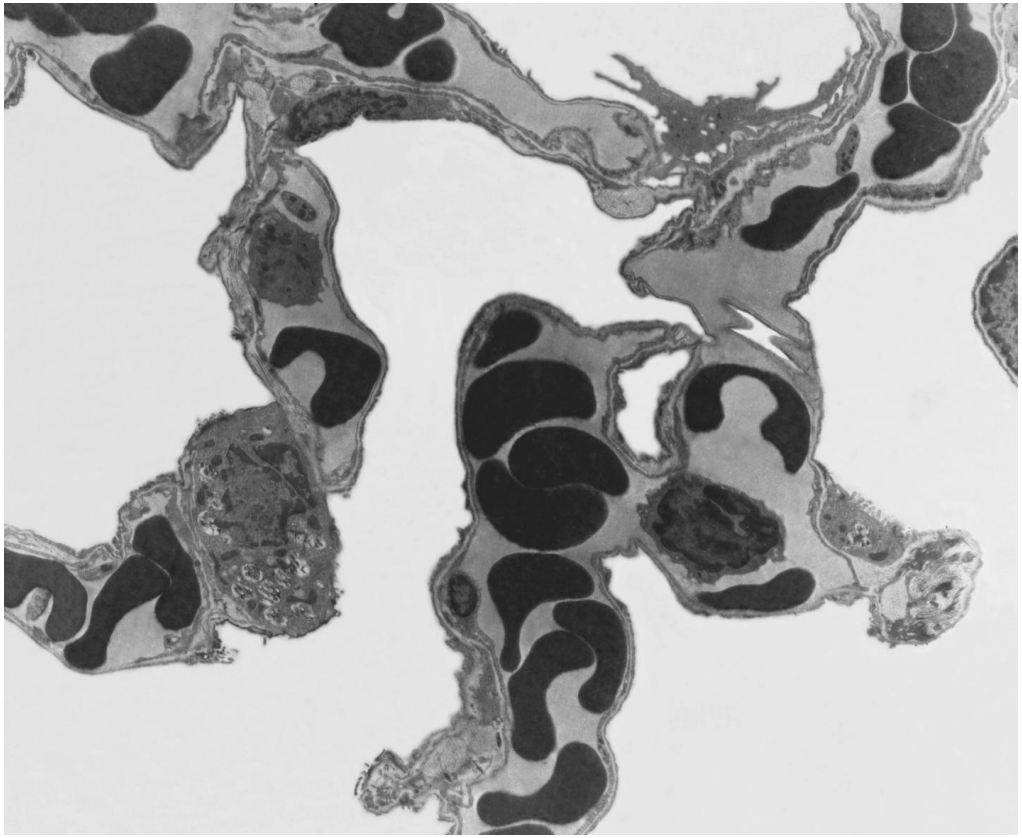

МЕЖАЛЬВЕОЛЯРНЫЕ ПЕРЕГОРОДКИ РЕСПИРАТОРНОГО ОТДЕЛА ЛЕГКОГО. ТЭМ. ×2100.

Просвет заполненных воздухом альвеол (**АЛ**) ограничен междальвеолярными перегородками или септами (**МП**), основу которых составляют кровеносные капилляры. Это капилляры с очень тонким непрерывным эндотелием (**ЭК**). Они формируют густую сеть в толще межальвеолярных септ, являющуюся общей для соседних альвеол. В просвете альвеол, помимо эндотелия капилляров, участвуют и плоские эпителиальные клетки – пневмоциты I типа (**ПЦ I**). Другие эпителиальные клетки, пневмоциты II типа (**ПЦ II**) имеют кубическую форму. Они синтезируют и секретируют в просвет альвеол *сурфактант*, сложную белково-липидную смесь, которая тонкой пленкой покрывает поверхность межальвеолярных перегородок, в них фиксируются пылевые частицы и бактерии, что облегчает деятельность легочных макрофагов (**МФ**). **ЭР**, **Л** и **ТР** – эритроциты, лейкоциты и тромбоциты в просвете капилляров, соответственно.

19. ПЛАСТИНЧАТОЕ ТЕЛЬЦЕ ФАТЕРА-ПАЧИНИ

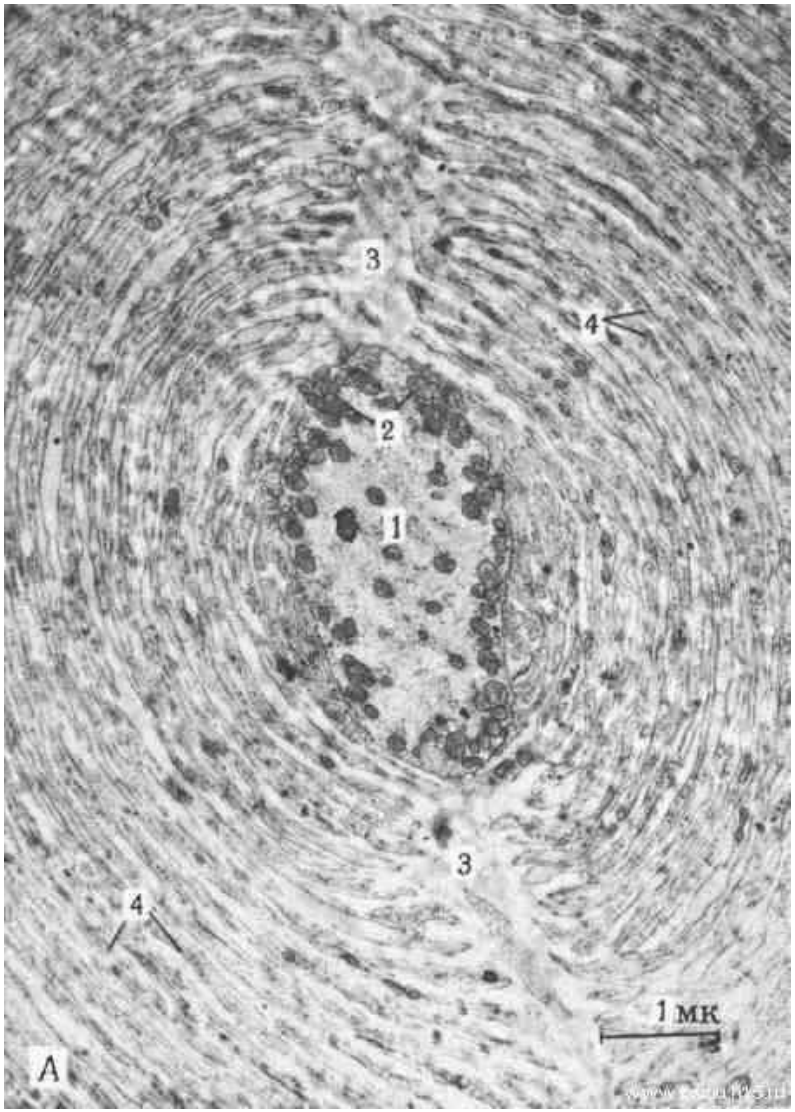

Пластинчатое тельце Фатера-Пачини (барорецептор)

Электронная микрофотография

1 - аксон (точнее, дендрит);
2 - митохондрии;
3 - щель внутренней колбы;
4 - отростки пластинчатых клеток внутренней колбы;
5 - пиноцитозные пузырьки.

КОММЕНТАРИИ К ЭЛЕКТРОНОГРАММЕ:
Пластинчатое тельце (тельце Фатера-Пачини) – рецептор давления, располагающийся в большом количестве в сетчатом слое дермы, поджелудочной железе и в других внутренних органах.
Строение тельца: 1. Внутри расположена внутренняя колба (внутренняя луковица), состоящая из глиальных клеток (олигодендроглия или шванновские клетки) – именно она и представленна на электронограмме А. В центре виден дендрит чувствительного нейрона (цифра 1, на ЭМБ – его более крупный план), в котором различимы мелкие митохондрии (цифра 2). Глиальные клетки во внутренней колбе имеют уплощенную отростчатую форму и называются пластинчатыми клетками (цифра 4), между ними оставлена щель (цифра 3), через которую дендрит проникает в центр внутренней луковицы. Глиальные клетки выполняют защитную, трофическую и другие вспомогательные функции.
2. Снаружи – соединительнотканная колба из фибробластов и

20. ПОЧЕЧНОЕ ТЕЛЬЦЕ

Кровь к тельцу притекает по **приносящей артериоле** (1). Последняя разветвляется на 25-50 **капилляров** (3), имеющих в **эндотелии** (8) фенестры (локальные истончения) и поры и образующих вместе клубочек. Капилляры собираются в **выносящую артериолу** (2), выходящую из почечного тельца недалеко от впадения в него приносящей артериолы. Данное место почечного тельца иногда обозначается как **сосудистый полюс** (10). Капсула Шумлянского-Боумена: **париетальный листок** (6) (образован однослойным плоским эпителием), **висцеральный листок** (7) (образован подоцитами; отмечены их выбухающие ядросодержащие тела); **полость** (5) капсулы. Структуры, отделяющие просвет капилляров от полости капсулы, составляют **фильтрационный барьер** (4). **Мезангиальные клетки** (9). Также видны и некоторые образования, которые не входят в состав почечного тельца: **стенка дистального извитого канальца**, прилегающая к почечному тельцу между двумя артериолами (самый низ снимка); **проксимальный извитой каналец** (13) и **капилляры канальцев** (14).

21. ФИЛЬТРАЦОННЫЙ БАРЬЕР

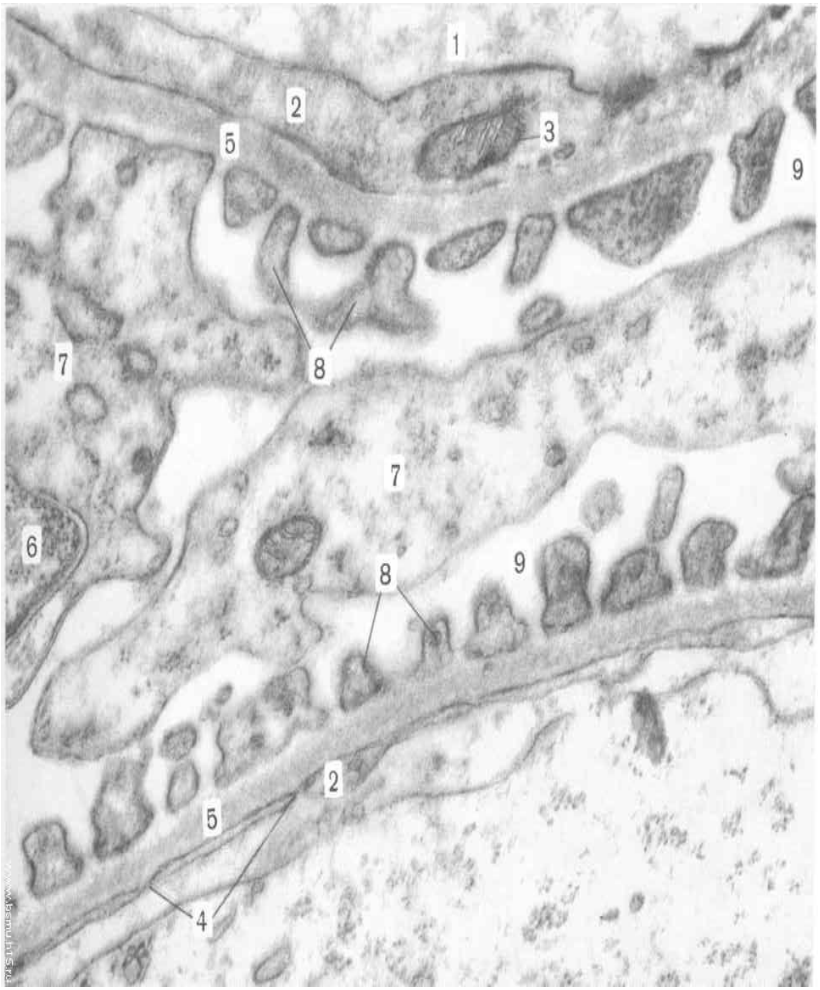

ФИЛЬТРАЦИОННЫЙ БАРЬЕР ПОЧЕЧНОГО ТЕЛЬЦА

Подоцит и кровеносный капилляр из почечного тельца крысы.

1 - просвет кровеносного капилляра;
2- цитоплазма эндотелиальной клетки;
3 - митохондрия;
4 - поры в эндотелиальных клетках;
5 - базальная мембрана;
6 - ядро эндотелиальной клетки;
7 - большие отростки подоцита (цитотрабекулы);
8 - мелкие отростки подоцита (цитоподии);
9 - субподоцитарное пространство

22. ПОДОЦИТ

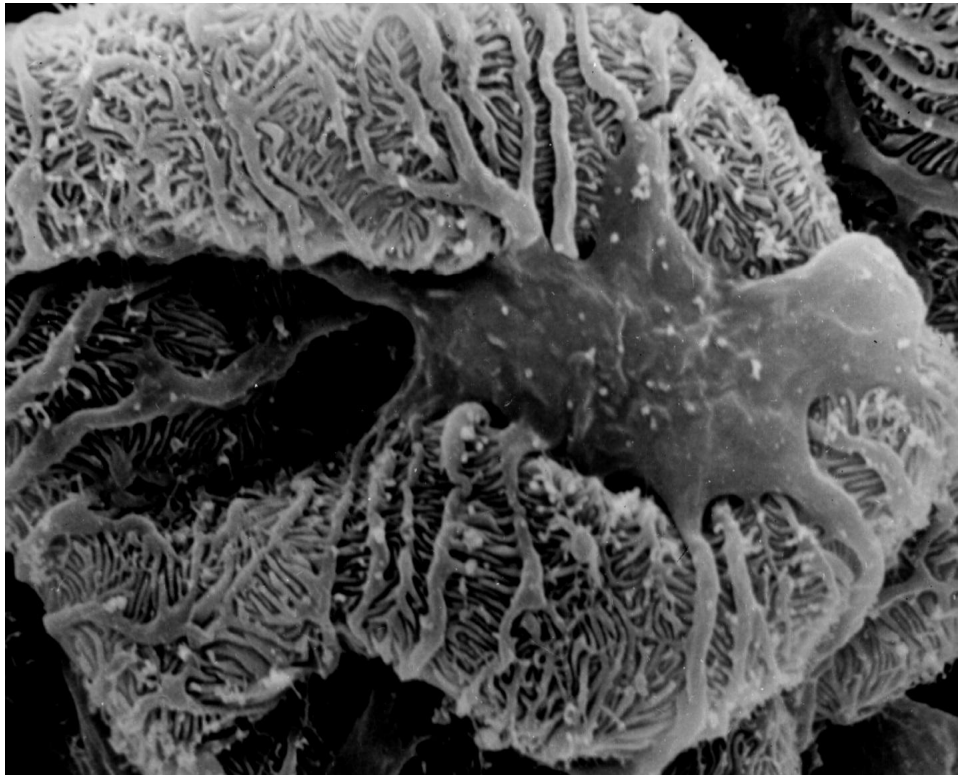

ЭПИТЕЛИАЛЬНАЯ КЛЕТКА (ПОДОЦИТ) КЛУБОЧКА ПОЧКИ
СЭМ. × 15000

Форма этой клетки отличается от других эпителиальных клеток. От центральной части (тела клетки), содержащей ядро и большую часть органелл, отходят несколько первичных отростков (*стрелки*). От них, в свою очередь, под прямым углом ответвляются вторичные отростки, которые переплетаются с вторичными отростками соседней «ветви» или соседней клетки. Такое чередующееся переплетение пальцевидных отростков клеток получило название «интердигитация». В целом вся разветвленная конструкция каждого подоцита оплетает соответствующий фрагмент эндотелиальной трубки капилляра и образует, вместе с соседними подоцитами, внешний эпителиальный слой всех капилляров почечного клубочка. Подоциты, совместно с эндотелиальными клетками капилляров клубочка, участвуют в формировании фильтрационного барьера