

Контрольная работа по дисциплине  
«Валеология»

# Лакунарная и фолликулярная ангины

Выполнил: Львова Е.И.  
Студент 2 курса  
заочное отделение ИСГТ  
«Социальная работа в  
системе  
социальных служб

Красноярск,  
2017г.

# Пла Н

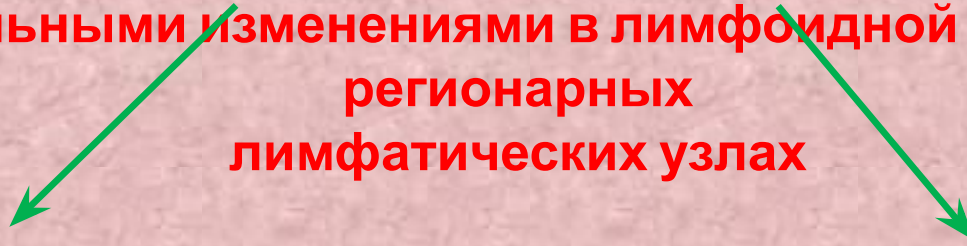
- ❖ Понятия
- ❖ Этиология
- ❖ Особенности патогенеза
- ❖ Клиника
- ❖ Характерные фарингоскопические признаки  
лечения
- ❖ Профилактика



# Поняти



Ангина — инфекционная **б**лезнь, вызываемая различными возбудителями, характеризуется лихорадкой, явлениями общей интоксикации и выраженными воспалительными изменениями в лимфоидной ткани глотки и регионарных лимфатических узлах



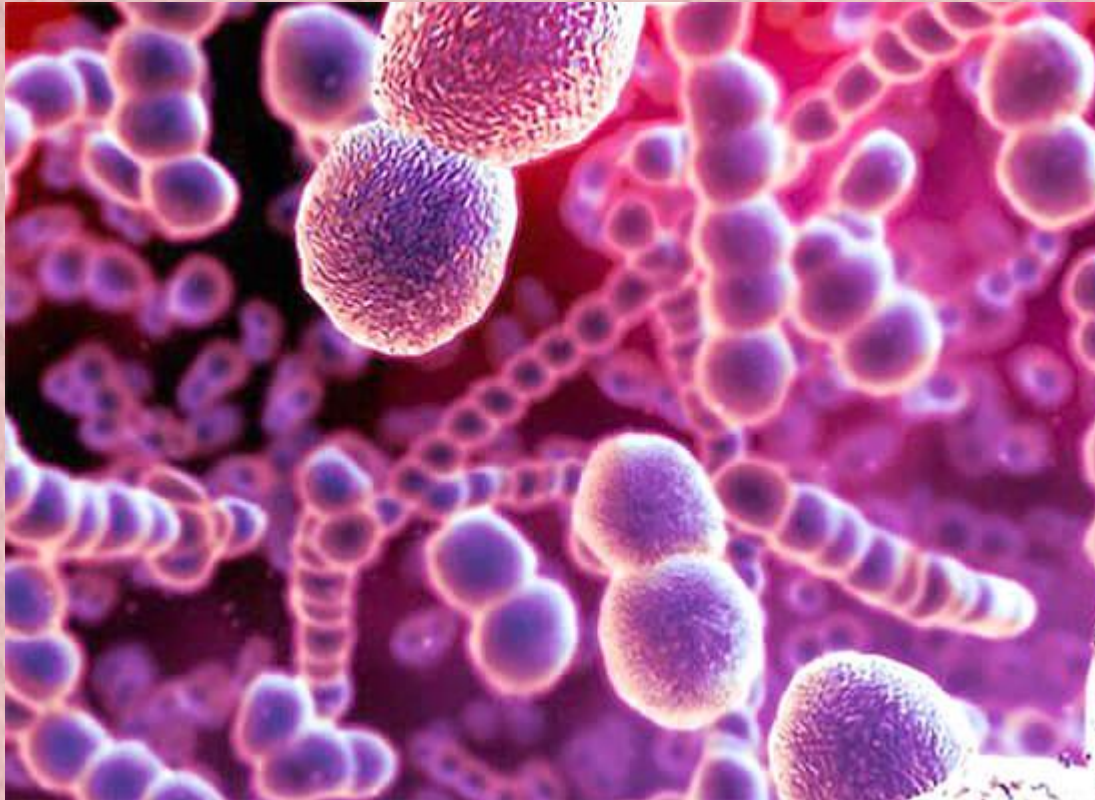Лакунарная ангина – одна из разновидностей ангины, которая характеризуется острым гнойным воспалением лакун (небольших углублений), расположенных в небных миндалинах.

Фолликулярная (гнойная) ангина – это тонзиллит острой формы, при котором происходит острый воспалительный процесс, формируются гнойные фолликулы в миндалинах

# Этиолог

**Возбудитель** - микробы гноеродной группы, главным образом стрептококки, реже стафилококки и пневмококки.

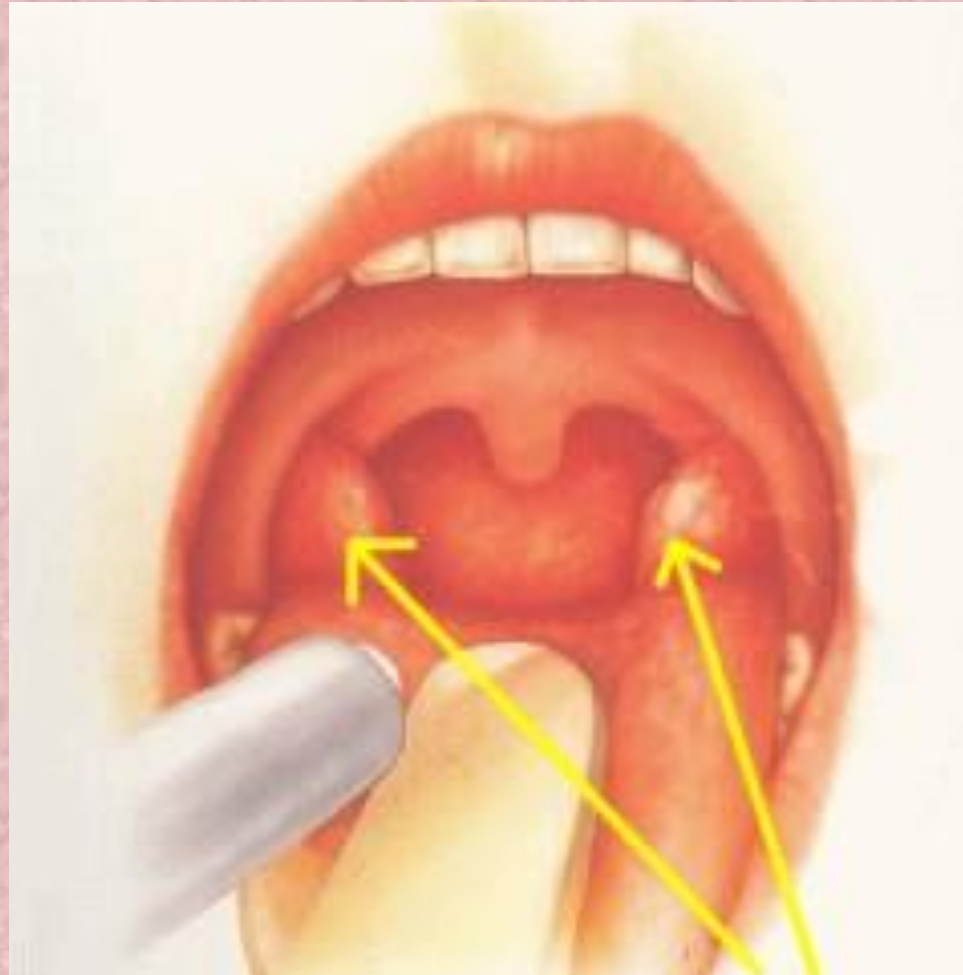**Источник инфекции** - гнойные заболевания носа и придаточных пазух, кариес зубов и др.



# Этиолог

Основной признак ангины - воспаление нёбных миндалин.

# ия



# Этиолог ИЯ

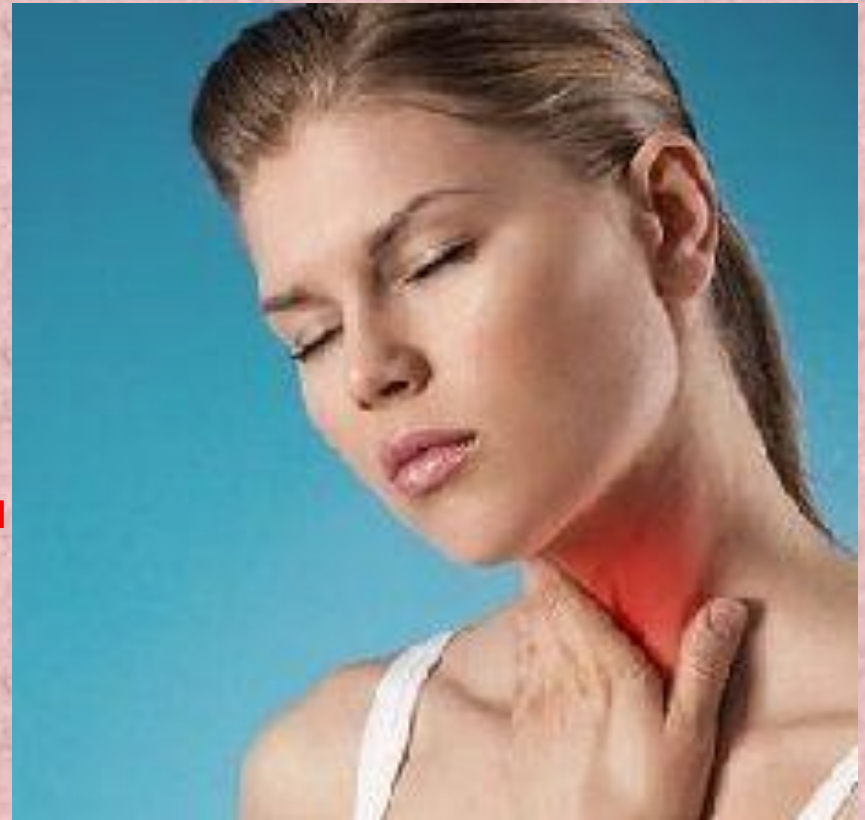

## Начало заболевания:

- чувство першения;
- общее недомогание;
- головная боль;
- разбитость;
- ломота в суставах;
- боль в горле при глотании.

Температура тела в первый день болезни повышается до 38- 39°, иногда до 40°.

В крови: лейкоцитоз, преимущественно нейтрофильный, со сдвигом лейкоцитарной формулы влево.





# Особенности

**Входные ворота инфекции** — лимфоидная ткань ротоглотки, где формируется первичный очаг воспаления.

## Причины:

- общее и местное переохлаждение;
- запылённая или загазованная атмосфера;
- повышенная сухость воздуха;
- нарушение носового дыхания;
- гиповитаминозы;
- снижение иммунитета;
- после перенесённого ОРВИ.



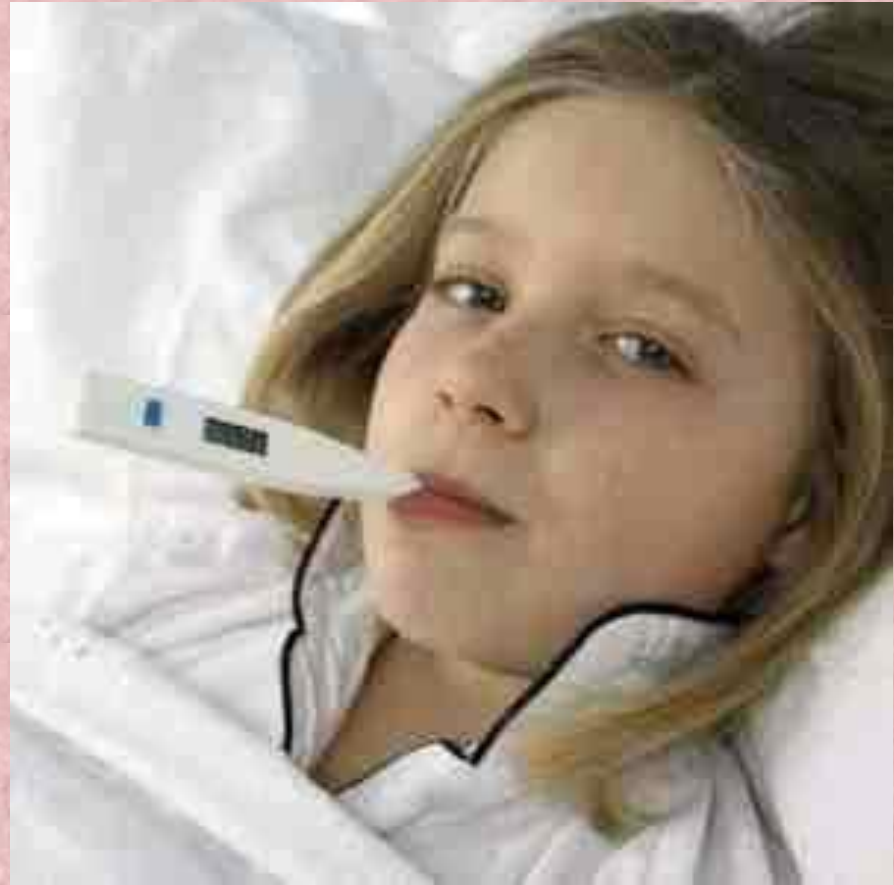# Клиник

Инкубационный период: от нескольких часов до 2-3 суток.

Лихорадочный период: 4-5 дней.

## Формы ангины:

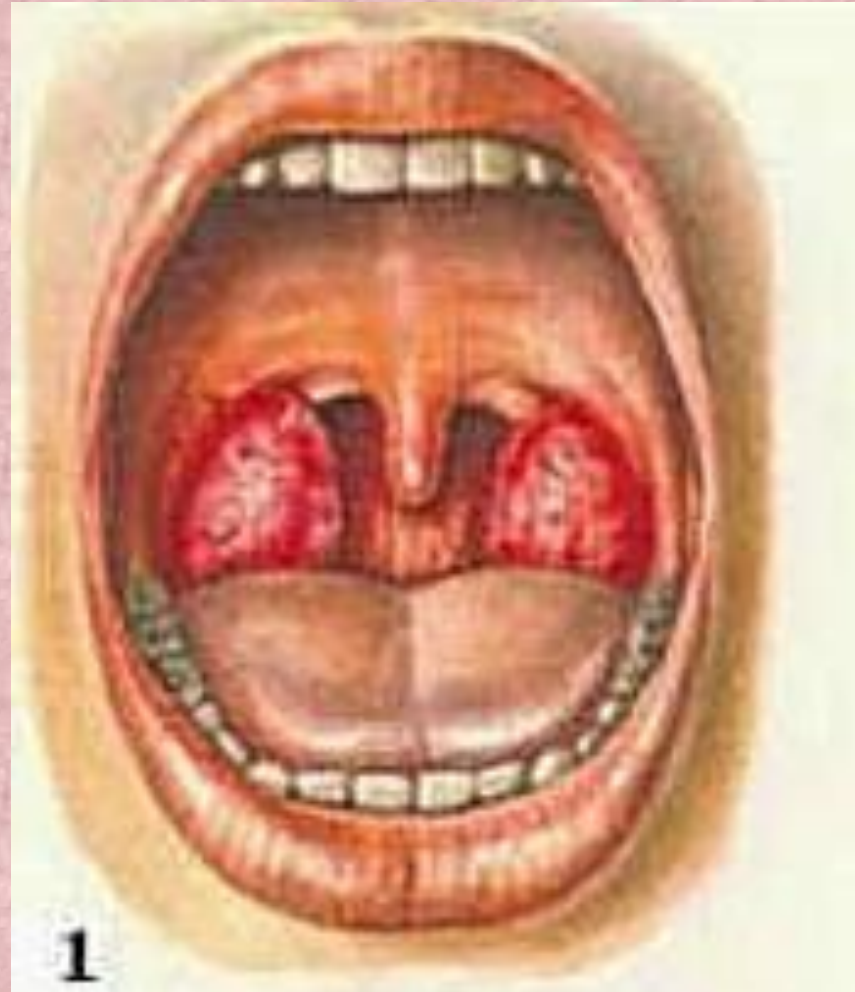- Катаральную;
- Фолликулярную;
- Флегмонозная
- Лакунарную;
- Ангина боковых валиков;
- Язвенно-некротические (гангренозную).





# Клиник

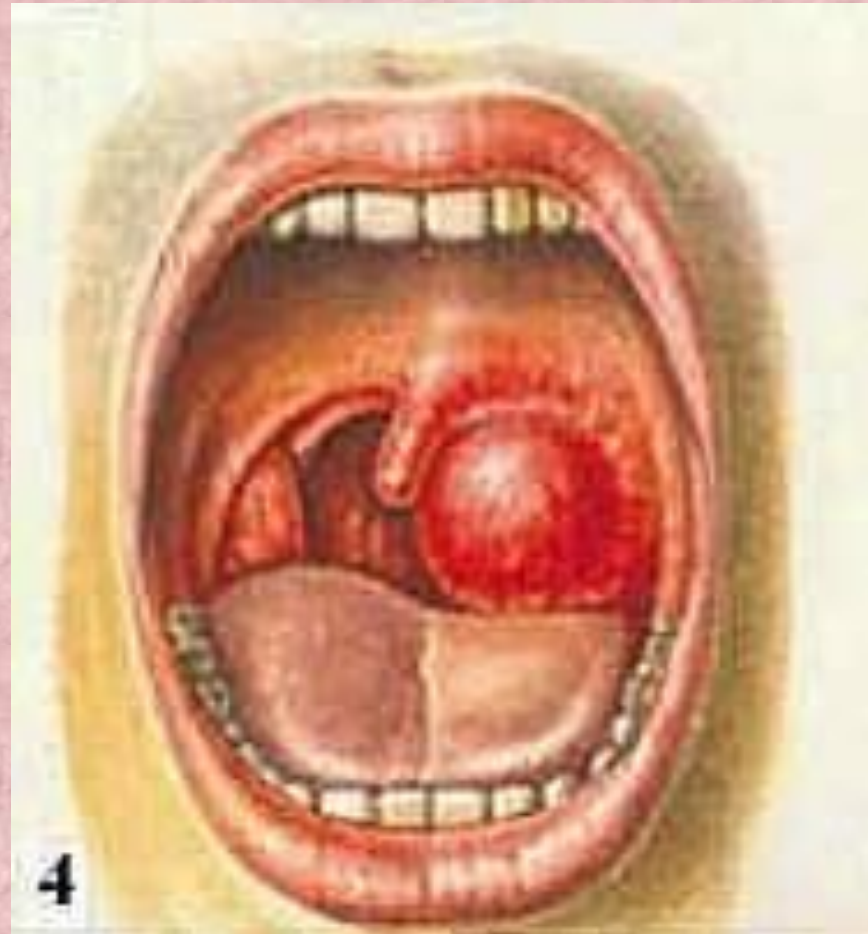
## Катаральная ангина а



# Клиник

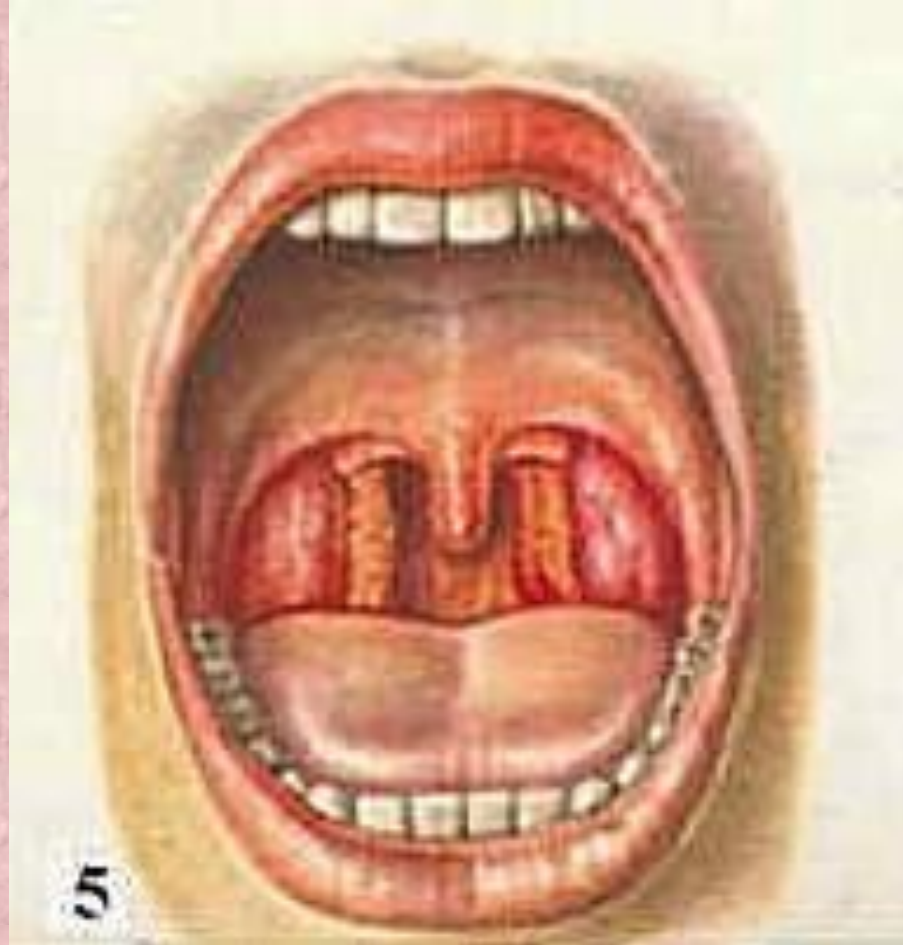
Флегмонозная  
ангина

а



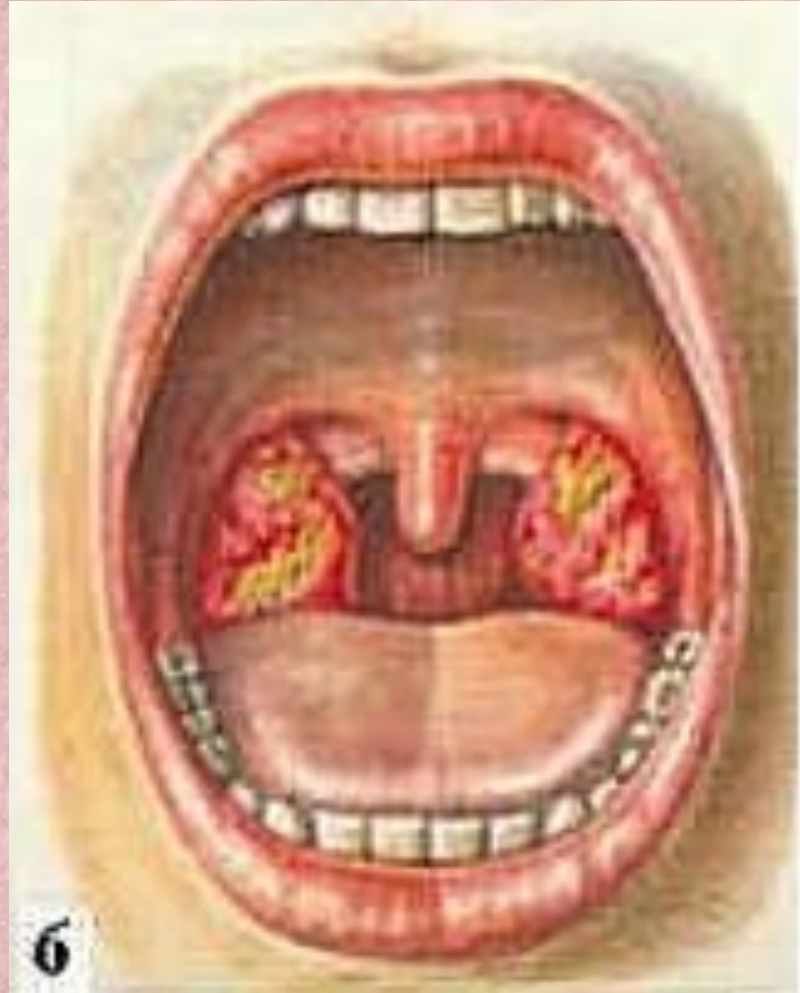# Клиник

Ангина боковых  
валиков а



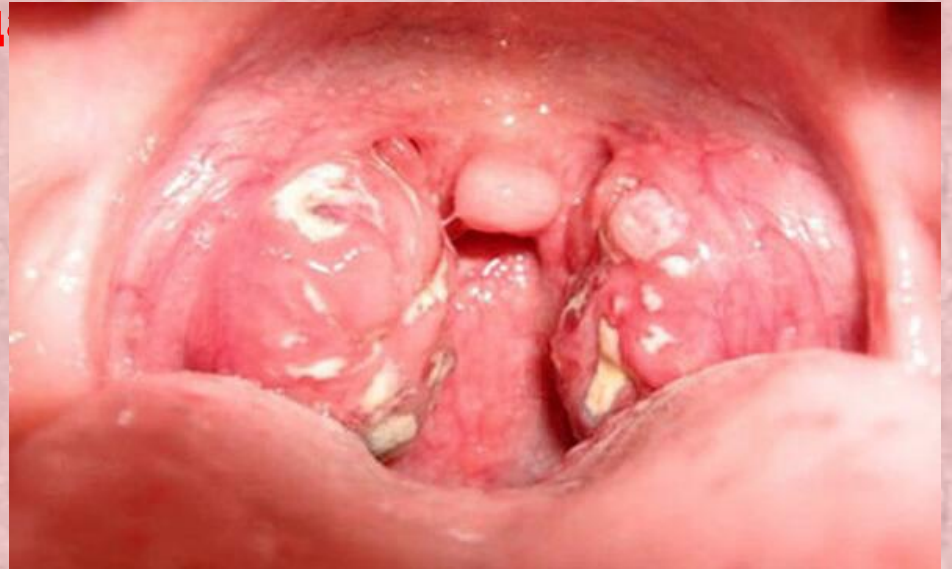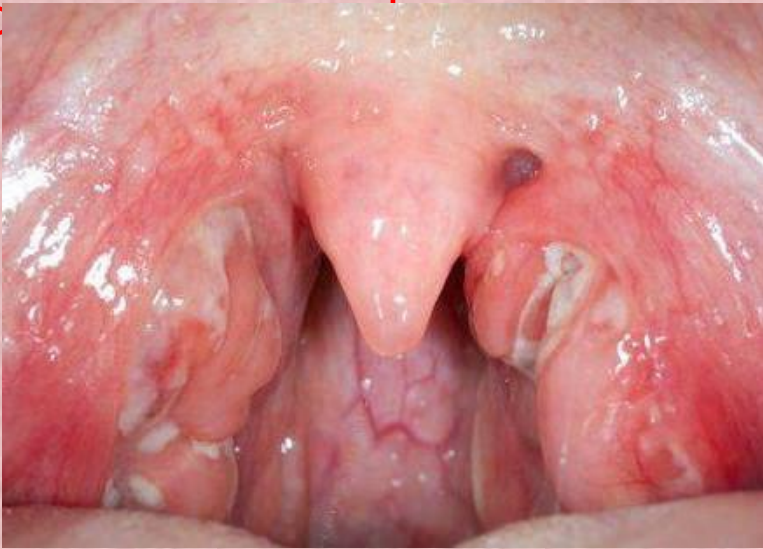# Клиник

## Язвенно-некротическая ангина



# Клиник

Лакунарная ангина - характеризуется поражением миндалин в области лакун с распространением гнойного налёта на свободную поверхность нёбных миндалин. При фарингоскопии обнаруживают выраженную гиперемию, отёк и инфильтрацию миндалин, расширение лакун. Желтовато-белое фибринозно-гнойное содержимое лакун образует на поверхности миндалин рыхлый налёт в виде мелких очагов или плёнки. Налёт не выходит за пределы миндалин.

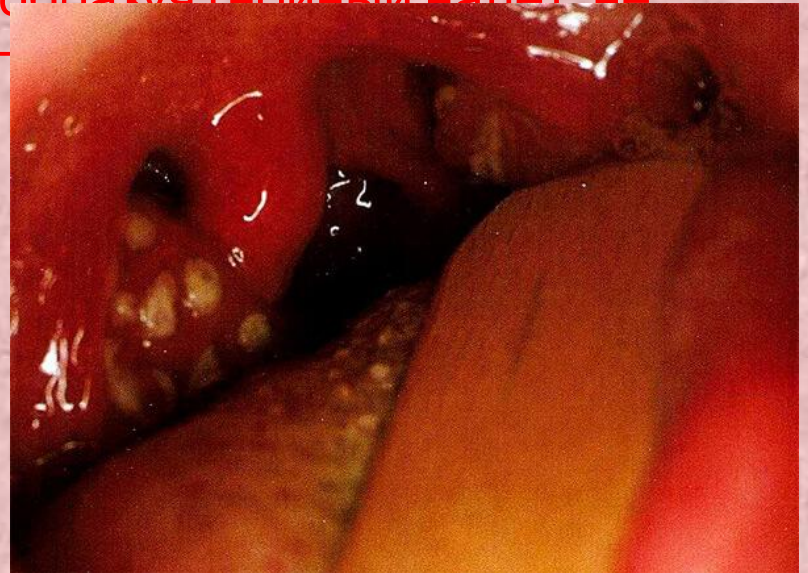
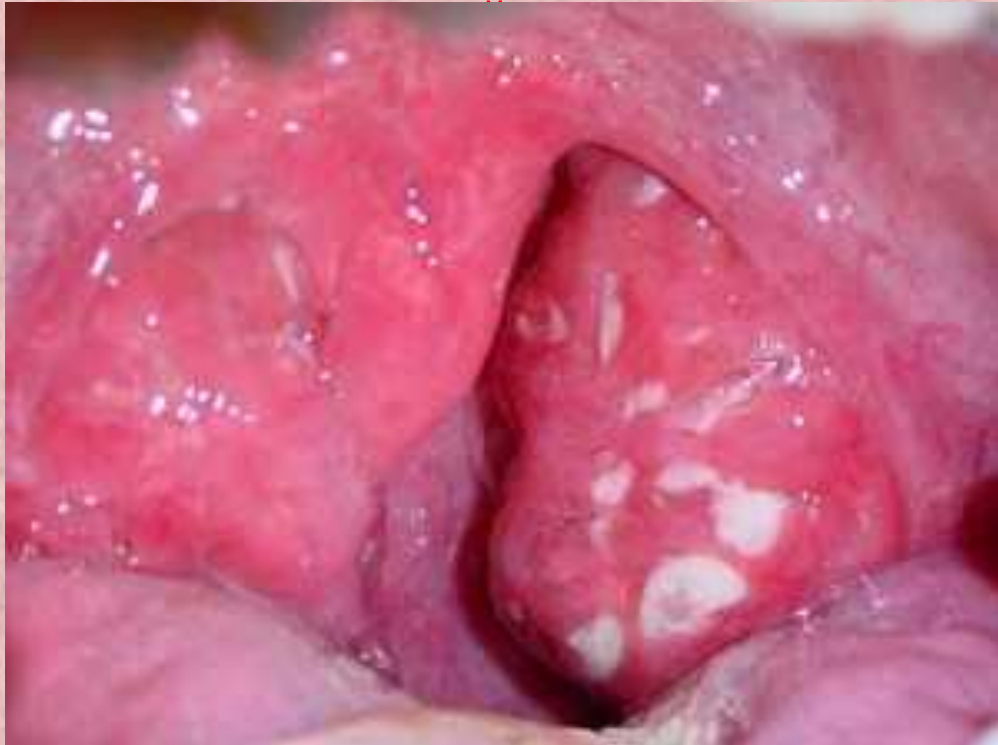
# Клиник

Фолликулярная ангина - характеризуется преимущественным поражением фолликулярного аппарата миндалин. Фаринго-скопическая картина: миндалины гипертрофированы, резко отёчны, сквозь эпителиальный покров просвечивают нагноившиеся фолликулы в виде беловато-желтоватых образований величиной с булавочную головку (картина «звёздного неба»).

Нагноившиеся фолликулы вскрываются, образуя гнойный налёт, но

ал



# Клиник

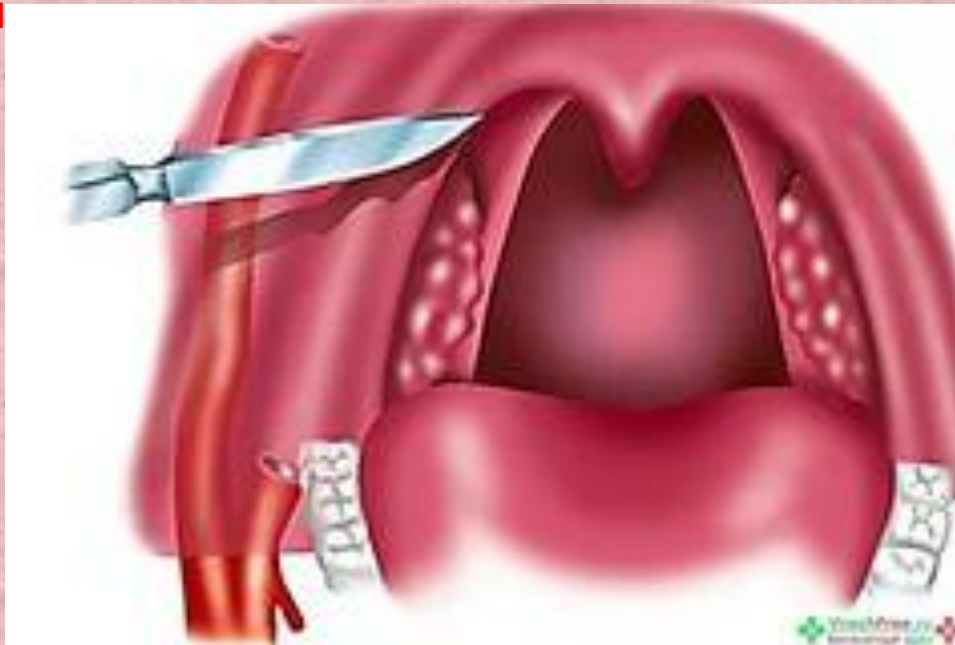
## Осложнен ая

### Лакунарная

### ангина

Хроническое течение или развитие абсцесса – оперативное вмешательство.

- При хроническом тонзиллите может быть проведена лазерная или хирургическая лакунотомия.
- При длительном и безрезультатном консервативном лечении, а также в том случае, если наблюдаются патологические изменения миндалин прибегают к тонзилэктомии – полному удалению миндалин



# Клиник

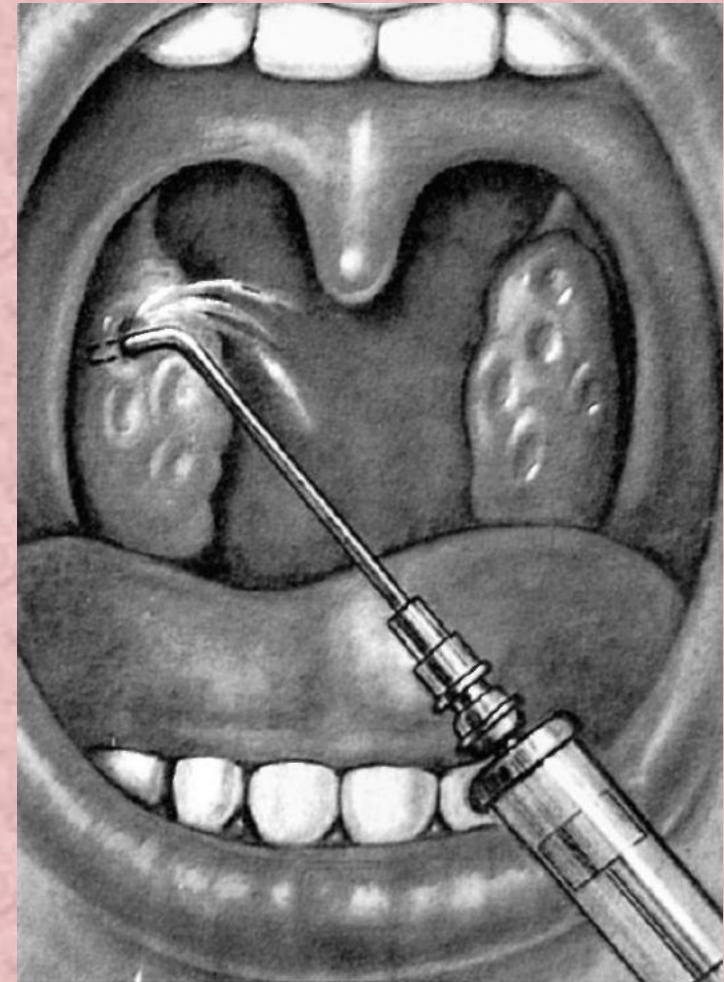


## Осложнен ая

### Фолликулярная (гнойная)

### ангина:

- Ревматизм. Не стоит путать его с народным наименованием болей в суставах: здесь имеется в виду острая ревматическая лихорадка — заболевание сердца, которое в свою очередь приводит к осложнениям в виде пороков сердца, артрита, хореи;
- Гломерулонефриты и другие заболевания почек;
- Паратонзиллит и абсцессы глотки;
- Лимфаденит;
- Отит;
- Сепсис (заражение крови).





# Характерные фарингоскопические признаки

## Лакунарная ангина

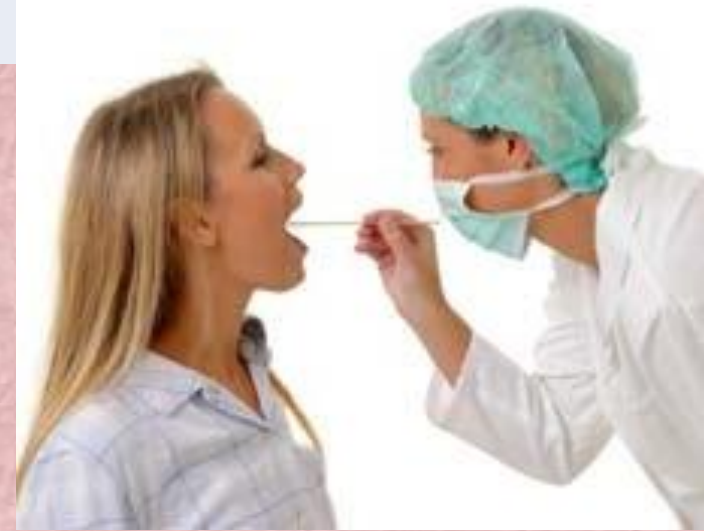Растительные препараты от  
тонзиллита

Прием антибактериальных  
препаратов (пенициллиновой,  
макролидной и цефалоспориновой  
групп) - до 7 дней

## Фолликулярная ангина

Сдать мазки из зева и носа на  
палочку Леффлера (возбудителя  
дифтерии)

Основное лечение – антибиотиков.  
1-ый ряд - пенициллины до 10 дней;  
2-ой ряд - это макролиды до 5 дней.





# Характерные фарингоскопические

Лакунарная ангина

Фолликулярная ангина

Антигистамины

Иммуностимулирующие средства, витаминные комплексы

Жаропонижающие препараты

Полоскания горла для снятия налета и облегчения глотания

Противовирусные лекарственные средства

Проветривание помещения и проведение влажной уборки

Обильное питье

Постельный режим



# Профилактик

- ❖ Активный образ жизни и постоянное закаливание;



# Профилактик

а

- ❖ Важно поддерживать идеальную гигиену полости рта;



# Профилактик



- ❖ Следует обращать особое внимание на свое питание и питье.

