ГБОУ СПО «Медицинское училище №4
Департамента здравоохранения города Москвы»

Физиология беременности

Автор: преподаватель ПМ.02 Винокурова Е.А.
2014 год

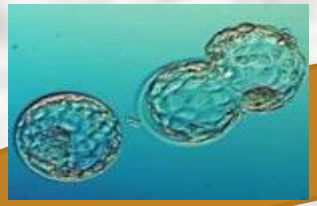

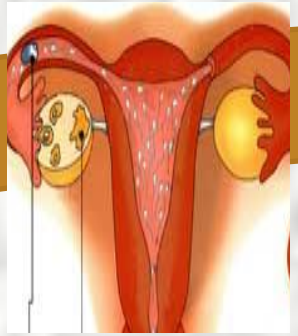

Беременность в среднем продолжается 280 дней, что составляет 39-40 нед. или 10 акушерских месяцев (акушерский месяц – 28 дней, 4 недели).

Оплодотворение

- **Оплодотворение - слияние мужской и женской половых клеток. Процесс созревания яйцеклетки (оогенез) и сперматозоида (сперматогенез).**

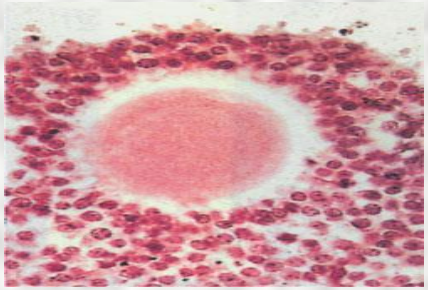



Оплодотворение яйцеклетки
BabyNet.ru
Во время овуляции яцеклетка выходит из яичника и начинает продвигаться по Фаллопиевой трубе.

Оплодотворение яйцеклетки
BabyNet.ru
Сперматозоиды встречаются с яйцеклеткой в трубе. Только один из них оплодотворяет ее.

Оплодотворение яйцеклетки
BabyNet.ru
Оплодотворенная яйцеклетка, или зигота, делится на две клетки через 24 часа после оплодотворения.

Оплодотворение яйцеклетки
BabyNet.ru
По мере продвижения по трубе, оплодотворенная яйцеклетка делится формируя клеточную структуру, так называемую - морулу.

Оплодотворение яйцеклетки
BabyNet.ru
Морула преобразовывается в так называемую бластоцисту, образовывается полость заполненная жидкостью. Так начинается зародышевая стадия.

Оплодотворение яйцеклетки
BabyNet.ru
Бластоциста присоединяется к эндометрию матки и начинает питаться из кровеносных сосудов стенки матки. Начинется формирование плаценты.

Развитие плода

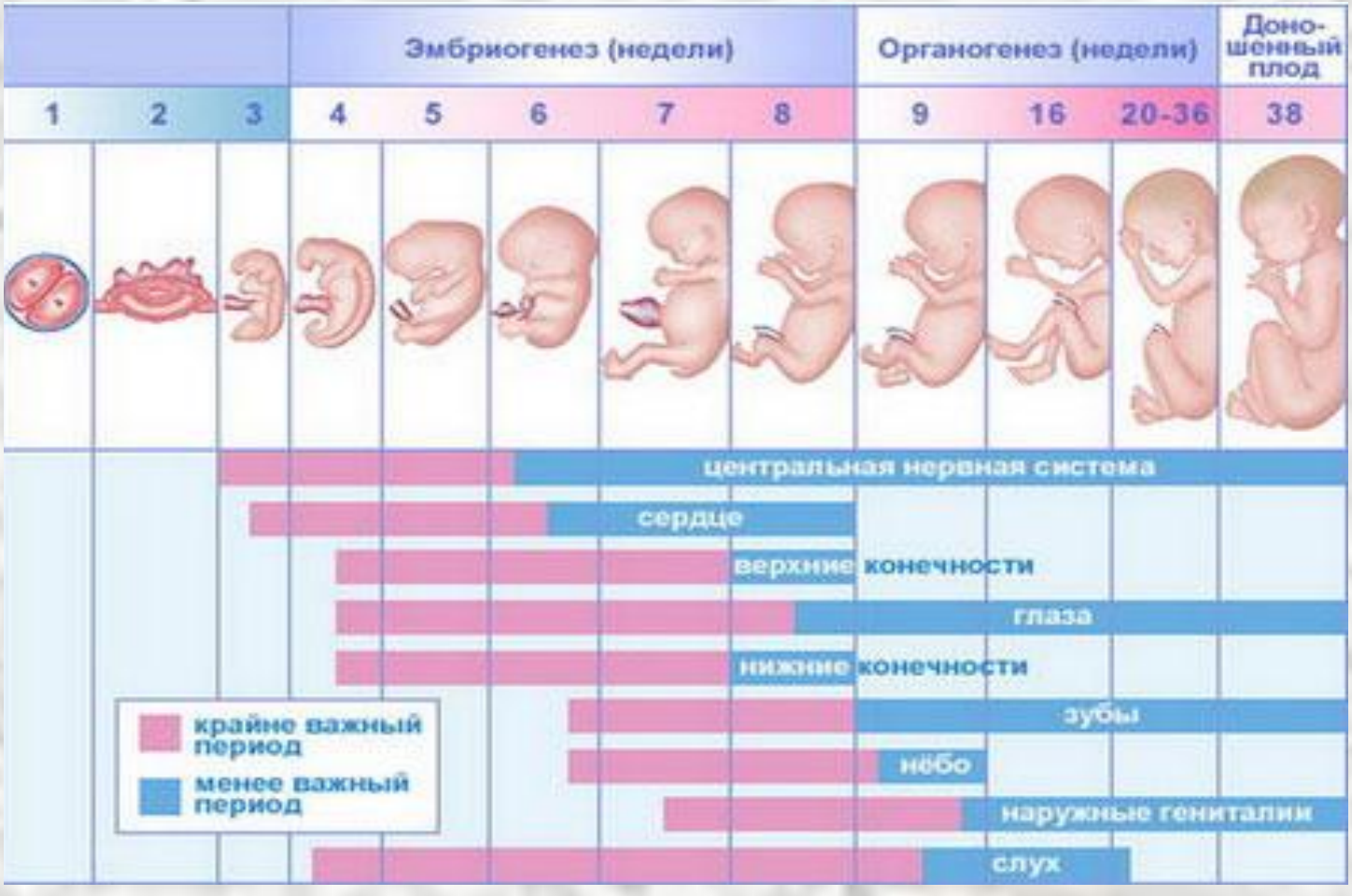

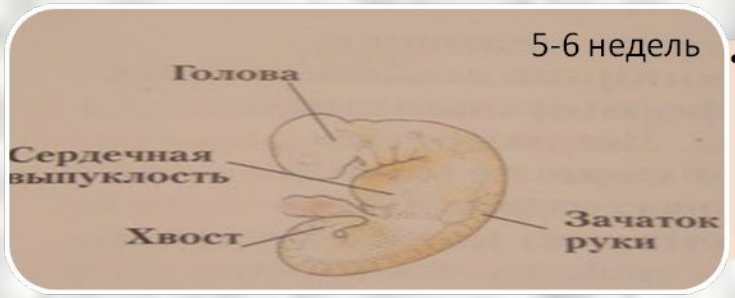

•Эмбрион плавает в амниотической жидкости. Появляются мозг, позвоночник, ЦНС. Формируются глаза и уши. Пищеварительная система, рот и челюсть в зачаточном состоянии. Развиваются желудок и грудная клетка. Формируется сердце и система кровеносных сосудов. Образовались четыре крошечных зачатка конечностей.
Длина: 6 мм. Эмбрион величиной с яблочную косточку.

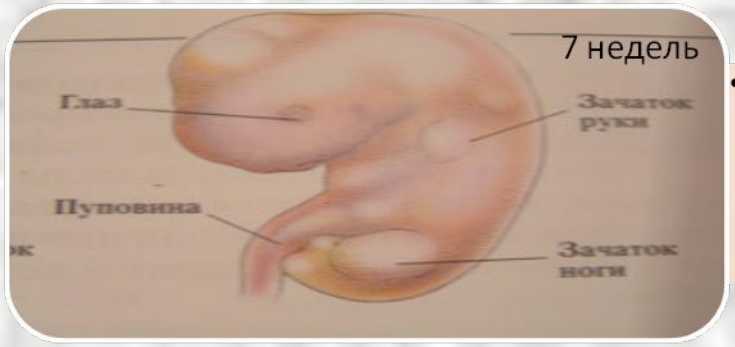

•Огромная голова наклонена к груди. Формируется лицо, глаза расположены по бокам и плотно закрыты. Под кожицей глаз виден черный пигмент. Хорошо различимы руки и ноги с расщеплениями на концах - пальцами. Сердце начинает биться. Сформировалась ЦНС. Началось развитие костных клеток. У эмбриона уже есть легкие, кишечник, печень, почки и внутренние половые органы.
Длина: 1,3 см. Эмбрион величиной с маленькую виноградинку.

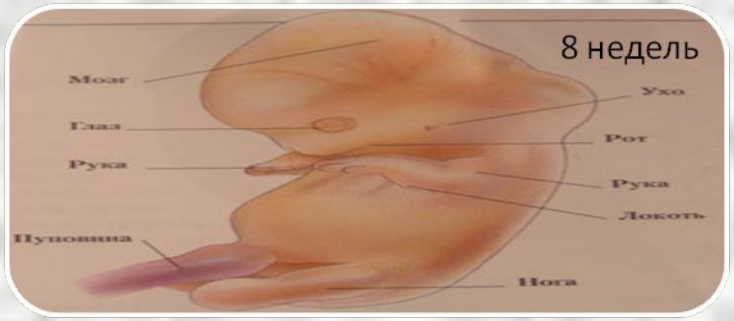

•Эмбрион стал плодом. Идет формирование внутренних органов. Определилось лицо: у носа появился кончик, вырисовались ноздри, образовался рот. Уже есть язык. Формируется внутреннее ухо. Руки и ноги стали длиннее, обозначились плечи, локти, бедра и колени.
Длина: 2,5 см. Плод величиной с ягоду клубники.

•Внутренние органы сформировались и начинают функционировать. Оформились веки, которые прикрывают глаза. Появились мочки ушей. Полностью сформировались конечности и пальцы. На пальчиках растут ногти. Развиваются мышцы. Он может сгибать большие пальцы и сжимать кулачёк. Работают мышцы рта: ребенок морщит губы, открывает и закрывает рот. Он может всасывать и глотать жидкость. Может мочиться.

- Появляются брови и ресницы. Тело и лицо покрыты нежным пушком (лануго). Кожа тонкая, что сквозь нее просвечивает сеть кровеносных сосудов. Образовались суставы рук и ног, началось затвердение костей. Сформировались половые органы. Грудная клетка совершает дыхательные движения. Он уже может сосать палец. Сердце бьется и его можно прослушать. В этом месяце плод быстро растет.

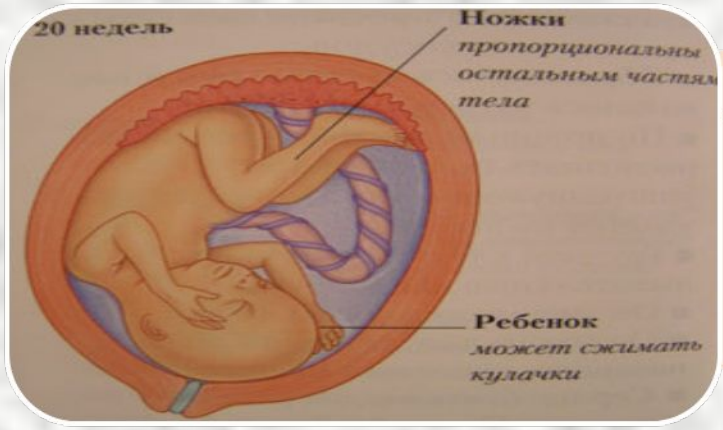

- На голове появились волосы. Формируются зубы. Образуется первородная смазка - белое жировидное вещество, защищающее кожу ребенка в матке. Ребенок очень активен; впервые начинают ощущаться его движения. Он может реагировать на внешние звуки.

- Жировых отложений еще нет. В коже образуются потовые железы. У малыша хорошо развиты мышцы рук и ног. Периоды активности чередуются с периодами покоя. Он может кашлять и икать.

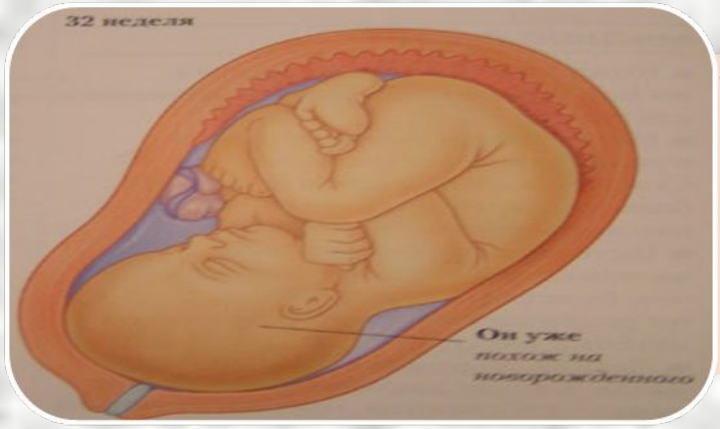

- Жировых отложений еще нет. В коже образуются потовые железы. У малыша хорошо развиты мышцы рук и ног. Периоды активности чередуются с периодами покоя. Он может кашлять и икать.

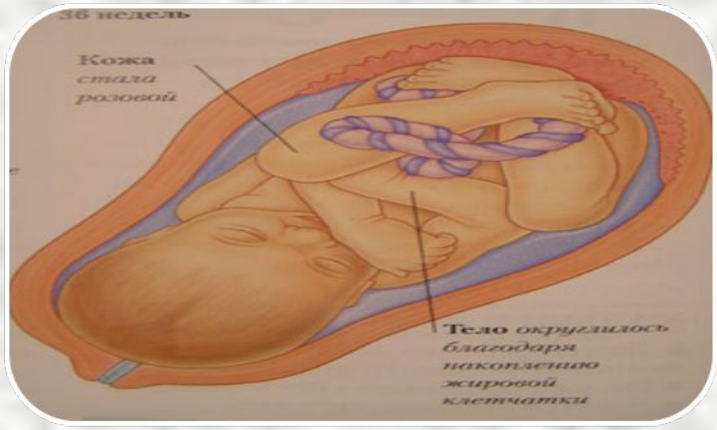

- Идет прибавка в весе. Он уже различает свет и темноту. Ребенок перевернулся головкой вниз.

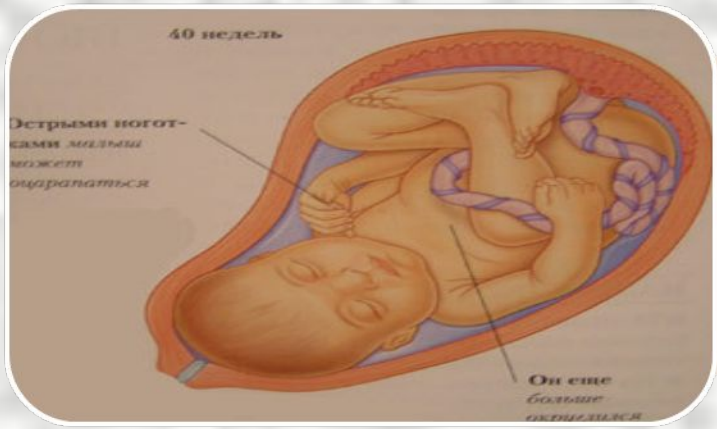

- Головка малыша опустилась в область таза. У мальчика четко обозначились яички. Ребенок будет прибавлять по 28 грамм в день. Исчезает первичный пушок - лануго. Первородная смазка осталась только в складках кожи. В кишечнике скапливается темная субстанция - меконий, первичный кал.

Плодное яйцо в матке в конце беременности

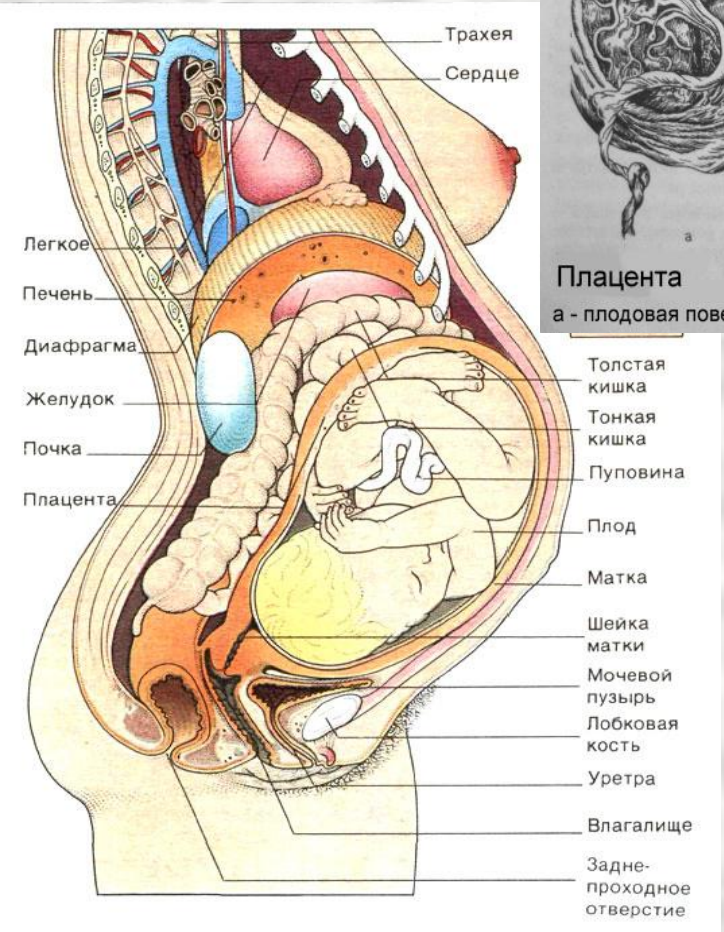

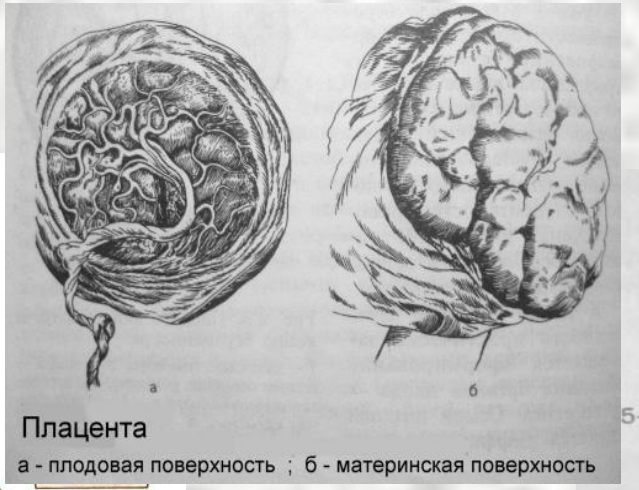

Плацента

а - плодовая поверхность ; б - материнская поверхность

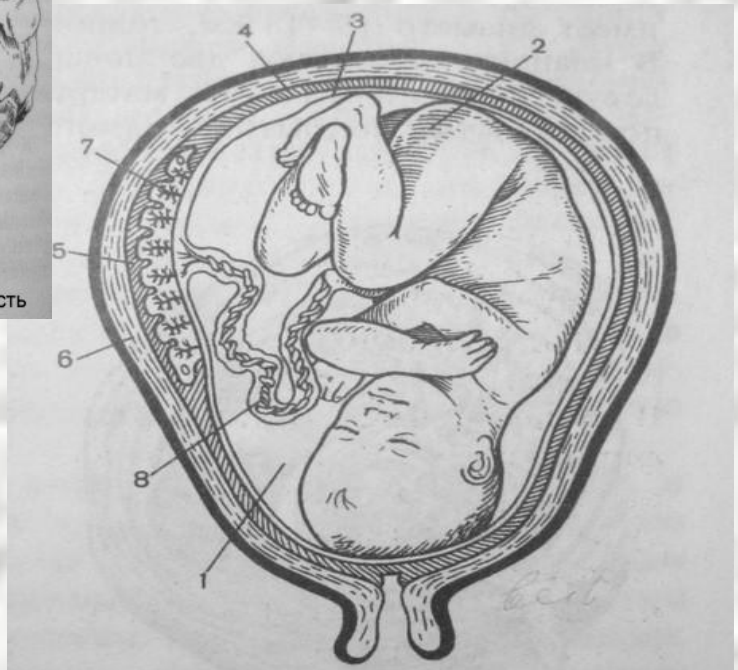

Рис. 4.3. Плодное яйцо в матке в конце беременности.

1 — околоплодные воды; 2 — плод; 3 — водная оболочка (амнион); 4 — ворсистая оболочка (хорион); 5 — децидуальная оболочка; 6 — стенка матки; 7 — плацента; 8 — пуповина.

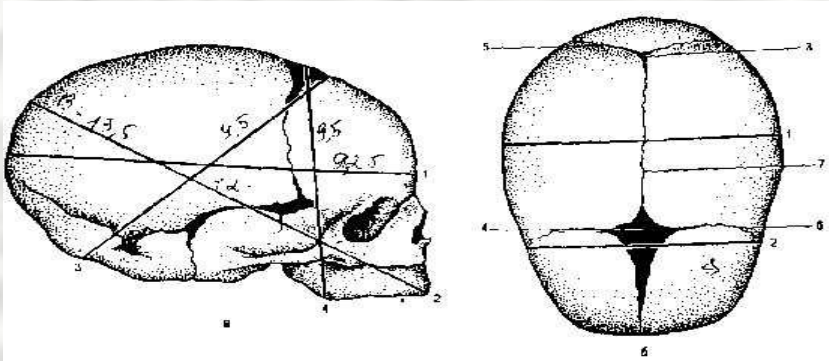

Череп новорожденного.
а — вид сбоку: 1 — прямой размер, 2 — большой косой размер, 3 — малый косой размер, 4 — вертикальный размер;
б — вид сверху: 1 — большой поперечный размер, 2 — малый поперечный размер, 3 — задний (малый) родничок, 4 — передний (большой) родничок, 5 — ламбдовидный шов, 6 — венечный шов, 7 — сагиттальный шов.

- Малый косой размер идет от подзатылочной ямки до переднего угла большого родничка (9,5 см). Окружность головки (32 см).
- Средний косой размер — от подзатылочной ямки до передней границы волосистой части головы (10,5 см). Окружность головки (33 см).
- Прямой размер — от переносья до затылочного бугра (12 см), окружность головки (34 см).
- Большой косой размер — от подбородка до наиболее выступающей части головки на затылке (13—13,5 см), окружность головки (38—42 см).
- Вертикальный размер — от верхушки темени до подъязычной кости (9,5 см). Окружность головки (32 см).
- Большой поперечный размер — наибольшее расстояние между теменными буграми (9,25 см).
- Малый поперечный размер — расстояние между наиболее отдаленными точками венечного шва (8 см).
- В среднем размер плечиков равен 12 см, а их окружность составляет 35 см.
- Больший сегментом головки называется та ее наибольшая окружность которой она в процессе родов проходит через различные плоскости малого таза.
- Любой сегмент головки, меньший по своему объему, чем большой, является малым сегментом головки.

Признаки зрелости плода

- масса плода 2500 г. и более, длина 45 см. и более;
- пупочное кольцо расположено посередине между мечевидным отростком и лоном;
- цвет кожи розовый, остатки сыровидной смазки, наличие пушковых волос только на пл
- длина волос на головке до 2 см;
- ногти заходят за край ногтевого ложа;
- ушные и носовые хрящи упругие;
- у мальчиков яички опущены в мошонку, у девочек большие половые губы закрывают малые и клитор;
- глаза открыты, движения и рефлексы активные, крик громкий.

Физиологические изменения в организме женщины при беременности

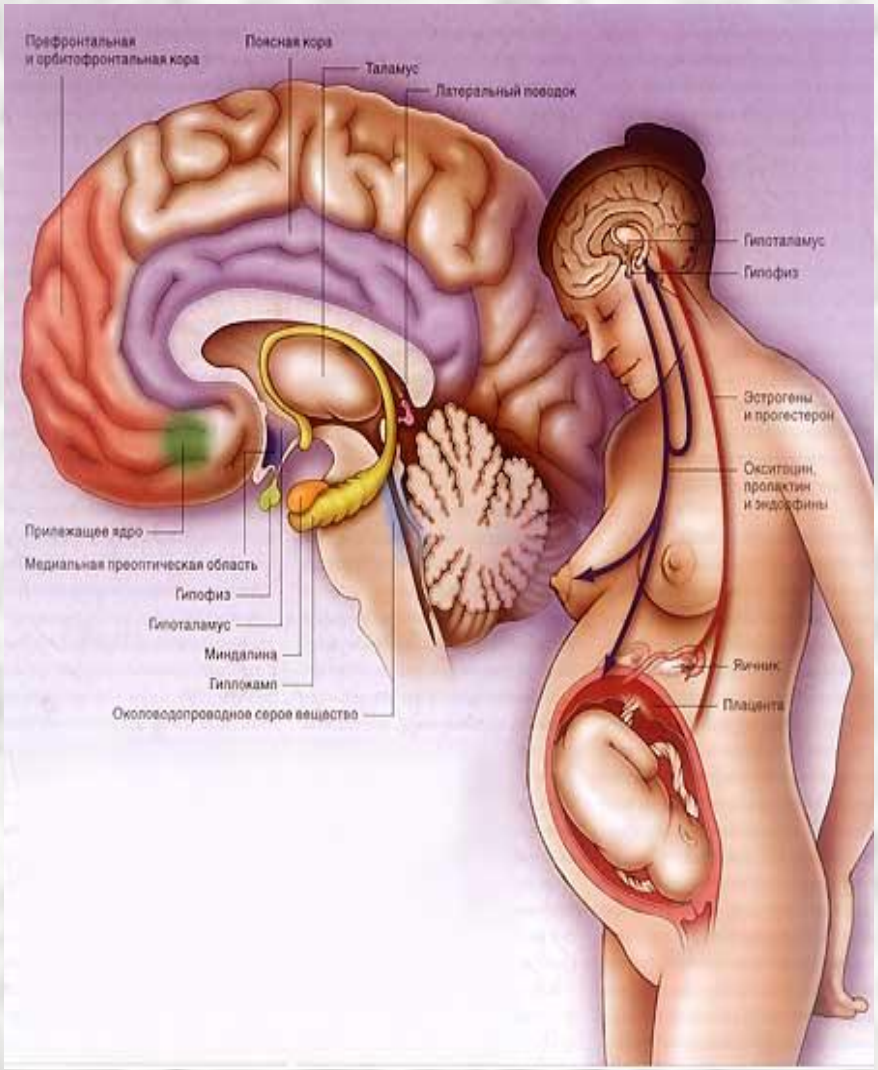

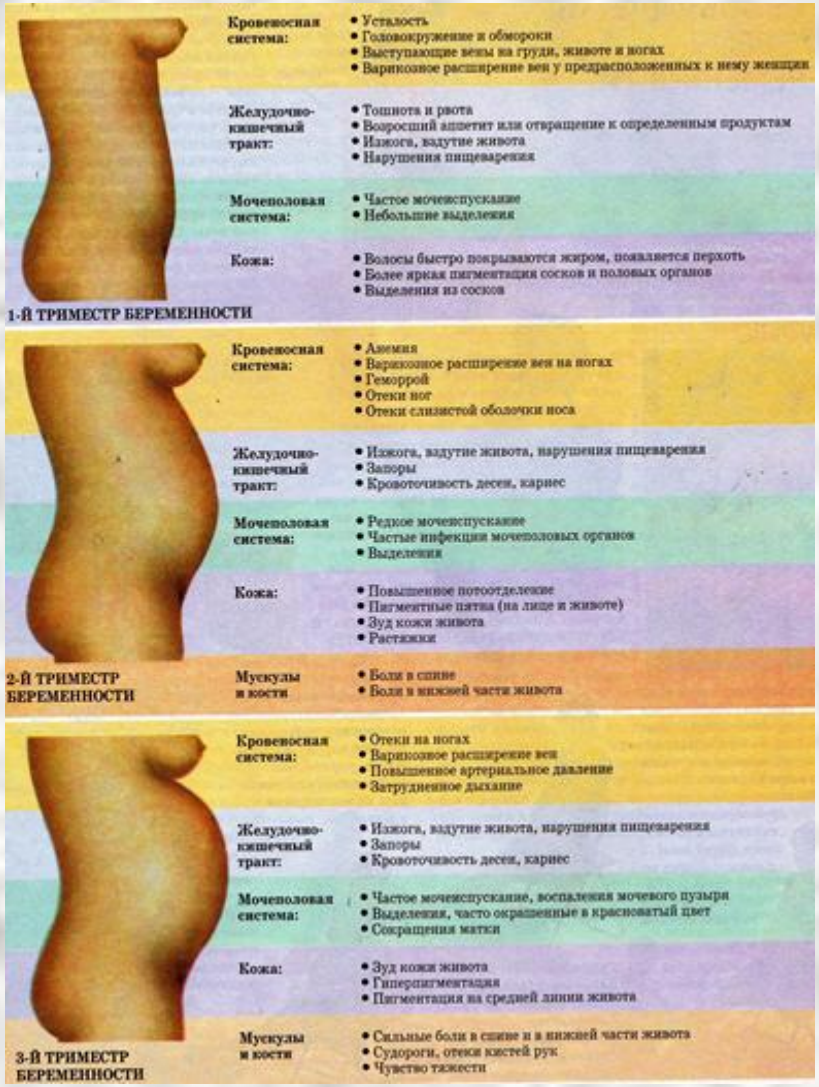

Физиологические изменения при беременности

BabyNet.ru

6-8 недель

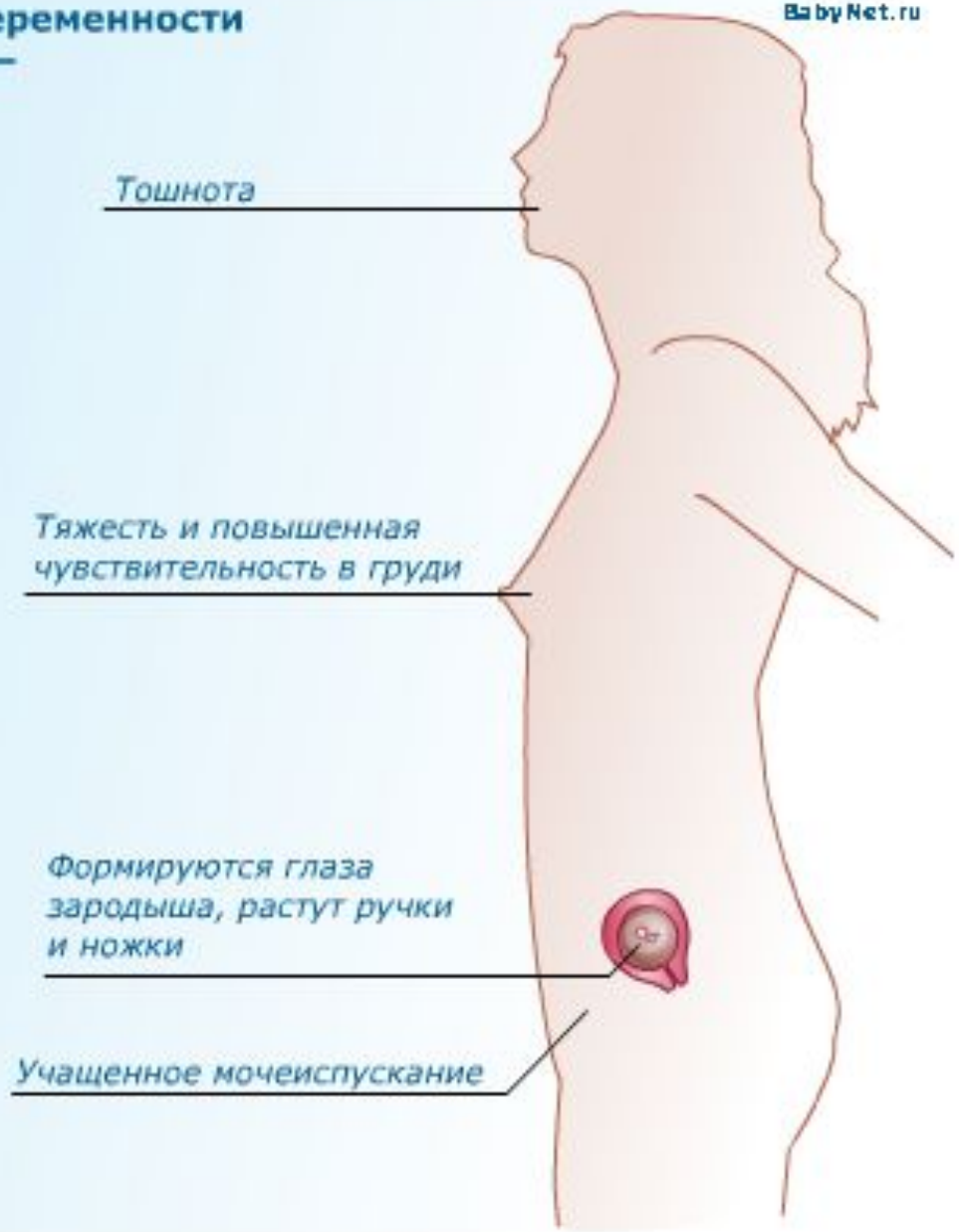

вперед

Физиологические изменения при беременности

BabyNet.ru

12 недель

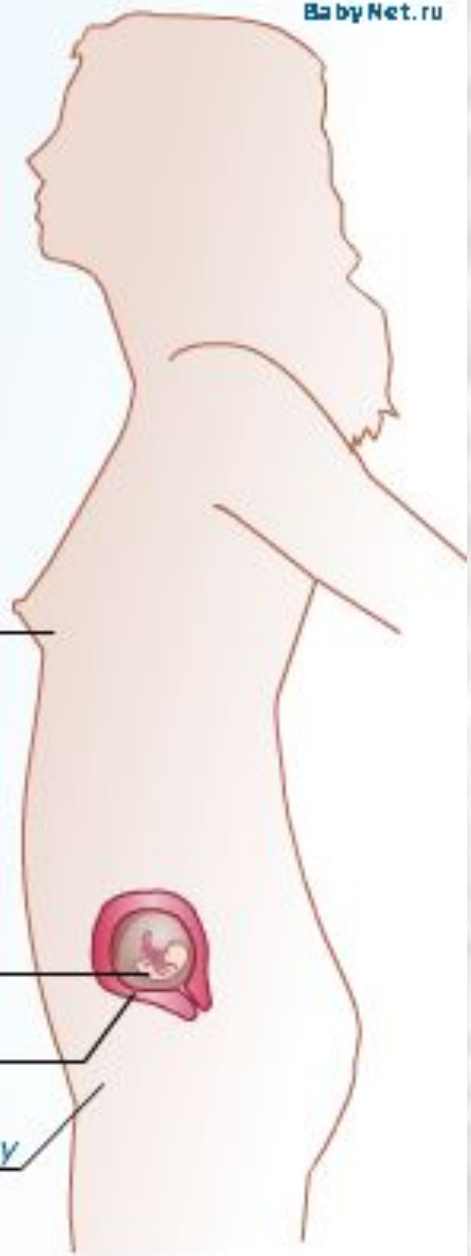

Тяжесть и повышенная чувствительность в груди

Плод уже двигает ручками и ножками. У него есть веки

Матка благодаря ему увеличивается

Ощущение неудобства в тазу

назад вперед

Физиологические изменения при беременности

BabyNet.ru

16 недель

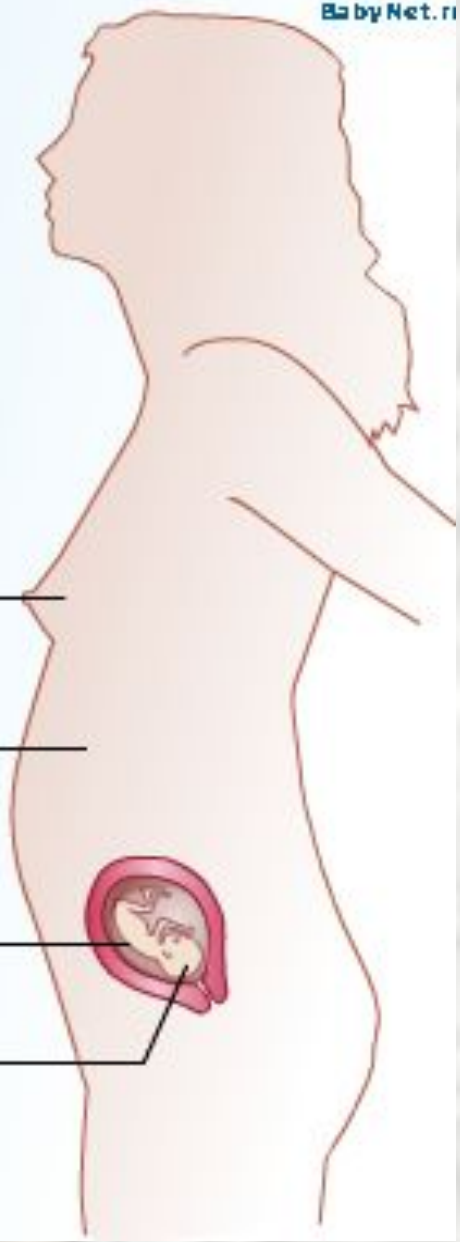

Гиперпигментируются соски и ареола

Увеличивается размер

Тело плода покрыто пушком - лануго

Некоторые женщины начинают ощущать ребенка

назад вперед

Физиологические изменения при беременности

BabyNet.ru

20 недель

Исчезают тошнота, рвота и чувство усталости

Грудь увеличивается в размере

У плода начинают развиваться защитные механизмы

На коже может появиться темная линия,которая идет от пупка к лобковой кости

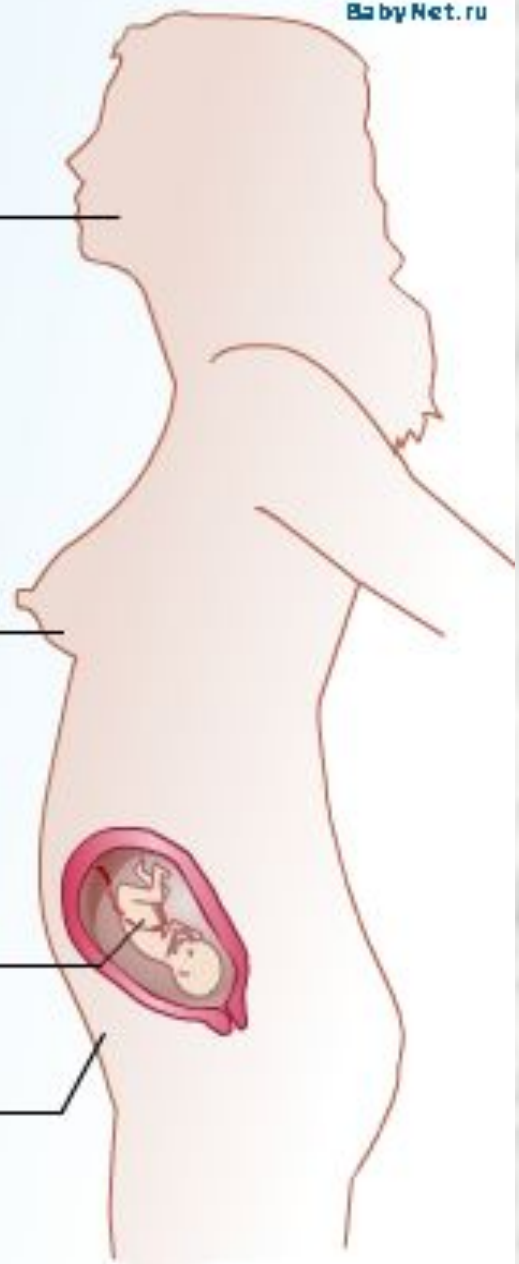

назад вперед

Физиологические изменения при беременности

BabyNet.ru

24 недели

Беспокоят изжога и расстройства пищеварения, ввиду большего давления матки на желудок

Плод проявляет высокую активность

назад *вперед*

Физиологические изменения при беременности

BabyNet.ru

28 недель

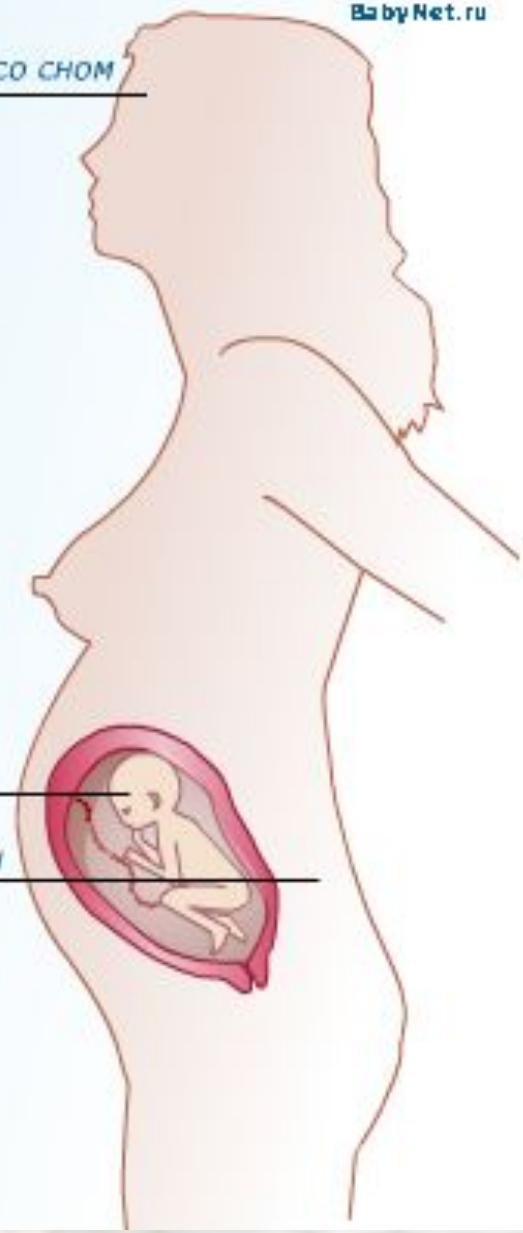

назад вперед

Физиологические изменения при беременности

BabyNet.r

32 недели

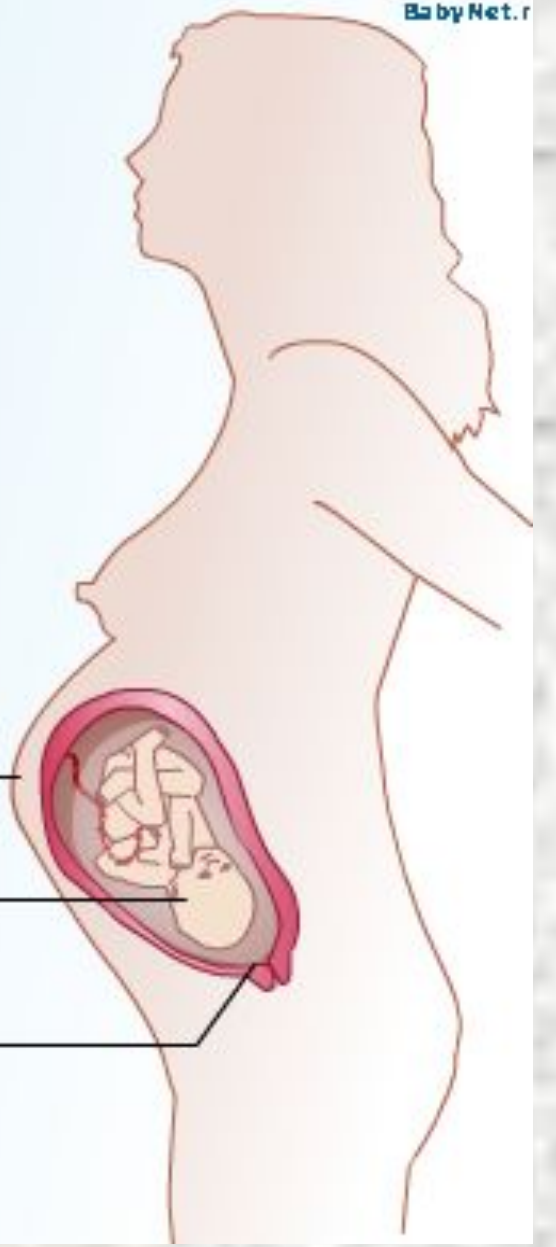

Брюшная полость увеличивается

Ребенку начинает не хватать пространства

Расширяется тазовое дно, готовясь к родам

назад *вперед*

Физиологические изменения при беременности

BabyNet.ru

36 недель

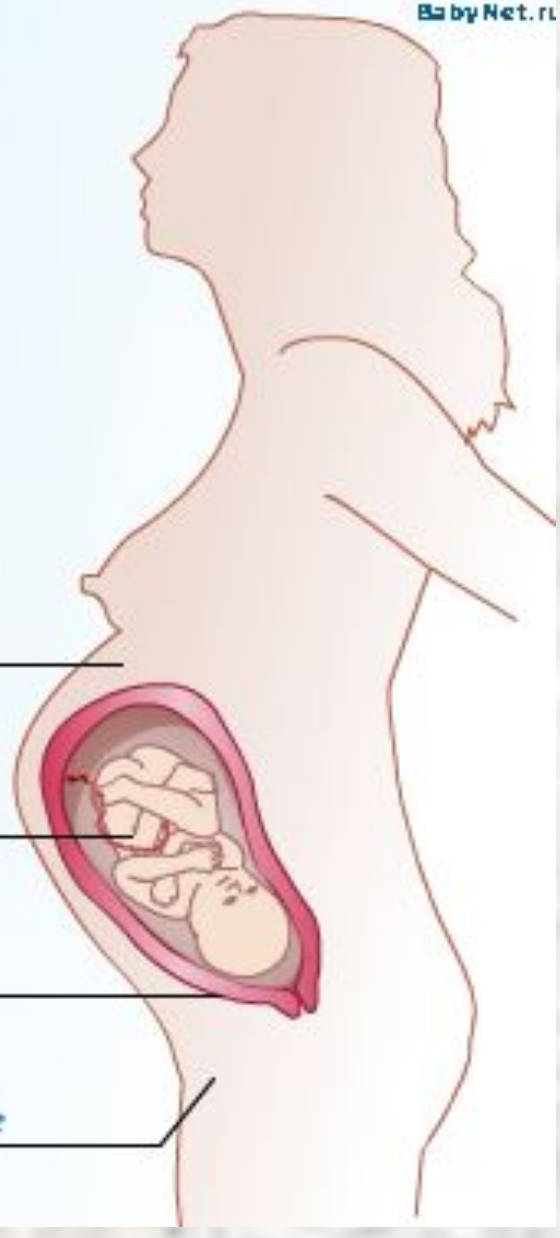

Матка достигла самой высокой точки. При дыхании ощущается дискомфорт

Все системы сформированы

Увеличивается давление на дно таза головкой ребенка

Учащенное мочеиспускание

назад *вперед*

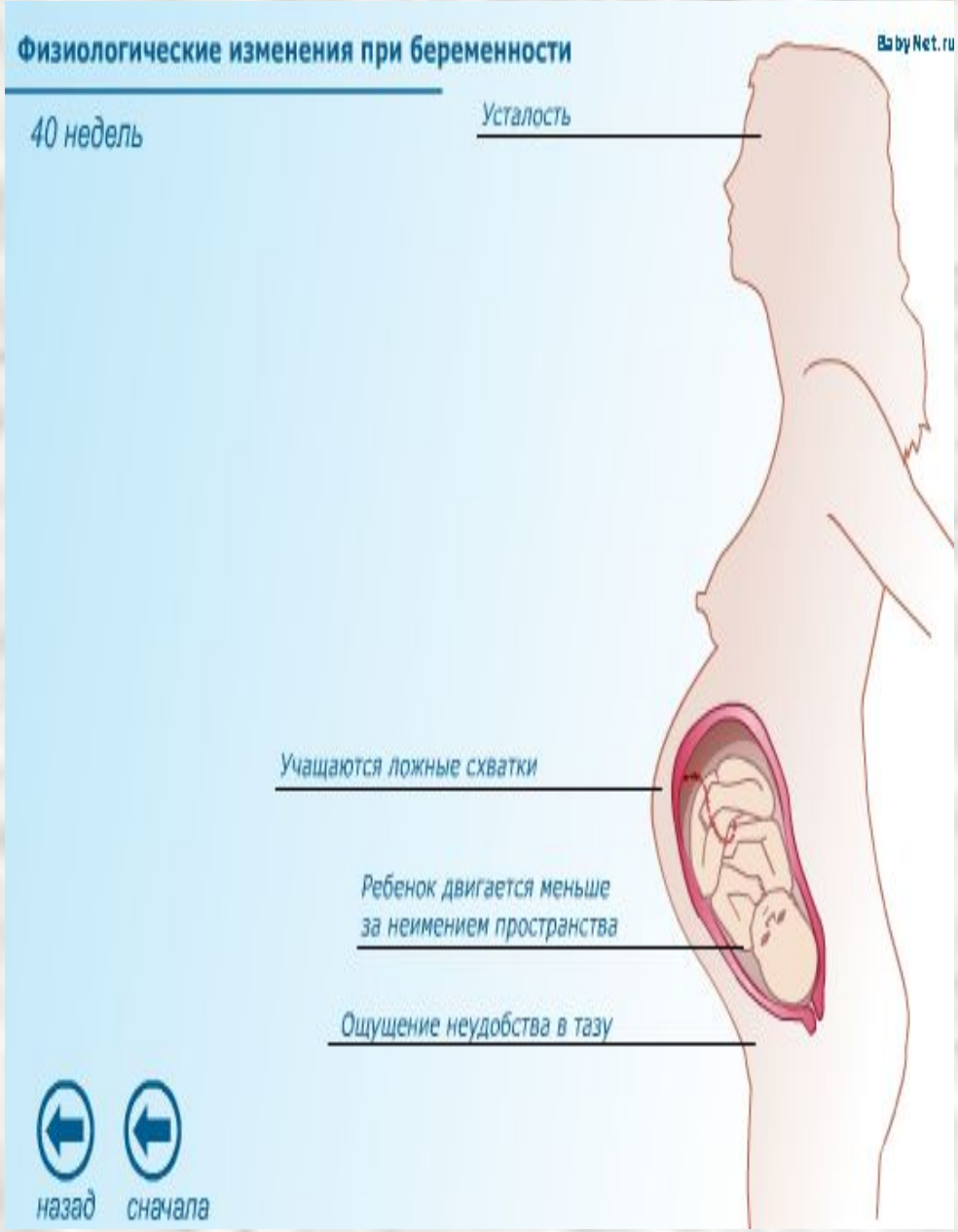

Прибавление в весе во время беременности

Среднее прибавление в весе распределяется следующим образом:

Плод	3,4 кг
Плацента	0,65 кг
Околоплодные воды	0,8 кг
Матка	1,0 кг
Грудь	0,8 кг
Жир, белки и задержка жидкости	6 кг

Во время беременности женщин регулярно взвешивают. Это позволяет удостовериться в том, что ребенок растет нормально.

Признаки беременности

- Предположительные (субъективные ощущения женщины).
- Вероятные (изменения в половых органах и молочных железах).
- Достоверные (свидетельствуют о наличии плода в матке).

Диагностика беременности

1. Опрос;
2. Общие исследования;
3. Специальные акушерские исследования: наружные и внутренние;
4. Лабораторные исследования;
5. УЗИ диагностика;
6. Дополнительные методы исследования.

Специальные акушерские исследования

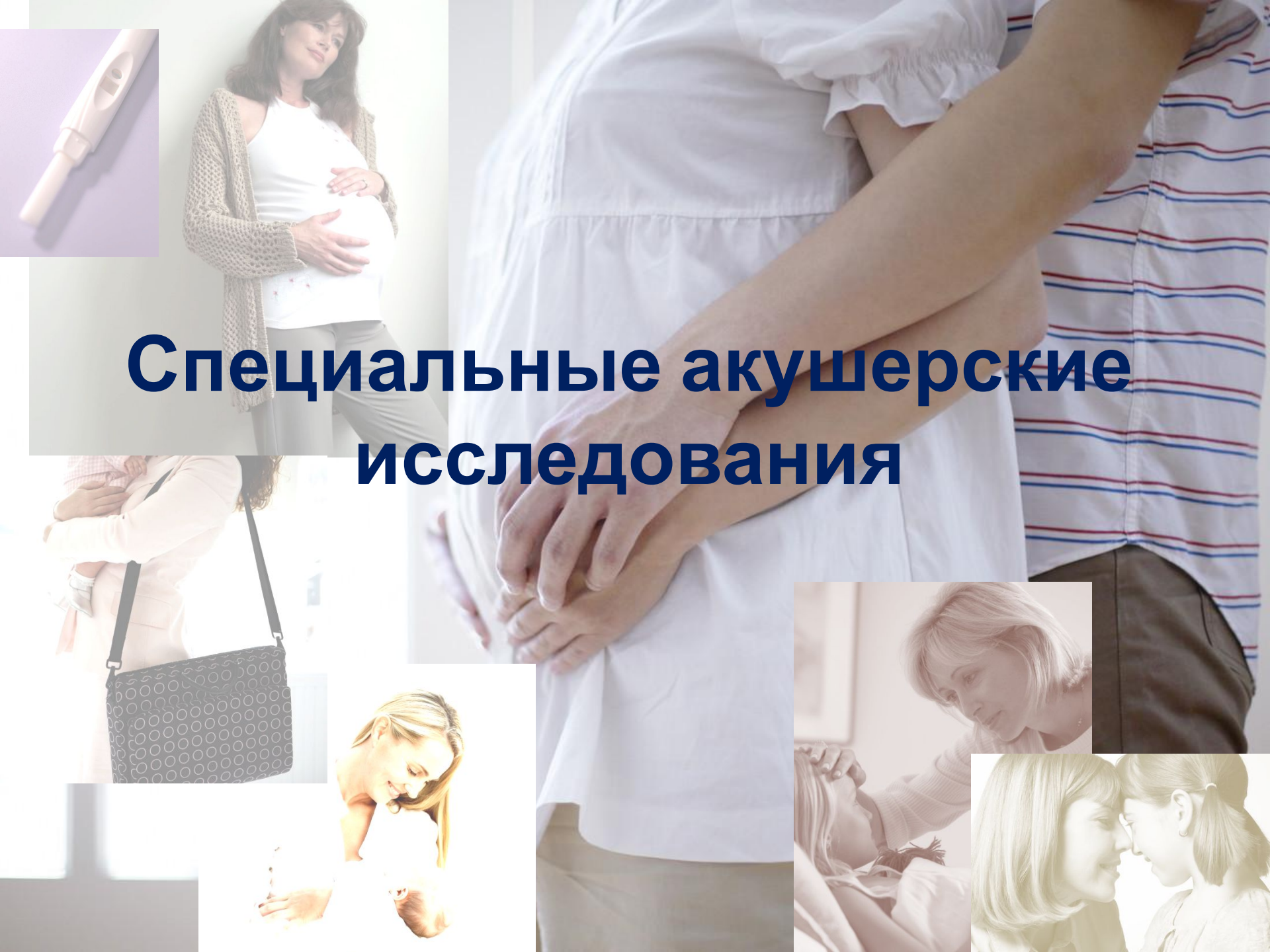

Исследование таза

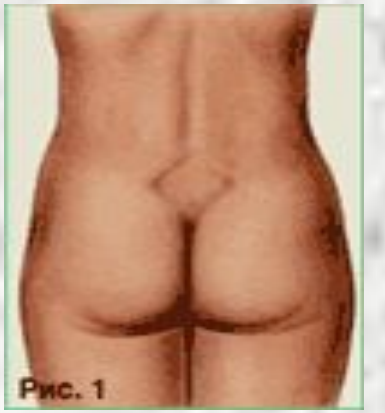

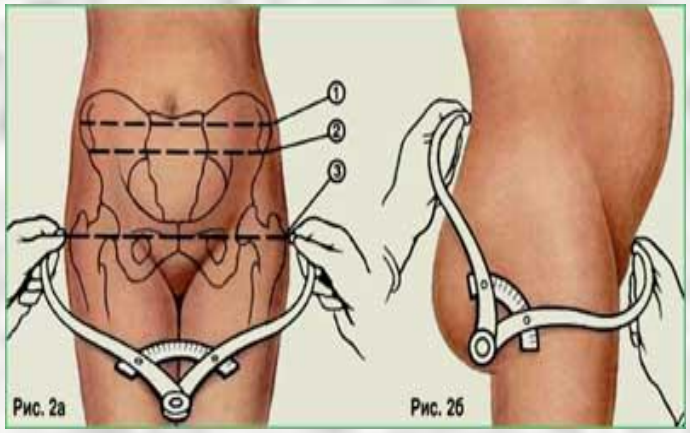

Измерение таза производят при помощи тазомера .

Основные размеры таза:

3 поперечных размера:

1. Расстояние между передневерхними остями подвздошных костей - равно 25-26 см.
2. Расстояние между наиболее отдаленными точками гребней подвздошных костей - 28-29 см,
3. Расстояние между большими вертелами бедренных костей - 30-31 см.

Прямой размер:

Наружная конъюгата - расстояние от середины верхнего края симфиза до надкрестцовой ямки (верхний угол ромба Михаэлиса)- 20-21 см.

- Индекс Соловьева (для определения толщины костей) – измерение окружности лучезапястного сустава – 14-15 см.

Окружность живота

Измеряют для определения срока беременности и предполагаемой массы плода

Высота стояния дна матки

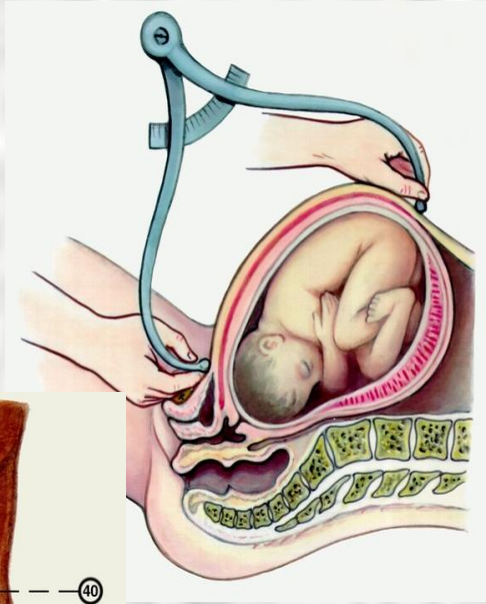

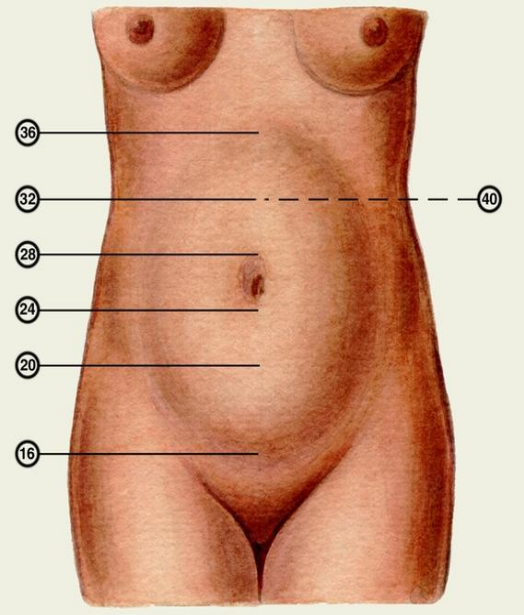

- Высота стояния дна матки при различных сроках беременности (цифрами обозначены недели беременности): 16 нед. — 6 см; 20 нед — 12—14 см; 24 нед — 20 см; 28 нед. — 24—26 см; 32 нед. — 28—30 см; 36 нед. — 32—34 см; 40 нед. — 28—30 см.

Пальпация расположения плода в матке

- **Положение плода** – отношение его продольной оси к продольной оси матки.
- **Членорасположение плода** – отношение его конечностей и головки к туловищу.
- **Предлежание плода** – отношение крупной части плода ко входу в малый таз.
- **Позиция плода** – отношение его спинки к левой (первая позиция) или правой (вторая позиция) стороне матки.
- **Вид позиции** – отношение спинки плода к передней или задней стенке матки.

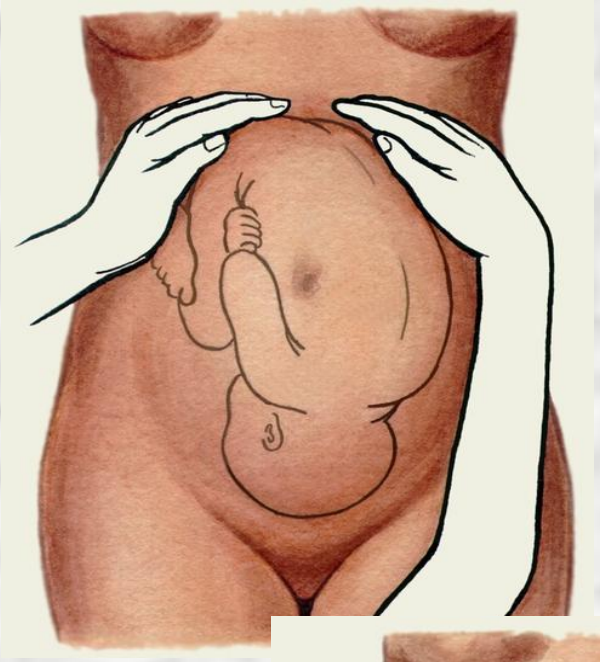

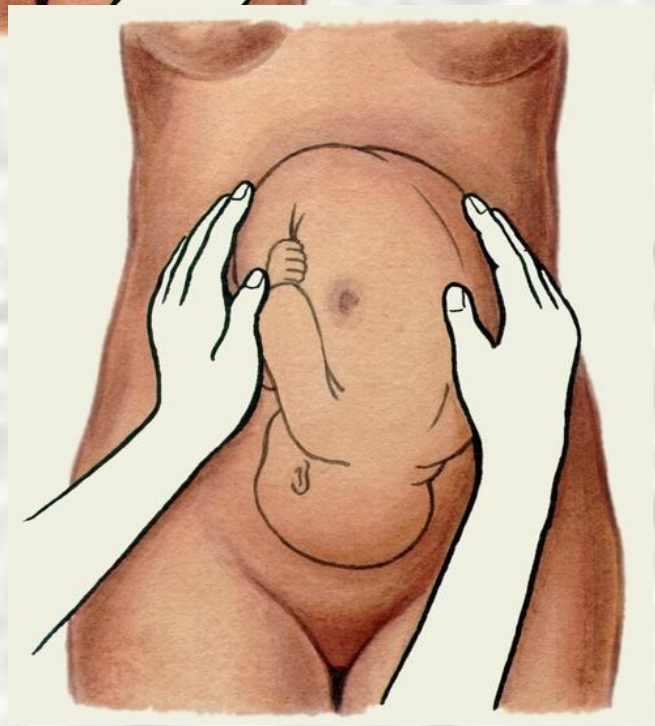

- Первый прием позволяет определить высоту стояния дна матки и ту часть плода, которая находится в дне матки.

- Второй прием служит для определения позиции плода и ее вида.

- Третий прием применяется для определения предлежащей части плода и отношения ее ко входу в малый таз.

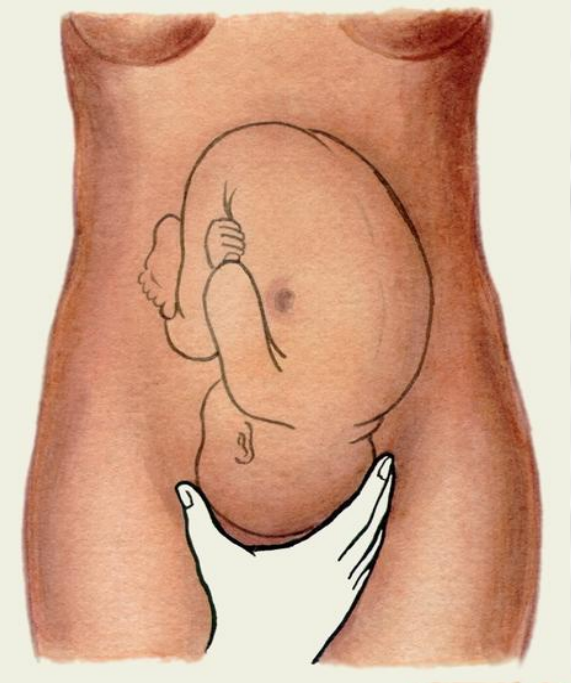

- Четвертый прием уточняет уровень стояния предлежащей части.

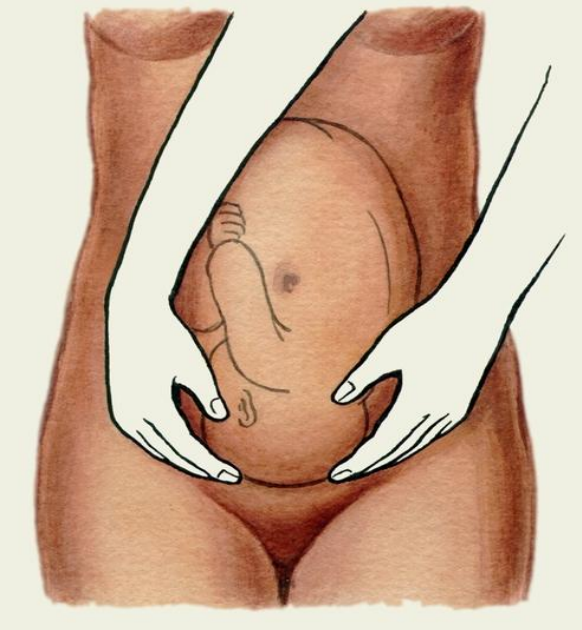

Аускультация сердцебиения плода

- Выслушиваются сердечные тона акушерским стетоскопом. Частота сердечных тонов в среднем 120-140 в минуту.

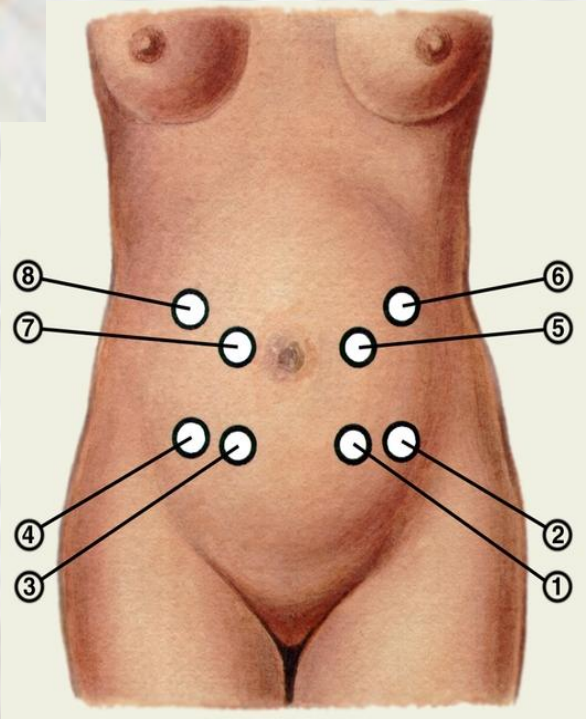

Определение срока беременности, начала дородового отпуска и даты родов

- Срок беременности и родов вычисляют по:

1. Дате первого дня последней менструации – 3 месяца + 7 дней;
2. Первому шевелению плода (первородящая – 20 нед., повторнородящая – 18 нед.) + 5 (5,5) акушерских мес.;
3. Величине матки и окружности живота;
4. Измерении длины и головки плода;
5. Предполагаемой массе плода;
6. УЗИ диагностика.

- Отпуск по беременности и родам выдается с 30 нед. беременности продолжительностью 140 дней (70 дней до родов и 70 после).

Наблюдение за беременной

- Беременная ставиться на учет в женскую консультацию с 12 нед.
- Явка в женскую консультацию: до 20 нед. – 1 раз в мес., после 20 нед. – 2 раза в мес., с 30 нед. – 1 раз в нед.

Домашнее задание:

- Составить тестовые задания (10 шт) с эталонами ответов
- Составить 1 ситуационную задачу с эталоном ответа
- Поработать с конспектом лекции

Спасибо за внимание