

Абортивная форма стрептодермии (простой лишай)

Выполнила студентка 4 курса
педиатрического факультета
группы Ждановская Любовь
Сергеевна

Содержание:

Стрептодермия

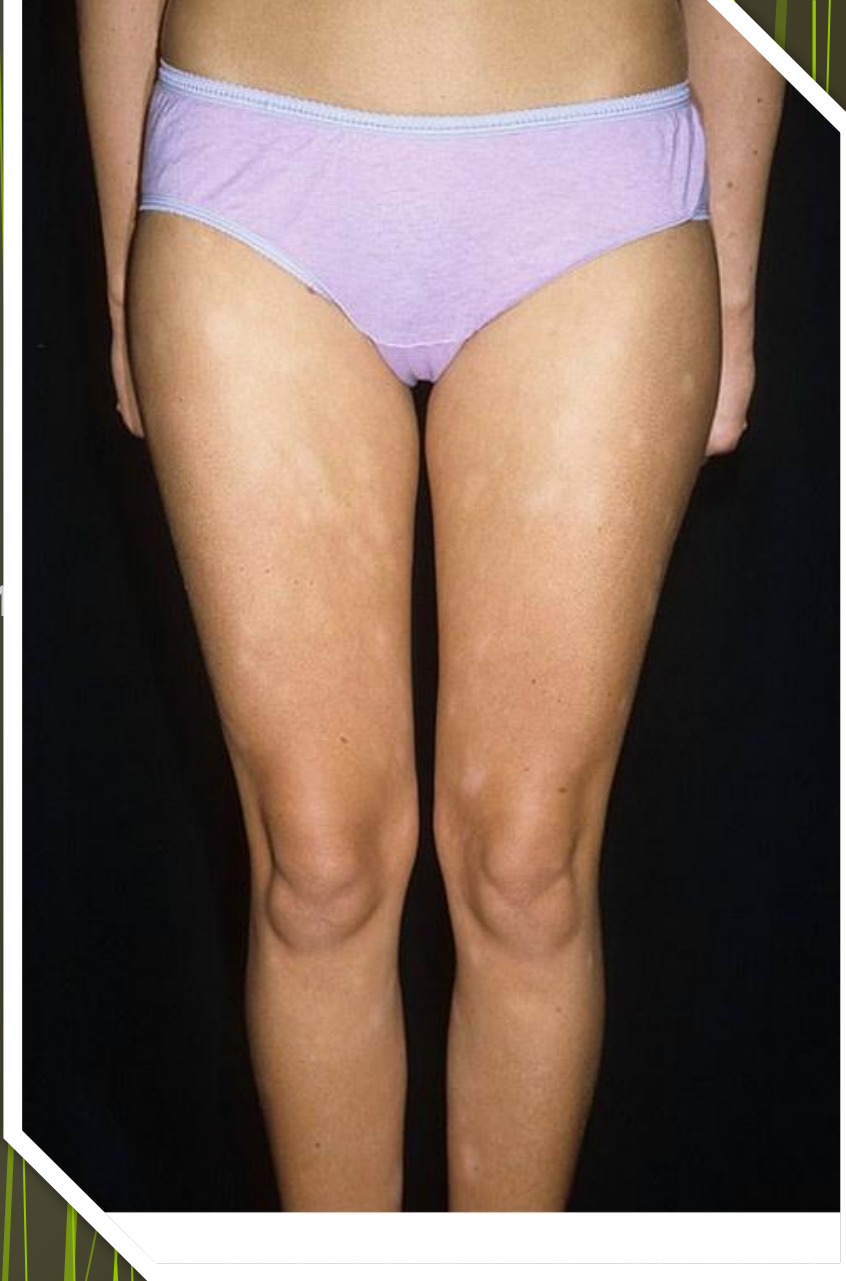Абортивная форма стрептодермии

- *Этиология, патогенез, патанатомия

- *Клиническая картина

- *Диагностика и дифдиагностика

- *Профилактика и лечение



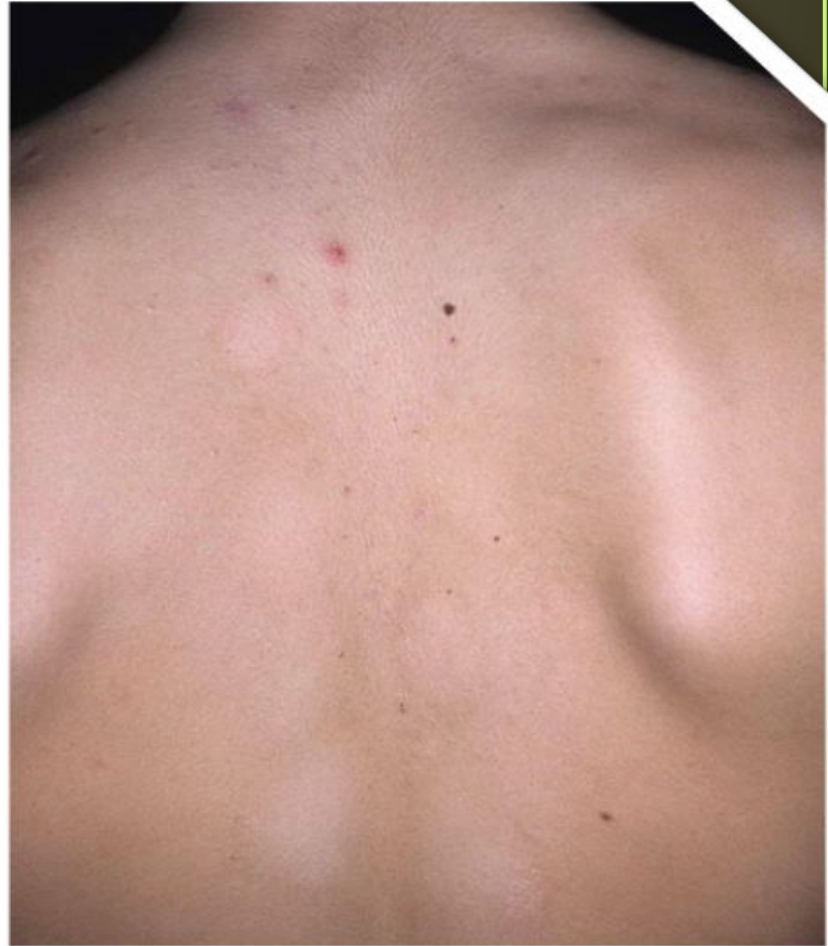
Стрептодермия
— пиодермия,
вызываемая
стрептококками;
характеризуется
возникновением
фликтен.

лат.
streptodermia
стрепто- +
(пио)дермия,
также
пиодермия
стрептококкова
я



Абортивная форма стрептодермии

- Абортивной формой импетиго является простой лишай.



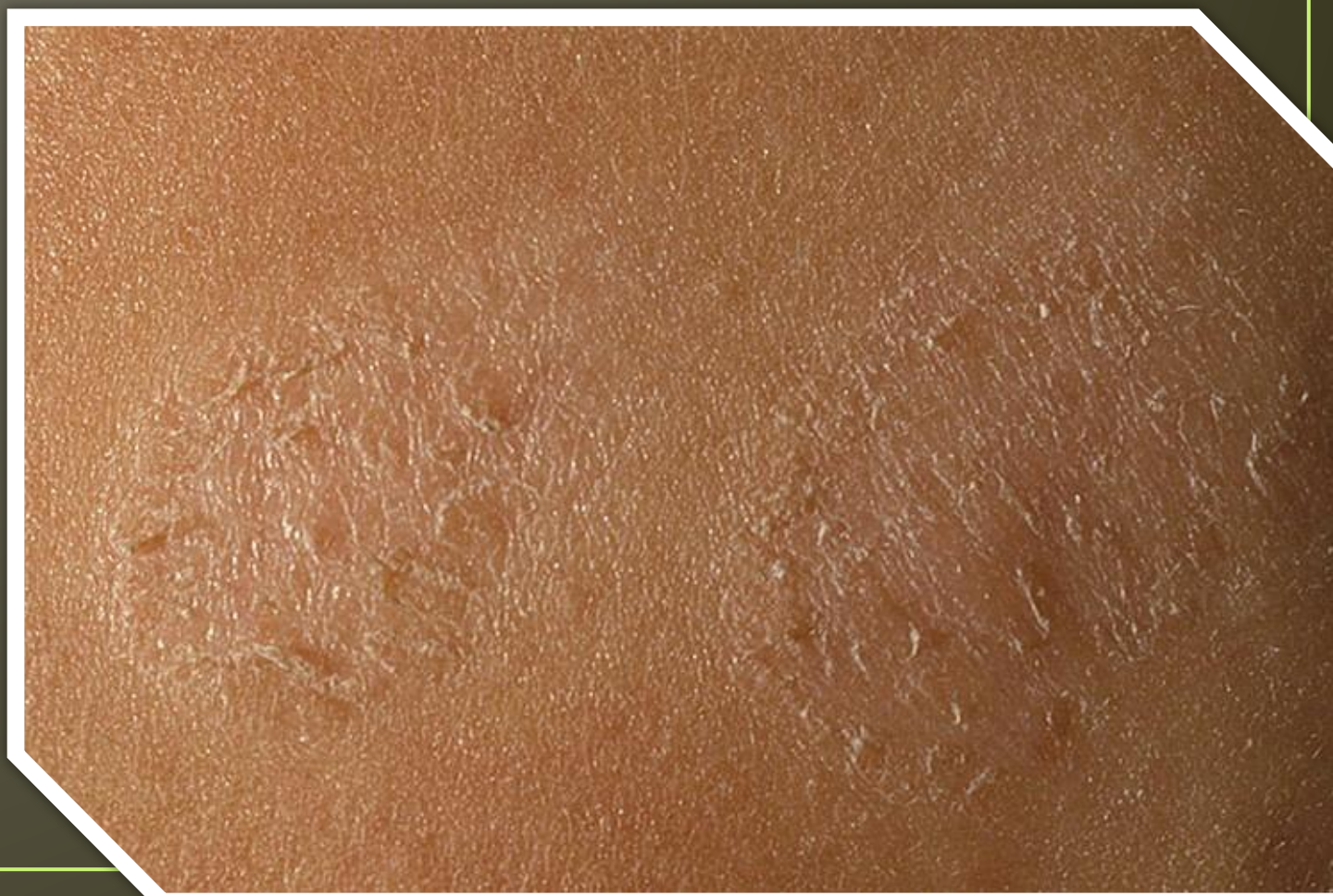* ЭТИОЛОГИЯ, ПАТОГЕНЕЗ, ПАТАНАТОМИЯ



Обычно простой лишай появляется весной или осенью.

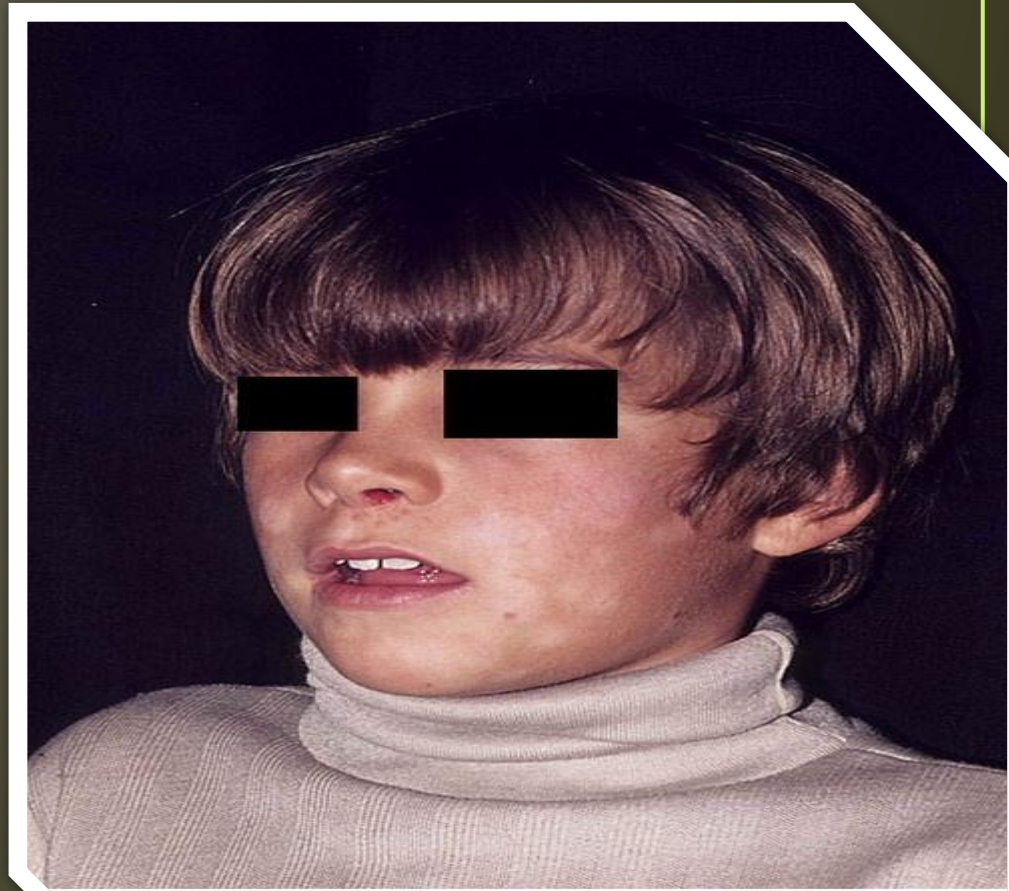
- Возбудитель заболевания - стрептококк. Возникновению болезни способствует мацерация, недостаточное высушивание при мытье, обветривание кожи лица, несоблюдение гигиены кожи. Описаны вспышки заболевания в детских коллективах.

- При гистологическом исследовании в очагах выявляются разрыхление рогового слоя эпидермиса, паракератоз.



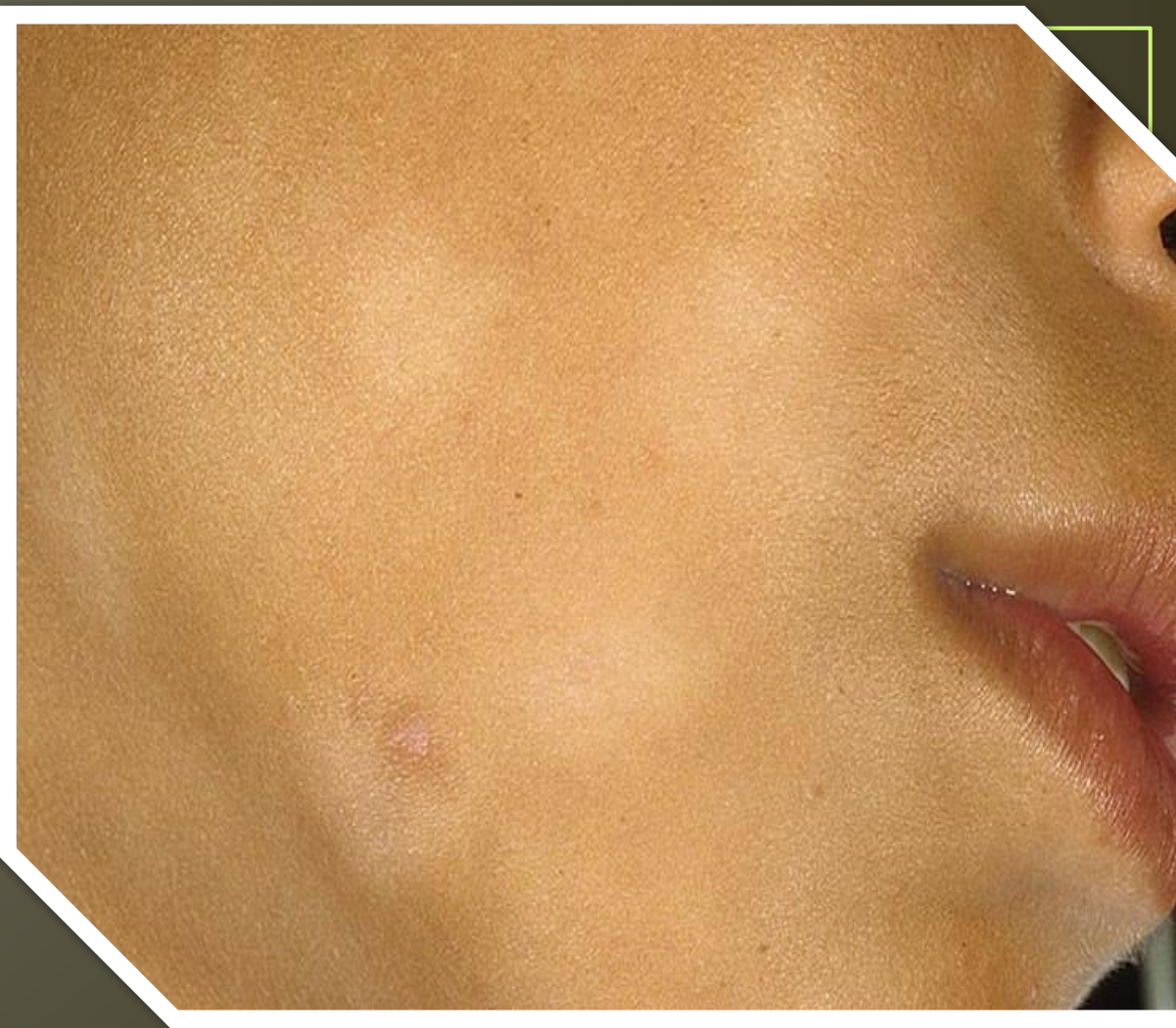
*КЛИНИЧЕСКАЯ КАРТИНА

- Клинически простой лишай лица характеризуется появлением чаще у детей, на коже лица в области щек, вокруг рта, на подбородке, иногда кожа туловища и конечностей светло-розовых эритематозных пятен различной величины округлых очертаний с довольно резкими границами, покрытых



В области этих пятен изредка может быть едва уловима эритема. Пятна покрыты нежными отрубевидными, серовато-белыми шелушащимися чешуйками. Иногда шелушение столь незначительное, что чуть ли не единственным признаком заболевания является серовато-белый цвет высыпаний, которые особенно выделяются на загорелой коже.

Простой лишай лица нередко сочетается с другими формами стрептококкового импетиго (заеды, заушная стрептодермия и другие).

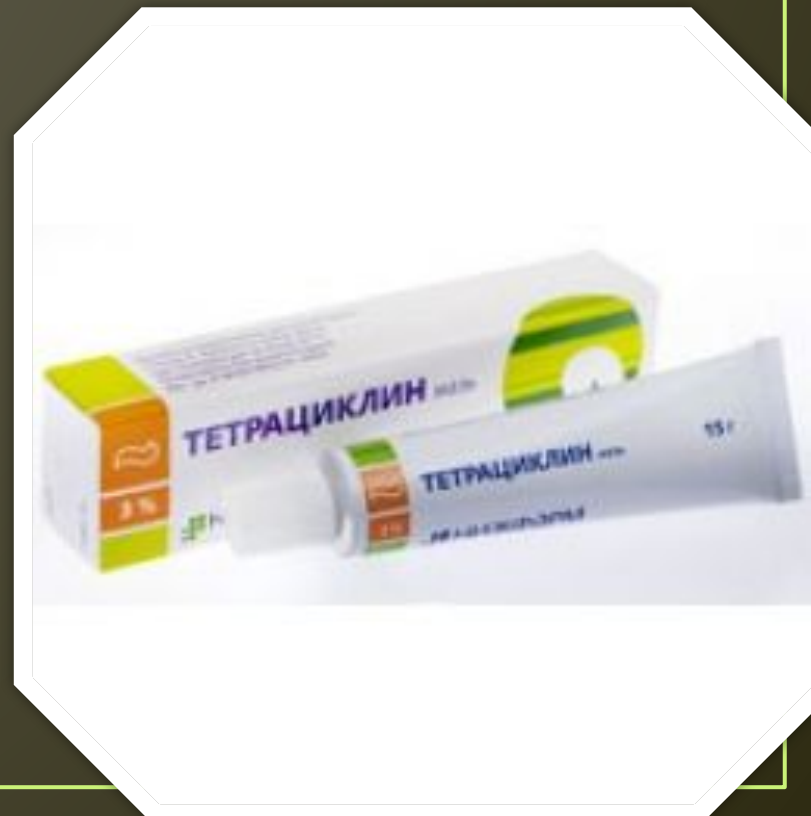

*ДИАГНОСТИКА И ДИФДИАГНОСТИКА

- Диагностика заболевания неслложна, в сомнительных случаях простой лишай лица дифференцируют с грибковыми заболеваниями кожи на основании отсутствия патогенных грибов в чешуйках; с себорей и витилиго.

*ЛЕЧЕНИЕ И ПРОФИЛАКТИКА

Для лечения заболевания очаги поражения смазывают 2-3%-ной белой ртутной мазью, тетрациклиновой мазью или 10%-ным стрептоцидным линиментом. Купать во время лечения не рекомендуется.



Для предупреждения развития простого лишая тело после купания в водоемах необходимо тщательно вытирать чистым полотенцем.

Под влиянием солнечных лучей заболевание может проходить, но пораженные места загорают слабее, что обуславливает пестроту кожного покрова



Спасибо за внимание!