АКУШЕРСКИЕ ОПЕРАЦИИ

к.м.н. Кузнецова О.В.

ПРОСЛУШАВ ЛЕКЦИЮ, ВЫ БУДЕТЕ ЗНАТЬ:

- Историю развития оперативного акушерства.
- Методы обезболивания в оперативном акушерстве.
- Операции, подготавливающие родовые пути.
- Операции, исправляющие положение плода.
- Общие сведения об акушерских щипцах (показания, условия, осложнения).
- Операцию кесарево сечение: показания, противопоказания.
- Послеоперационный период, осложнения.
- Плодоразрушающие операции – общие сведения.
- Операции при повреждении половых путей.

- Прерывание беременности в сроки до 12 недель и в более поздние требует от специалистов высокого уровня подготовки
- Оперативное акушерство требует повышенного внимания в виду расширения показаний для операции кесарева сечения, развития перинатальных и репродуктивных технологий.

Оперативное акушерство требует определения:

- Условий
- Противопоказаний
- Показаний

Операции искусственного прерывания беременности

- ***Медицинский аборт*** **-** это искусственное прерывание беременности.
- Производится в сроки беременности до 12 недель.

ПОКАЗАНИЯ:

- Желание женщины
- Немедицинские (социальные) показания
- Медицинские показания:
- Экстрагенитальные заболевания в стадии декомпенсации и субкомпенсации
- Перенесенные тяжелые хирургические операции
- Угасание функции репродуктивной системы (после 45 лет)
- Физиологическая незрелость организма женщины (до 16 лет) ??
- Патология беременности, представляющая угрозу жизни женщины.
- Перенесенные во время беременности заболевания и неблагоприятные воздействия, вызывающие тератогенный и выраженный эмбриотоксический эффект.
- Пороки развития плода, впоследствии не поддающиеся коррекции.

Противопоказания:

- Эктопическая беременность
- Острые и подострые воспалительные заболевания ЖПО специфической и неспецифической этиологии
- Острые инфекционные заболевания
- Гипертермия неясной этиологии

МЕДИЦИНСКИЙ АБОРТ ДО 12 НЕДЕЛЬ

- **ОБЕЗБОЛИВАНИЕ** – ингаляционный (закись азота) или в/в наркоз, при противопоказаниях – парацервикальная блокада (р-р новокаина 0,25-0,5% 60-80 мл.

НАБОР ИНСТРУМЕНТОВ

ЭТАПЫ ОПЕРАЦИИ:

- Обнажение шейки матки в зеркалах.
- Фиксирование шейки матки при помощи пулевых щипцов и зондирование полости матки при помощи маточного зонда.
- Расширение цервикального канала.
- Разрушение и удаление плодного яйца.

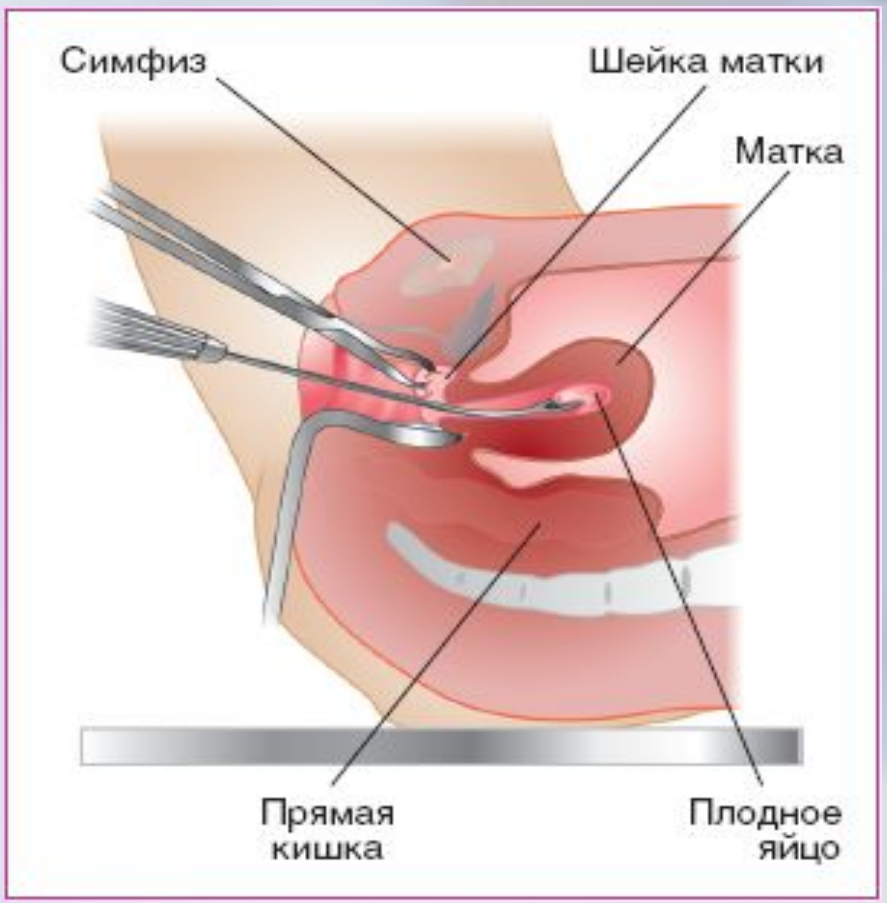

ОСЛОЖНЕНИЯ:

Ближайшие:

- Перфорация матки
- Кровотечение
- Оставление частей плодного яйца
- Острая гематометра
- Разрыв шейки матки
- Инфицированный аборт

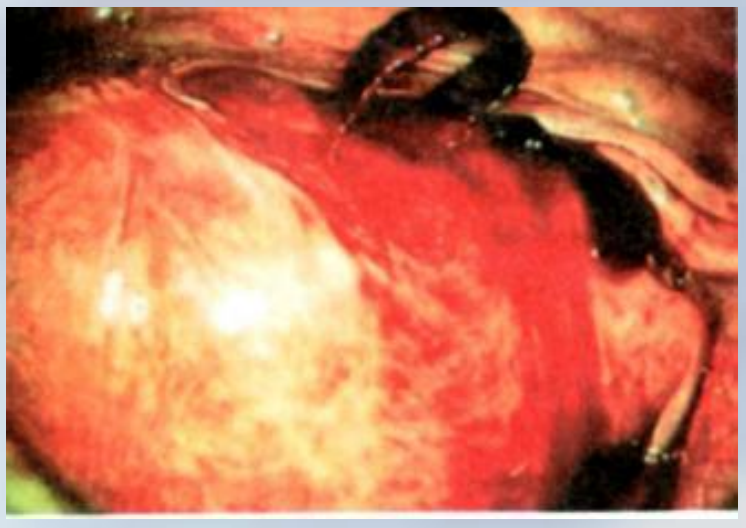

Отдаленные:

- Эндометрит, сепсис
- Кровотечение
- Плацентарный полип

МИНИ-АБОРТ

- Более щадящее хирургическое прерывание беременности.
- Метод основан на создании в полости матки равномерного отрицательного давления (0,6-1 атм).

Мини-аборт может выполняться только в случае однозначной визуализации плодного яйца в полости матки при ультразвуковом сканировании.

Искусственное прерывание беременности в поздние сроки

- Аборты в поздние сроки – 10-15% от всех искусственных абортов.
- Срок прерывания 12-22 нед.

- Наличие плаценты и крупных частей плода затрудняют, и часто делают невозможным их кускование в полости матки.

ПОКАЗАНИЯ

Со стороны матери

Тяжелая экстрагенитальная патология:

- Заболевания СС-системы
- Заболевания ЦНС, почек
- Тяжелое течение сахарного диабета
- Инфекционные заболевания
- Болезни крови

Со стороны плода

- Хромосомные аномалии
- Пороки развития плода
- Антенатальная гибель плода

Методы прерывания беременности:

Хирургический:

- Малое кесарево сечение абдоминальное или влагалищное.

Возбуждение сократительной деятельности матки:

- Амниоцентез + Интраамниальное введение:

1. гипертонического р-ра натрия хлорида (21-22 нед).
2. Простагландинов (1 мг энзапроста)
3. Экстраамниальное введение энзапроста (13-15 недель)

Противопоказания:

- Тяжелые заболевания ССС
- Тяжелые заболевания печени и почек
- Эпилепсия
- Заболевания крови
- Предлежание плаценты
- Пузырный занос
- Др. тяжелые экстрагенитальные заболевания

Осложнения:

- Связанные с техническими погрешностями выполнения
- Ухудшение течения основного заболевания
- Гнойно-септические осложнения

ОПЕРАЦИИ, СОХРАНЯЮЩИЕ БЕРЕМЕННОСТЬ

Операции, исправляющие истмико-цервикальную недостаточность:

1. Операции, производимые вне беременности.
2. Операции, производимые во время беременности:

- Циркулярный шов в области внутреннего зева
- Влагалищная часть шейки матки.
- Ушивание наружного зева

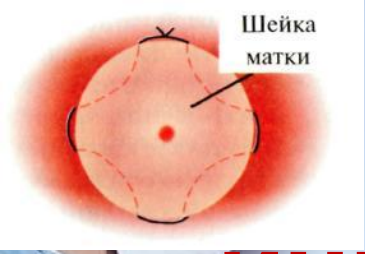

ПОКАЗАНИЯ

- **ИЦН**
- **Привычное невынашивание**

УСЛОВИЯ:

- Срок беременности 12-16 недель
- Наличие целого плодного пузыря
- Отсутствие воспалительных заболеваний женских половых органов
- Отсутствие кровянистых выделений
- Отсутствие тяжелой соматической патологии и осложнения беременности
- Отсутствие аномалий развития плода

ОПЕРАЦИЯ ШИРОДКАРА

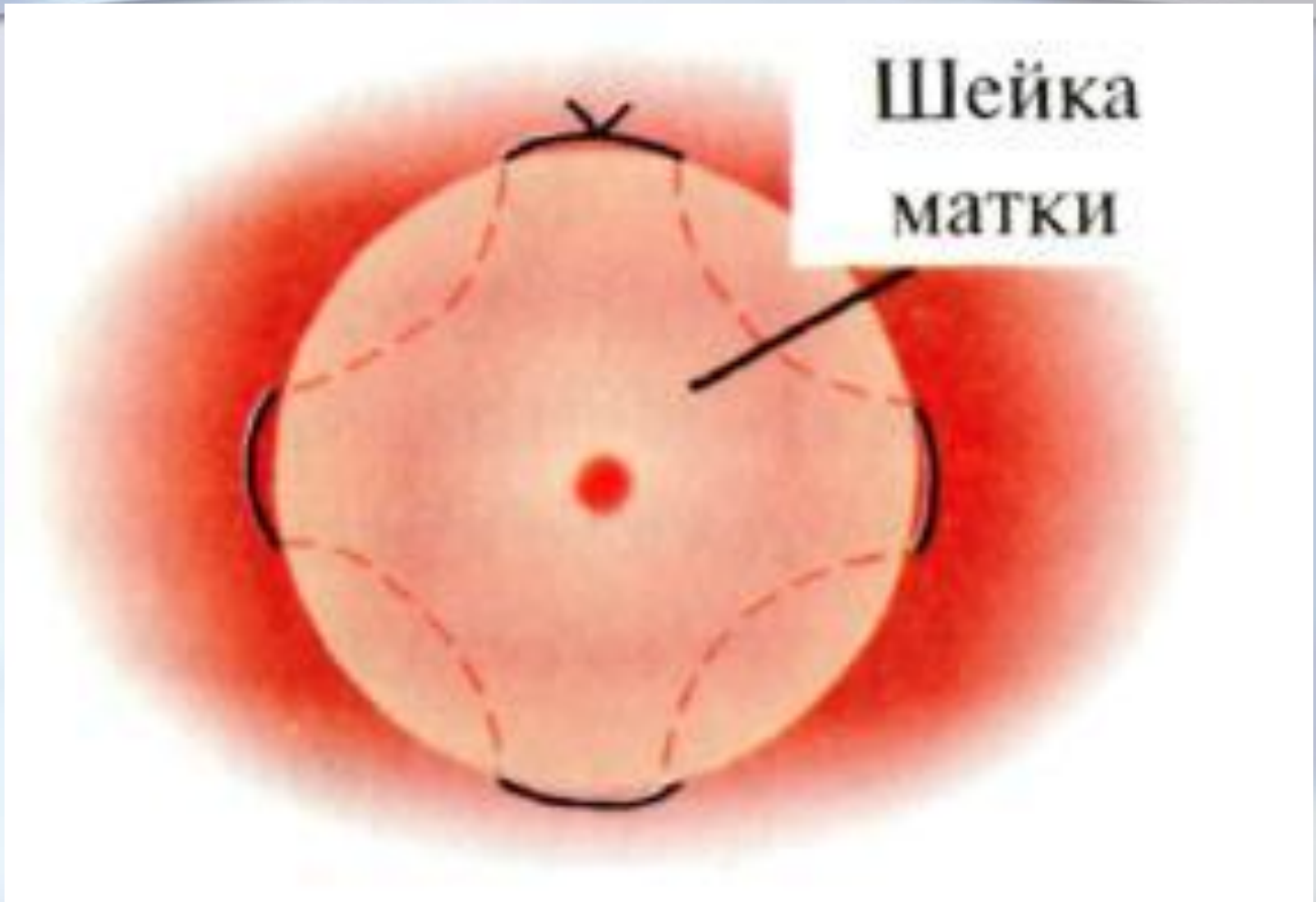

Осложнения:

- Прерывание беременности
- Кровотечение
- Излитие околоплодных вод
- Шеечно-влагалищные свищи

РОДОРАЗРЕШАЮЩИЕ ОПЕРАЦИИ

Операции, проводимые с целью сохранения жизни плода:

1. **Кесарево сечение**
2. Акушерские щипцы
3. Вакуум-экстракция
4. Экстракция плода за тазовый конец (см. «Тазовые предлежания)

Плодоразрушающие операции (см. лекцию «Поперечные и косые положения плода»):

- Краниотомия и краниоклазия
- Декапитация
- Клейдотомия
- Экзентерация
- Спондилотомия

КЕСАРЕВО СЕЧЕНИЕ

- Операция, при которой абдоминальным хирургическим путем вскрывают беременную матку и извлекают плод со всеми его добавочными образованиями (М. С. Малиновский).

- **Конец 7 века до н. э.** – римский император Нума Помпилиус издал закон, по которому погребение умерших беременных женщин не разрешалось без чревосечения и извлечения плода;
- **До 16 века** кесарево сечение производилось почти только у умерших беременных;
- **17 век** - французский врач Амбруаз Паре, начал выполнять операцию у живых рожениц (но так как матка не ушивалась, ошибочно считали, что она может сократиться сама, летальность составляла почти 100%);

- **60-80е годы** - эволюционное развитие операции кесарева сечения было связано с методикой зашивания матки (Уткин, Слепых, Трдатьян, Миров, Краснопольский);
- **70-80е годы** - за рубежом приоритет отдается в разработке нового шовного материала (викрил, полисорб) и режуще-сшивающих аппаратов.

Частота кесарева сечения

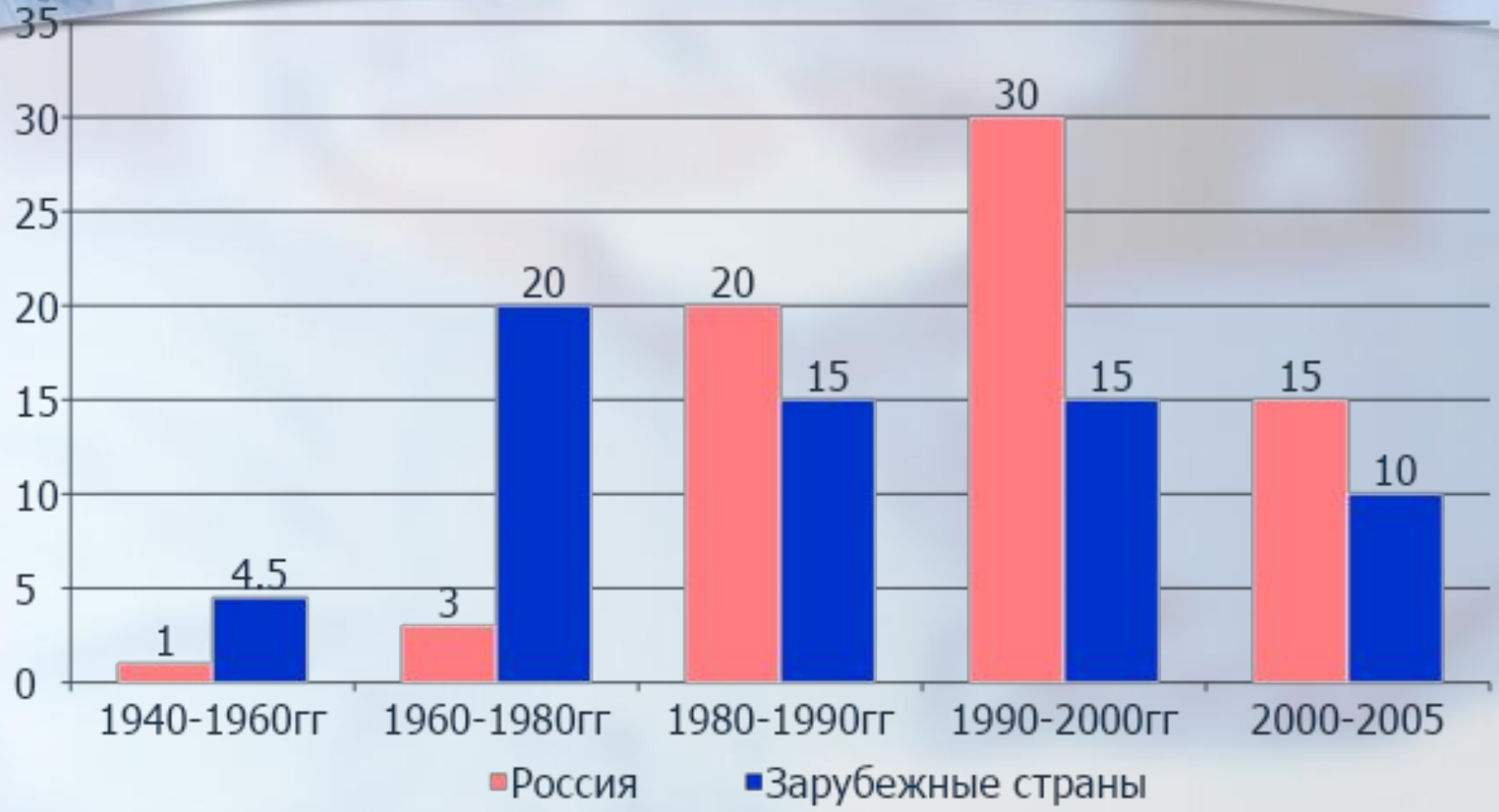

Классификация

По времени выполнения:

- В родах
- Во время беременности (корпоральное и в нижнем сегменте)

По технике выполнения

1. Абдоминальное:
   - Интраперитониальное
   - С временным ограничением брюшной полости
   - Экстраперитониальное
2. Влагалищное кесарево сечение по Дюрсену.

Показания: абсолютные и относительные

Абсолютные со стороны матери:

- Анатомически узкий таз II-IV степени
- Полное предлежание плаценты, неполное предлежание плаценты с кровотечением и отсутствием условием для быстрого родоразрешения
- Угрожающий или начавшийся разрыв матки
- 2 и более рубца на матке
- Опухоли органов малого таза, препятствующие рождению плода
- Мочеполовые свищи в анамнезе
- Рубцовое сужение влагалища и шейки матки
- Рубец на промежности после разрыва III ст.
- Экстрагенитальный рак и рак шейки матки.
- Выраженное варикозное расширение вен вульвы, влагалища, шейки матки

Со стороны плода:

- Острая гипоксия плода при отсутствии условий для немедленного родоразрешения
- Поперечное положение плода
- Разгибательные вставления головки плода (лобное, задний вид лицевого, переднеголовное, высокое прямое стояние стреловидного шва)
- Состояния агонии или смерть матери при живом плоде.

Относительные со стороны матери:

- Клинически узкий таз
- Аномалии родовой деятельности
- Тяжелые формы гестоза
- Экстрагенитальные заболевания
- Пороки развития матки, влагалища
- Переломы костей таза и поясничного отдела позвоночника в анамнезе
- Рубец на матке после операции кесарева сечения???
- Рубец на матке после пластических операций до или во время беременности

со стороны плода:

- Хроническая плацентарная недостаточность
- Тазовое предлежание плода при массе более 3500 кг и разогнутом положении головки
- Многоплодная беременность при тазовом предлежании 1-го плода
- Выпадение пуповины
- Возрастная первородящая, длительное бесплодие в анамнезе, ЭКО
- Переношенная беременность
- Крупный или гигантский плод
- Анатомически узкий таз I-II степени.

ПРОТИВОПОКАЗАНИЯ

- ***Инфекционные воспалительные заболевания любой локализации:*** эндометрит в родах, сальпингоофорит, параметрит, наличие экстрагенитальной инфекции.
- Анте- и интранатальная гибель плода.
- Гипоксия плода, при которой нет уверенности в рождении живого ребенка.

УСЛОВИЯ:

1. Акушерские:

- 1.1. с началом родовой деятельности (так как матка сокращается лучше и нет угрозы атонического кровотечения, раскрытие шейки матки – отток лохий в послеоперационном периоде)
- 1.2. БП не более 12 часов
- 1.3. Отсутствие симптомов эндометрита
- 1.4. Предлежащая часть не более чем малым сегментом во входе в малый таз
- 1.5. Жизнеспособный плод

2. Хирургические:

Наличие операционной и анестезиологической бригад.

ОБЕЗБОЛИВАНИЕ

- Спинальная
- Эпидуральная
- Интубационный наркоз – Начинают с премедикации: атропин 0,1% - 1 мл +2% - 1 мл промедола за час до операции.
- помнить, что извлечение плода должно быть в течение первых 7-10 минут.

ЭТАПЫ ОПЕРАЦИИ:

- Послойное вскрытие брюшной полости.
- Вскрытие матки – тупое расширение раны (по-Гусакову)
- Выведение головки плода (предлежащей части) в рану
- Рождение плода воспроизводя биомеханизм родов
- Отделение новорожденного
- Удаление последа
- Ушивание матки +перитонизация?
- Послойное ушивание брюшной стенки

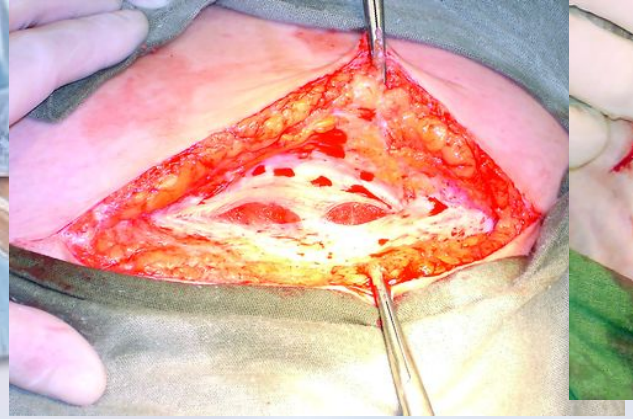
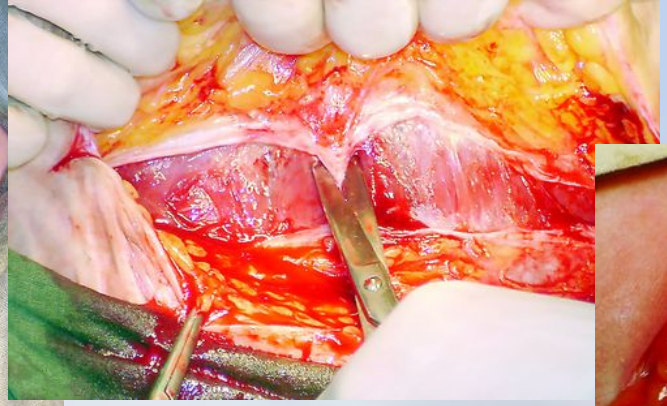
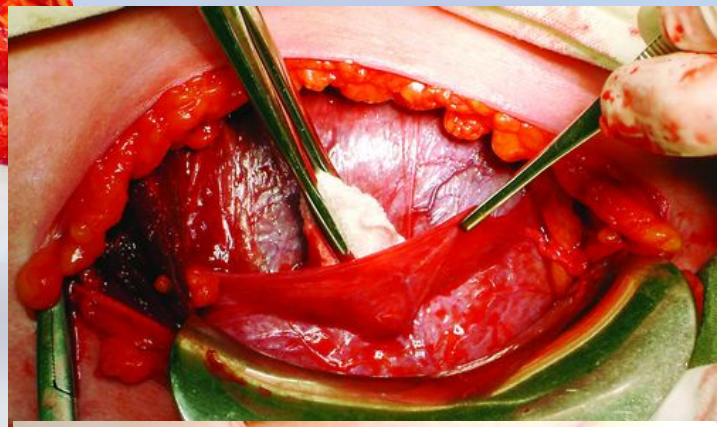

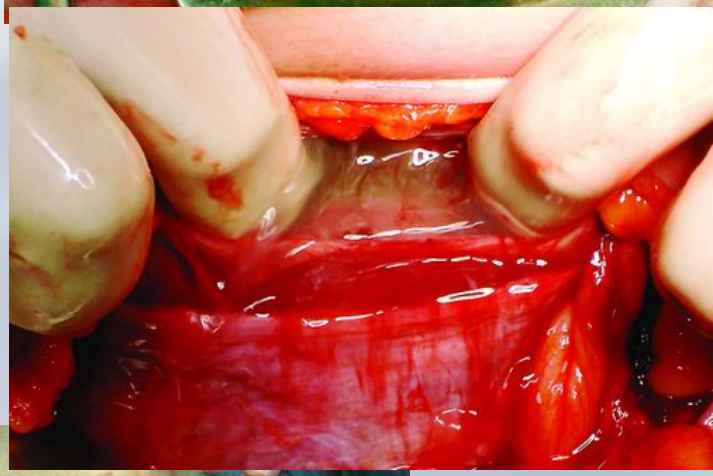

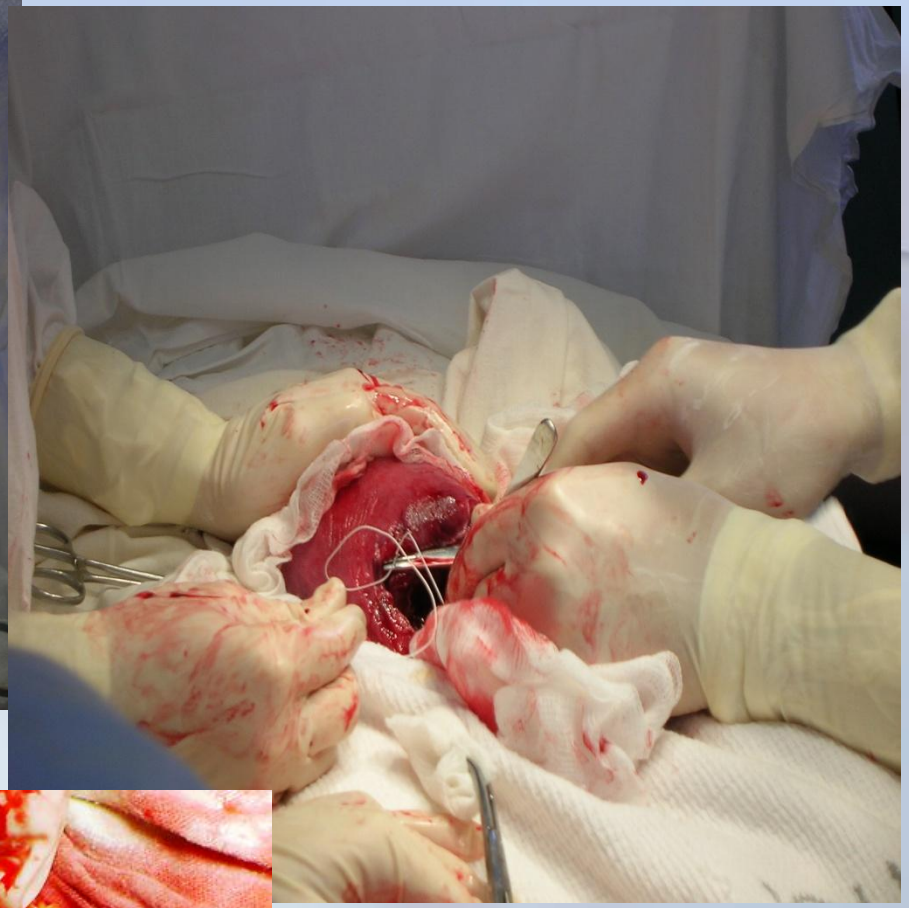

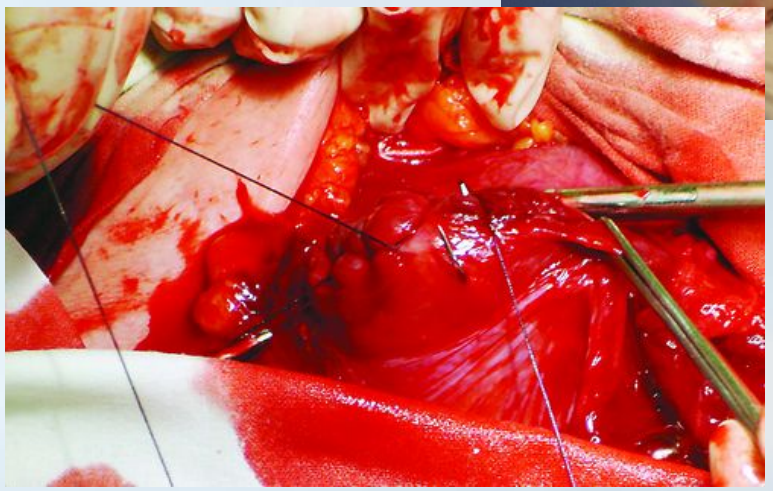

ОДНАКО,

“Производить кесарево сечение скоро выучится каждый тупица, тогда как успешное родоразрешение без ножа в сложной акушерской ситуации требует многолетней тренировки и головы и рук. Неуклонный курс на кесарево сечение в общем резко увеличил число лапоротомистов и таких людей которые думают о себе как о хирургах, каковыми на самом деле вовсе не являются, в то время как число нормальных акушеров столь же резко понизилось.”

В. Штеккель

ОСЛОЖНЕНИЯ:

- Перитонит – результат несостоятельности швов на матке
- Эндометрит
- Кровотечение
- Травма мочевого пузыря
- Разрыв нижнего сегмента матки
- Анестезиологические осложнения

АКУШЕРСКИЕ ЩИПЦЫ

Определение – родоразрешающая операция, применяемая для извлечения живого доношенного плода за головку с помощью акушерских щипцов через естественные родовые пути.

Частота – 0,1-0,7%

ПОКАЗАНИЯ:

СО СТОРОНЫ МАТЕРИ:

- Преэклампсия
- Упорная слабость родовой деятельности
- Кровотечение во втором периоде родов при отсутствии условий для кесарева сечения - ПОНРП
- Соматическая патология: СС-заболевания в стадии декомпенсации, расстройства дыхания, миопия высокой степени, тяжелые формы нервно-психического расстройства, интоксикация, отравление.
- Хориоамнионит

СО СТОРОНЫ ПЛОДА:

- Острая гипоксия плода
- ПОНРП
- Выпадение петель пуповины

Условия:

1. Живой плод
2. Полное раскрытие маточного зева
3. Отсутствие плодного пузыря
4. Соответствие размеров таза матери и головки плода
5. Головка должна находится в плоскости выхода или в плоскости узкой части малого таза.

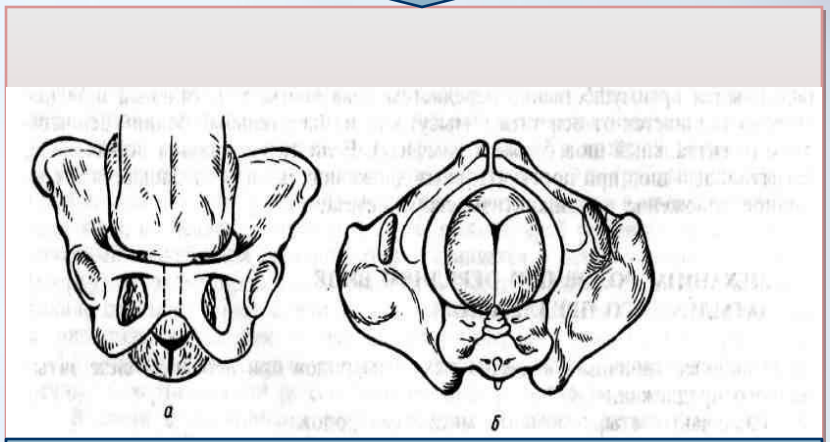

Выходные акушерские щипцы

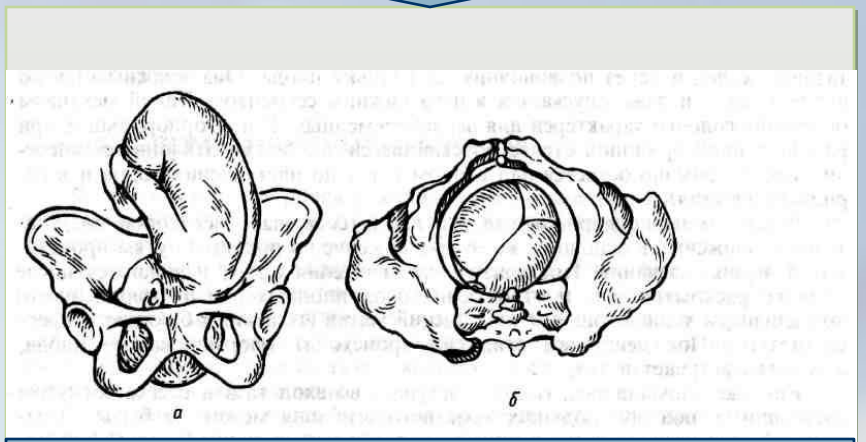

Полостные акушерские щипцы

ОБЕЗБОЛИВАНИЕ –

- *длительная перидуральная анестезия или ингаляции закиси азота*
- *наркоз*

Техника операции:

1 момент – введение и размещение ложек
2 момент – замыкание щипцов
3 момент – пробная тракция
4 момент – извлечение головки
5 момент – снятие щипцов

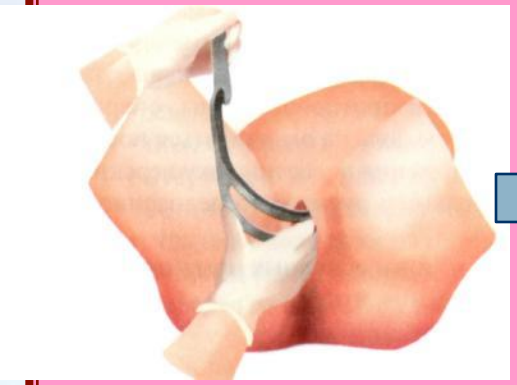

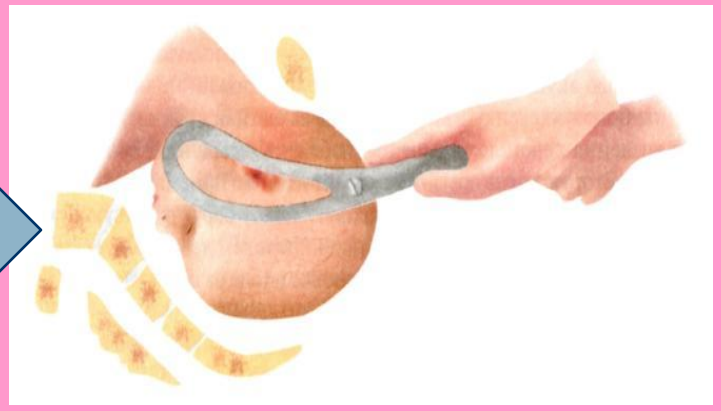
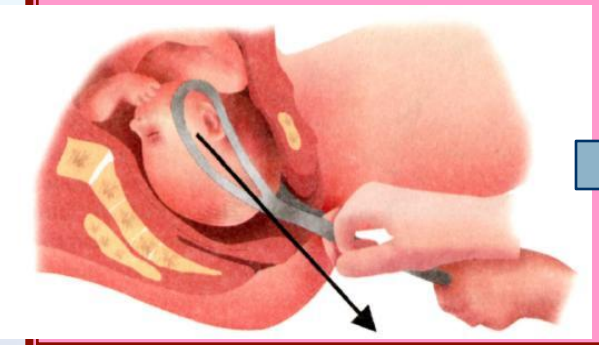
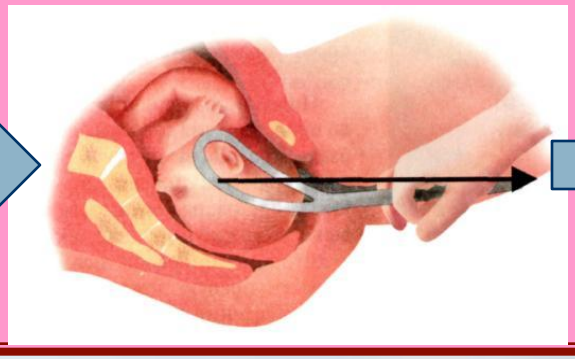
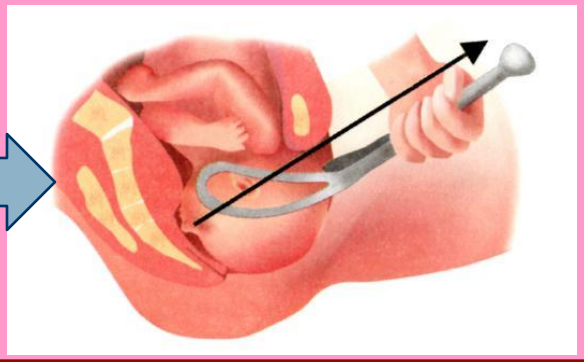

НАПРАВЛЕНИЯ ТРАКЦИИ

Осложнения:

- Соскальзывание щипцов
- Травма родовых путей
- Послеродовые инфекционные осложнения
- Осложнения со стороны плода

ВАКУУМ-ЭКСТРАКЦИЯ

Определение – родоразрешающая операция, проводимая для извлечения плода за головку с помощью специального аппарата вакуум-экстрактора путем создания отрицательного давления между внутренней поверхностью чашечки и головкой плода.

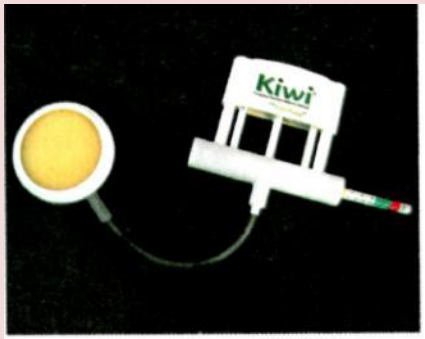

ПОКАЗАНИЯ:

- Слабость родовой деятельности
- Низкое поперечное стояние стреловидного шва
- Начавшаяся острая гипоксия плода

ПРОТИВОПОКАЗАНИЯ:

- Несоответствие размеров таза матери и головки плода
- Преэклампсия
- Заболевания, требующие выключения потуг
- Разгибательные предлежания головки
- Выраженная недоношенность плода (до 36 недель)

Условия:

- Живой плод
- Расположение головки в малом тазу
- Полное раскрытие маточного зева
- Отсутствие плодного пузыря
- Соответствие размеров таза матери и головки плода
- Затылочное вставление головки!!!

ОБЕЗБОЛИВАНИЕ –перидуральная или пудентальная анестезия. Наркоз нельзя!

Техника операции:

1 момент – введение чашечки и размещение ее на головке

2 момент – создание отрицательного давления до 0,7-0,8 атм.

3 момент - влечение за головку

4 момент – снятие чашечки – при прорезывании головки нарушением герметизации.

Осложнения : Соскальзывание чашечки с головки, травма плода (кефалогематомы, мозговые осложнения, судороги и т.п.)

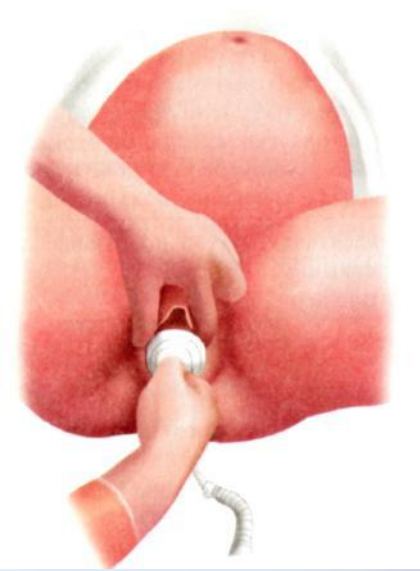

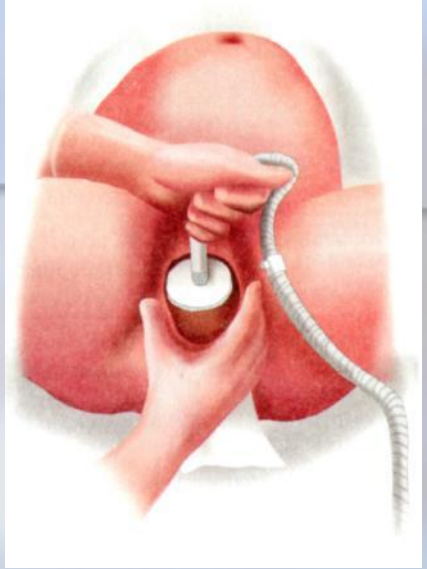

«Вакуум-экстракция незаменимая операция, когда время для кесарева сечения упущено, а для щипцов оно еще не наступило»

Экстракция плода за тазовый конец

Определение – извлечение плода за тазовый конец, посредством чего плод, рождающийся в одном из вариантов тазового предлежания, искусственно выводят из родового канала, воспроизводя биомеханизм родов.

Классификация:

- За ножку
- За паховый сгиб
- За обе ножки

ПОКАЗАНИЯ:

- Острая гипоксия плода в конце II периода
- Только что выполненный поворот плода на ножку

Условия:

- Живой плод
- Полное открытие маточного зева
- Отсутствие плодного пузыря
- Соответствие размеров таза матери и размеров плода

ОБЕЗБОЛИВАНИЕ – перед операцией введение спазмолитиков и наркоз (в/в или масочный)

Техника операции:

1 момент – нахождение и захватывание ножки и извлечение плода до угла лопаток

2 момент – освобождение плечевого пояса

3 момент – освобождение последующей головки:

- Сгибание головки – пособие по Морисо-Левре-Ляшапель
- Прорезывание головки

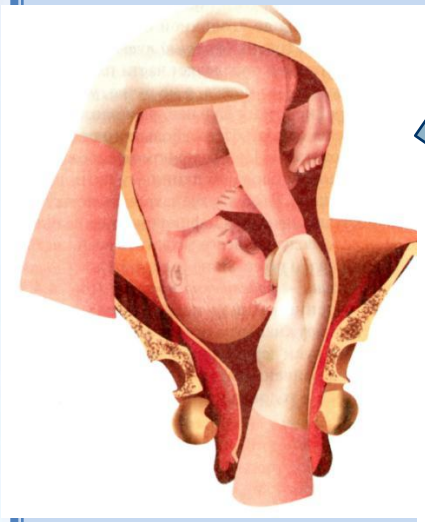

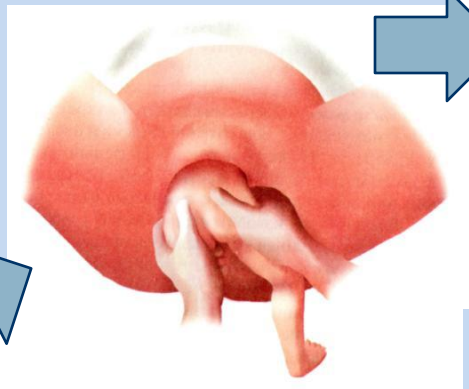

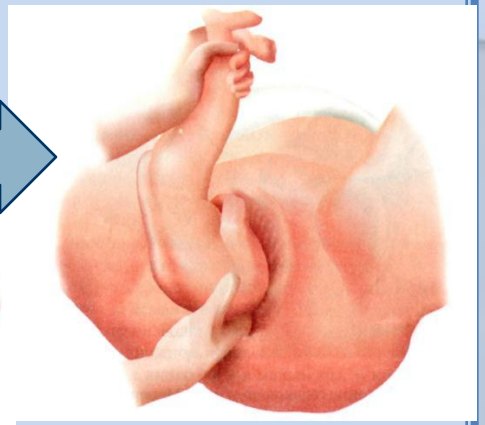

Осложнения:

- Образование заднего вида
- Запрокидывание ручек за головку
- Затруднение выведения головки вследствие спазма внутреннего зева и препятствия со стороны промежности
- Острая гипоксия плода и травматическое повреждение плода
- Гибель плода

ОПЕРАЦИИ, ИСПРАВЛЯЮЩИЕ ПОЛОЖЕНИЯ ПЛОДА

- Наружный акушерский поворот плода (по-Архангельскому).
- Классический наружно-внутренний акушерский поворот

(см. лекцию «Поперечные и косые положения плода»)

МАЛЫЕ АКУШЕРСКИЕ ОПЕРАЦИИ

- Амниотомия
- Перинеотомия
- Эпизиотомия
- Ручное отделение плаценты и выделение последа
- Ручное обследование полости матки
- Операции по восстановлению мягких родовых путей (см. лекцию «Акушерский травматизм»).

Заполните таблицу самостоятельно

ОПЕРАЦИЯ	ПОКАЗАНИЯ	УСЛОВИЯ	ПОДГОТОВКА К ОПЕРАЦИИ	ОБЕЗБОЛИВА-НИЕ	ТЕХНИКА ОПЕРАЦИИ	ОСЛОЖНЕНИЯ
Амниотомия						
Перинео-Эпизиотомия						
Ручное отделение плаценты и выделение последа						
Ручное обследование полости матки						

Проверьте себя

ОПЕРАЦИЯ	ПОКАЗАНИЯ	УСЛОВИЯ	ПОДГОТОВКА К ОПЕРАЦИИ	ОБЕЗБОЛИВА-НИЕ	ТЕХНИКА ОПЕРАЦИИ	ОСЛОЖНЕНИЯ
Амниотомия	Родовозбуждение, Плоский плодный пузырь Многоводие Кровотечение при неполном предлежании плаценты СРД Гестоз, ГБ	Не поддаются обобщению	Как для вагинального обследования	Не требуется	Во время вагинального обследования с помощью бранши пулевых щипцов.	Эмболия околоплодными водами, выпадение петель пуповины, мелких частей плода
Перинео-Эпизиотомия	Угроза разрыва промежности Необходимость укорочения II периода родов Гипоксия плода Преждевременные роды Тазовое	Конец II периода родов во время прорезывания головки	Обработка промежности р-ром антисептика дважды	Местная анестезия		Продление в разрыв при неверном выборе направлении разреза, кровотечение.

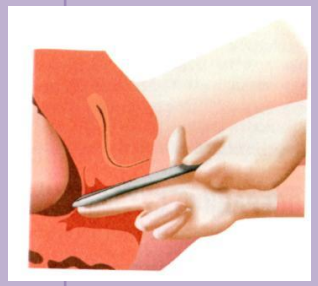

Ручное отделение плаценты и выделение последа	Кровотечения в III периоде родов Отсутствие признаков отделения плаценты в течение 30 минут	Положение родильницы на операционном столе, асептические условия	в/в или ингаляционный наркоз	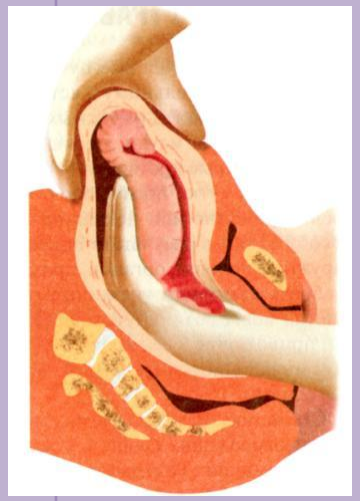
Ручное обследование полости матки	Дефект последа Кровотечение в последовом и раннем послеродовом периоде Сомнение в целостности стенок матки	См. выше	См. выше	Правая рука обследует стенки полости матки бережно, левая рука фиксирует матку снаружи, бережный наружно-внутренний массаж матки.

Составьте кроссворд,

используя акушерскую терминологию.

По горизонтали:_____

_____

_____(10 слов).

По вертикали:_____

_____

_____(10 слов).