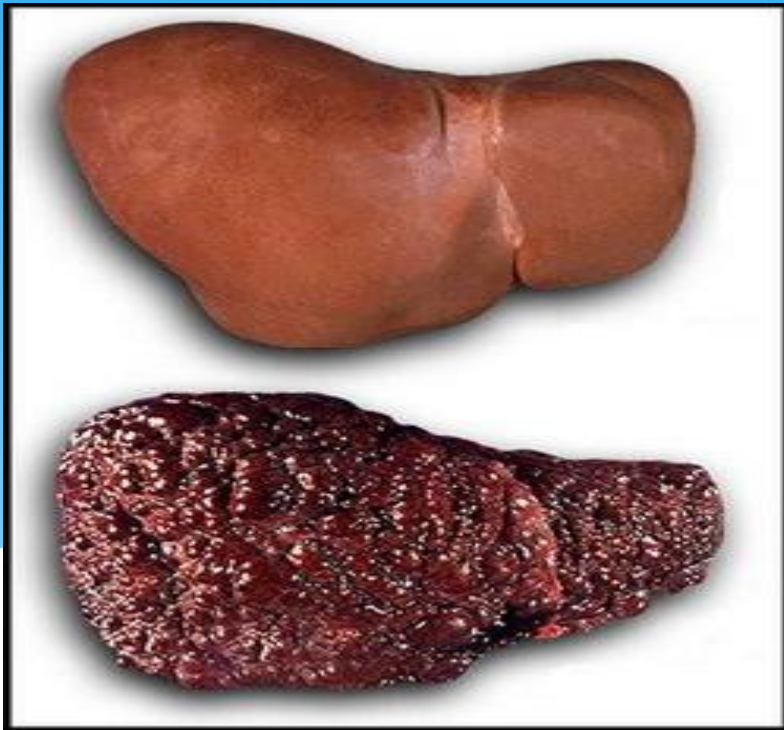
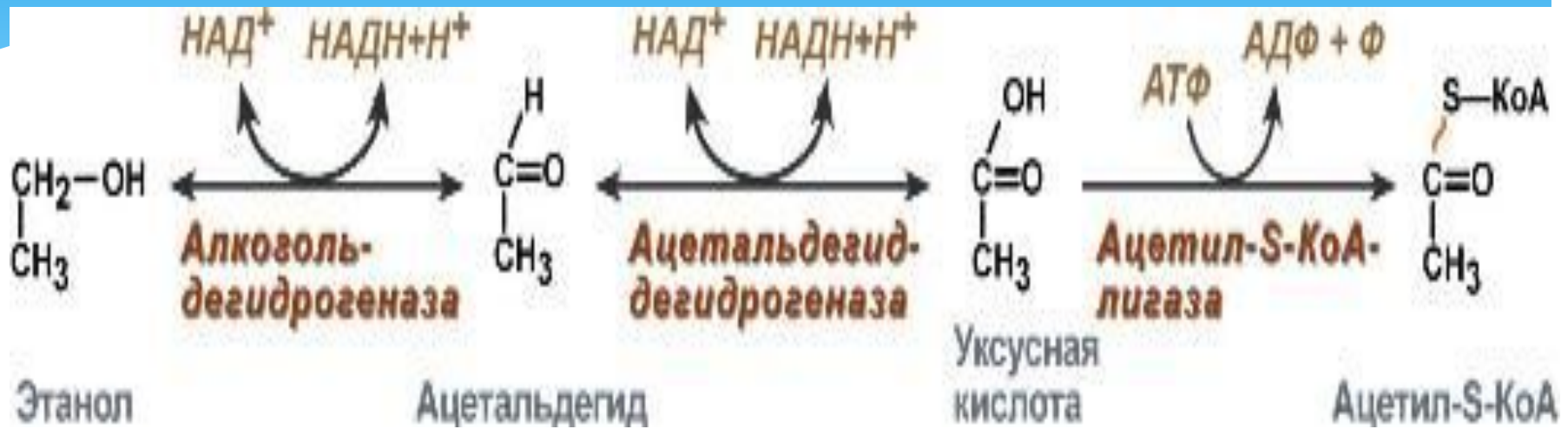

Алкогольное поражение печени



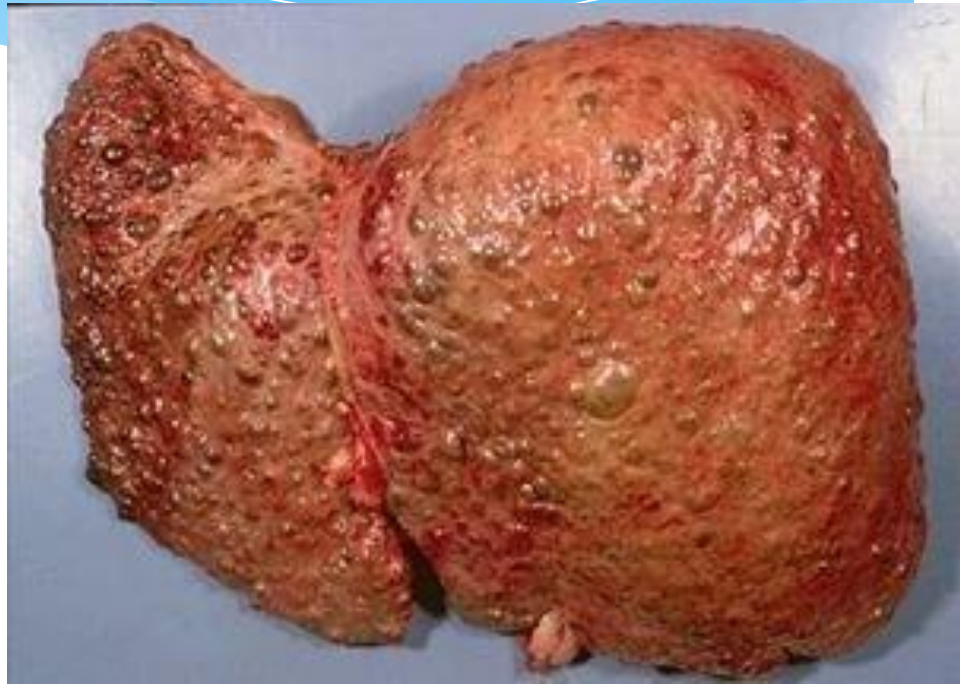Выполнила: студентка
лечебного факультета 113 группы
Зверева Светлана Александровна
Преподаватель: Некрасова И.Л.

Изменения этанола в печени



Алкогольный гепатит

Алкогольный гепатит - поражение печени, в основе которого лежит непосредственное токсическое действие этанола на гепатоциты, вызывающее нарушение их жизнедеятельности, дистрофию и некроз.



Острый гепатит

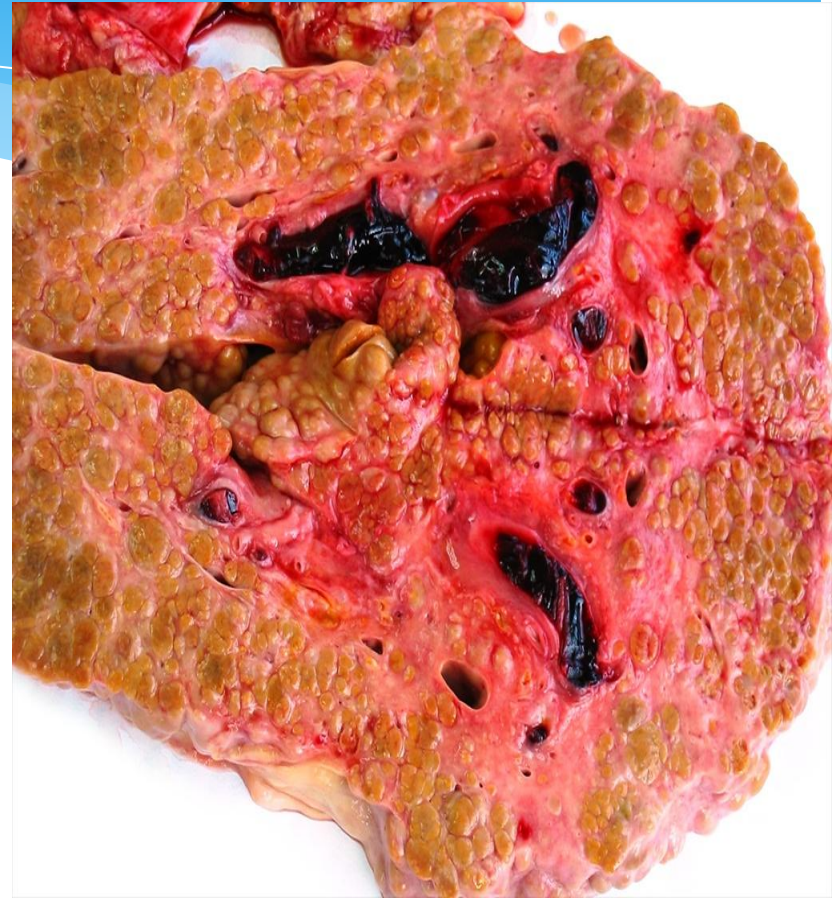Хронический гепатит

Вначале как другие формы, но затем тремор, потеря интереса к окружающему, чувство униженности, импотенция, гинекомастия, выпадение волос, влияние этанола на костный мозг, гиперлейкоцитоз, гипоальбуминемия.



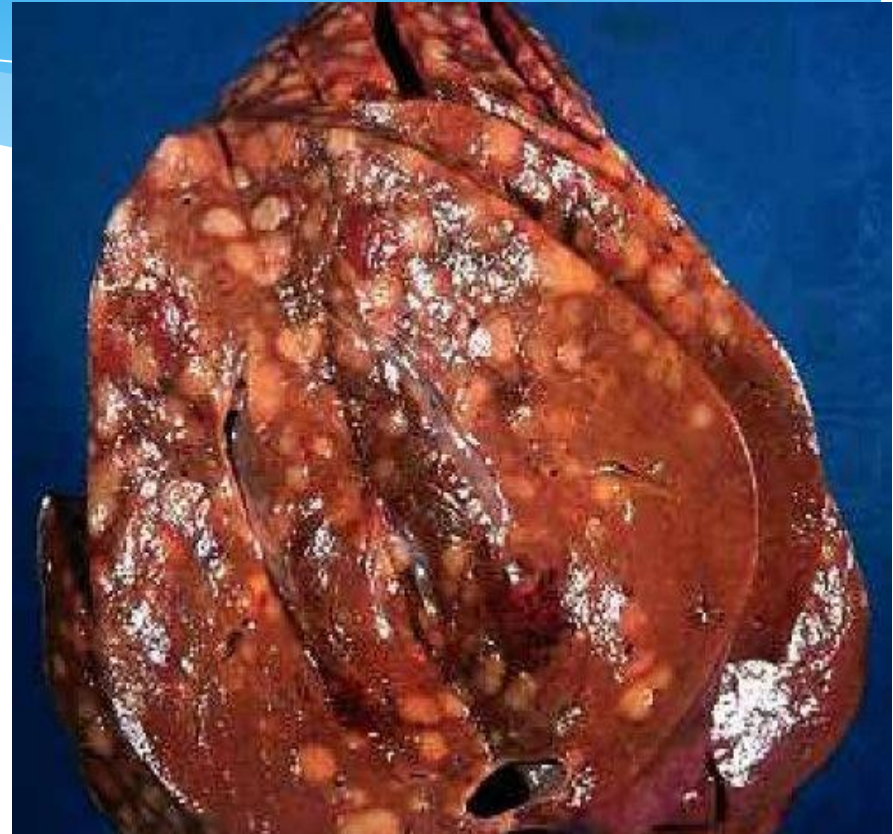Цирроз печени.

Хроническое заболевание с дистрофией и некрозом печеночной паренхимы, с развитием усиленной регенерации с диффузным преобладанием стромы, прогрессирующим развитием соединительной ткани, образованием псевдодолек.



Жировой гепатоз

Жировая дистрофия характеризуется диффузным патологическим внутри- и внеклеточным отложением жировых капель. Часто протекает бессимптомно, и больные попадают под наблюдение врача случайно, при выявлении гепатомегалии.



Алкогольная болезнь печени остается актуальной проблемой современной медицины. В ее решении важнейшая роль отводится медико-социальным программам, направленным на устранение алкогольной зависимости. Понимание механизма прогрессирования алкогольной болезни печени необходимо практическим врачам для проведения эффективной патогенетической терапии.

