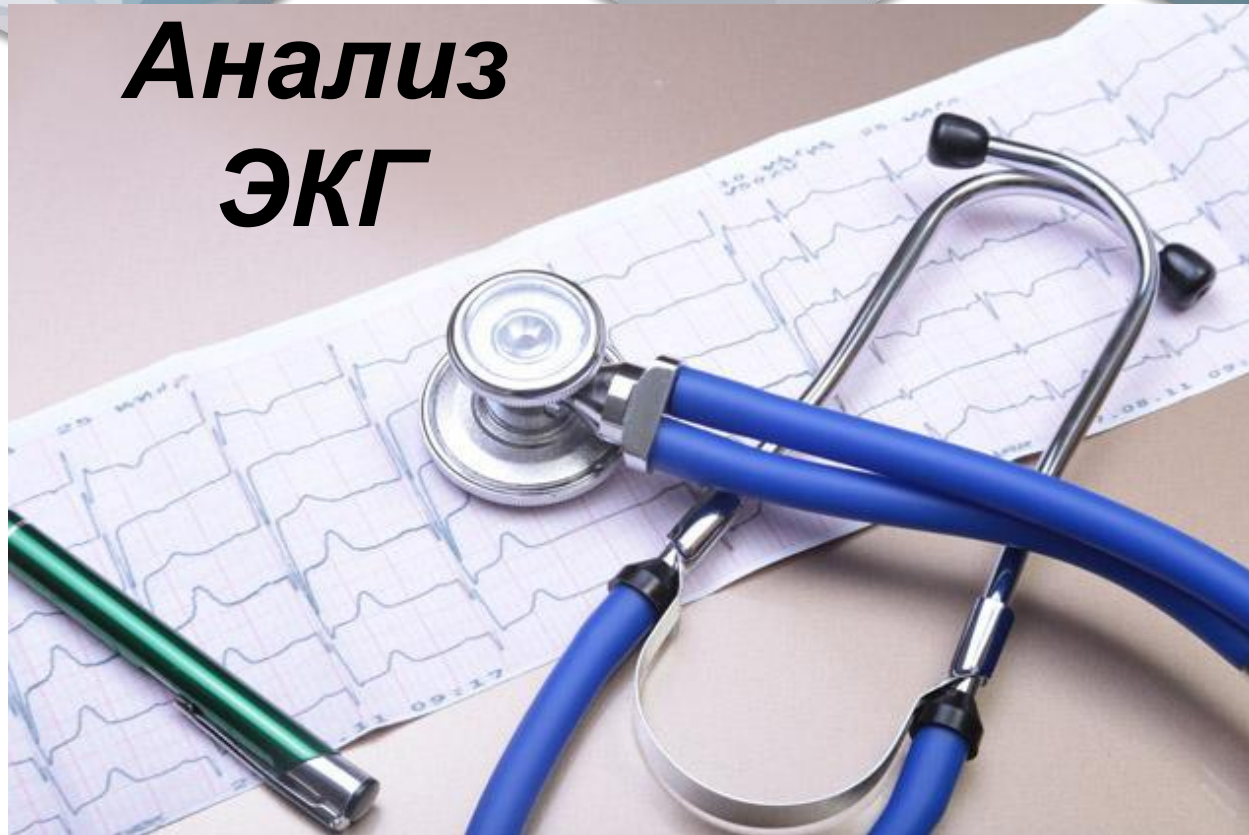

**ФГБОУ ВО РНИМУ им. Н.И. Пирогова
Кафедра факультетской терапии им. академика А.И.
Нестерова лечебного факультета**

Анализ ЭКГ

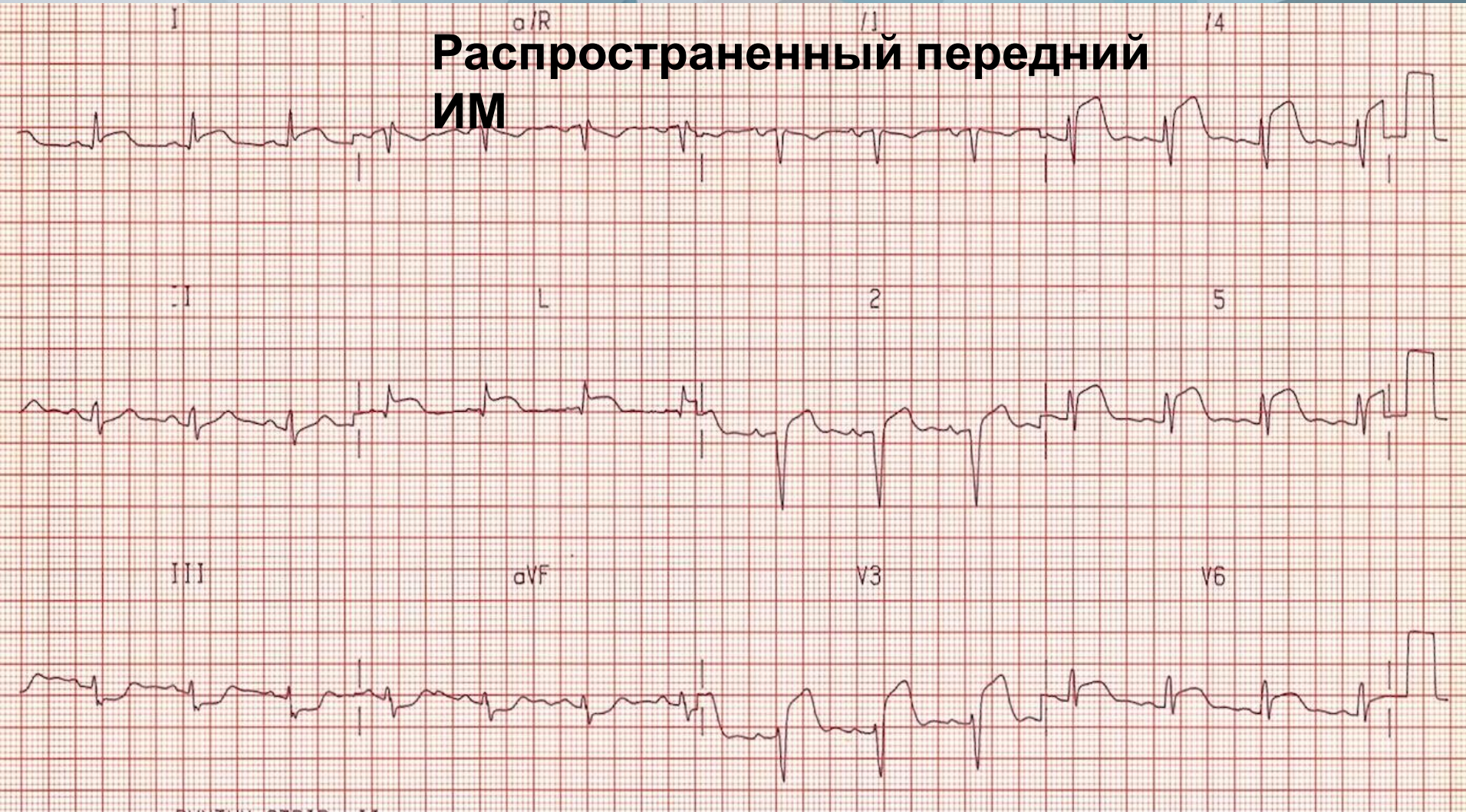


Хлебников Владимир Александрович

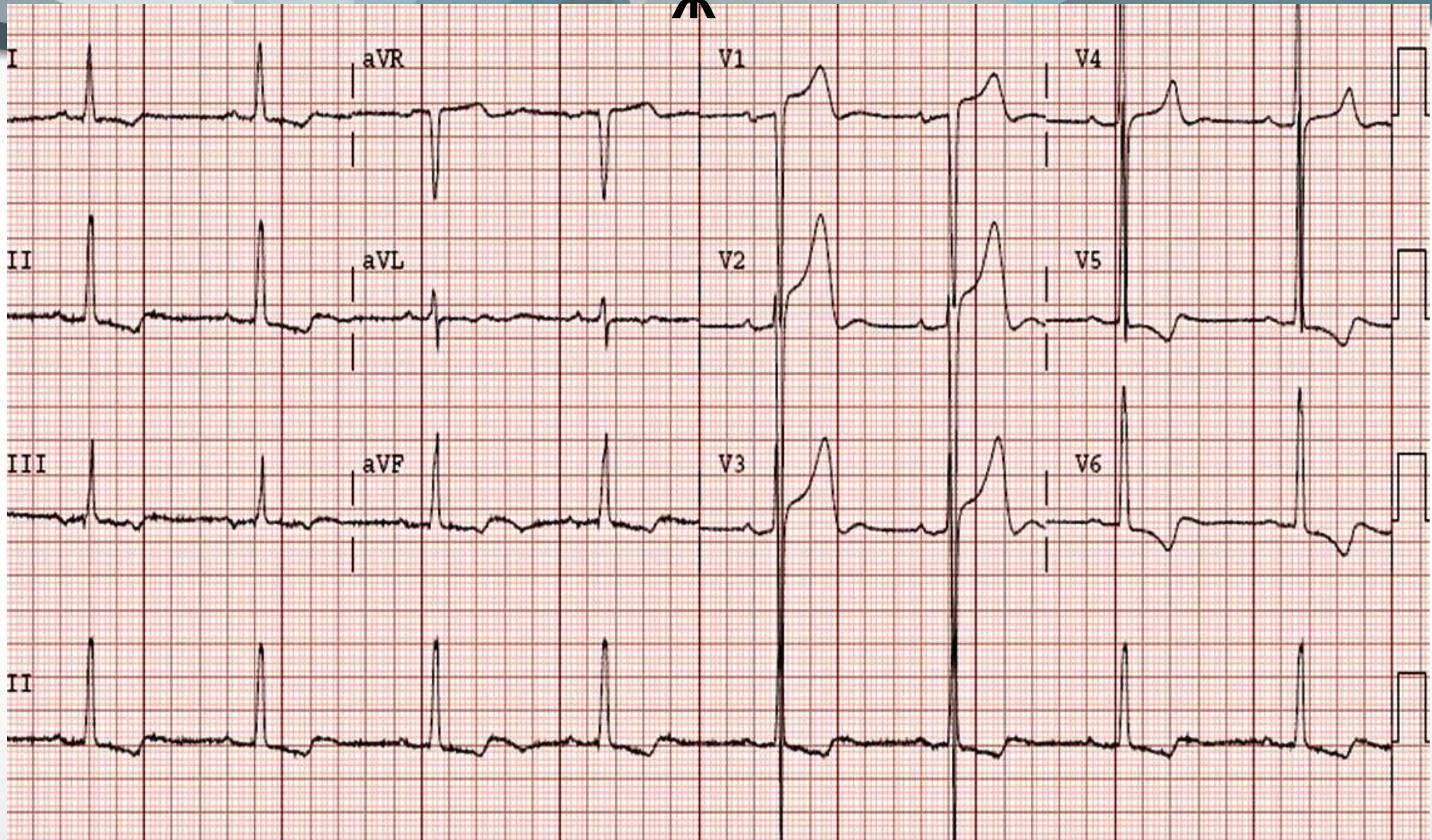
2017

Группа 1.5.03В

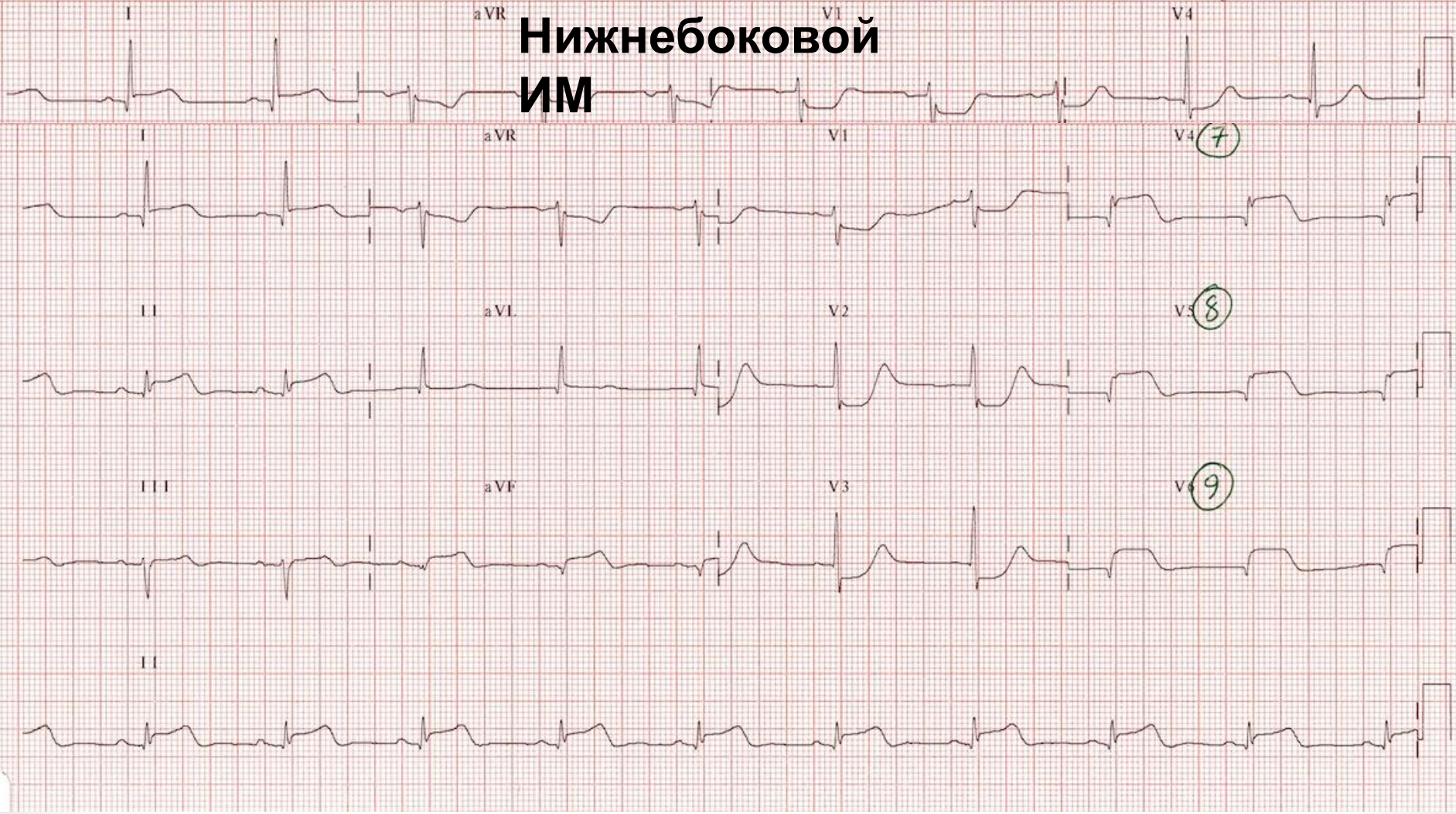
Распространенный передний ИМ



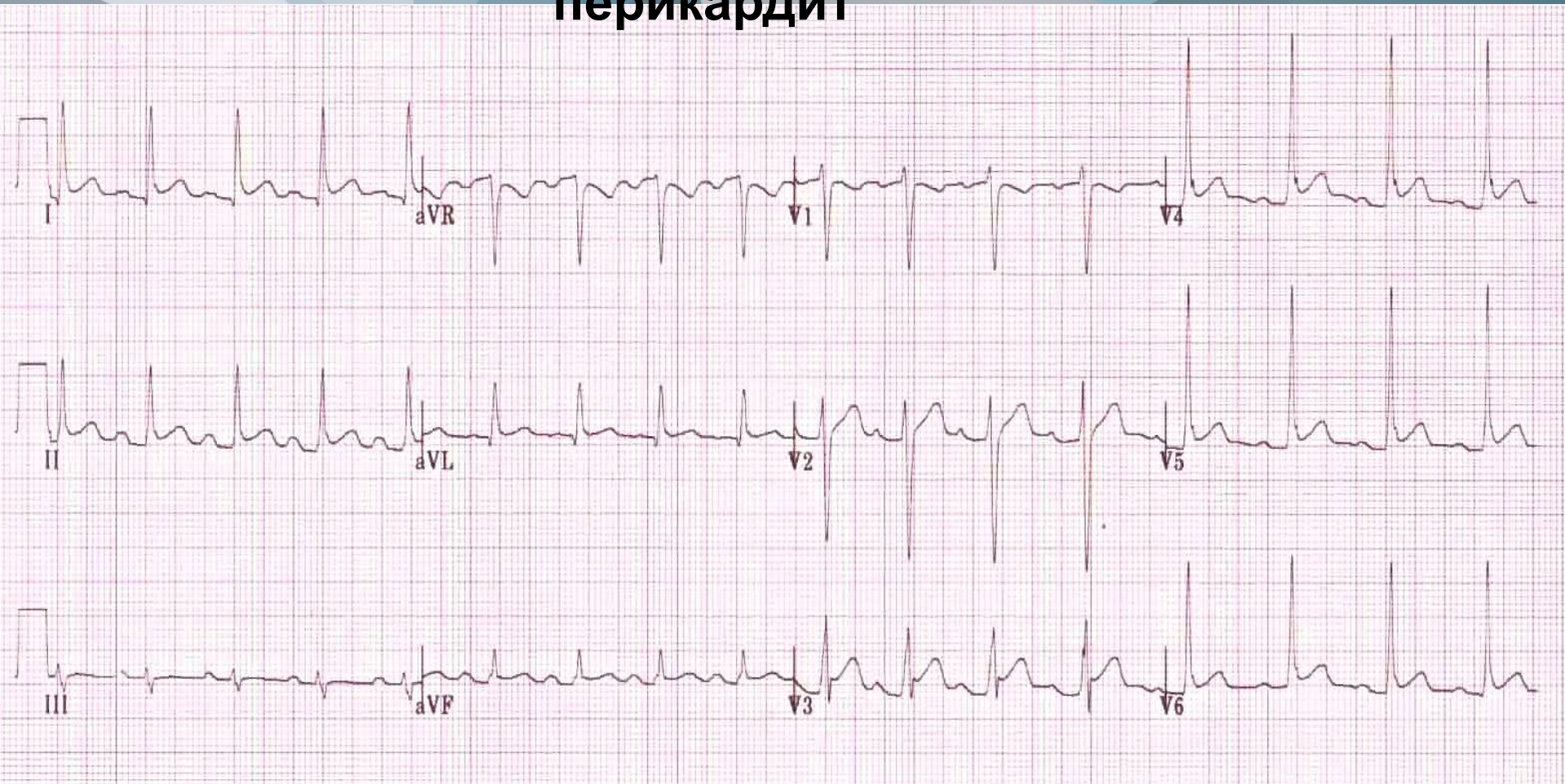
ГЛ
Ж



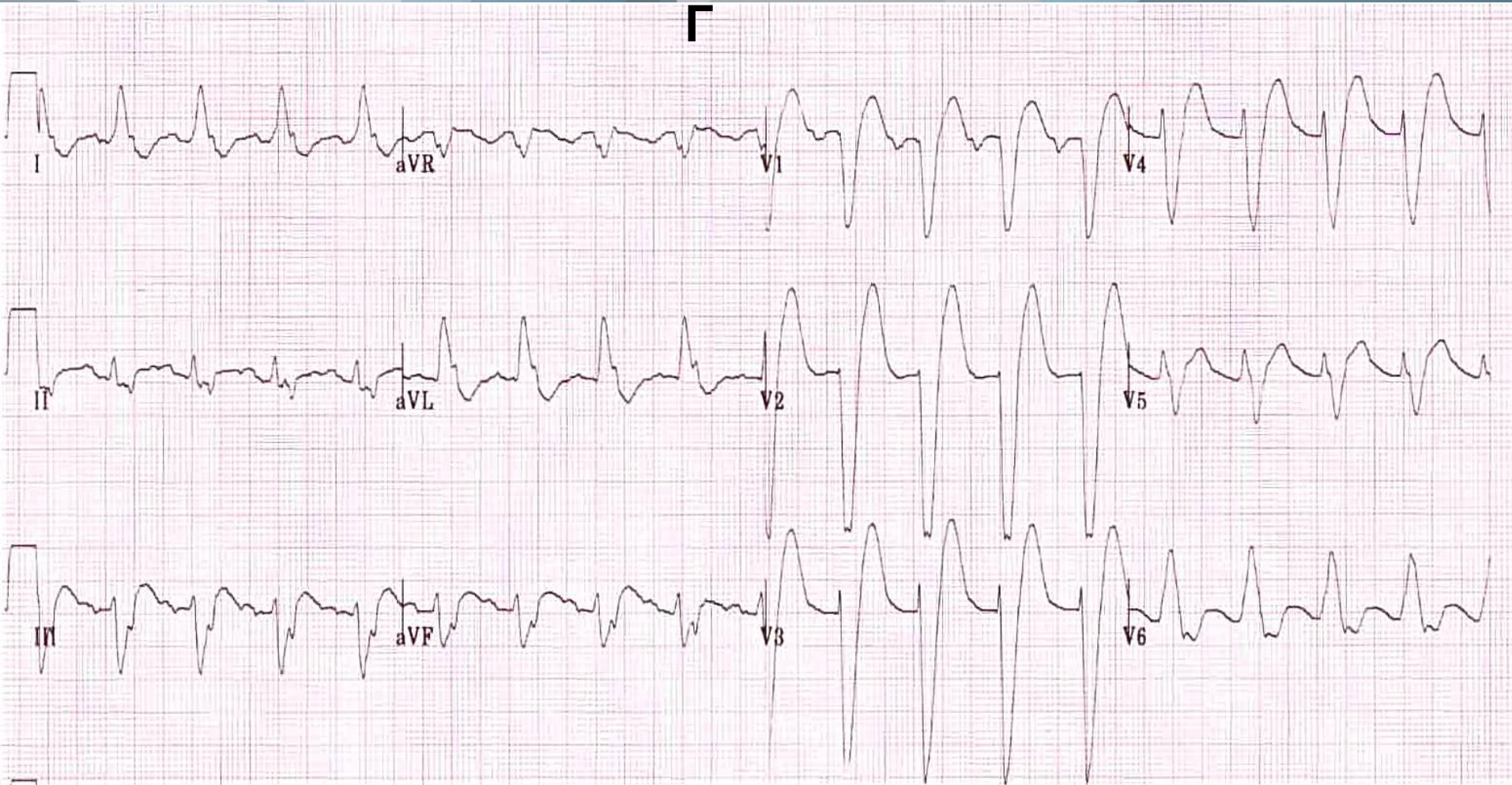
Нижнебоковой ИМ



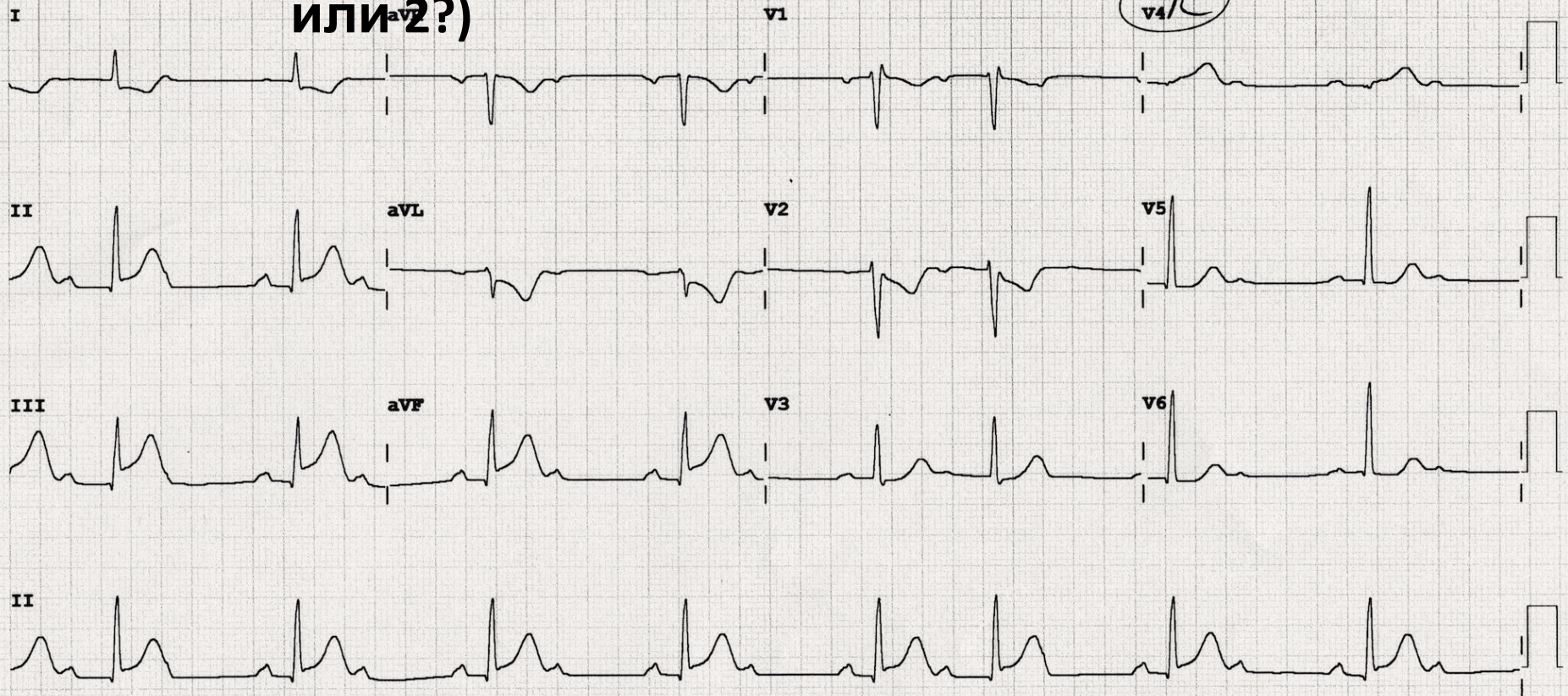
Острый перикардит



БЛНП Г



Нижний ИМ + АВ блокада 2 степени (тип 1 или 2?)



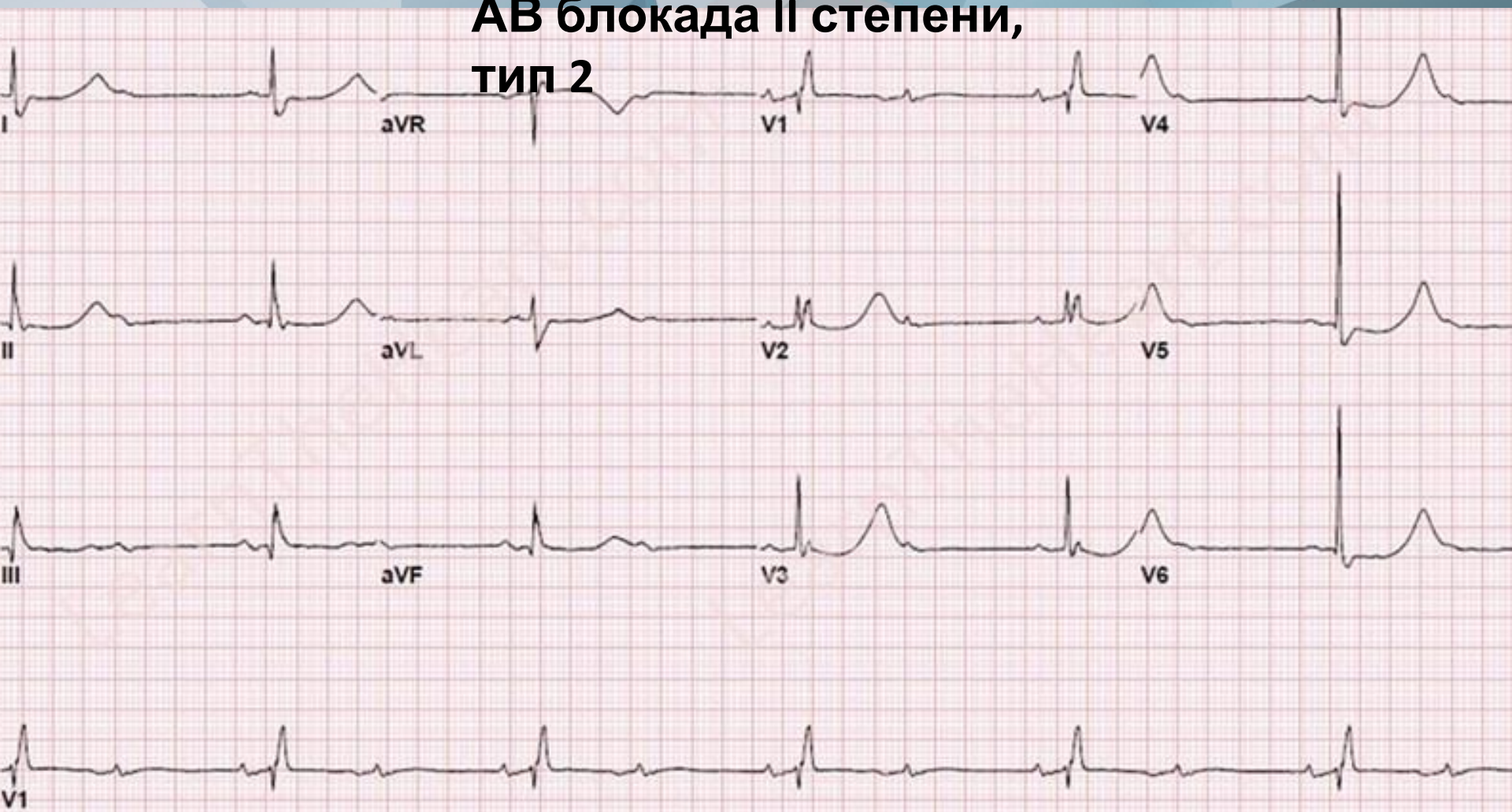Device: Speed: 25 mm/sec Limb: 10 mm/mV Chest: 10.0 mm/mV

F 50~ 0.15-100 Hz

PH100B CL P?

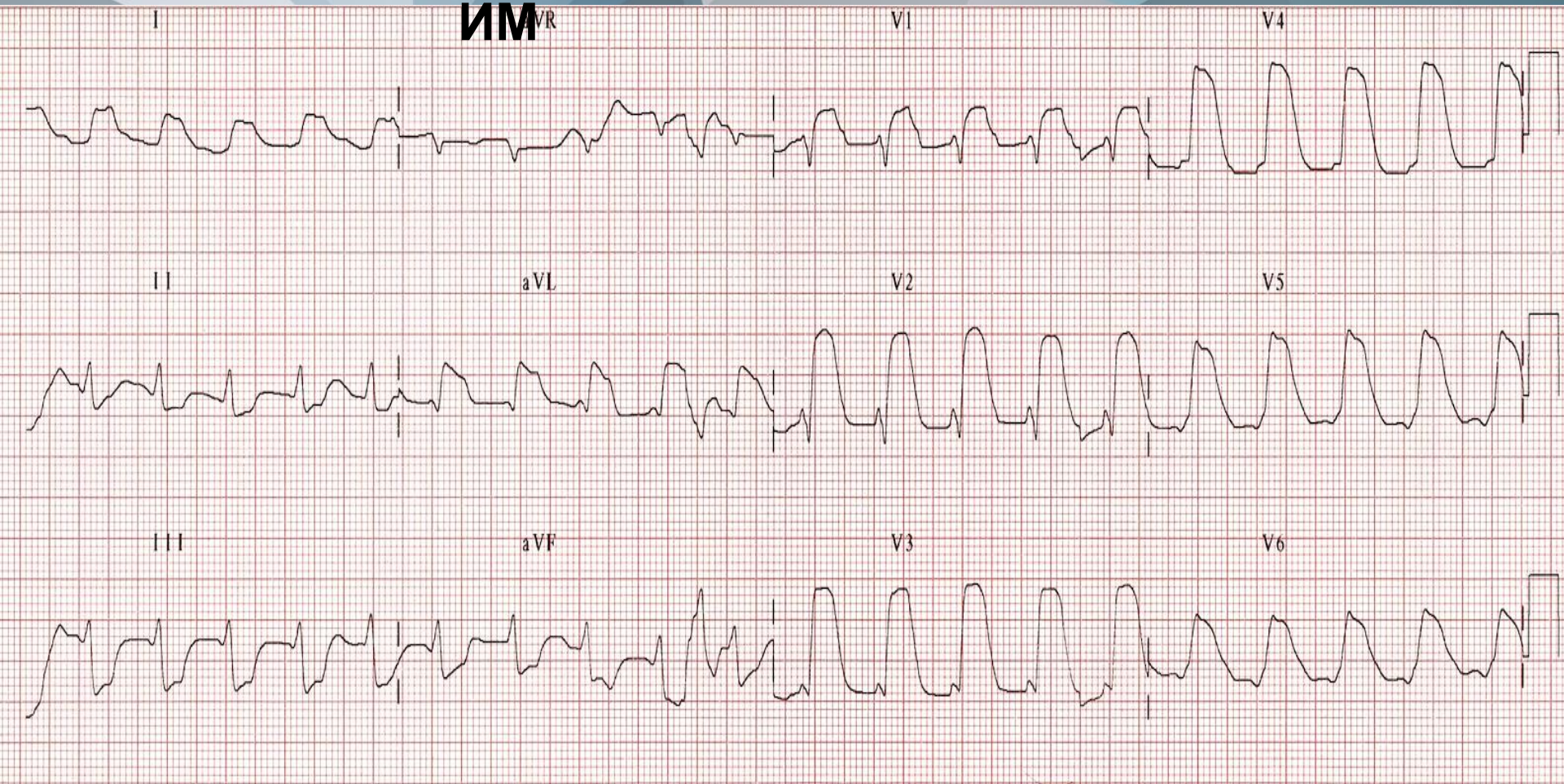
+ ИМ
ПЖ

АВ блокада II степени, тип 2



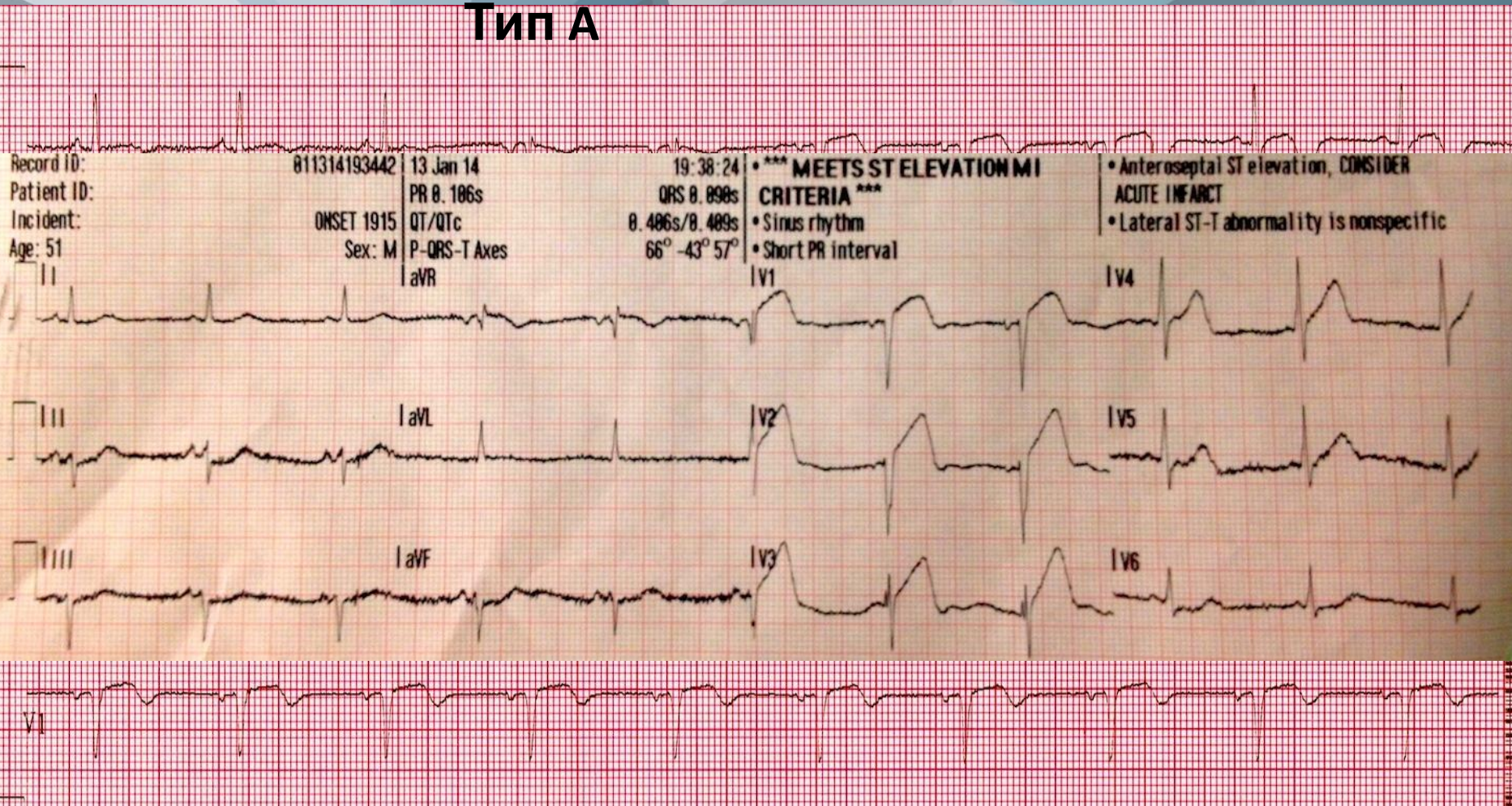
Распространенный передний

ИМ^{VR}



**(“tombstoning” pattern) – tombstone -
надгробье**

Синдром Велленса, Тип А



Прегоспитальная ЭКГ этого пациента 15 минутами ранее.
ОКС с подъемом ST перешел в синдром Велленса

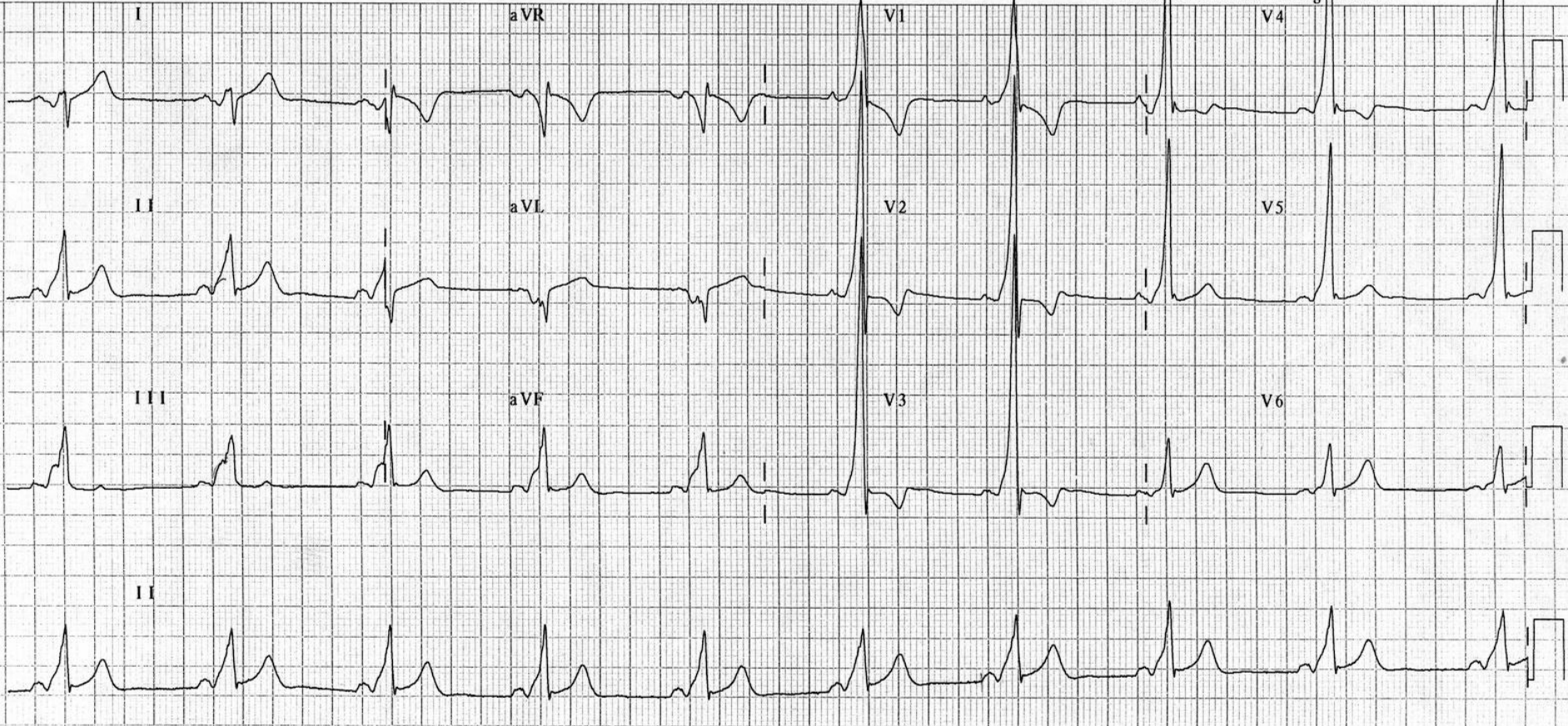
Синдром WPW, тип A

QTc 392

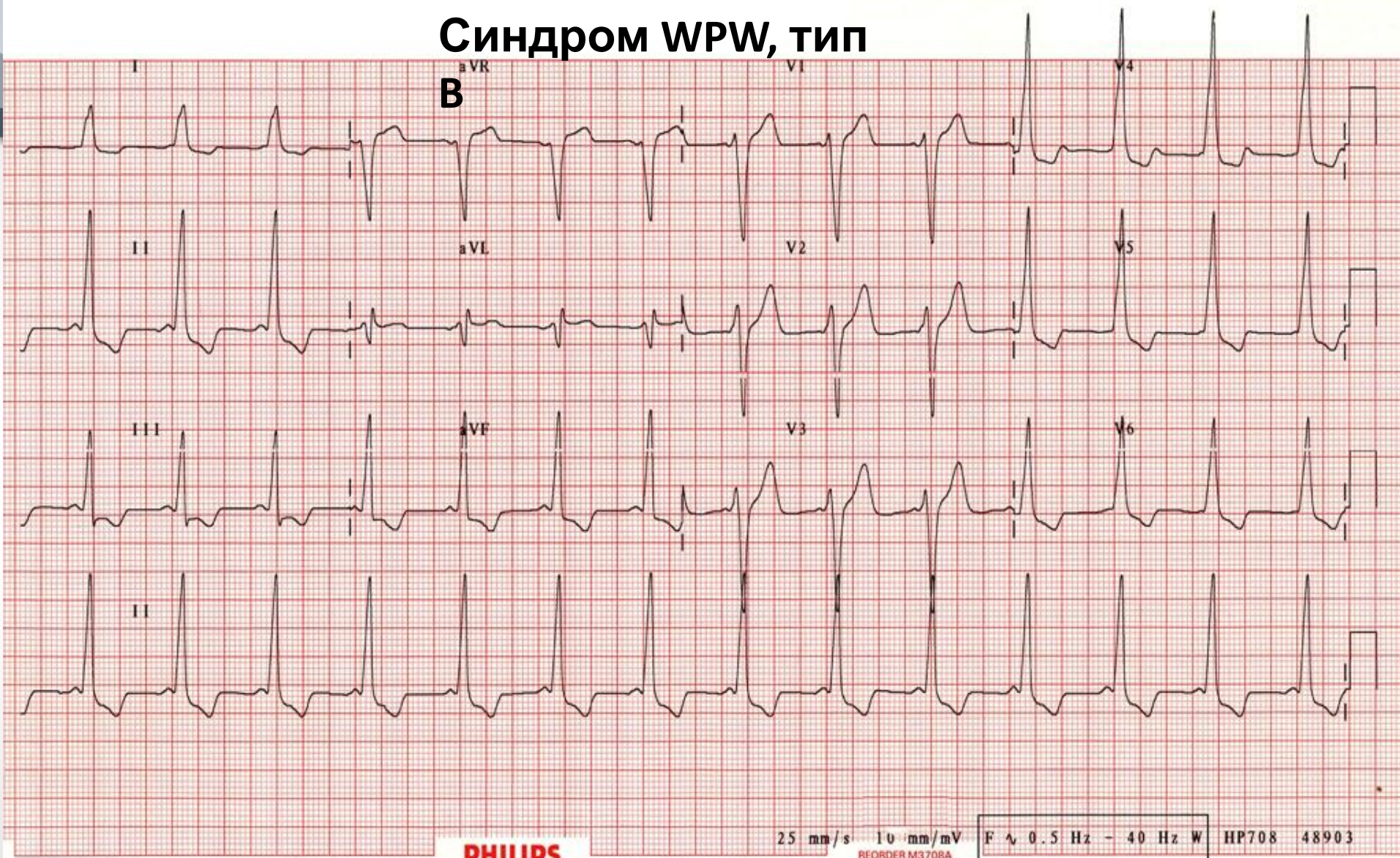
--Axis--
P -40
QRS 77
T 15

- ABNORMAL ECG -

Unconfirmed diagnosis.



Синдром WPW, тип В



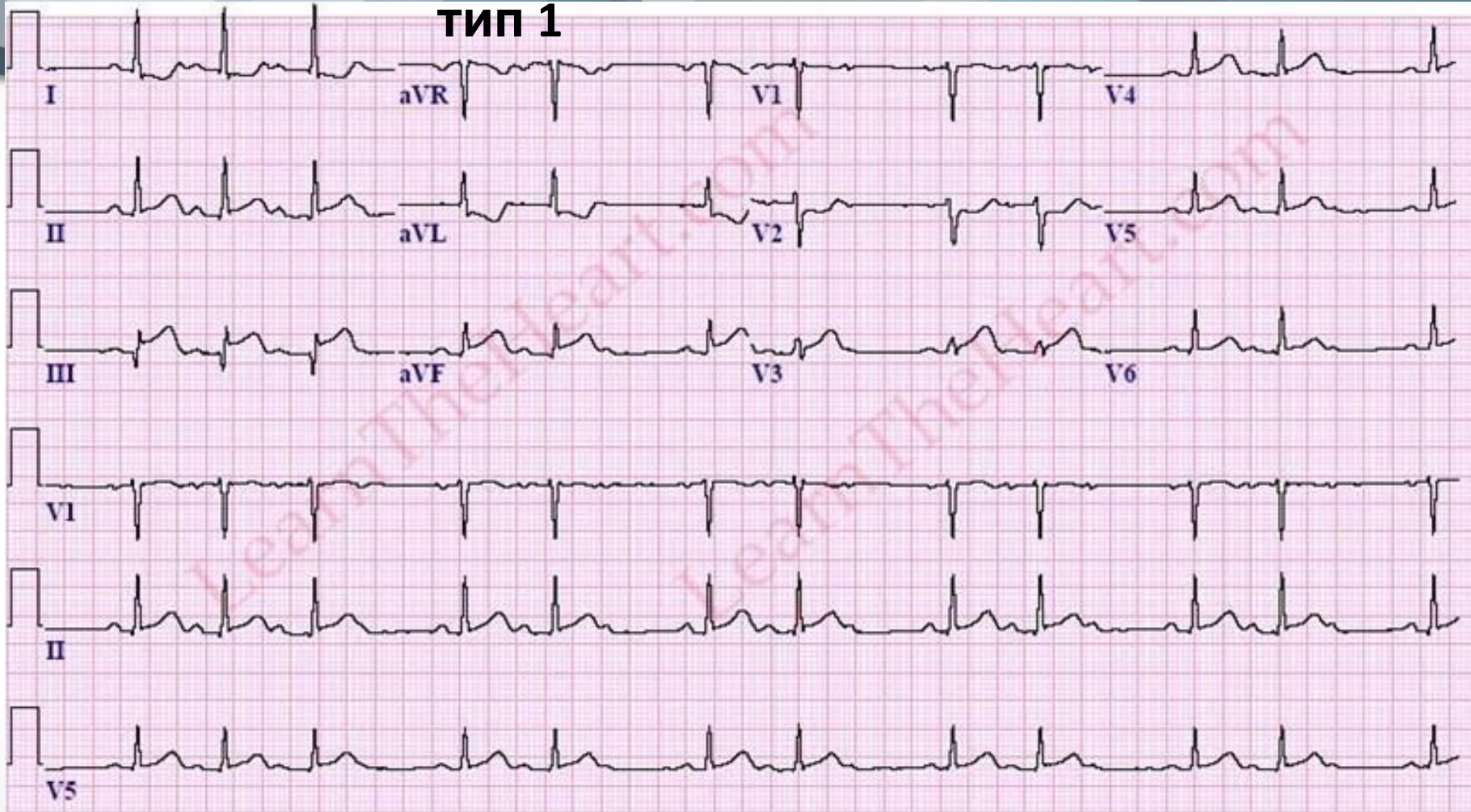
PHILIPS

25 mm/s 10 mm/mV
REORDER M3708A

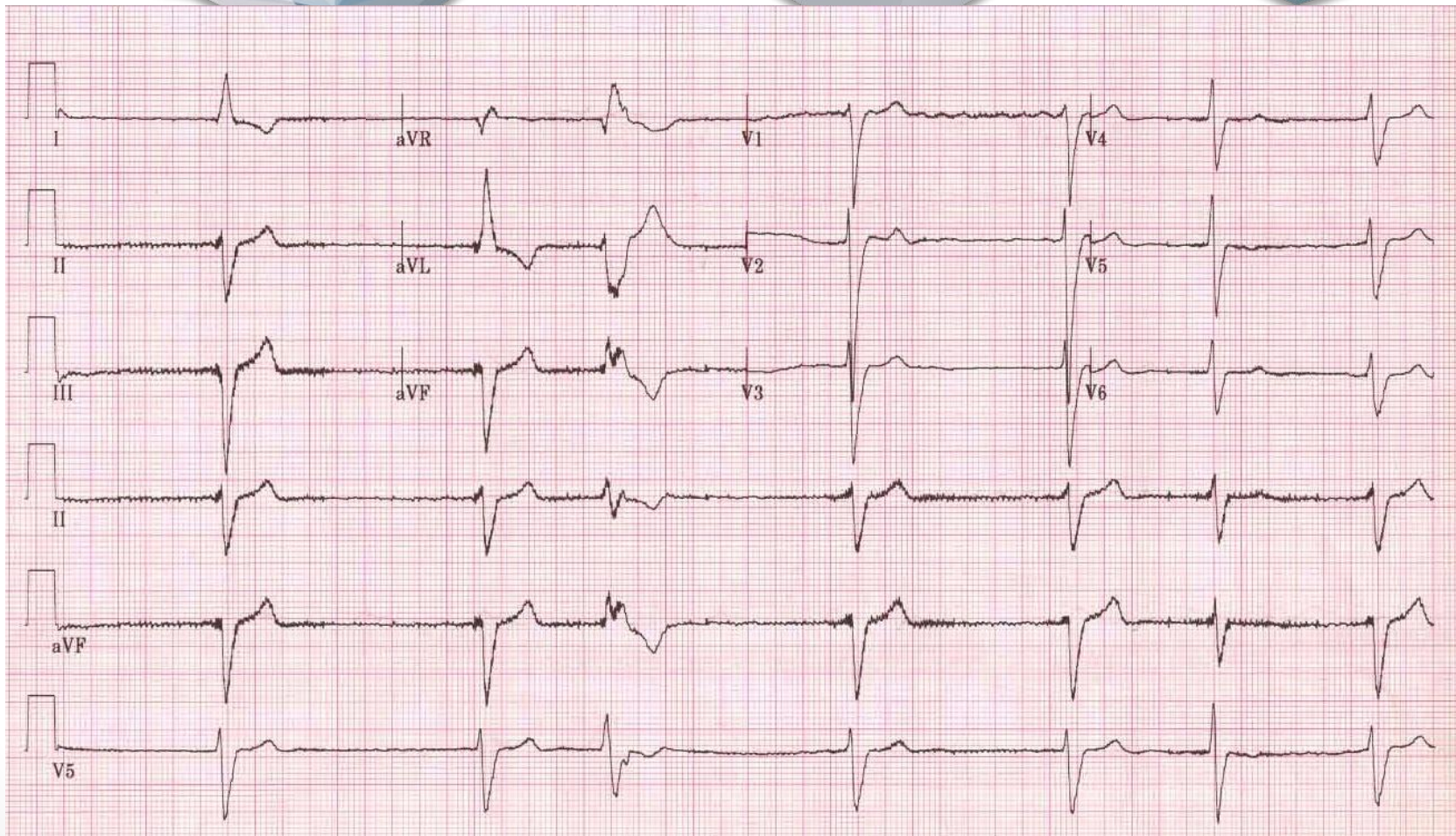
F 0.5 Hz - 40 Hz W

HP708 48903

АВ блокада II степени, тип 1



Фибрилляция предсердий



АВ блокада III степени, тип 2

