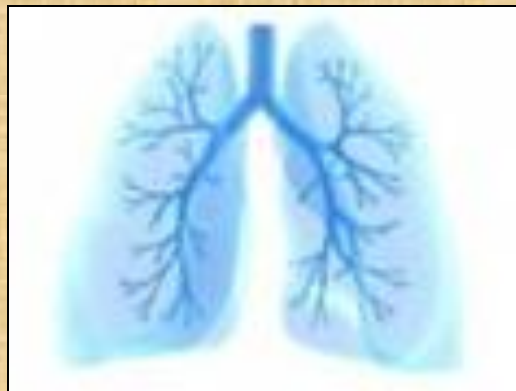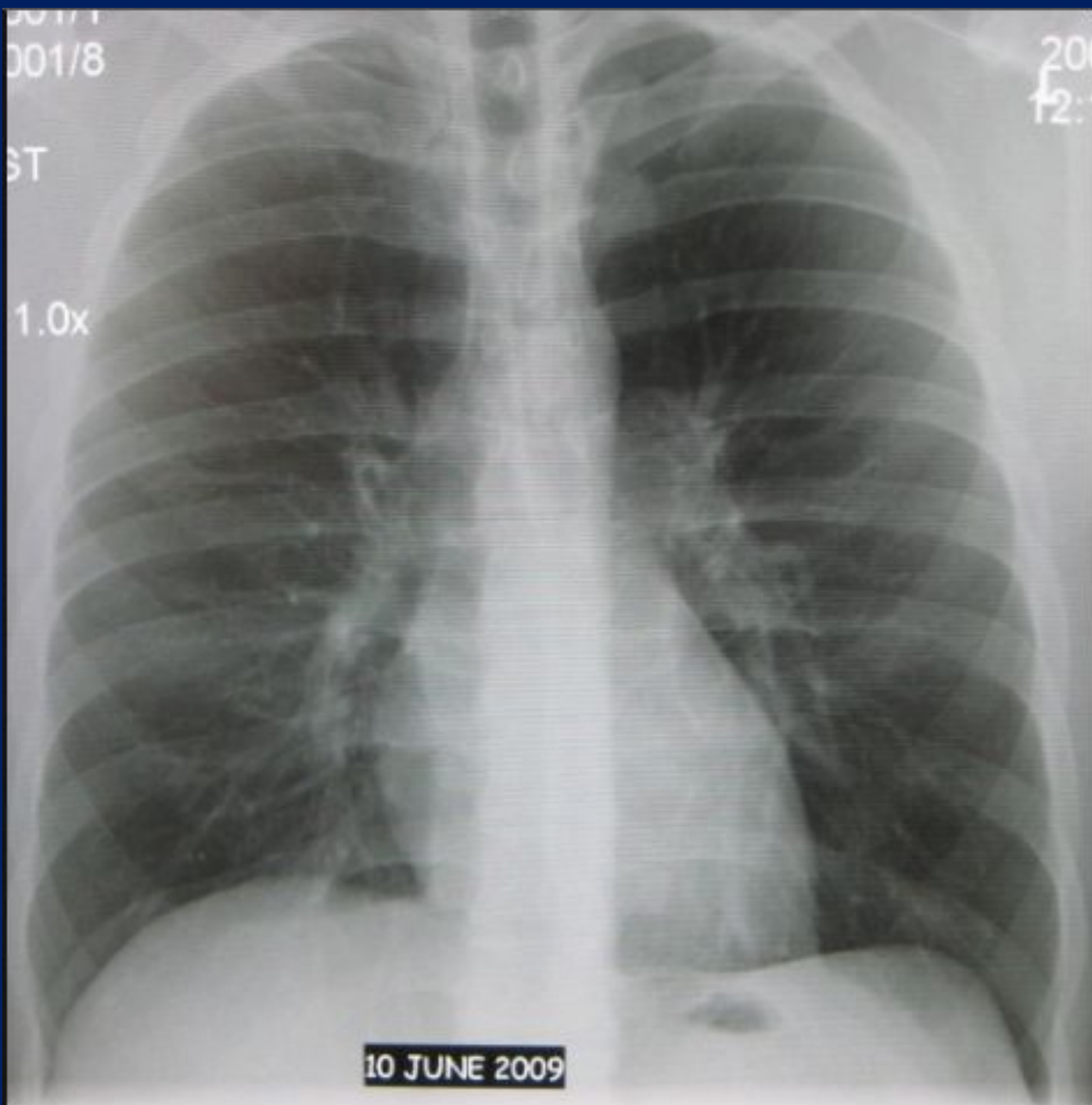


**АНАЛИЗ ОБЗОРНОЙ
РЕНТГЕНОГРАММЫ
ОРГАНОВ ГРУДНОЙ КЛЕТКИ
В ПЕРЕДНЕЙ ПРЯМОЙ ПРОЕКЦИИ
ЗДОРОВОГО ЧЕЛОВЕКА**





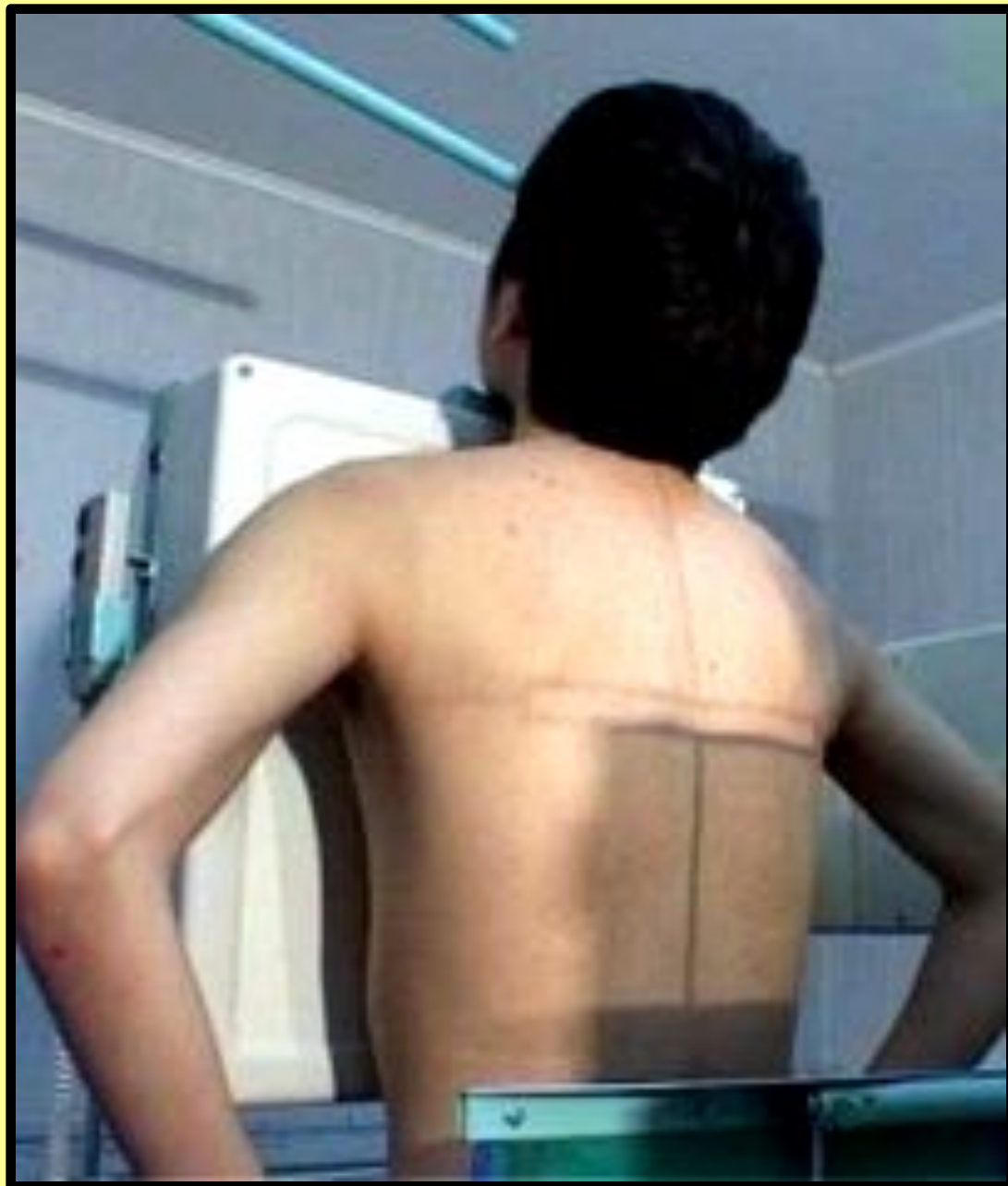001/8

20
12:

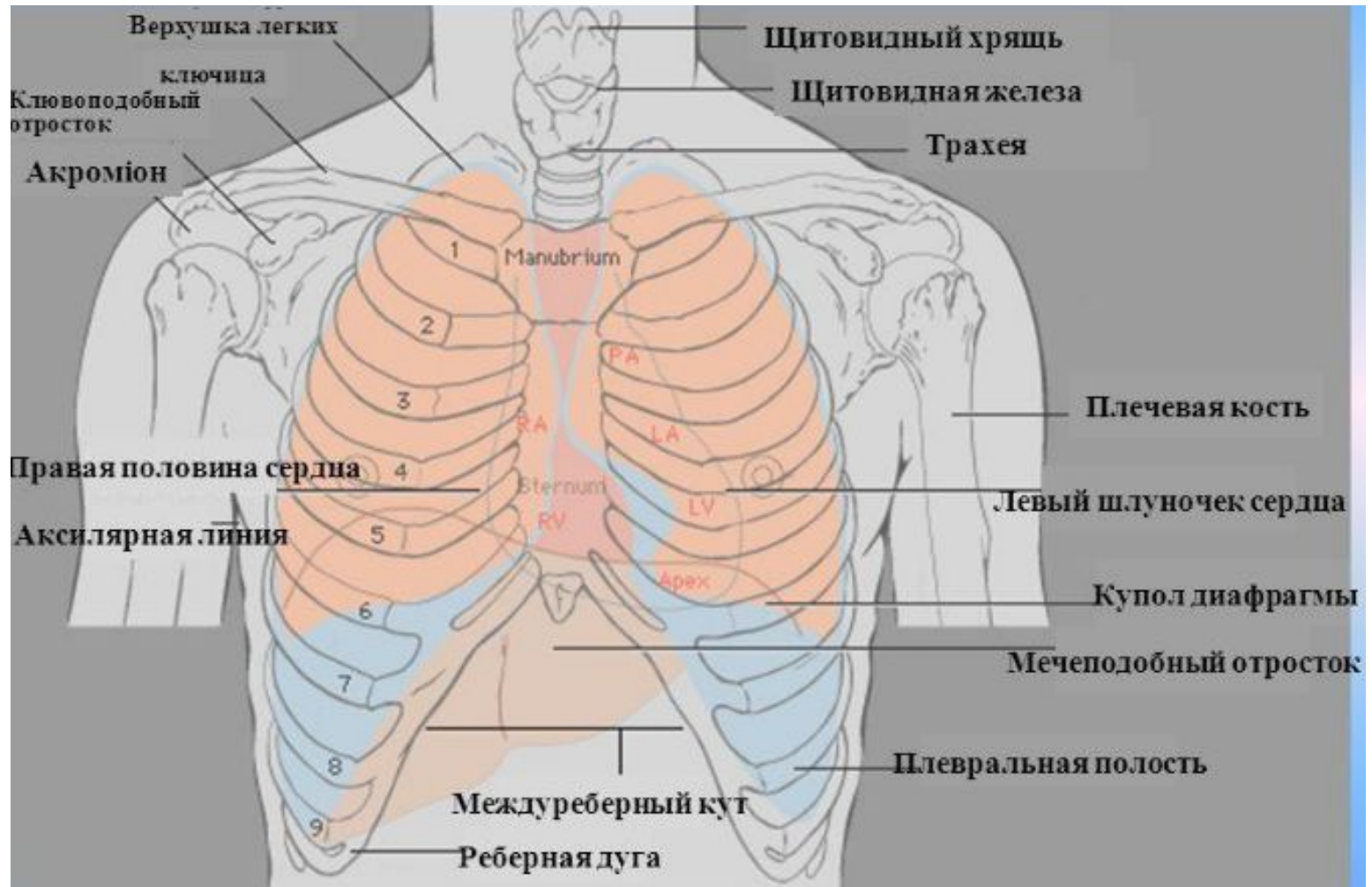
ST

1.0x

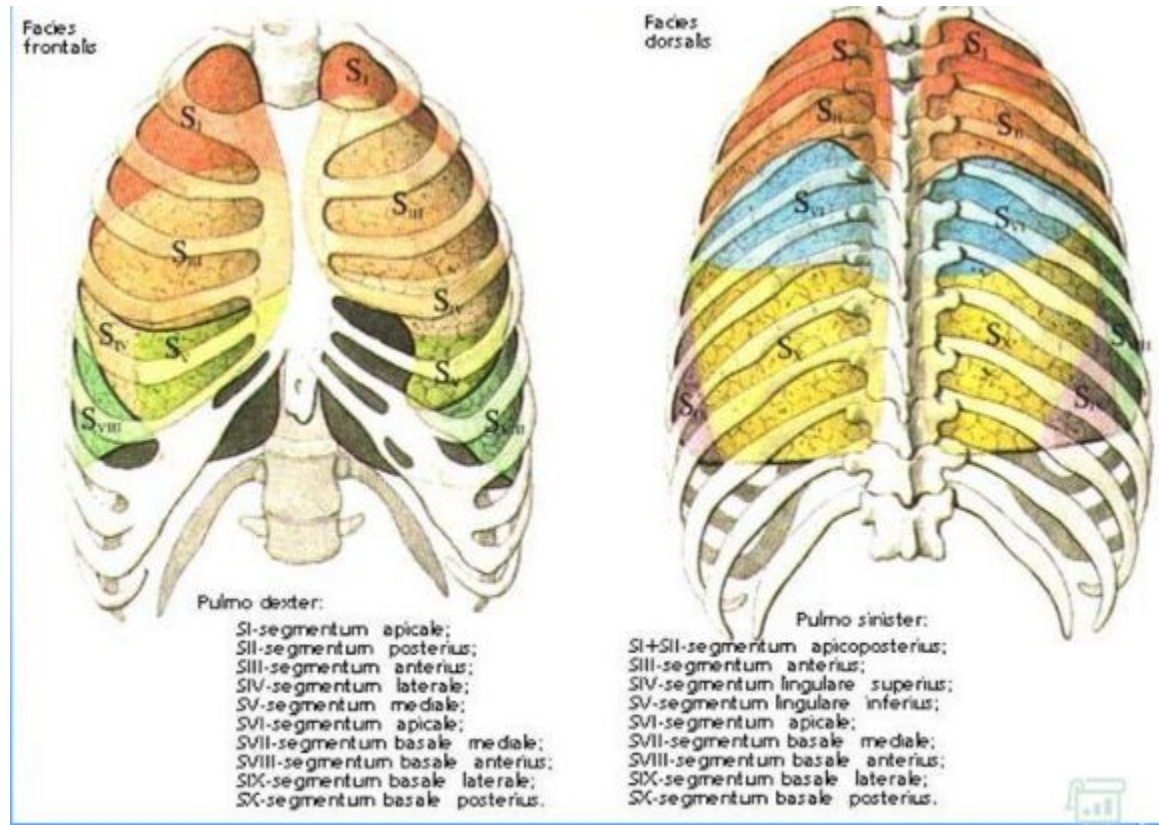
10 JUNE 2009



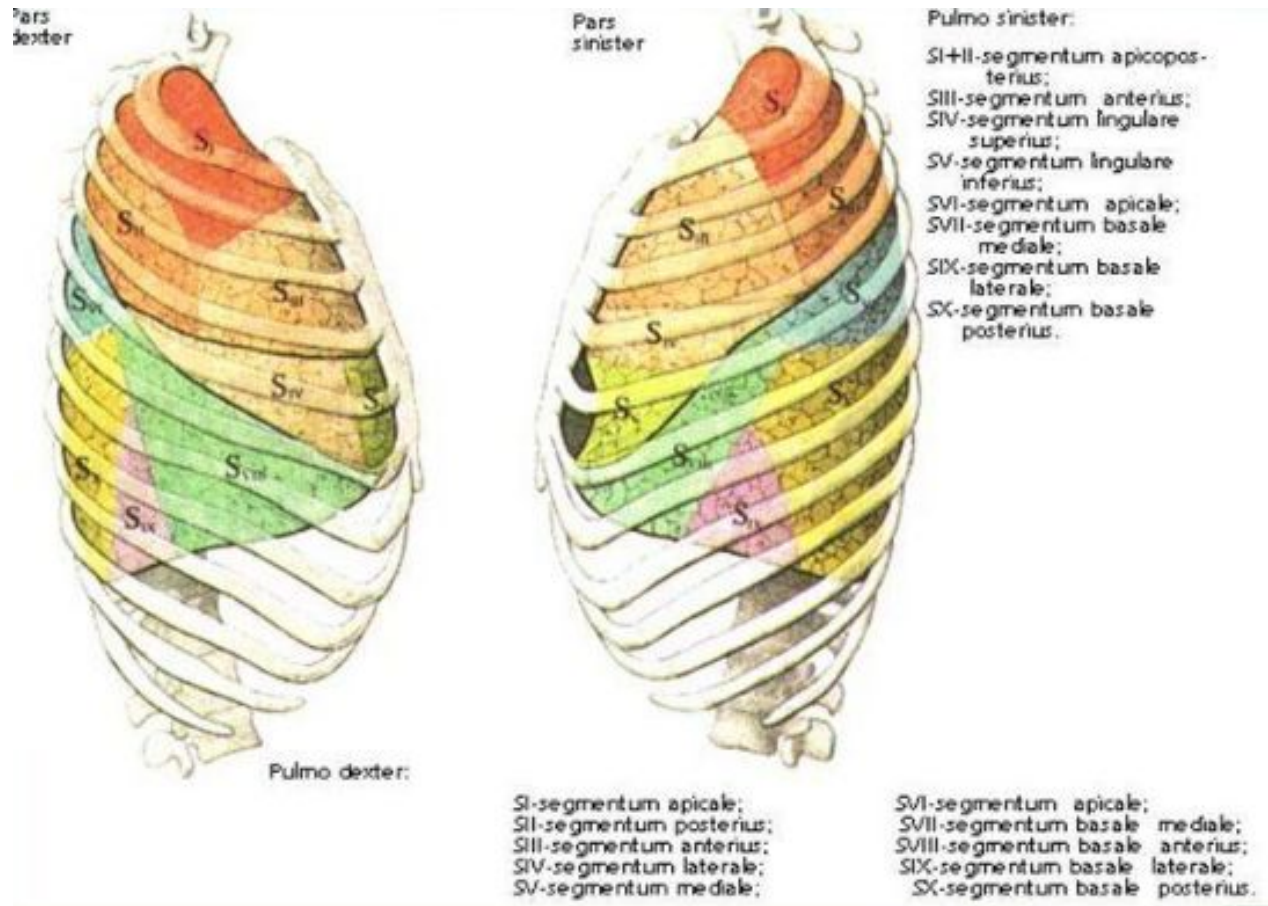
Анатомия



Сегментарное строение



Сегментарное строение



Анализ технических характеристик

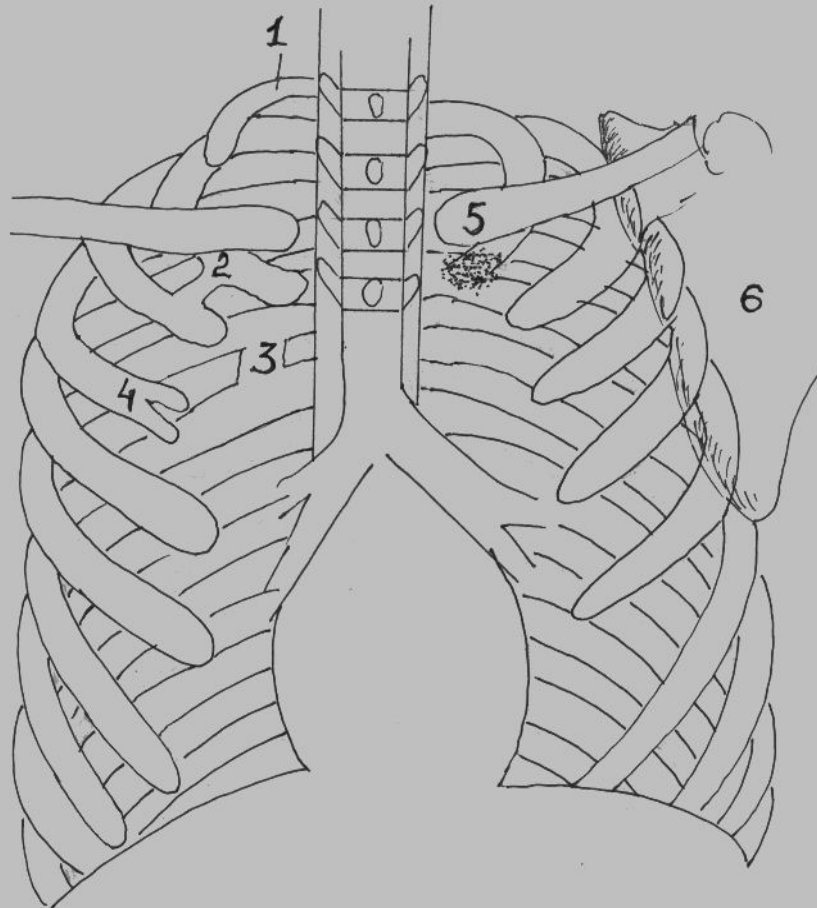
- 1. **ПОЛНОТА ОХВАТА ОРГАНОВ ГРУДНОЙ КЛЕТКИ** считается достаточной, когда на пленке есть отображение всех отделов грудной клетки – от вершущек легкого до реберно-диафрагмальных синусов.
- 2. **ГЛУБИНА ВДОХА**. Рентгенограмма должна быть выполнена при средней глубине вдоха. При этом высшая точка купола диафрагмы справа находится на уровне 5-го межреберья или VI ребра по средне-ключичной линии, слева – на 1 – 1,5 см ниже.
- 3. **ПРАВИЛЬНОСТЬ УСТАНОВКИ БОЛЬНОГО**. При правильной установке больного перед аппаратом ключицы должны быть на одном уровне и расстояния между медиальными контурами ключиц и срединной линией тела, проводимой по отображению остистых отростков позвонков, одинаковы с обеих сторон.

Анализ технических характеристик

- 4. **ЖЕСТКОСТЬ**. При стандартной жесткости в верхней части грудного отдела позвоночника определяются 3–4 межпозвоночных промежутка, тени ребер не перекрывают собой легочный рисунок.
- 5. **КОНТРАСТНОСТЬ**. На контрастной рентгенограмме должно быть различимо несколько оттенков черно-белого изображения. Цвет срединной тени близок к белому. Цвет ребер серый, а легочных полей на участках, где отсутствуют тени ребер – близкий к черному. Отсутствие любого из этих оттенков приводит к снижению контрастности снимка и затрудняет его анализ.
- 6. **ЧЕТКОСТЬ**. Четкость предполагает наличие хорошо очерченных (четких) контуров между тканями различной плотности (кожа, мягкие ткани, кости). Четкость зависит от степени задержки дыхания и отсутствия малейших движений больного.

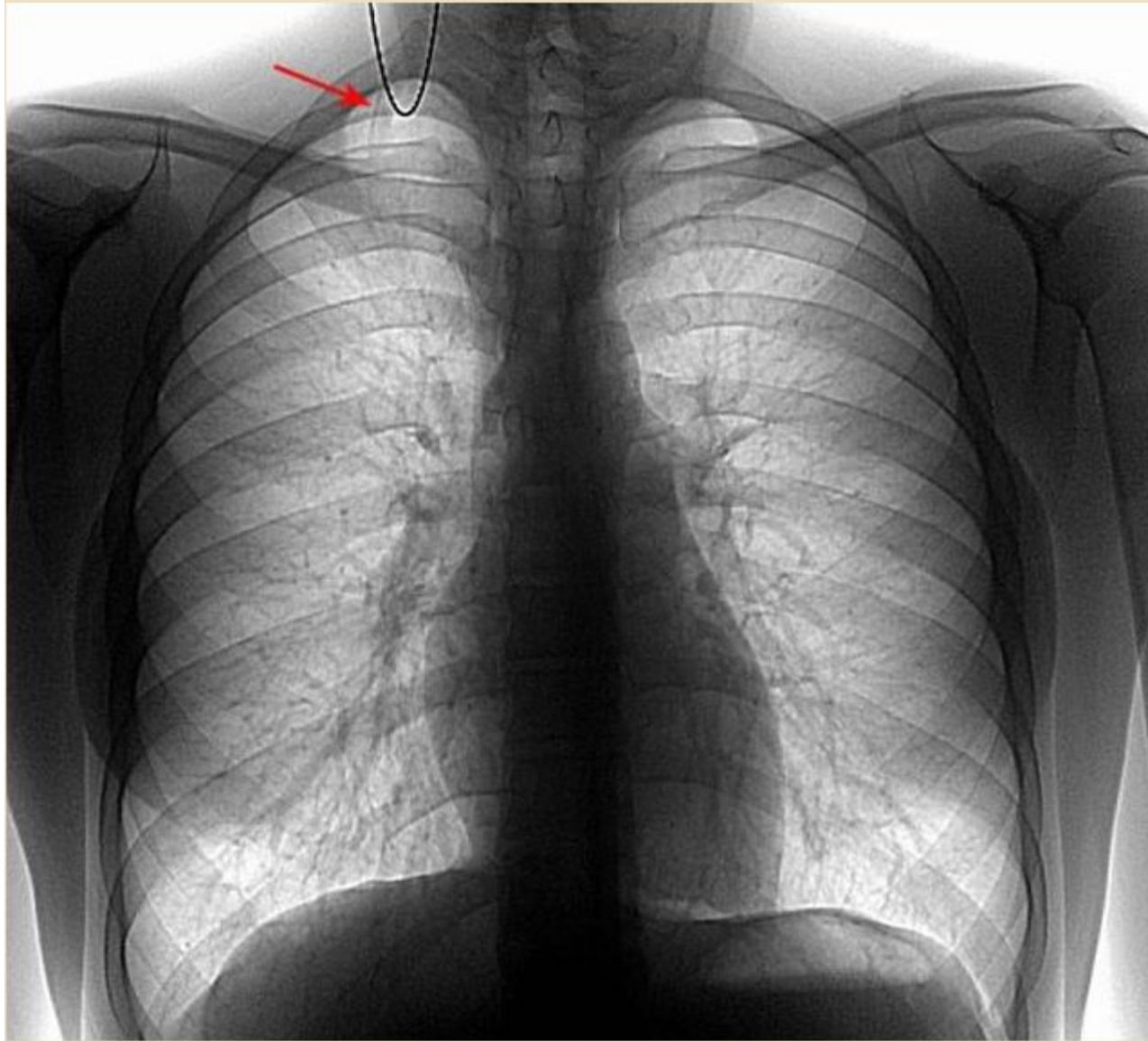
• 7. **АРТЕФАКТЫ**

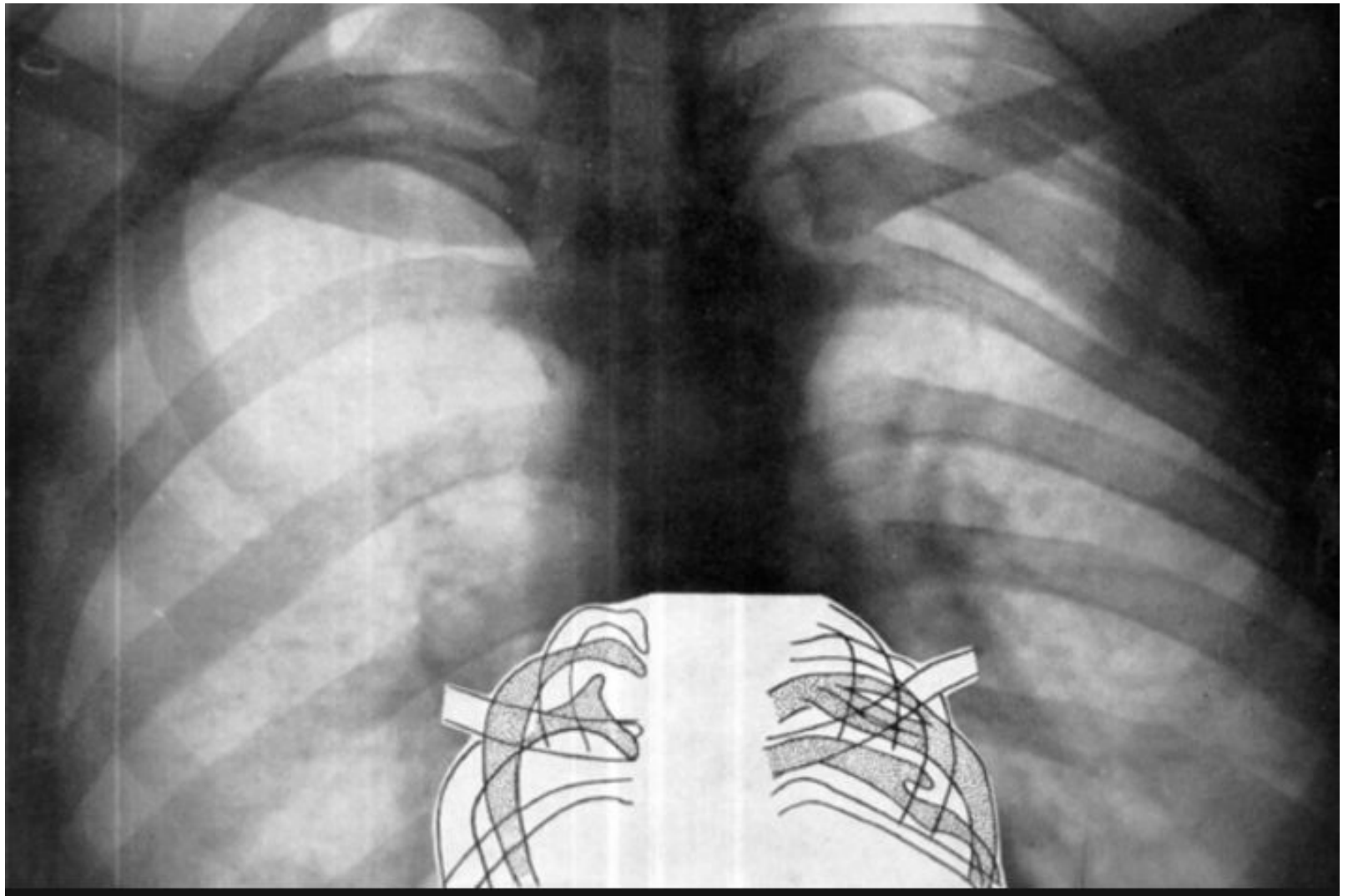
Анализ рентгенологической картины костного скелета грудной клетки

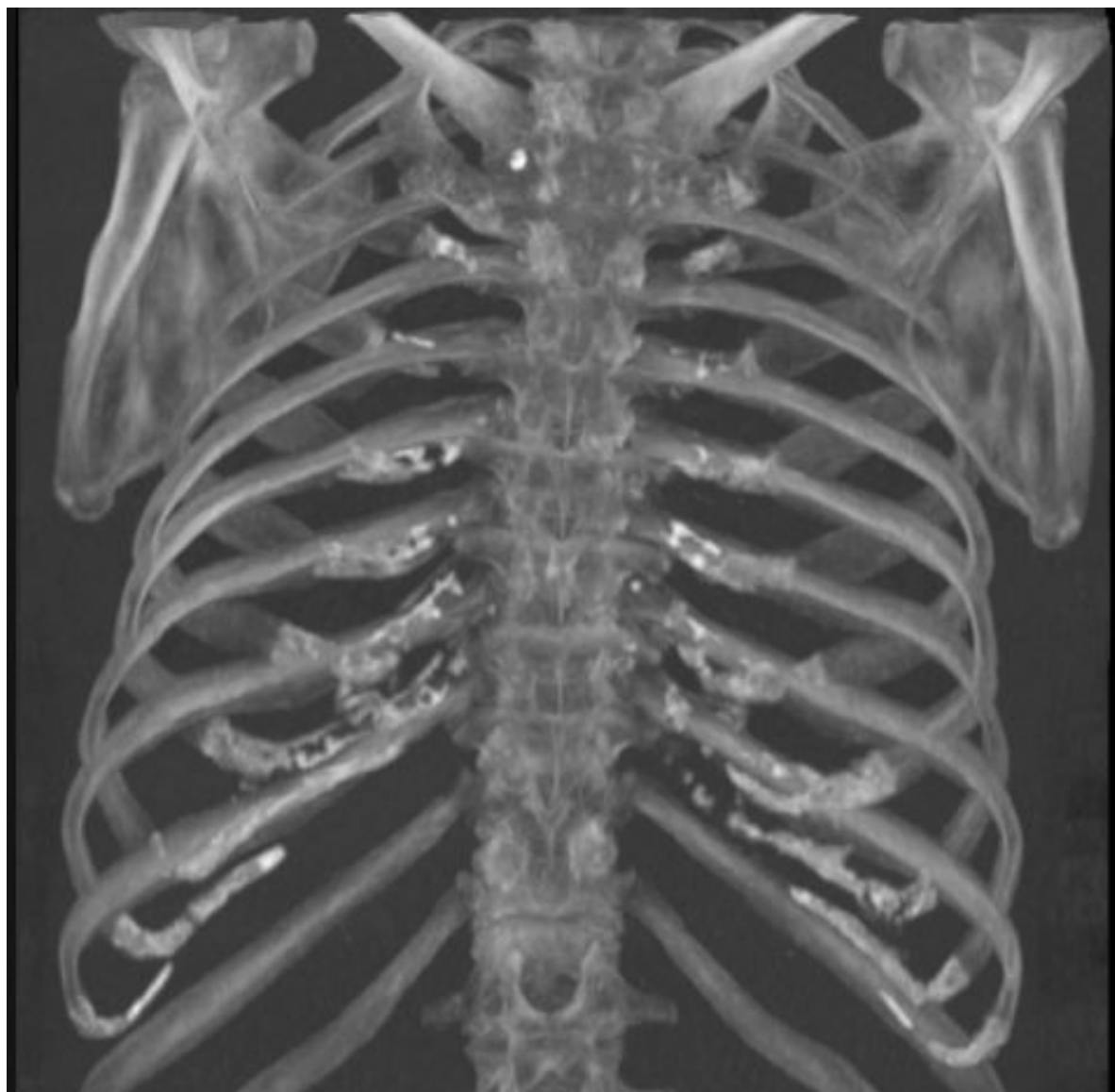

- 1 – шейное ребро;
- 2 – костная перемычка между передними отрезками I–II ребра;
- 3 – плотная перемычка в задних отрезках 5-6 ребра;
- 4 – вилка Люшки (раздвоение ребра);
- 5 – обызвествленные реберные хрящи;
- 6 – лопатка.

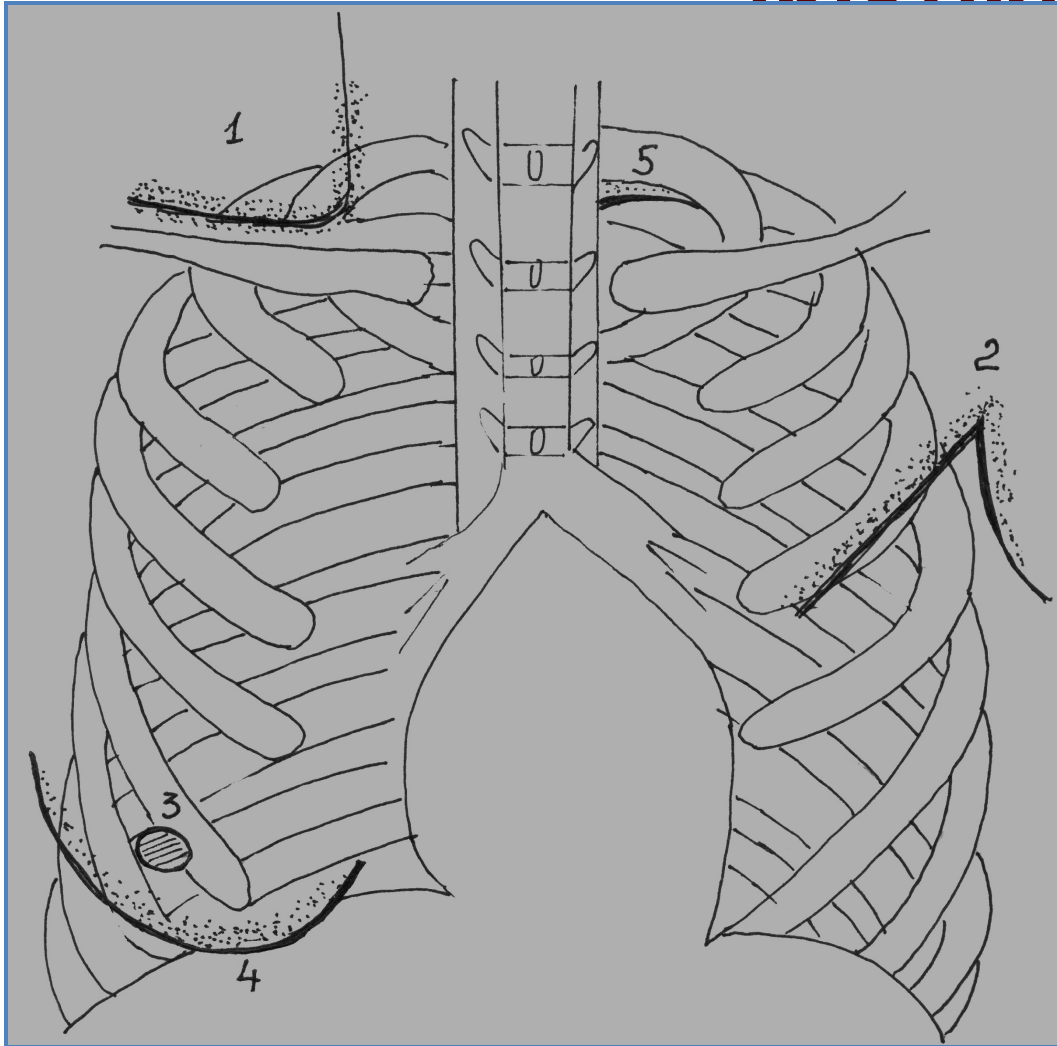
Анализ рентгенологической картины костного скелета грудной клетки







Анализ рентгенологической картины мягких тканей грудной клетки



1 – кожная складка;

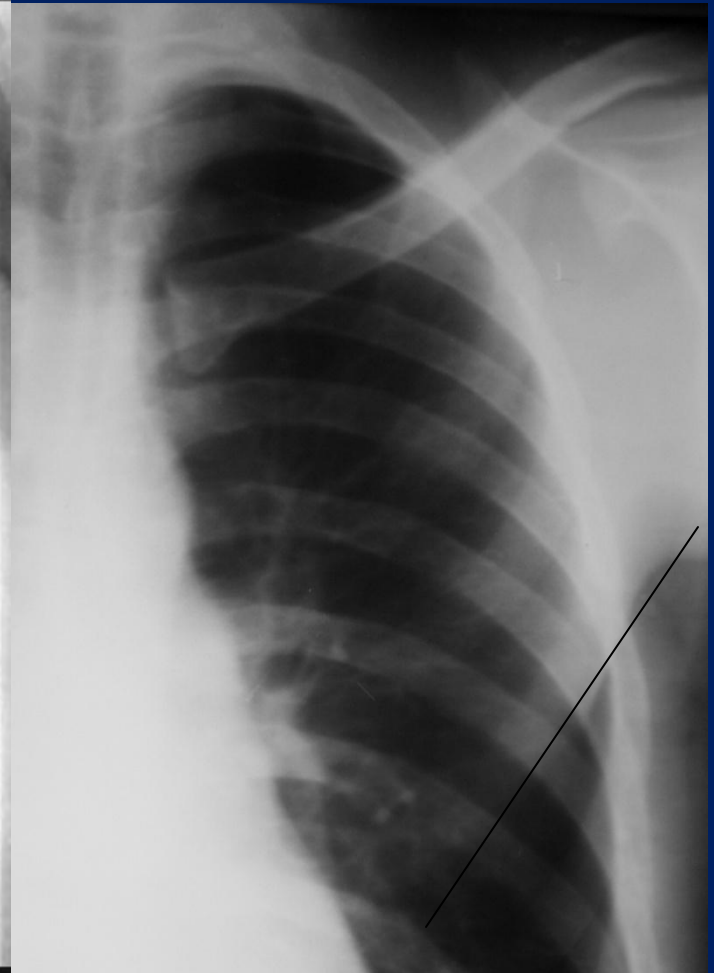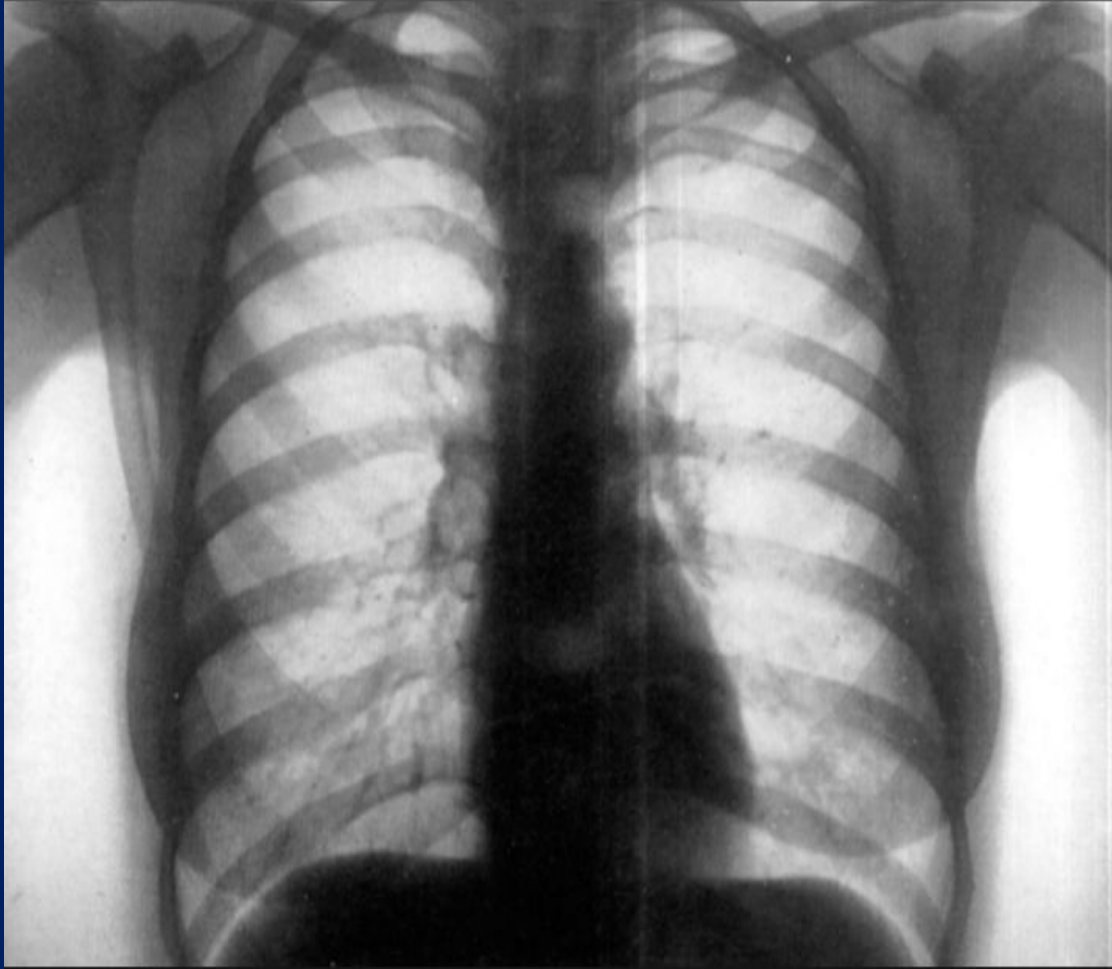
2 – большая
грудная мышца;

3 – сосок;

4 – молочная
железа;

5 – сопроводи-
тельные
полоски I-II ребра.

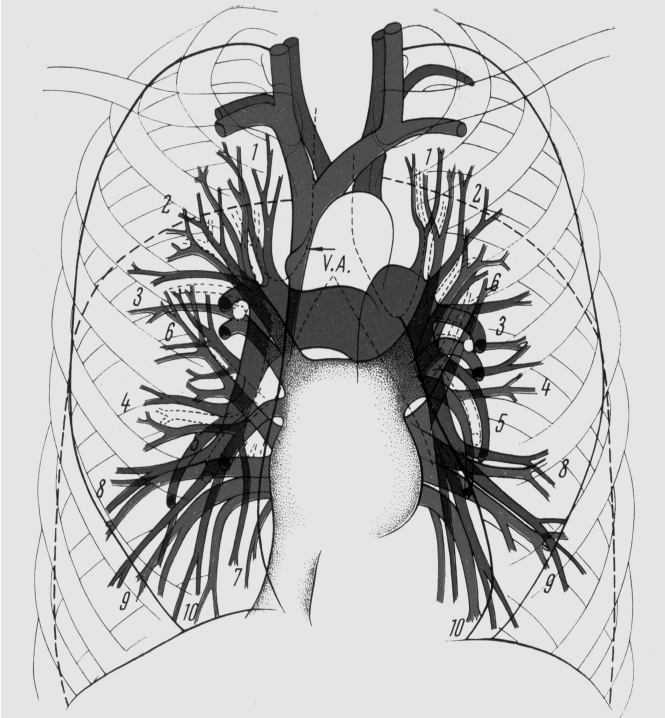
Анализ рентгенологической картины мягких тканей грудной клетки



Анализ прозрачности и симметричности легочных полей

- В норме легочные поля прозрачны вследствие воздушности легких. Прозрачность легочных полей в различных отделах неодинакова. В частности, у мужчин наиболее прозрачны нижние и менее прозрачны средние отделы легких. У женщин нижние отделы менее прозрачны из-за наложения теней молочных желез, а самые прозрачные – верхние отделы.
- Легочные поля следует считать симметричными, если отношение левого легочного поля к срединной тени и правому легочному полю равно 3:5:4 (в частях). На симметричность легочных полей влияет неправильная установка пациента при осуществлении рентгенограммы (поворот каким-либо плечом вперед).

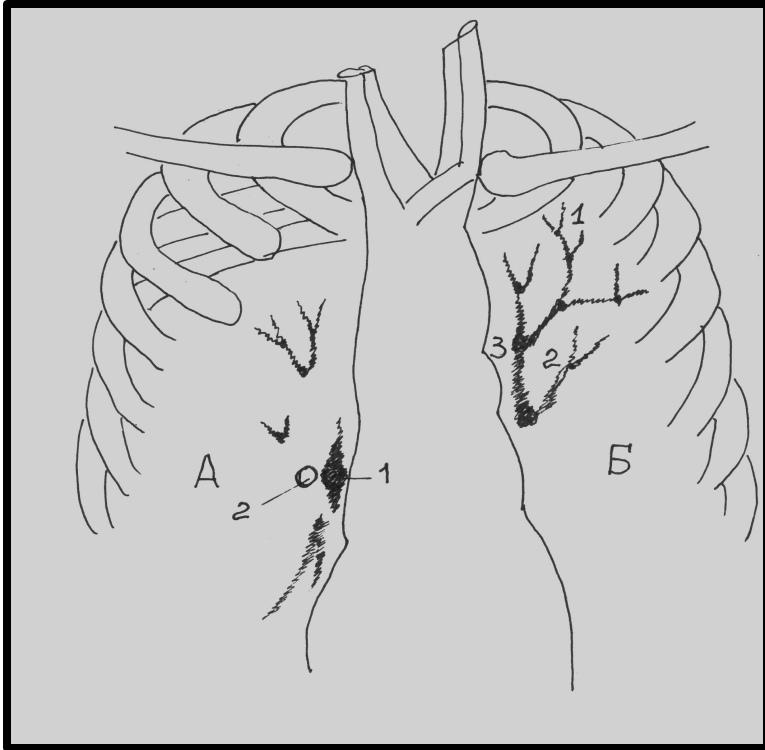
Легочный рисунок образован кровеносными сосудами в различных проекциях. Видимые на рентгенограмме сосуды легких относятся к разветвлениям легочной артерии.



Признаки теней сосудов, составляющих легочный рисунок:

- 1 - Убывание ширины теней по направлению к периферии.
- 2 - Дихотомический тип ветвления.
- 3 - У-образный характер конечных разветвлений.
- 4 - Четкость контуров.
- 5 - В симметричных участках легочных полей в единице площади (реберный ромб) определяется одинаковое количество линейных теней.

Анализ легочного рисунка



Тени сосудов, идущих в поперечной проекции, имеют:

- округлую форму;
- четкие контуры;
- гомогенную структуру;
- диаметр тени равен ширине сосуда, лежащего в плоскости рентгенограммы на данном уровне;
- тень имеет приводящую и отводящую дорожку.

А - вид элементов в ортоградной проекции:

1 - тень сосуда;

2- кольцевидное просветление бронха;

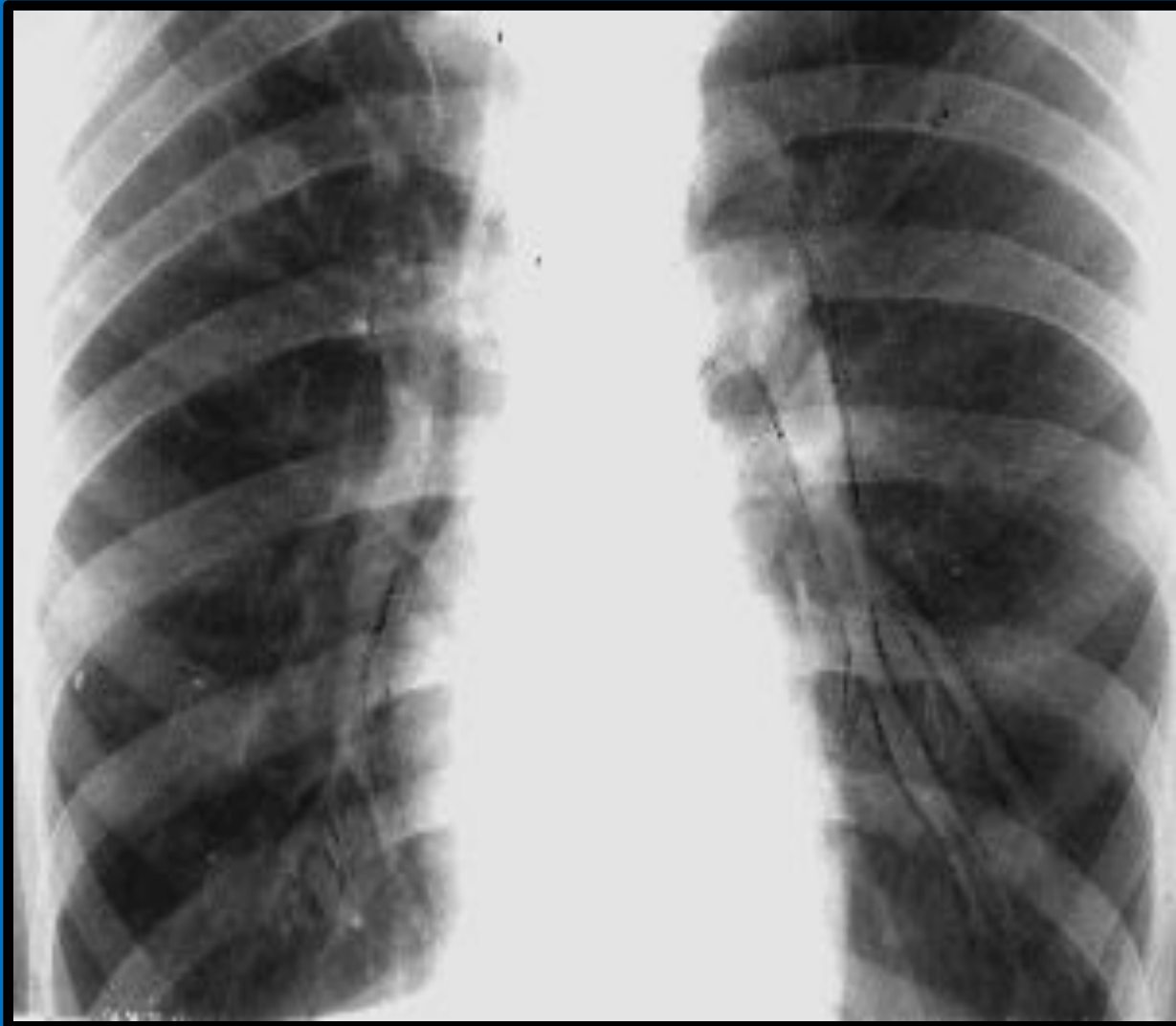
Б - вид элементов в прямой проекции:

1 - концевые разветвления сосудов;

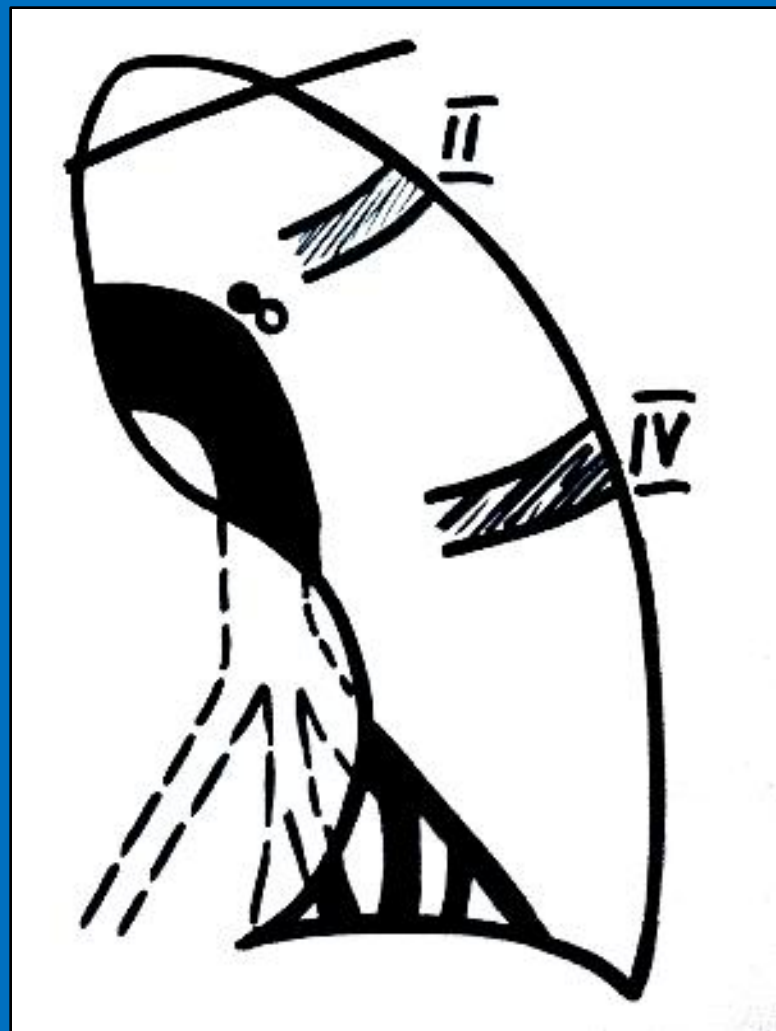
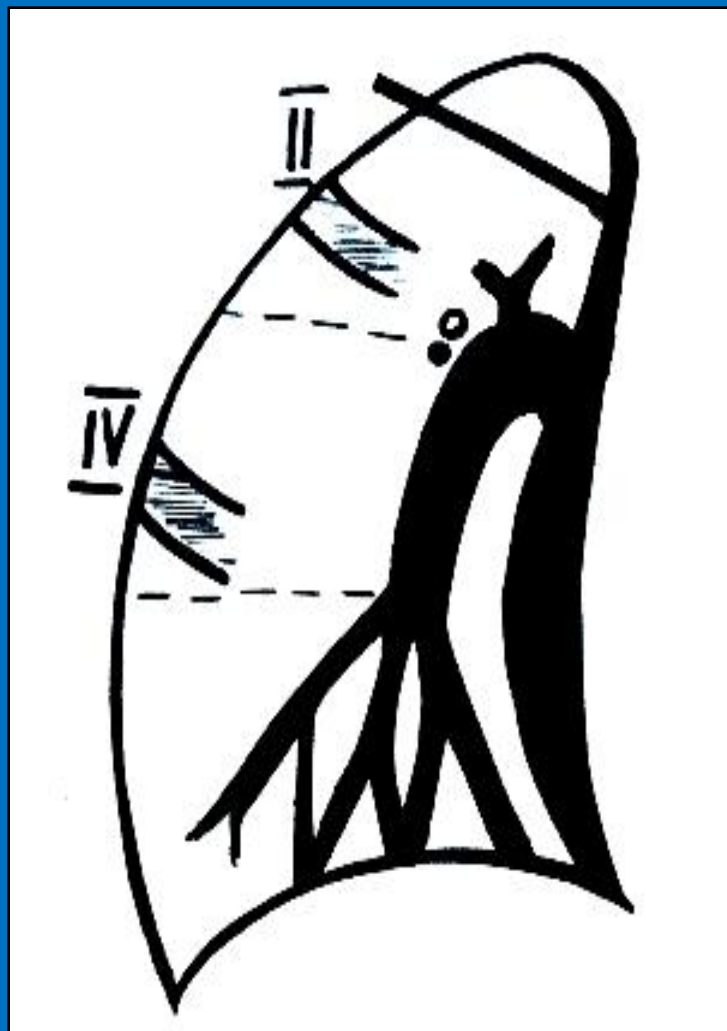
2 - дихотомическое ветвление сосудов;

3 - головка корня легкого.

Корень легкого

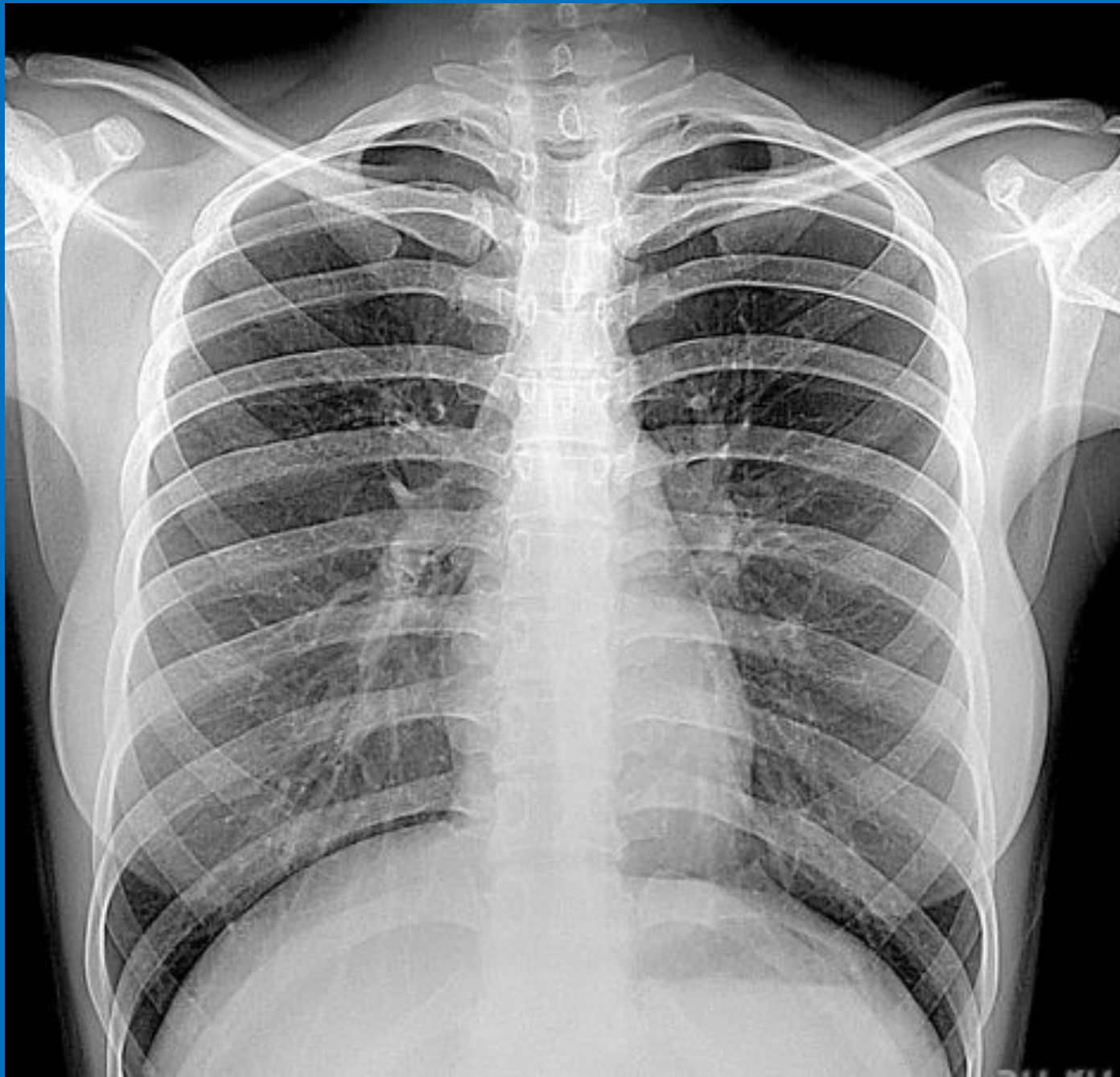


Корень легкого

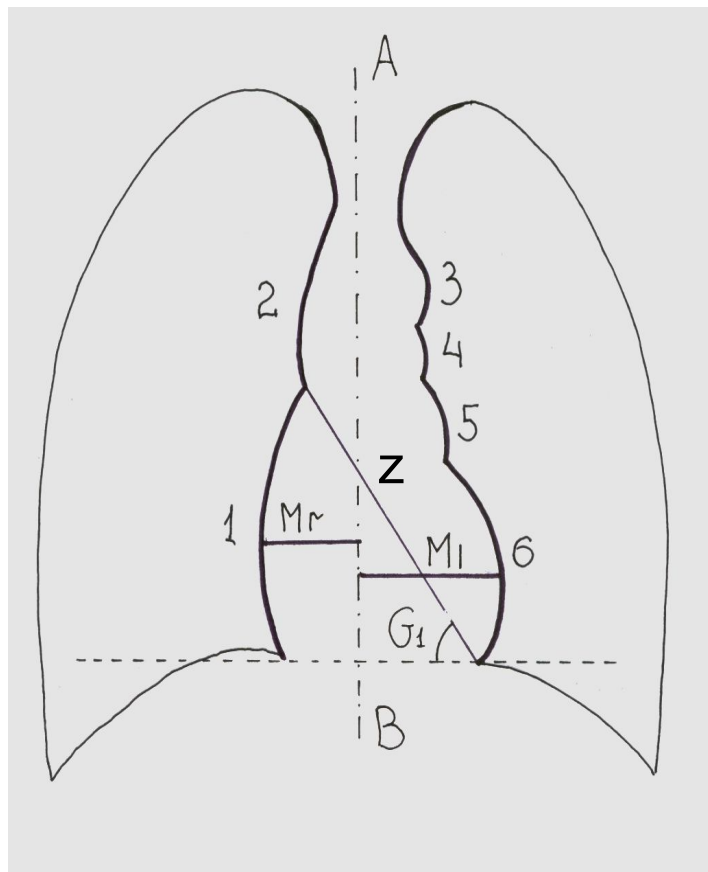


Рентгенологические параметры корней легких

- **Топография.** Головка корня правого легкого локализуется на уровне переднего отрезка II ребра. Слева она располагается на 1 – 1,5 см выше. Хвостовая часть корня справа локализуется на уровне переднего отрезка IV ребра.
- **Форма.** Справа корень по напоминает запятую, слева – овал.
- **Структура.** Корень считается структурным, если четко просматриваются тень легочной артерии и просвет бронха.
- **Наружный контур корней** легких ровный, четкий. Определяется границей тени легочной артерии.
- **Ширина** корня измеряется от наружного контура до просвета бронха и равна 1,5 – 2 см. Соотношение ширины корня к просвету бронха в норме 1:1 или 1:1,5.
- **Наличие патологических включений.** В норме видеть тени лимфатических узлов не удастся. Однако у некоторых лиц часто можно обнаружить тени обызвествленных лимфатических узлов, что



Анализ срединной тени



Срединная тень в прямой проекции:

1 - правое предсердие;

2 - восходящая часть дуги аорты;

3 - нисходящая часть дуги аорты;

4 - конус легочной артерии;

5 - ушко левого предсердия;

6 - левый желудочек;

AB - ось симметрии рентгенограммы;

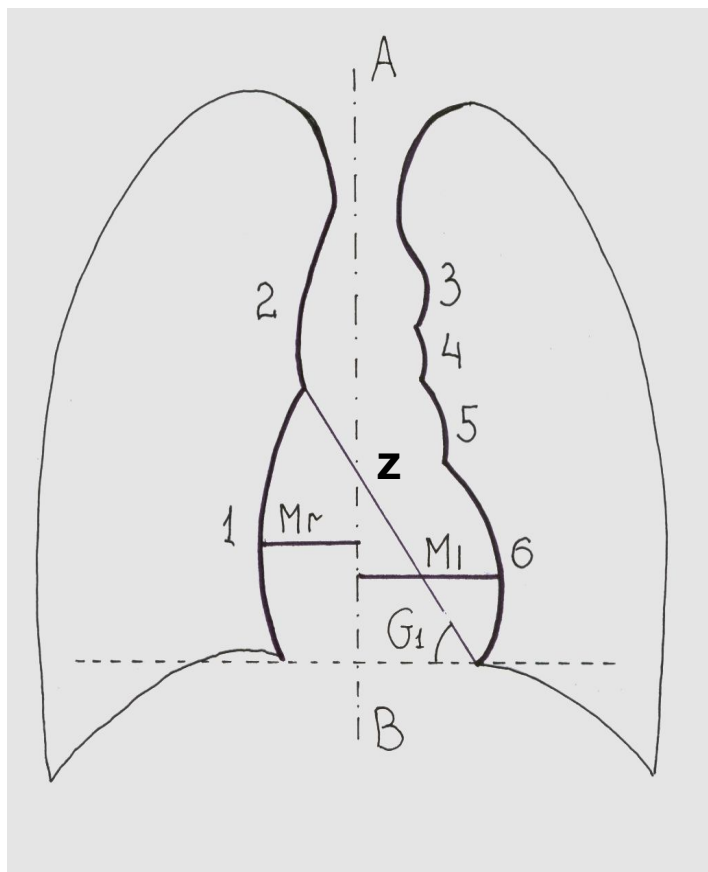
Z - длинник сердца;

Mr - малый поперечный размер;

M₁ - большой поперечный размер;

G₁ - угол наклона длинника сердца к горизонтальной линии.

Описание срединной тени включает:



1. Расположение срединной тени;
2. Описание вида тени;
3. Выраженность сердечных дуг, четкость их контуров;
4. Оценку угла наклона длинника сердца к горизонтальной линии;
5. Соотношение поперечных размеров сердечной тени друг к другу (в норме 1:2)

Анализ диафрагмы и диафрагмальных синусов

Описание тени диафрагмы и
диафрагмальных синусов включает
оценку:

- формы диафрагмы;
- четкости ее контуров;
- расположения правого и левого куполов диафрагмы относительно друг друга и по отношению к межреберным промежуткам;
- величины углов синусов (кардио-диафрагмальных и косто-

