

# Анатомическая терминология

# Анатомический минимум

Anterior-передний

Posterior-задний

Superior-верхний

Inferior-нижний

Dexter-правый

Sinister-левый

Dorsalis-дорсальный(задний)

Lateralis-латеральный(боковой)

Frontalis-фронтальный

Horisontalis-горизонтальный

Proximalis-проксимальный(более близкий)

Distalis-дистальный(более удалённый)

Profundus-глубокий

Longitudinalis-продольный

Ventralis-вентральный(передний)

Medialis-медиальный(ближе к середине)

Medianus-срединный

Sagitalis-сагиттальный

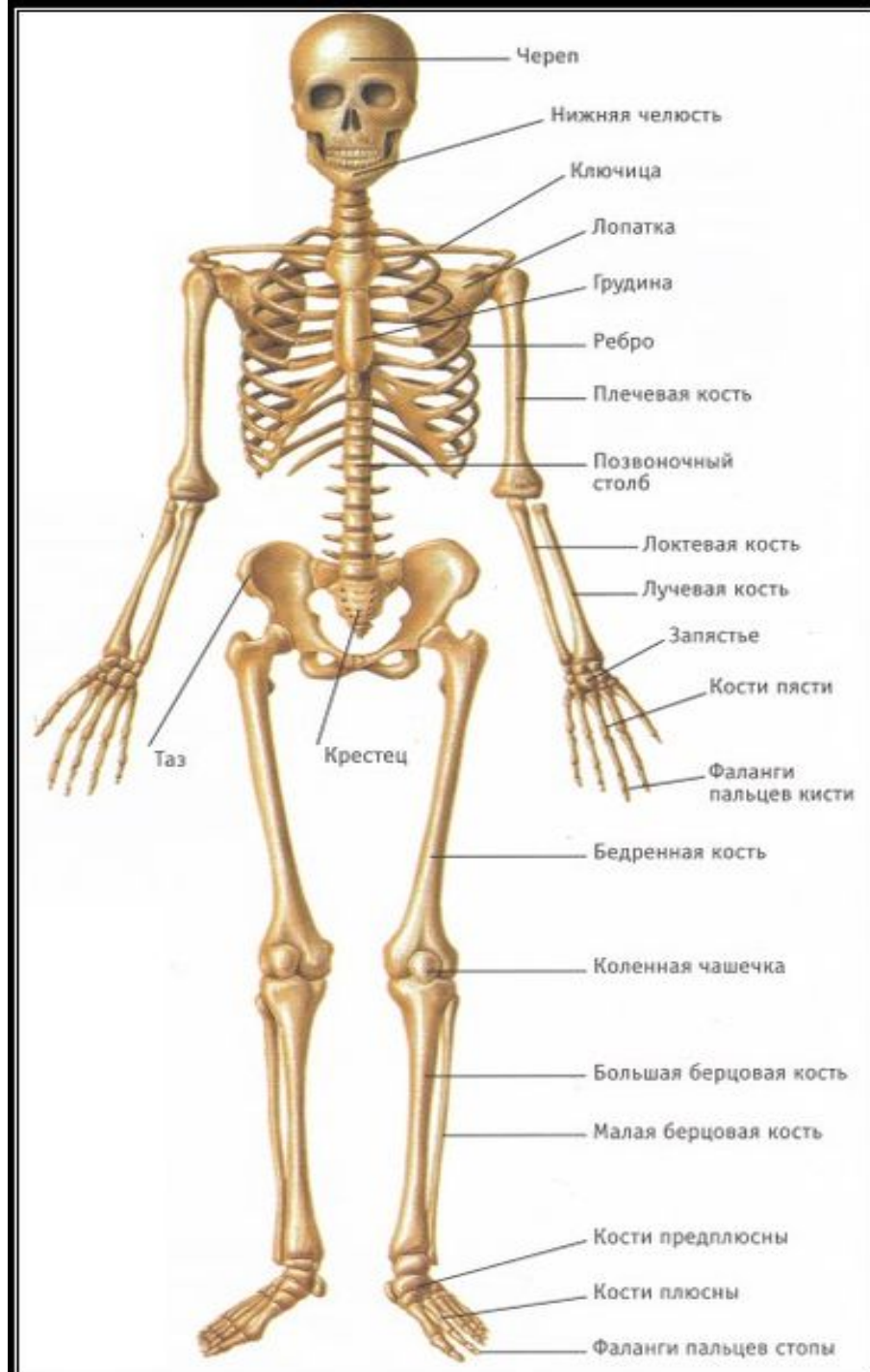
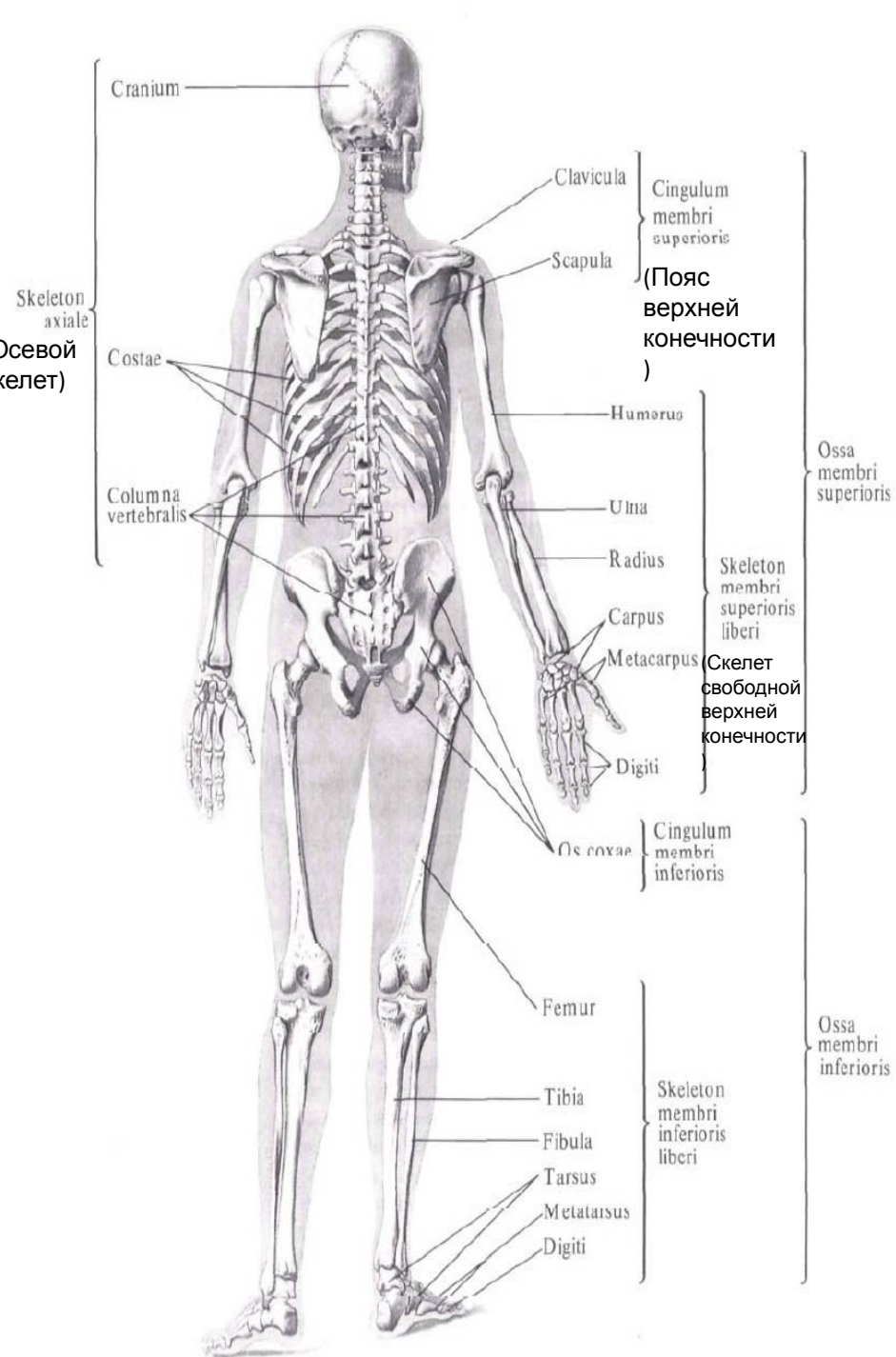
Verticalis-вертикальный

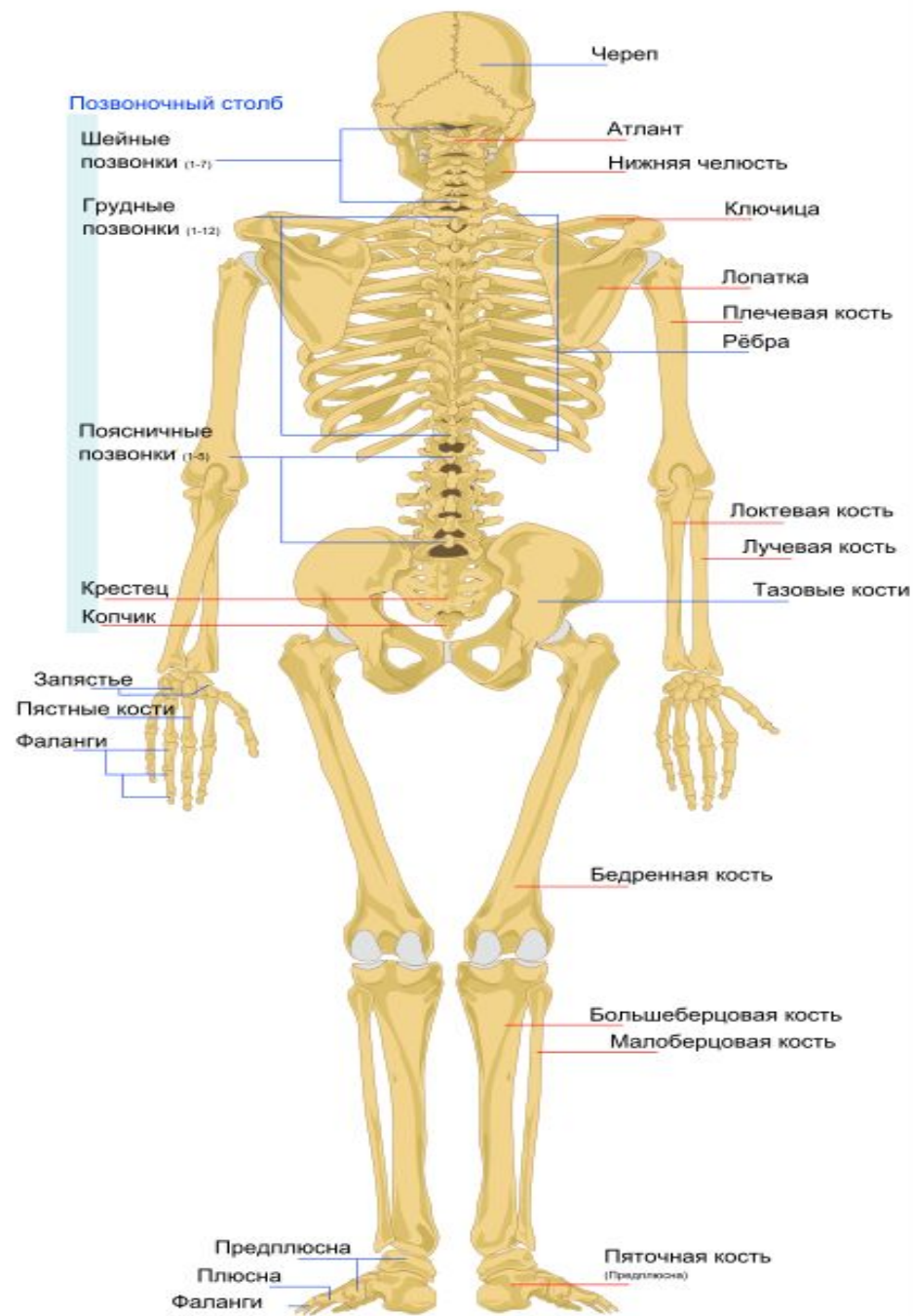
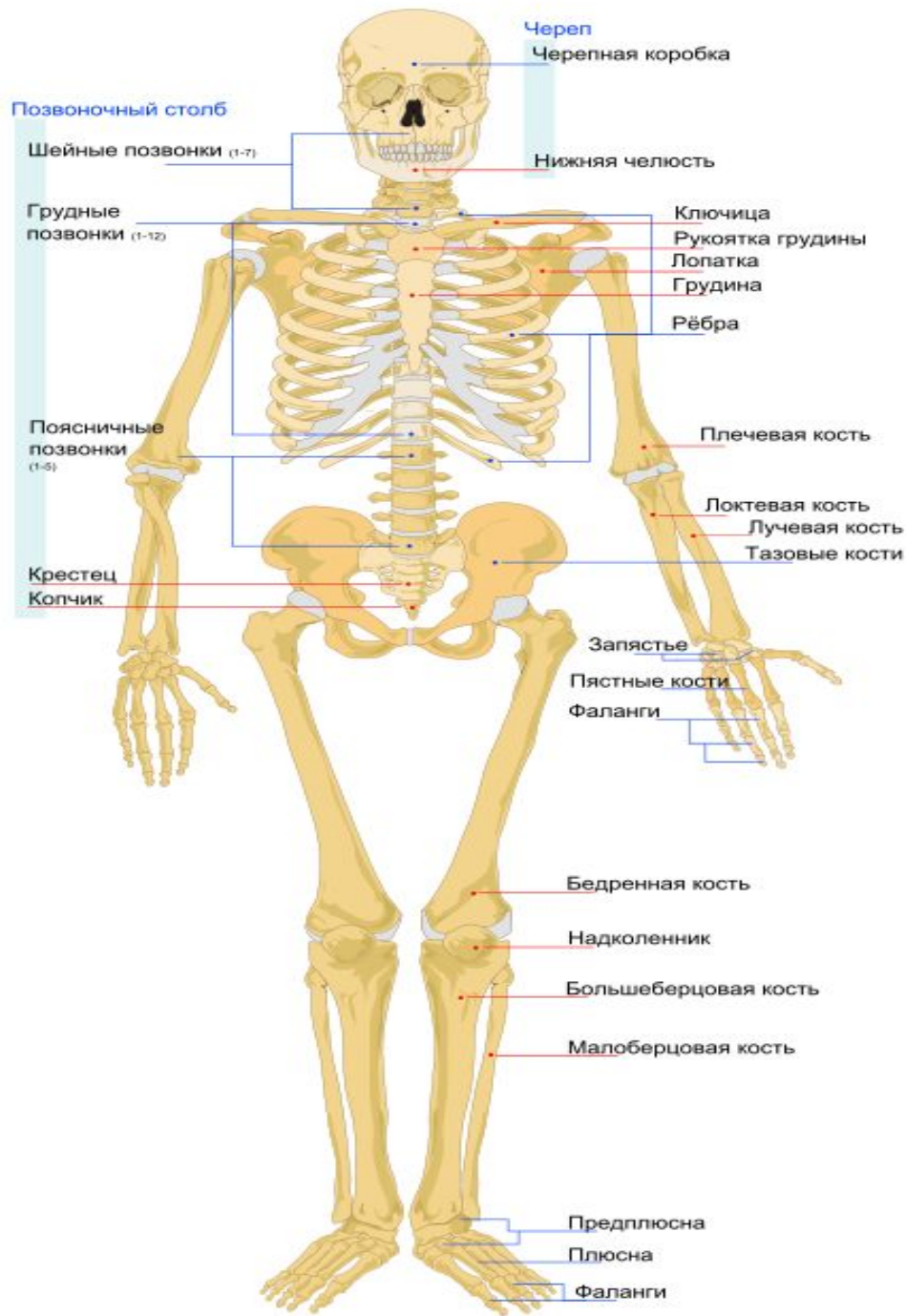
Superficialis-поверхностный

Transversus-поперечный

Externus-наружный

Internus-внутренний





# Череп

