

Анатомия.

Методы изучения анатомии.

Рентгенологический метод.

1. Понятие рентгеновского излучения

Рентгеновским излучением называют электромагнитные волны с длиной приблизительно от 80 до 10^{-5} нм. Наиболее длинноволновое рентгеновское излучение перекрывается коротковолновым ультрафиолетовым, коротковолновое - длинноволновым γ -излучением. По способу возбуждения рентгеновское излучение подразделяют на тормозное и характеристическое.

Наиболее распространенным источником рентгеновского излучения является рентгеновская трубка, которая представляет собой двухэлектродный вакуумный прибор. Подогретый катод испускает электроны. Анод, называемый часто антикатодом, имеет наклонную поверхность, для того чтобы направить возникающее рентгеновское излучение под углом к оси трубки. Анод изготовлен из хорошо теплопроводящего материала для отвода теплоты, образующейся при ударе электронов. Поверхность анода выполнена из тугоплавких материалов, имеющих большой порядковый номер атома в таблице Менделеева, например из вольфрама. В отдельных случаях анод специально охлаждают водой или маслом.

Для диагностических трубок важна точность источника рентгеновских лучей, чего можно достигнуть, фокусируя электроны в одном месте антикатада. Поэтому конструктивно приходится учитывать две противоположные задачи: с одной стороны, электроны должны попадать на одно место анода, с другой стороны, чтобы не допустить перегрева, желательное распределение электронов по разным участкам анода. В качестве одного из интересных технических решений является рентгеновская трубка с вращающимся анодом. В результате торможения электрона (или иной заряженной частицы) электростатическим полем атомного ядра и атомарных электронов вещества антикатада возникает тормозное рентгеновское излучение. Механизм его можно пояснить следующим образом. С движущимся электрическим зарядом связано магнитное поле, индукция которого зависит от скорости электрона. При торможении уменьшается магнитная индукция и в соответствии с теорией Максвелла появляется электромагнитная волна.

При торможении электронов лишь часть энергии идет на создание фотона рентгеновского излучения, другая часть расходуется на нагревание анода. Так как соотношение между этими частями случайно, то при торможении большого количества электронов образуется непрерывный спектр рентгеновского излучения. В связи с этим тормозное излучение называют также и сплошным.

В каждом из спектров наиболее коротковолновое тормозное излучение возникает тогда, когда энергия, приобретенная электроном в ускоряющем поле, полностью переходит в энергию фотона.

Коротковолновое рентгеновское излучение, обычно, обладает большей проникающей способностью, чем длинноволновое, и называется жестким, а длинноволновое - мягким. Увеличивая напряжение на рентгеновской трубке, изменяют спектральный состав излучения. Если увеличить температуру накала катода, то возрастает эмиссия электронов и сила тока в трубке. Это приведет к увеличению числа фотонов рентгеновского излучения, испускаемых каждую секунду. Спектральный состав его не изменится. Увеличивая напряжение на рентгеновской трубке, можно заметить на фоне сплошного спектра появление линейчатого, который соответствует характеристическому рентгеновскому излучению. Он возникает вследствие того, что ускоренные электроны проникают вглубь атома и из внутренних слоев выбивают электроны. На свободные места переходят электроны с верхних уровней, в результате высвечиваются фотоны характеристического излучения. В отличие от оптических спектров характеристические рентгеновские спектры разных атомов однотипны. Однотипность этих спектров обусловлена тем, что внутренние слои у разных атомов одинаковы и отличаются лишь энергетически, так как силовое воздействие со стороны ядра увеличивается по мере возрастания порядкового номера элемента. Это обстоятельство приводит к тому, что характеристические спектры сдвигаются в сторону больших частот с увеличением заряда ядра. Такая закономерность известна как закон Мозли.

Есть еще одна разница между оптическими и рентгеновскими спектрами. Характеристический рентгеновский спектр атома не зависит от химического соединения, в которое этот атом входит. Так, например, рентгеновский спектр атома кислорода одинаков для O , O_2 и H_2O , в то время как оптические спектры этих соединений существенно различны. Эта особенность рентгеновского спектра атома послужила основанием и для названия характеристического.



Рентгенологический метод.

- **Характеристическое** излучение возникает всегда при наличии свободного места во внутренних слоях атома независимо от причины, которая его вызвала. Так, например, характеристическое излучение сопровождается одним из видов радиоактивного распада, который заключается в захвате ядром электрона с внутреннего слоя.

Регистрация и использование рентгеновского излучения, а также воздействие его на биологические объекты определяются первичными процессами взаимодействия рентгеновского фотона с электронами атомов и молекул вещества.

В зависимости от соотношения энергии фотона и энергии ионизации имеют место три главных процесса

Когерентное (классическое) рассеяние. Рассеяние длинноволнового рентгеновского излучения происходит в основном без изменения длины волны, и его называют когерентным. Оно возникает если энергия фотона меньше энергии ионизации. Так как в этом случае энергия фотона рентгеновского излучения и атома не изменяется, то когерентное рассеяние само по себе не вызывает биологического действия. Однако при создании защиты от рентгеновского излучения следует учитывать возможность изменения направления первичного пучка. Этот вид взаимодействия имеет значение для рентгенструктурного анализа.

Некогерентное рассеяние (эффект Комптона). В 1922 г А.Х. Комптон, наблюдая рассеяние жестких рентгеновских лучей, обнаружил уменьшение проникающей способности рассеянного пучка по сравнению с падающим. Это означало, что длина волны рассеянного рентгеновского излучения больше, чем падающего. Рассеяние рентгеновского излучения с изменением длины волны называют некогерентным, а само явление - эффектом Комптона. Он возникает, если энергия фотона рентгеновского излучения больше энергии ионизации. Это явление обусловлено тем, что при взаимодействии с атомом энергия фотона расходуется на образование нового рассеянного фотона рентгеновского излучения, на отрыв электрона от атома (энергия ионизации A) и сообщение электрону кинетической энергии.

Существенно, что в этом явлении наряду с вторичным рентгеновским излучением (энергия $h\nu'$ фотона) появляются электроны отдачи (кинетическая энергия J_k электрона). Атомы или молекулы при этом становятся ионами.

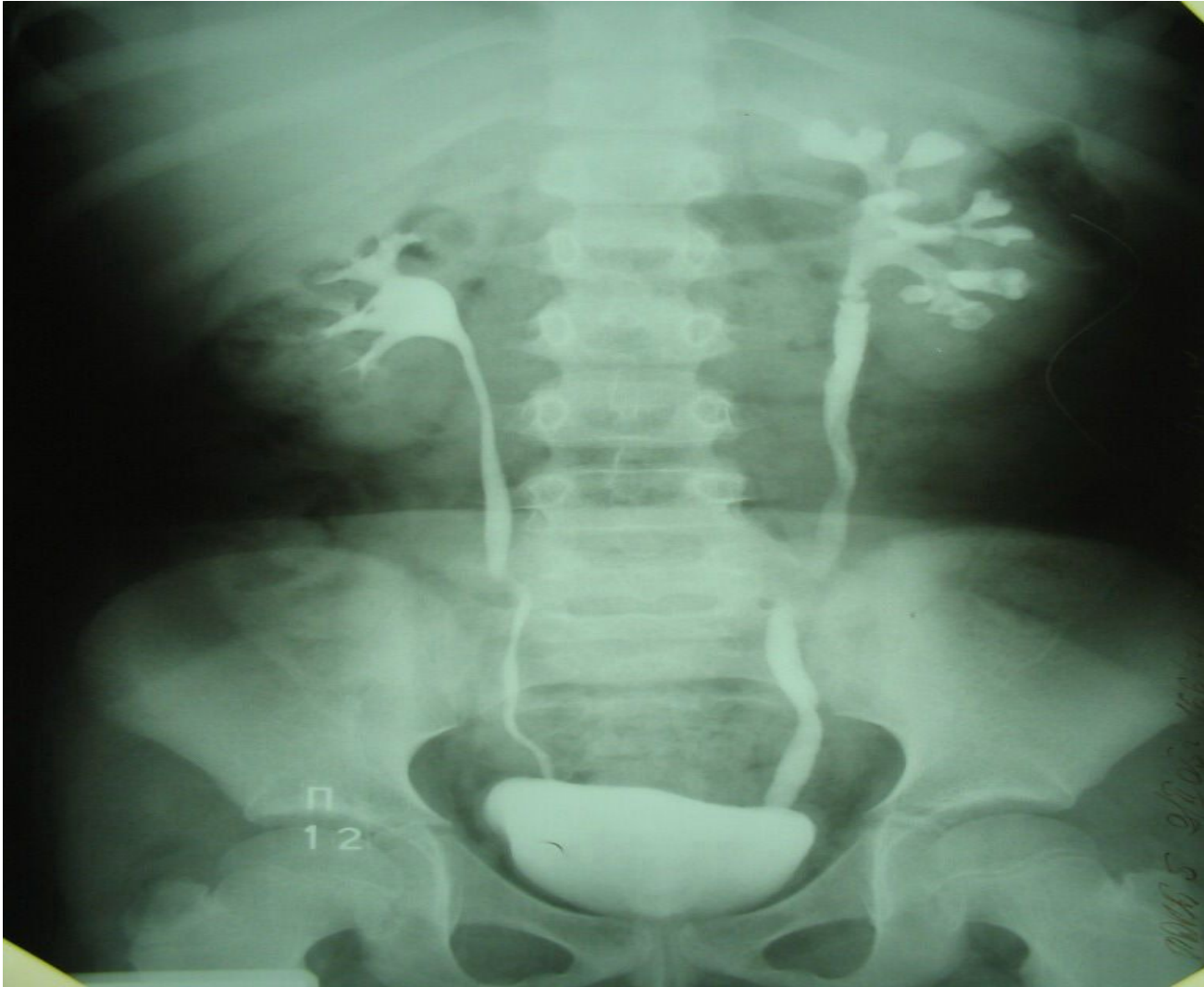
Фотоэффект. При фотоэффекте рентгеновское излучение поглощается атомом, в результате чего вылетает электрон, а атом ионизируется (фотоионизация). Если энергия фотона недостаточна для ионизации, то фотоэффект может проявляться в возбуждении атомов без вылета электронов.

Перечислим некоторые процессы, наблюдаемые при действии рентгеновского излучения на вещество.

Рентгенолюминесценция – свечение ряда веществ при рентгеновском облучении. Такое свечение платиносинеродистого бария позволило Рентгену открыть лучи. Это явление используют для создания специальных светящихся экранов с целью визуального наблюдения рентгеновского излучения, иногда для усиления действия рентгеновских лучей на фотопластинку.

Известно **химическое действие** рентгеновского излучения, например образование перекиси водорода в воде. Практически важный пример - воздействие на фотопластинку, что позволяет фиксировать такие лучи.

Ионизирующее действие проявляется в увеличении электропроводимости под воздействием рентгеновских лучей. Это свойство используют в дозиметрии для количественной оценки действия этого вида излучения.



- **Рентгенологический метод** — это способ изучения строения и функции различных органов и систем, основанный на качественном и/или количественном анализе пучка рентгеновского излучения, прошедшего через тело человека. Рентгеновское излучение, возникшее в аноде рентгеновской трубки, направляют на больного, в теле которого оно частично поглощается и рассеивается, а частично проходит насквозь. Датчик преобразователя изображения улавливает прошедшее излучение, а преобразователь строит видимый световой образ, который воспринимает врач.

Типичная рентгеновская диагностическая система состоит из рентгеновского излучателя (трубки), объекта исследования (пациента), преобразователя изображения и врача-рентгенолога.

Для диагностики используют фотоны с энергией порядка 60—120 кэВ. При этой энергии массовый коэффициент ослабления в основном определяется фотоэффектом. Его значение обратно пропорционально третьей степени энергии фотона (пропорционально X^3), в чем проявляется большая проникающая способность жесткого излучения и пропорционально третьей степени атомного номера вещества-поглотителя. Поглощение рентгеновских лучей почти не зависит от того, в каком соединении атом представлен в веществе, поэтому можно легко сравнить массовые коэффициенты ослабления кости, мягкой ткани или воды. Существенное различие поглощения рентгеновского излучения разными тканями позволяет в теневой проекции видеть изображения внутренних органов тела человека.

Современная рентгенодиагностическая установка представляет собой сложное техническое устройство. Оно насыщено элементами телеавтоматики, электроники, электронно-вычислительной техники. Многоступенчатая система защиты обеспечивает радиационную и электрическую безопасность персонала и больных.

Рентгенодиагностические аппараты принято делить на универсальные, позволяющие производить рентгеновское просвечивание и рентгеновские снимки всех частей тела, и аппараты специального назначения. Последние предназначены для выполнения рентгенологических исследований в неврологии, челюстно-лицевой хирургии и стоматологии, маммологии, урологии, ангиологии. Созданы также специальные аппараты для исследования детей, для массовых проверочных исследований (флюорографы), для исследований в операционных. Для рентгеноскопии и рентгенографии больных в палатах и реанимационном отделении применяют передвижные рентгеновские установки.

В состав типового рентгенодиагностического аппарата входят питающее устройство, пульт управления, штатив и рентгеновская трубка. Она-то, собственно, и является источником излучения. Установка получает питание из сети в виде переменного тока низкого напряжения. В высоковольтном трансформаторе сетевой ток преобразуется в переменный ток высокого напряжения. Чем сильнее поглощает исследуемый орган излучение, тем интенсивнее тень, которую он отбрасывает на рентгеновский флюоресцентный экран. И, наоборот, чем больше лучей пройдет через орган, тем слабее его тень на экране.

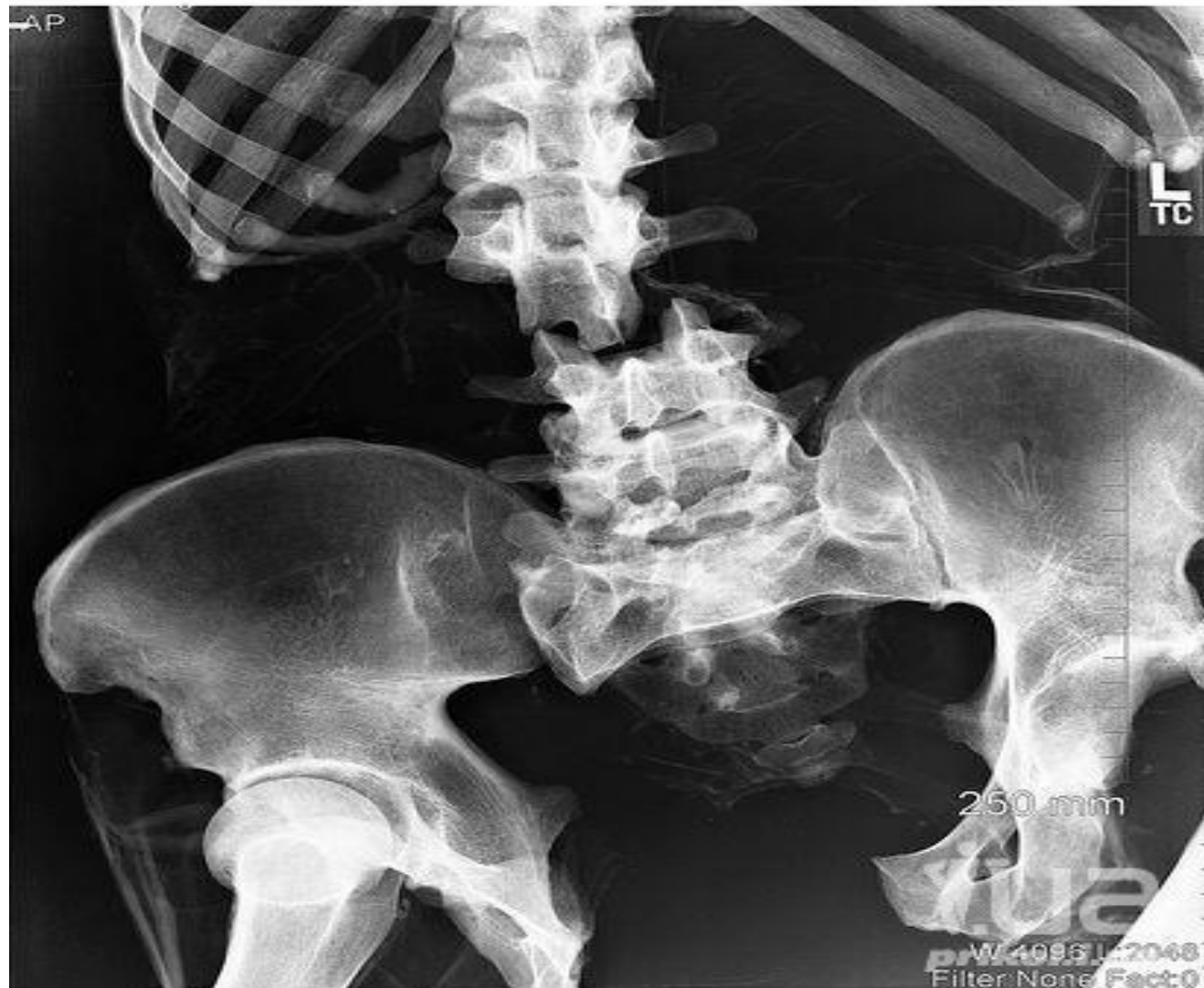Для того чтобы получить дифференцированное изображение тканей, примерно одинаково поглощающих излучение, применяют искусственное контрастирование. С этой целью в организм вводят вещества, которые поглощают рентгеновское излучение сильнее или, наоборот, слабее, чем мягкие ткани, и тем самым создают достаточный контраст по отношению к исследуемым органам. Вещества, задерживающие излучение сильнее, чем мягкие ткани, называют рентгенопозитивными. Они созданы на основе тяжелых элементов — бария или йода. В качестве же рентгенонегативных веществ используют газы: закись азота, углекислый газ, кислород, воздух. Основные требования к рентгеноконтрастным веществам очевидны: их максимальная безвредность (низкая токсичность), быстрое выведение из организма.

Существуют два принципиально различных способа контрастирования органов. Один из них заключается в прямом (механическом) введении контрастного вещества в полость органа — в пищевод, желудок, кишечник, в слезные или слюнные протоки, желчные пути, мочевые пути, в полость матки, бронхи, кровеносные и лимфатические сосуды. В других случаях контрастное вещество вводят в полость или клетчаточное пространство, окружающее исследуемый орган (например, в забрюшинную клетчатку, окружающую почки и надпочечники), или путем пункции - в паренхиму органа.

Второй способ контрастирования основан на способности некоторых органов поглощать из крови введенное в организм вещество, концентрировать и выделять его. Этот принцип — концентрации и элиминации — используют при рентгенологическом контрастировании выделительной системы и желчных путей.

В некоторых случаях рентгенологическое исследование проводят одновременно с двумя рентгеноконтрастными средствами. Наиболее часто таким приемом пользуются в гастроэнтерологии, производя так называемое двойное контрастирование желудка или кишки: в исследуемую часть пищеварительного канала вводят водную взвесь сульфата бария и воздух.

Можно выделить 5 типов приемников рентгеновского излучения: рентгеновскую пленку, полупроводниковую фоточувствительную пластину, флюоресцирующий экран, рентгеновский электронно-оптический преобразователь, дозиметрический счетчик. На них соответственно построены 5 общих методов рентгенологического исследования: рентгенография, электрорентгенография, рентгеноскопия, рентготелевизионная рентгеноскопия и цифровая рентгенография (в том числе компьютерная томография).



- **3. Электрорентгенография**

Электрорентгенография — метод получения рентгеновского изображения на полупроводниковых пластинах с последующим перенесением его на бумагу.

Электрорентгенографический процесс включает в себя следующие этапы: зарядка пластины, ее экспонирование, проявление, перенос изображения, фиксация изображения.

Зарядка пластины. Металлическую пластину, покрытую селеновым полупроводниковым слоем, помещают в зарядное устройство электрорентгенографа. В нем полупроводниковому слою сообщается электростатический заряд, который может сохраняться в течение 10 мин.

Экспонирование. Рентгенологическое исследование проводят так же, как при обычной рентгенографии, только вместо кассеты с пленкой используют кассету с пластиной. Под влиянием рентгеновского облучения сопротивление полупроводникового слоя уменьшается, он частично теряет свой заряд. Но в разных местах пластины заряд меняется не одинаково, а пропорционально количеству попадающих на них рентгеновских квантов. На пластине создается скрытое электростатическое изображение.

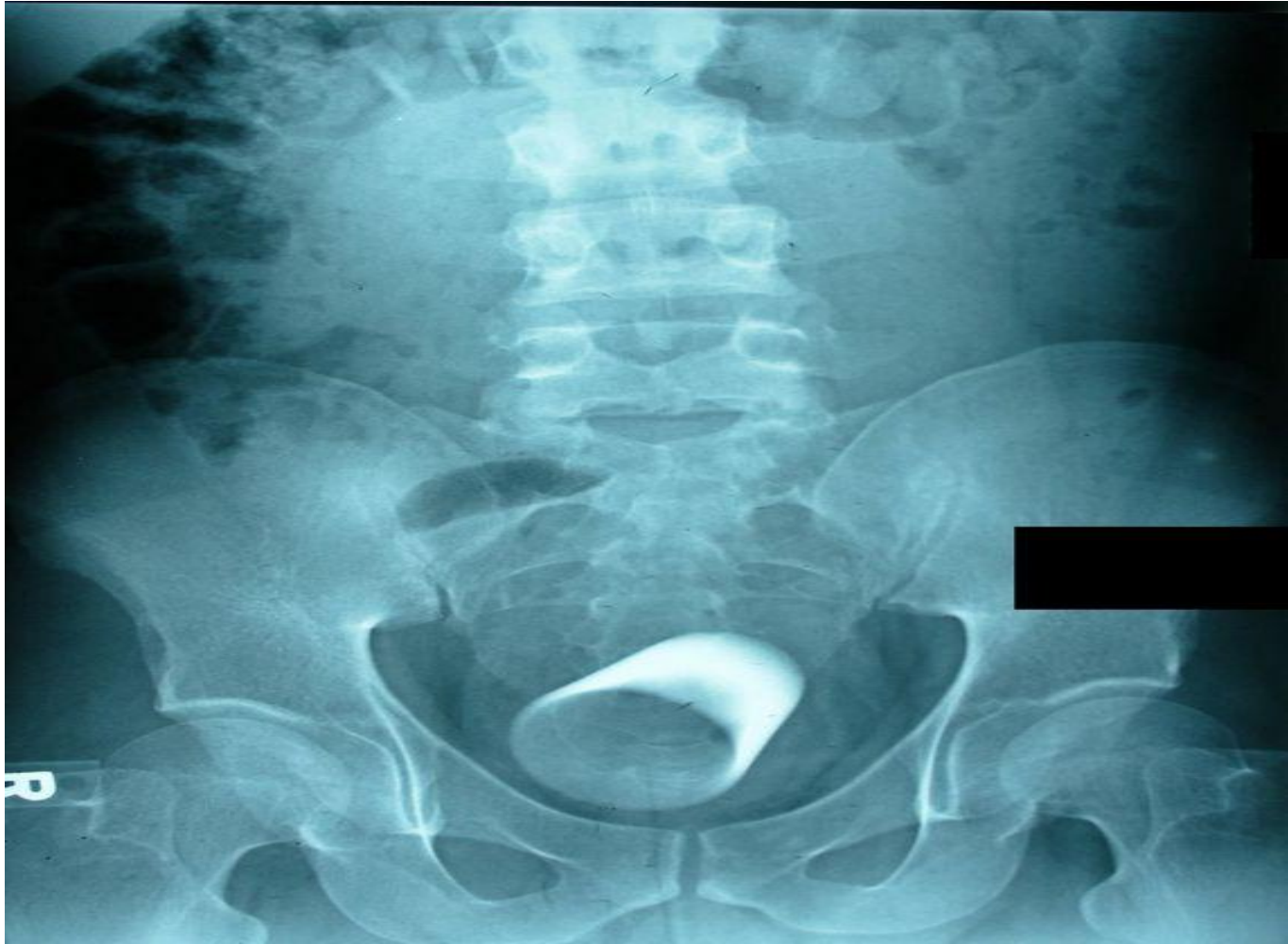
Проявление. Электростатическое изображение проявляется путем напыления на пластину темного порошка (тонера). Отрицательно заряженные частицы порошка притягиваются к тем участкам селенового слоя, которые сохранили положительный заряд, причем в степени, пропорциональной величине заряда.

Перенос и фиксация изображения. В электрорентгенографе изображение с пластины коронным разрядом переносится на бумагу (чаще всего используют писчую бумагу) и фиксируется в парах закрепителя. Пластина после очищения от порошка вновь пригодна для употребления.

Электрорентгенографическое изображение отличается от пленочного двумя главными особенностями. Первая заключается в его большой фотографической широте - на электрорентгенограмме хорошо отображаются как плотные образования, в частности кости, так и мягкие ткани. При пленочной рентгенографии добиться этого значительно труднее. Вторая особенность - феномен подчеркивания контуров. На границе тканей разной плотности они кажутся как бы подрисованными.

Положительными сторонами электрорентгенографии являются: 1) экономичность (дешевая бумага, на 1000 и более снимков); 2) быстрота получения изображения - всего 2,5-3 мин; 3) все исследование осуществляется в незатемненном помещении; 4) «сухой» характер получения изображения (поэтому за рубежом электрорентгенографию называют ксерорадиографией - от греч. xeros — сухой); 5) хранение электрорентгенограмм намного проще, чем рентгеновских пленок.

Вместе с тем необходимо отметить, что чувствительность электрорентгенографической пластины значительно (в 1,5-2 раза) уступает чувствительности комбинации пленка - усиливающие экраны, применяемой в обычной рентгенографии. Следовательно, при съемке приходится увеличивать экспозицию, что сопровождается возрастанием лучевой нагрузки. Поэтому электрорентгенографию не применяют в педиатрической практике. Кроме того, на электрорентгенограммах довольно часто возникают артефакты (пятна,



- **Рентгеноскопия (рентгеновское просвечивание)**

Рентгеноскопия — метод рентгенологического исследования, при котором изображение объекта получают на светящемся (флюоресцентном) экране. Экран представляет собой картон, покрытый особым химическим составом. Этот состав под влиянием рентгеновского излучения начинает светиться. Интенсивность свечения в каждой точке экрана пропорциональна количеству попавших на него рентгеновских квантов. Со стороны, обращенной к врачу, экран покрыт свинцовым стеклом, предохраняющим врача от прямого воздействия рентгеновского излучения.

Флюоресцентный экран светится слабо. Поэтому рентгеноскопию выполняют в затемненном помещении. Врач должен в течение 10—15 мин привыкать (адаптироваться) к темноте, чтобы различить малоинтенсивное изображение. Сетчатка человеческого глаза содержит два типа зрительных клеток — колбочки и палочки. Колбочки обеспечивают восприятие цветных изображений, тогда как палочки — механизм сумеречного зрения. Можно фигурально сказать, что рентгенолог при обычном просвечивании работает «палочками».

У рентгеноскопии много достоинств. Она легковывполнима, общедоступна, экономична. Ее можно произвести в рентгеновском кабинете, в перевязочной, в палате (с помощью передвижного рентгеновского аппарата). Рентгеноскопия позволяет изучать перемещения органов при изменении положения тела, сокращения и расслабления сердца и пульсацию сосудов, дыхательные движения диафрагмы, перистальтику желудка и кишок. Каждый орган нетрудно исследовать в разных проекциях, со всех сторон. Подобный способ исследования рентгенологи называют многоосевым, или методом вращения больного за экраном. Рентгеноскопию используют для выбора наилучшей проекции для рентгенографии с целью выполнения так называемых прицельных снимков.

Однако у обычной рентгеноскопии есть слабые стороны. Она связана с более высокой лучевой нагрузкой, чем рентгенография. Она требует затемнения кабинета и тщательной темновой адаптации врача. После нее не остается документа (снимка), который мог бы храниться и был бы пригоден для повторного рассмотрения. Но самое главное в другом: на экране для просвечивания мелкие детали изображения не удастся различить. Это неудивительно: примите во внимание, что яркость свечения хорошего негатоскопа в 30 000 раз больше, чем флюоресцентного экрана при рентгеноскопии. В силу высокой лучевой нагрузки и низкой разрешающей способности рентгеноскопию не разрешается применять для проверочных исследований здоровых людей.

Все отмеченные недостатки обычной рентгеноскопии в известной степени устраняются в том случае, если в рентгенодиагностическую систему введен усилитель рентгеновского изображения (УРИ). Плоский УРИ типа «Крузиз» повышает яркость свечения экрана в 100 раз. А УРИ, включающий в себя телевизионную систему, обеспечивает усиление в несколько тысяч раз и позволяет заменить обычную рентгеноскопию рентгенотелевизионным просвечиванием.

- **4. Рентгенотелевизионное просвечивание**

Рентгенотелевизионное просвечивание — современный вид рентгеноскопии. Оно выполняется с помощью усилителя рентгеновского изображения (УРИ), в состав которого входят рентгеновский электронно-оптический преобразователь (РЭОП) и замкнутая телевизионная система.

РЭОП представляет собой вакуумную колбу, внутри которой, с одной стороны, имеется рентгеновский флюоресцентный экран, а с противоположной - катодолуминесцентный экран. Между ними приложено электрическое ускоряющее поле с разницей потенциалов около 25 кВ. Возникающий при просвечивании световой образ на флюоресцентном экране превращается на фотокатоде в поток электронов. Под действием ускоряющего поля и в результате фокусировки (повышения плотности потока) энергия электронов значительно возрастает - в несколько тысяч раз. Попадая на катодолуминесцентный экран, электронный поток создает на нем видимое, аналогичное исходному, но очень яркое изображение.

Это изображение через систему зеркал и линз передается на передающую телевизионную трубку — видикон. Возникающие в ней электрические сигналы поступают для обработки в блок телевизионного канала, а затем — на экран видеоконтрольного устройства или, проще говоря, на экран телевизора. При необходимости изображение может фиксироваться с помощью видеомагнитофона.

Таким образом, в УРИ осуществляется такая цепочка преобразования образа исследуемого объекта: рентгеновский - световой - электронный (на этом этапе происходит усиление сигнала) - вновь световой - электронный (здесь возможно исправление некоторых характеристик образа) - вновь световой.

Рентгеновское изображение на телевизионном экране, как и обычное телевизионное изображение, можно рассматривать при видимом свете. Благодаря УРИ рентгенологи совершили скачок из царства темноты в царство света. Как остроумно заметил один ученый, «темное прошлое рентгенологии позади». А ведь в течение многих десятилетий рентгенологи могли считать своим лозунгом слова, начертанные на гербе Дон-Кихота: «Post tenebras sperolucem» («После тьмы надеюсь на свет»).

Рентгенотелевизионное просвечивание не требует темновой адаптации врача. Лучевая нагрузка на персонал и пациента при нем значительно меньше, чем при обычной рентгеноскопии. На экране телевизора заметны детали, которые при рентгеноскопии не улавливаются. По телевизионному тракту рентгеновское изображение может быть передано на другие мониторы (в комнату управления, в учебную аудиторию, в кабинет консультанта и т. д.). Телевизионная техника обеспечивает возможность видеозаписи всех этапов исследования.

С помощью зеркал и линз рентгеновское изображение из рентгеновского электронно-оптического преобразователя может быть введено в кинокамеру. Такое рентгенологическое исследование носит название рентгенокинематографии. Это изображение может быть направлено также в фотокамеру. Получающиеся при этом снимки, имеющие небольшие — 70x70 или 100x100 мм — размеры и выполненные на рентгеновской пленке, носят название фоторентгенограмм (УРИ-флюорограмм). Они более экономичны, чем обычные рентгенограммы. Кроме того, при их выполнении меньше лучевая нагрузка на больного. Еще одно преимущество состоит в возможности

5 Флюорография

Флюорография - метод рентгенологического исследования, заключающийся в фотографировании изображения с рентгеновского флюоресцентного экрана или экрана электронно-оптического преобразователя на фотопленку небольшого формата.

При наиболее распространенном способе флюорографии уменьшенные рентгеновские снимки - флюорограммы получают на специальном рентгеновском аппарате - флюорографе. В этом аппарате имеется флюоресцентный экран и механизм автоматического перемещения рулонной пленки. Фотографирование изображения осуществляется посредством фотокамеры на эту рулонную пленку с размером кадра 70X70 или 100X 100 мм.

При другом способе флюорографии, уже упомянутом в предыдущем параграфе, фотосъемку производят на пленки того же формата прямо с экрана электронно-оптического преобразователя. Этот способ исследования называют УРИ-флюорографией. Методика особенно выгодна при исследовании пищевода, желудка и кишечника, так как обеспечивает быстрый переход от просвечивания к съемке.

На флюорограммах детали изображения фиксируются лучше, чем при рентгеноскопии или рентгентелевизионном просвечивании, но несколько хуже (на 4-5%) по сравнению с обычными рентгенограммами. В поликлиниках и стационарах более дорогую рентгенографию, особенно при повторных контрольных исследованиях. Такое рентгенологическое исследование называют диагностической флюорографией. Основным назначением флюорографии в нашей стране является проведение массовых проверочных рентгенологических исследований, главным образом для выявления скрыто протекающих поражений легких. Такую флюорографию называют проверочной или профилактической. Она является способом отбора из популяции лиц с подозрением на заболевание, а также способом диспансерного наблюдения за людьми с неактивными и остаточными туберкулезными изменениями в легких, пневмосклерозами и т. д.

Для проверочных исследований применяют флюорографы стационарного и передвижного типа. Первые размещают в поликлиниках, медико-санитарных частях, диспансерах, больницах. Передвижные флюорографы монтируют на автомобильных шасси или в железнодорожных вагонах. Съемку и в тех и в других флюорографах производят на рулонную пленку, которую затем проявляют в специальных бачках. Ввиду малого формата кадра флюорография значительно дешевле рентгенографии. Ее повсеместное использование означает существенную экономию средств медицинской службы. Для исследования пищевода, желудка и двенадцатиперстной кишки созданы специальные гастрорентгенографы.

Готовые флюорограммы рассматривают на специальном фонаре - флюороскопе, который увеличивает изображение. Из общего контингента обследованных отбирают лиц, у которых по флюорограммам заподозрены патологические изменения. Их направляют для дополнительного обследования, которое проводят на рентгенодиагностических установках с применением всех необходимых рентгенологических методов исследования.

Важные достоинства флюорографии — это возможность обследования большого числа лиц в течение короткого времени (высокая пропускная способность), экономичность, удобство хранения флюорограмм. Сопоставление флюорограмм, произведенных при очередном проверочном обследовании, с флюорограммами предыдущих лет позволяет рано выявлять минимальные патологические изменения в органах. Этот прием получил название ретроспективного анализа флюорограмм.

Наиболее эффективным оказалось применение флюорографии для выявления скрыто протекающих заболеваний легких, в первую очередь туберкулеза и рака. Периодичность проверочных обследований определяют с учетом возраста людей, характера их трудовой деятельности, местных эпидемиологических условий.

- **6. Дигитальная (цифровая) рентгенография**

Описанные выше системы получения рентгеновского изображения относятся к так называемой обычной, или конвенциональной, рентгенологии. Но в семействе этих систем быстро растет и развивается новый ребенок. Это - дигитальные (цифровые) способы получения изображений (от англ. digit — цифра). Во всех дигитальных устройствах изображение строится в принципе одинаково. Каждая «дигитальная» картинка состоит из множества отдельных точек. Каждой точке изображения приписывается число, которое соответствует интенсивности ее свечения (ее «серости»). Степень яркости точки определяют в специальном приборе - аналого-цифровом преобразователе (АЦП). Как правило, число пикселей в одном ряду равно 32, 64, 128, 256, 512 или 1024, причем по ширине и высоте матрицы количество их равно. При величине матрицы 512 X 512 дигитальная картинка состоит из 262 144 отдельных точек.

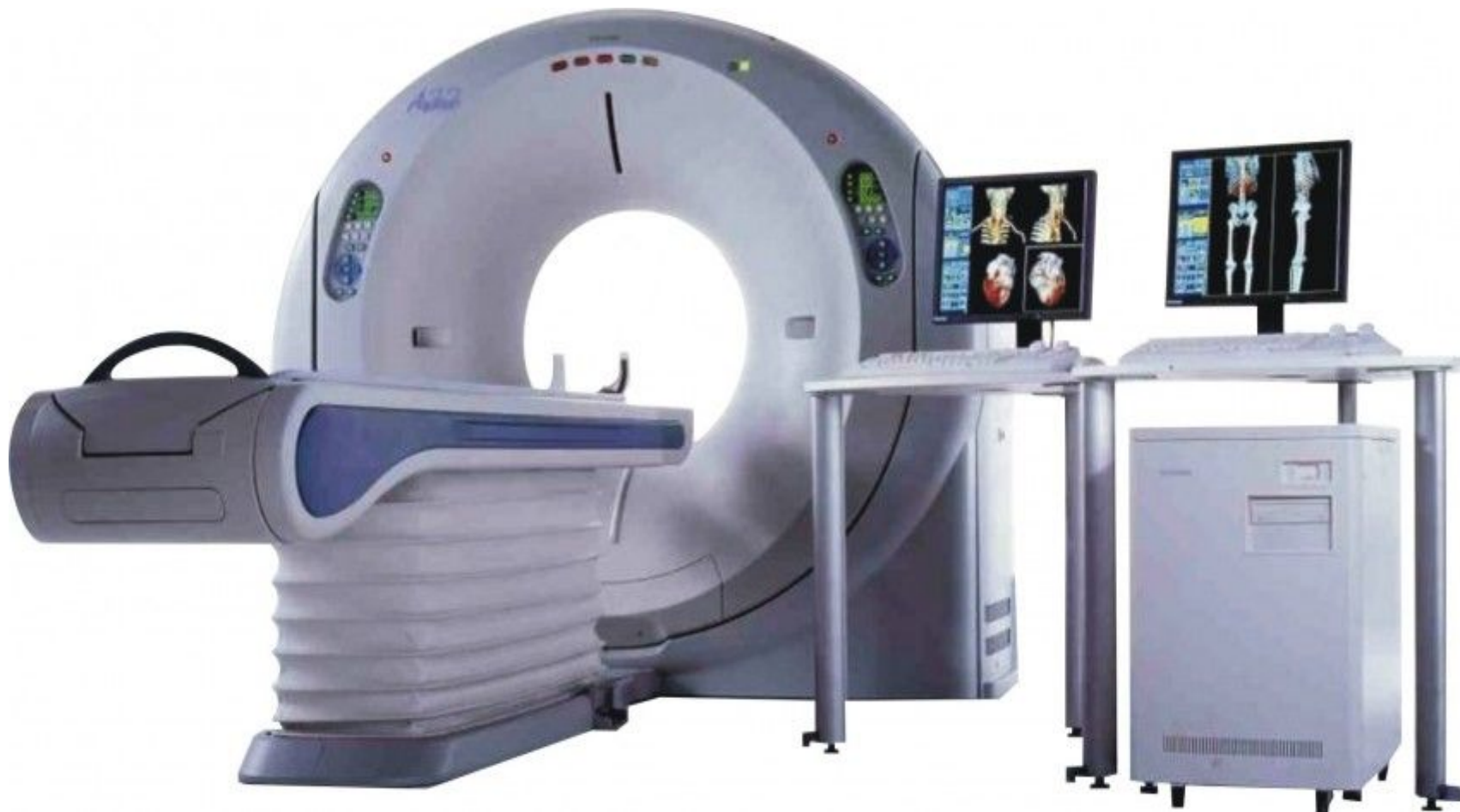Рентгеновское изображение, полученное в телевизионной камере, поступает после преобразования в усилителе на АЦП. В нем электрический сигнал, несущий информацию о рентгеновском изображении, превращается в череду цифр. Таким образом, создается цифровой образ - цифровое кодирование сигналов. Цифровая информация поступает затем в компьютер, где обрабатывается по заранее составленным программам. Программу выбирает врач, исходя из задач исследования. При переводе аналогового изображения в цифровое происходит, конечно, некоторая потеря информации. Но она компенсируется возможностями компьютерной обработки. С помощью компьютера можно улучшить качество изображения: повысить его контрастность, очистить его от помех, выделить в нем интересующие врача детали или контуры. Например, созданное фирмой Сименс устройство «Политрон» с матрицей 1024 X 1024 позволяет добиться отношения «сигнал — шум», равного 6000:1. Это обеспечивает выполнение не только рентгенографии, но и рентгеноскопии с высоким качеством изображения. В компьютере можно сложить изображения или вычесть одно из другого.

Чтобы цифровую информацию превратить в изображение на телевизионном экране или пленке, необходим цифро-аналоговый преобразователь (ЦАП). Его функция противоположна АЦП. Цифровой образ, «упрятанный» в компьютере, он трансформирует в аналоговое, видимое (осуществляет декодирование).

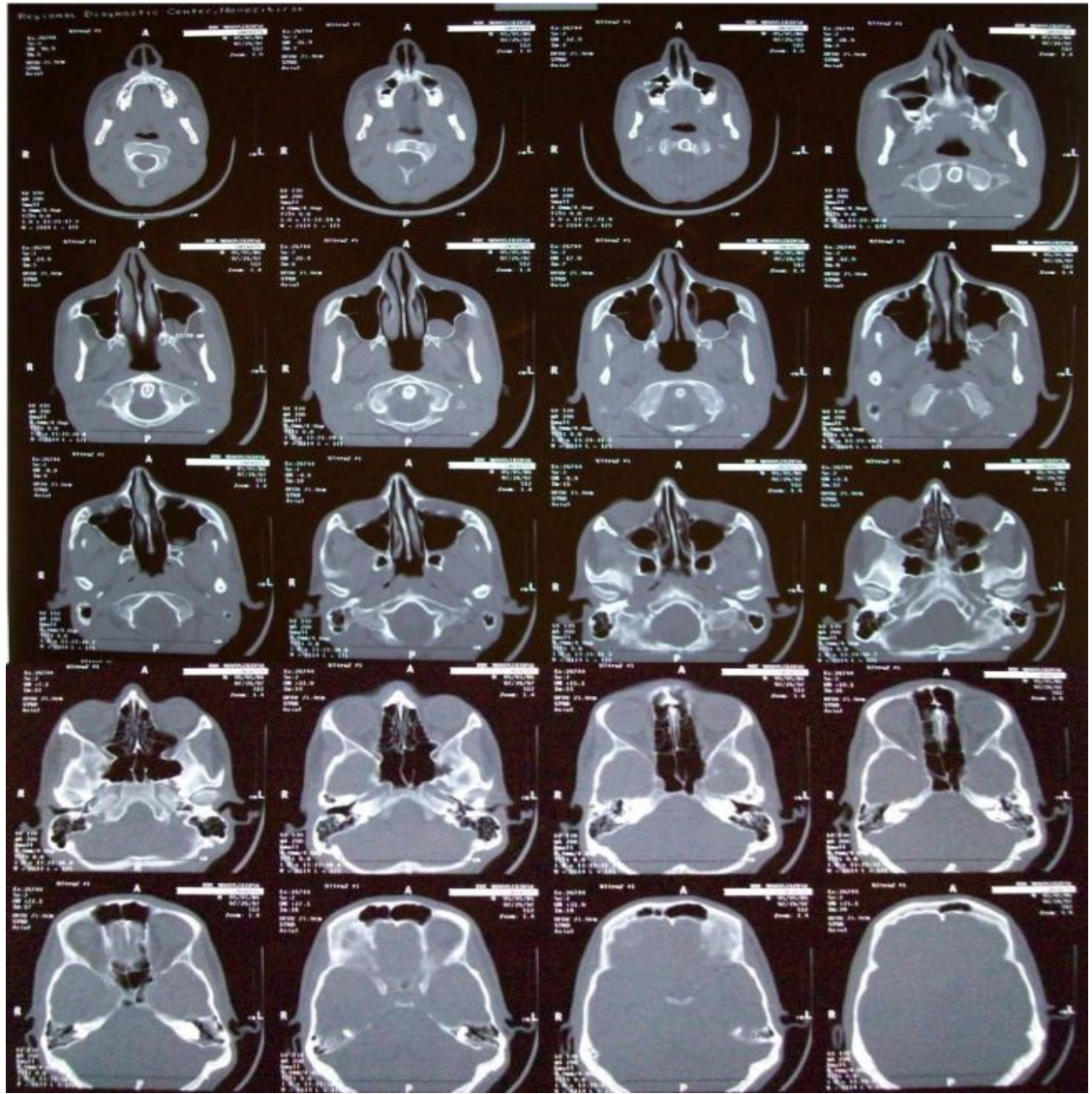
У дигитальной рентгенографии большое будущее. Есть основания полагать, что она постепенно будет вытеснять обычную рентгенографию. Она не требует дорогостоящей рентгеновской пленки и фотопроцесса, отличается быстродействием. Она позволяет после окончания исследования производить дальнейшую (апостериорную) обработку изображения и передачу его на расстояние. Весьма удобно хранение информации на магнитных носителях (диски, ленты).

Большой интерес вызывает люминесцентная дигитальная рентгенография, основанная на использовании запоминающего изображения люминесцентного экрана. Во время рентгеновской экспозиции изображение записывается на такой пластине, а затем считывается с нее с помощью гелий-неонового лазера и записывается в цифровой форме. Лучевая нагрузка по сравнению с обычной рентгенографией уменьшается в 10 и более раз. Разрабатываются и другие способы дигитальной рентгенографии (например, снятие электрических сигналов с экспонированной селеновой пластины без обработки ее в электрорентгенографе).

Компьютерная томография.

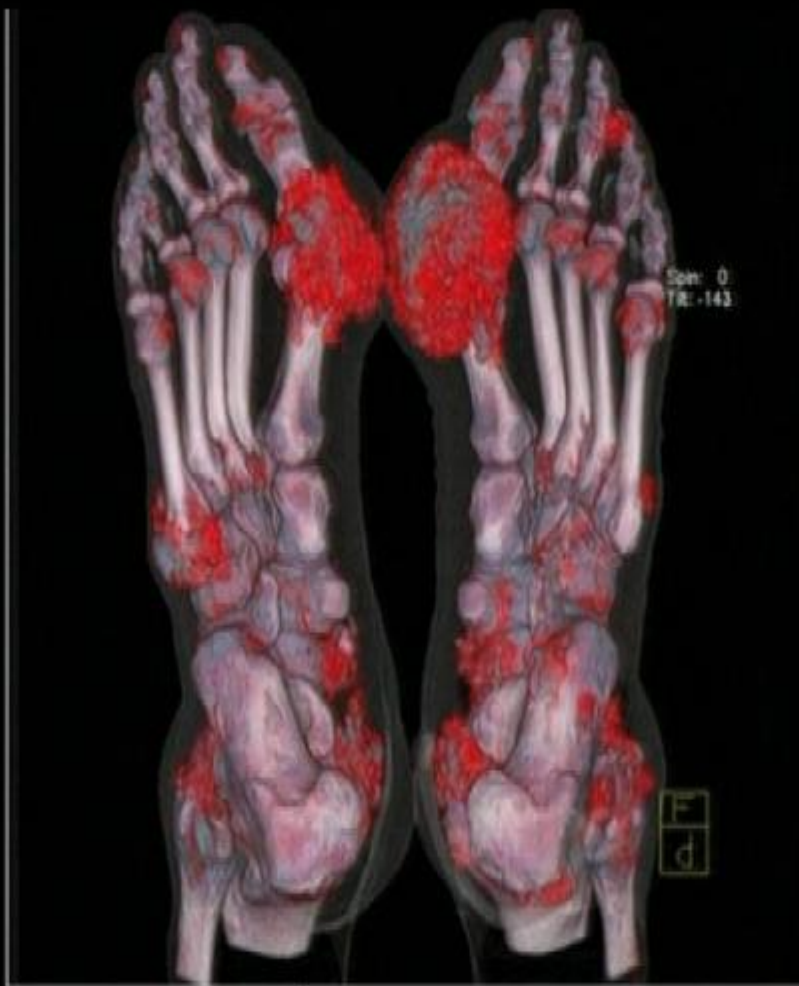


- Компьютерная томография была изобретена британским инженером Годфри Хаусфильдом и американским физиком Аланом Кормаком (за свою работу они получили Нобелевскую премию в 1979). Первые сканеры (томографы) начали работать в США в 1974 году. Это дало старт более качественной диагностики заболеваний. С этого времени происходит постоянное совершенствование этой технологии, что значительно увеличило разрешающую способность и качество изображения. Кроме того, улучшение программного обеспечения увеличило скорость обработки изображений, что значительно сократило время необходимое для получения результатов исследования.
- Компьютерная томография использует рентгеновские лучи для детальной визуализации структуры тканей. Во время исследования пациент лежит на специальном моторизованном столе томографа. Лучевая трубка движется по кругу, производя множество снимков (проводится послойное сканирование тканей). Все изображения попадают в компьютер и при необходимости распечатываются на рентгеновской пленке или могут быть записаны на диск. Нередко, для получения более четкого изображения интересующего органа используется контрастное вещество (препараты с содержанием йода). Контраст может быть использован для диагностики опухолей или состояния сосудов. Контраст может быть введен внутривенно или же иногда другим способом (в прямую кишку). Томография делается до и после введения контраста.
- КТ может быть использована для исследования разных частей тела, таких как: грудная клетка, живот, таз, конечности. Томография позволяет визуализировать внутренние органы, такие как: печень, поджелудочная железа, кишечник, почки, мочевой пузырь, надпочечники, легкие и сердце. Также КТ позволяет исследовать кровеносные сосуды, кости, головной и спинной мозг, позвоночник.



- Диагностические возможности КТ
- КТ используются для изучения областей тела, органов и систем.
- Головной мозг и кости черепа. Исследование помогает диагностировать опухоли, кровотечения, инфекции пазух носа, нарушения костных структур черепа и т.д.
- Органы грудной клетки. Позволяет диагностировать наличие заболевания легких, сердца, пищевода, крупных сосудов (аорта), пространства средостения. Томография в состоянии диагностировать такие заболевания, как инфекции аневризма аорты, рак легких или метастатические поражения.
- Брюшная полость. КТ брюшной полости позволяет диагностировать кисты, абсцессы, опухоли, аневризмы, увеличение лимфоузлов, кровотечение в брюшной полости, дивертикулит.
- Мочевыделительная система. КТ почек, мочеточников и мочевого пузыря позволяет визуализировать камни, различные деформации. Для более детальной визуализации используется введение контраста.
- КТ печени. Томография печени позволяет обнаружить опухоли печени, кровотечения из печени, определить причину желтухи.
- КТ поджелудочной железы - позволяет диагностировать опухоль, воспаление железы (панкреатит).
- КТ желчного пузыря и желчных путей - может быть использована для диагностики желчного пузыря и проходимости желчных путей. Но, как правило, для этого чаще используется УЗИ.
- КТ надпочечников - может визуализировать опухоли надпочечников или гипертрофию.
- КТ органов таза - помогает диагностировать проблемы в репродуктивных органах.
- КТ конечностей и позвоночника - помогает визуализировать патологию конечностей, суставов и позвоночника.
- КТ при манипуляциях (для взятия биопсии или пункции абсцесса).
-

10:47



la mañana

1

- Информация необходимая для проведения КТ
- Наличие или подозрение на беременность.
- Аллергические реакции, в том числе и на препараты с содержанием йода.
- Наличие сердечной недостаточности.
- Наличие сахарного диабета прием, сахароснижающих препаратов, типа метформина. Возможно, необходимо будет приостановить прием препаратов за день до и день после КТ.
- Заболевания почек.
- Бронхиальная астма.
- Наличие искусственного водителя ритма или инсулиновой помпы.
- Миеломная болезнь.
- Факт рентгенологического исследования с использованием контрастных веществ (бария) или прием препаратов с содержанием висмута в течение последних четырех дней. Барий и висмут могут значительно ухудшить качество изображения.
- Боязнь замкнутых пространств (клаустрофобия)- возможна так, как во время исследования, необходимо лежать внутри сканера.
- Если планируется КТ брюшной полости, то с вечера до исследования рекомендуется воздержаться от тяжелой пищи. При исследовании кишечника рекомендуется очистительная клизма.
- **Проведение процедуры**
- Процедуру томографии обычно проводит лаборант или врач. Результаты КТ оценивает врач-рентгенолог. Кроме того, снимки могут просматривать и лечащие врачи.
- Возможно, будет необходимо снять все ювелирные изделия. Кроме того, возможно, необходимо будет снять часть одежды, в зависимости от исследуемой зоны. При необходимости Вам будет предоставлено комплект одноразовой одежды.
- В ходе исследования, необходимо лежать на моторизованном столе, который прилагается к сканнеру. При начале исследования, возможно, услышать щелчок или шум сканера. Очень важно, после этого не двигаться. Во время исследования пациент остается один в комнате, где находится сканер, но под визуальным наблюдением лаборанта и с наличием аудиоконтакта. Введение контрастного вещества зависит от необходимого исследования. КТ обычно занимает от 15 до 30 минут.
- Для того чтобы контраст быстрее вывелся из организма рекомендуется пить много жидкости в течение суток после исследования.

- Осложнения при КТ
- Процедура КТ безболезненна. Определенные неудобства доставляет жесткий стол, на котором приходится лежать. Определенные ощущения могут возникнуть при применении контраста (металлический привкус). Кроме того, возможны аллергические реакции на контраст (поэтому, до применения, необходимо обязательно проводить пробу на переносимость контрастного вещества). Кроме того, возможен выход из строя имплантированных электронных устройств (ИВР, инсулиновая помпа).
- **Противопоказания для КТ:**
- Беременность. КТ обычно не делается во время беременности.
- Наличие в организме солей бария и висмута могут повлиять на качество результатов исследования.
- Невозможность вылежать в течение необходимого времени неподвижно.
- Металлические предметы в теле могут изменить изображение.