ГБОУ ВПО «СибГМУ» Минздравсоцразвития РФ
Кафедра гистологии, эмбриологии и цитологии

Аномалии развития спинного мозга

Выполнил: студент 2 курса ЛФ,
гр. 1102 Попов Ю.

Томск, 2012 г.

- Врожденные пороки развития являются одной из главных причин детской смертности и инвалидности
- Значительное место среди них – дефекты развития нервной трубки.

- Исследования палеонтологов доказывают, что аномалии развития спинного мозга существуют так же давно, как и человек.
- О них упоминали Гиппократ, Морганьи, Тюльп, Бидлоо

XIX век – начало современного изучения аномалий развития СМ.



- Р. Вирхов доказал существование у человека скрытых незаращений позвоночника.
- А. Лебедев экспериментально доказал, что анэнцефалия и менингомиелоцеле – разные проявления одного нарушения.

Лечение

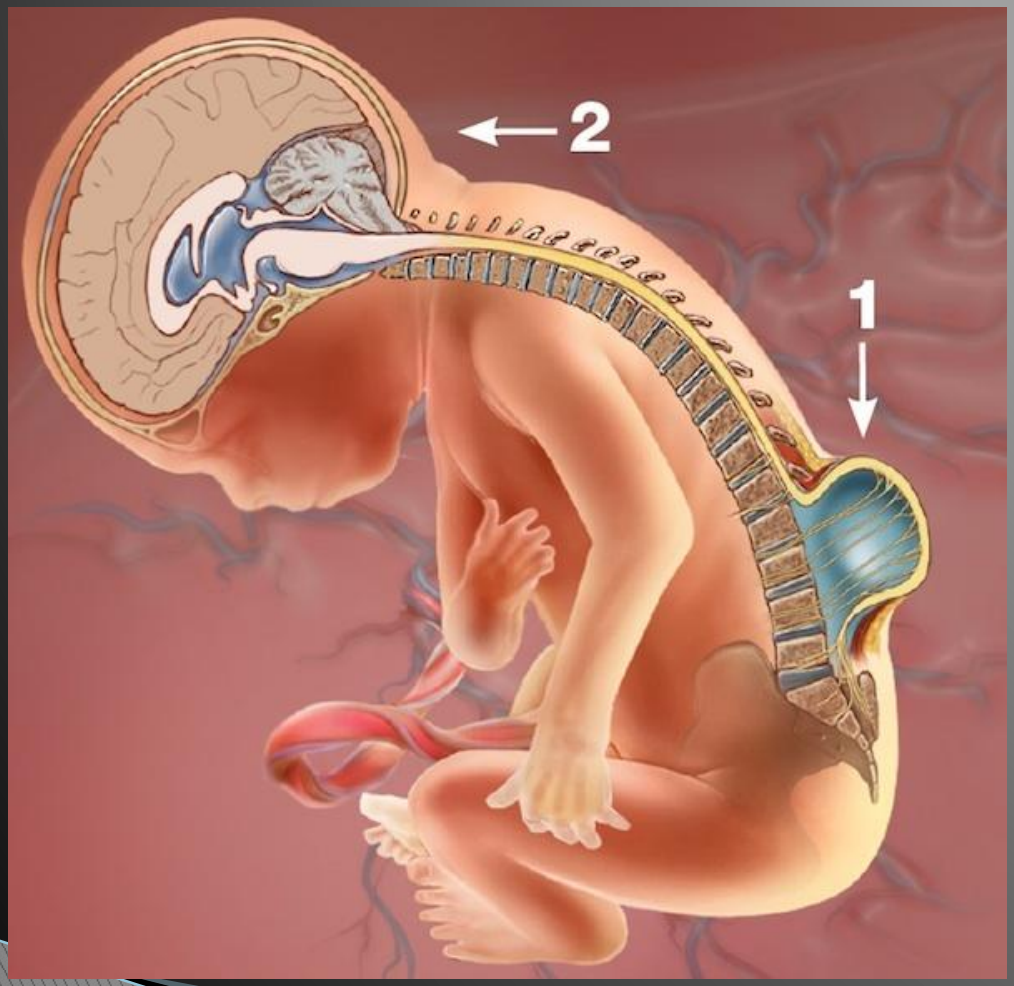

- В доантисептический период – сдавливание грыжевого мешка и прокалывание его.
- Более эффективный способ предложен Bayer в 1889 году, который «закрывал» костный дефект выкроенным из подлежащих тканей мышечно-апоневротическим лоскутом. Модификации этой методики используются и в настоящее время

Аномалии развития спинного мозга

Амиелия и ателомиелия

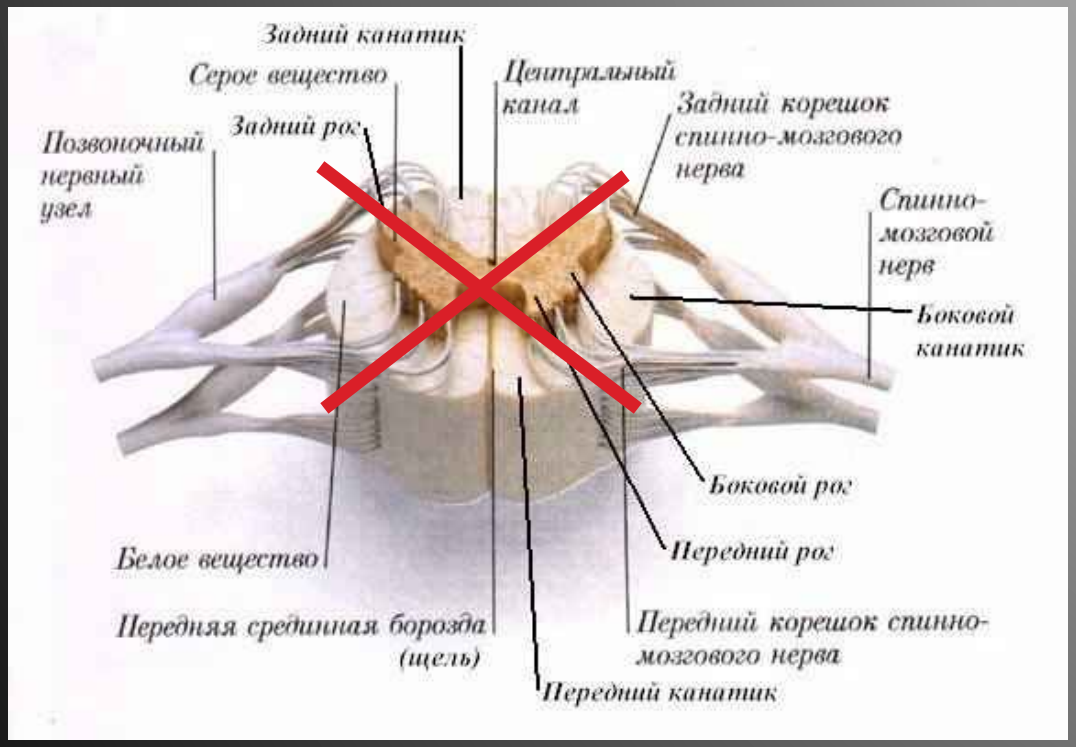

- **Амиелия** — полное отсутствие спинного мозга с сохранением твердой мозговой оболочки и спинальных ганглиев.
- **Ателомиелия** — недоразвитие всего спинного мозга или какого- либо его участка.

Арафия

- **Арафия** — врожденное незамыкание эмбриональной нервной трубки, в результате чего спинной мозг развивается в виде пластинки.

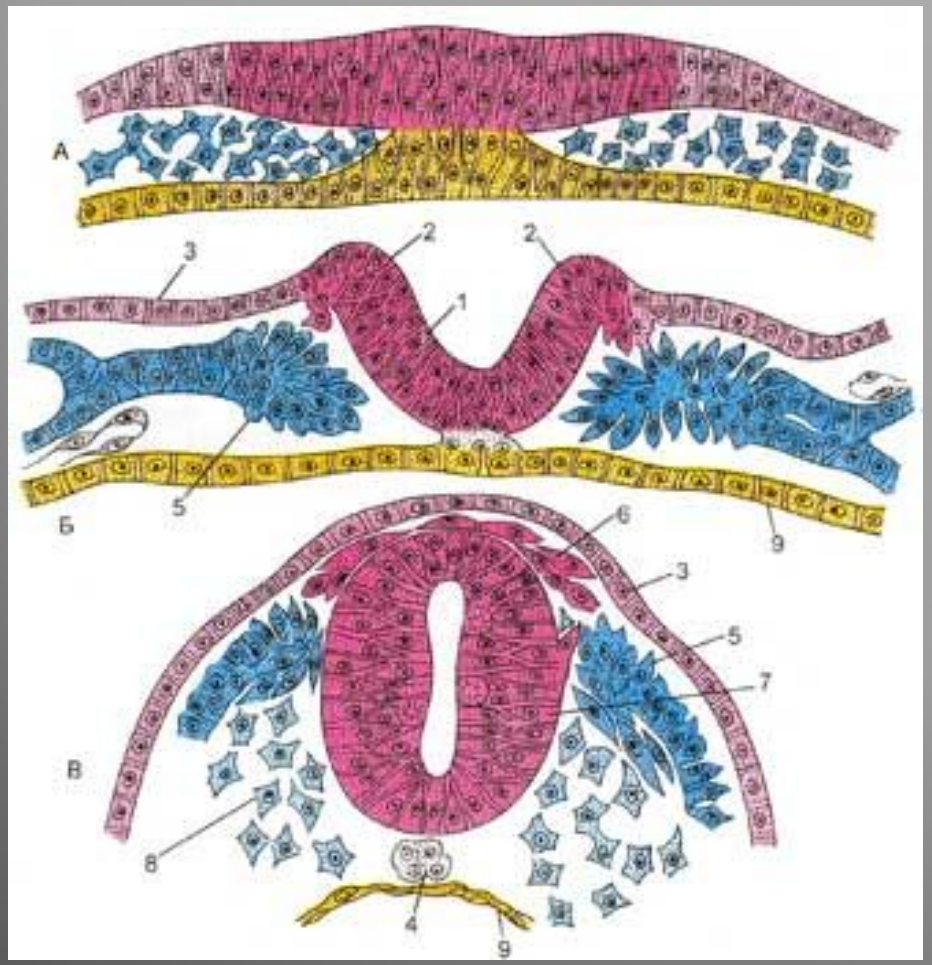

Сирингомиелия

- **Сирингомиелия** — появление в веществе спинного мозга, чаще в шейном отделе, полостей различных размеров, стенка которых образована глиальной тканью.

Гидромиелия

- **Гидромиелия** — водянка спинного мозга. Чаще возникает в шейном отделе спинного мозга. Порок может быть как самостоятельным, так и сопровождать внутреннюю гидроцефалию, обусловленную атрезией апертур IV желудочка.

Дипломиелия

- **Дипломиелия** (синоним: удвоение спинного мозга) — удвоение спинного мозга в области шейного или поясничного утолщения. Реже удваивается весь спинной мозг.

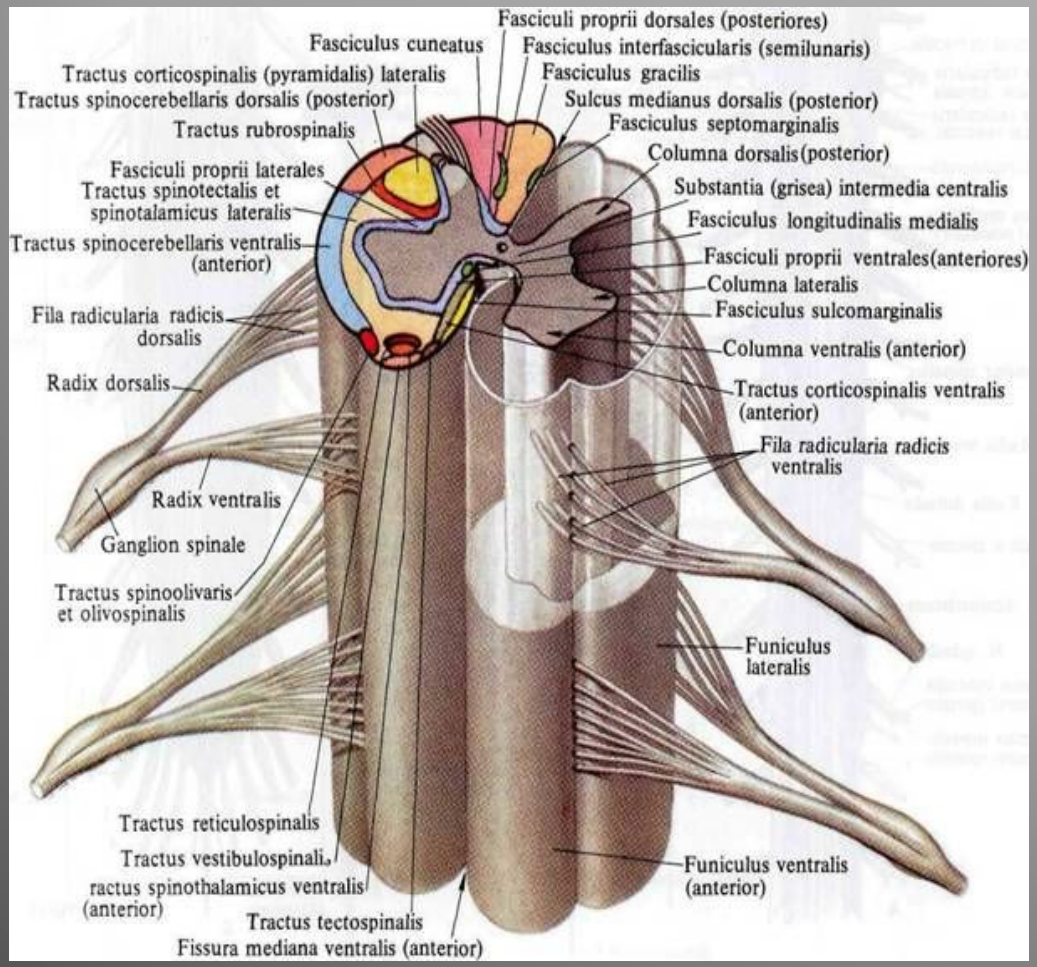

Киста пилонидальная

Киста пилонидальная (синоним: ход копчиковый эпителиальный, синус пилонидальный, синус эктодермальный крестцово-копчиковый, «пупок задний») — канал, выстланный многослойным плоским эпителием, заполнен сальным секретом и представлен на поверхности тела очень маленьким отверстием, из которого выступают волосы. Обычно шире, чем дермальный синус. Может быть соединена с оболочками мозга тканевым тяжем.

Спинномозговая грыжа

- **Спинномозговая грыжа** - сочетанный порок развития вследствие дефекта закрытия нервной трубки.
- Проявляется выпячиванием мозговых оболочек, корешков спинномозговых нервов и вещества спинного мозга через отверстие, образованное в результате врожденного незаращения позвоночного столба.
- Наиболее частая ее локализация — пояснично-крестцовый отдел.
- Популяционная частота дефектов — 1 : 1000.
- В зависимости от содержимого выделяют несколько форм: менингоцеле, менингорадикулоцеле, миеломенингоцеле, миелоцистоцеле.

Менингоцеле

- **Менингоцеле -** выбухание в дефект позвоночного столба только оболочек спинного мозга.

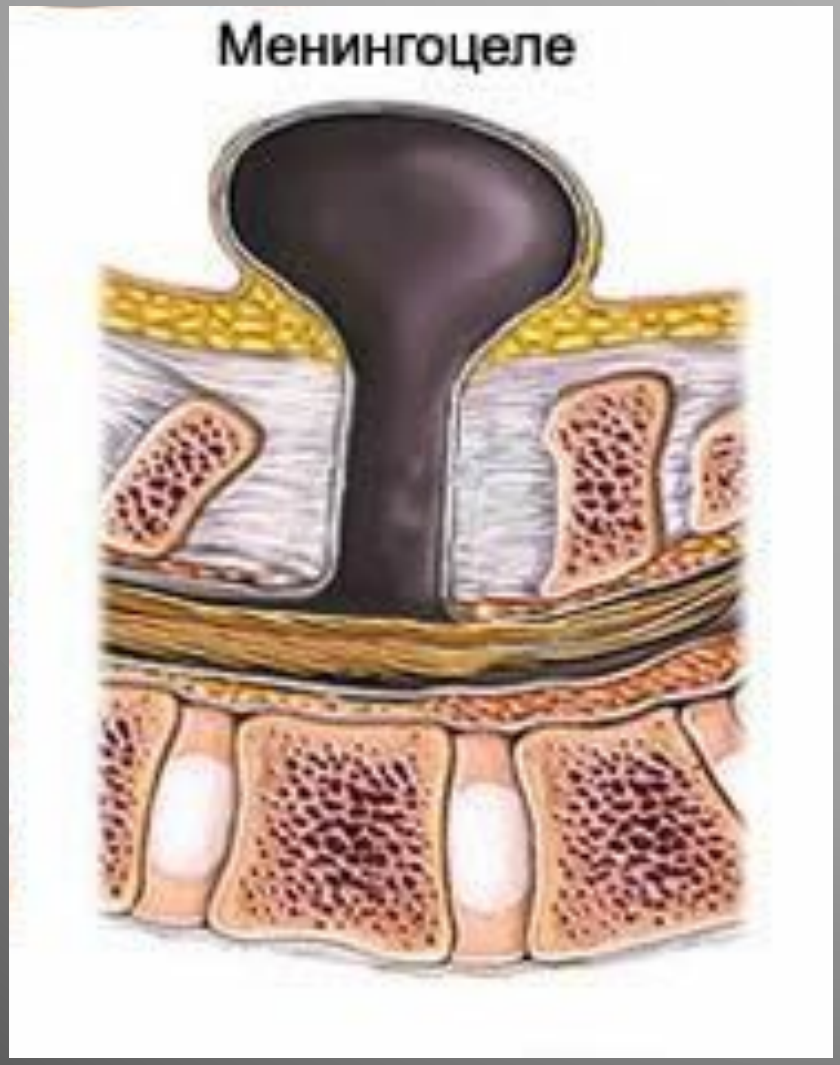

Миеломенингоцеле

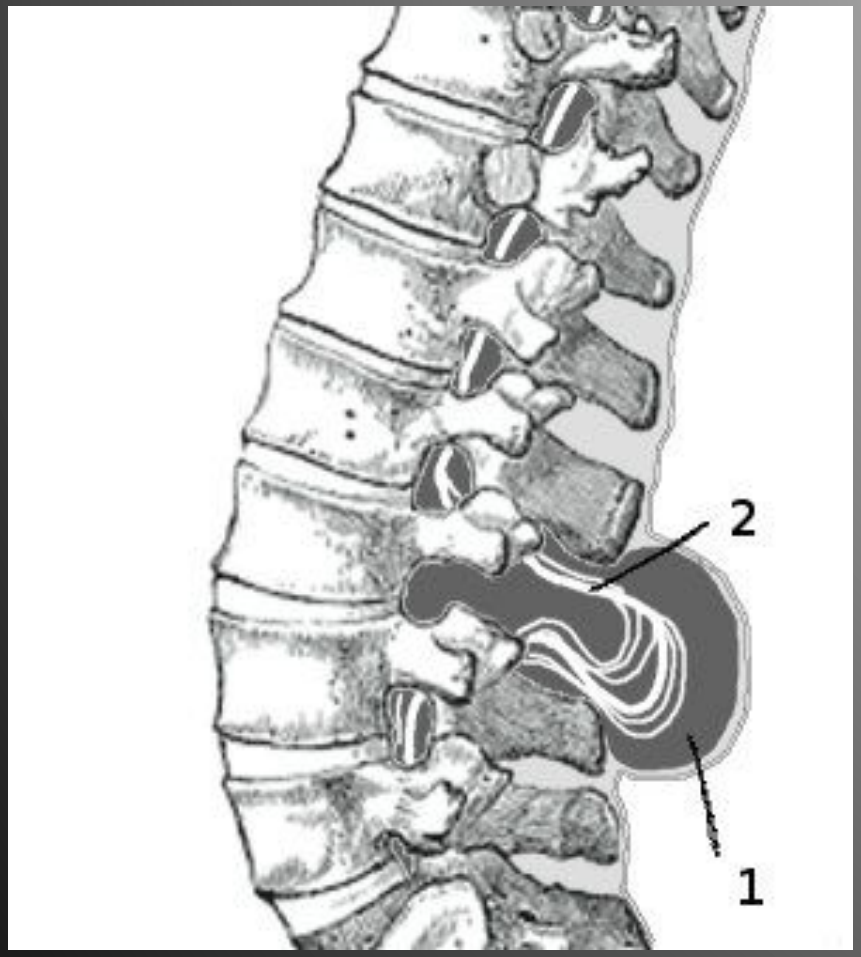

- **Миеломенингоцеле** — в выпячивание вовлекаются оболочки и спинной мозг. Спинной мозг недоразвит, с расширенным центральным каналом. Чаще всего дефект локализуется в пояснично-крестцовой области или в шейном отделе позвоночного столба.

Миелоцистоцеле

- **Миелоцистоцеле** — выпячивание в дефект позвоночного столба оболочек и спинного мозга с резко расширенным центральным каналом, так что спинной мозг как бы является стенкой грыжевого мешка

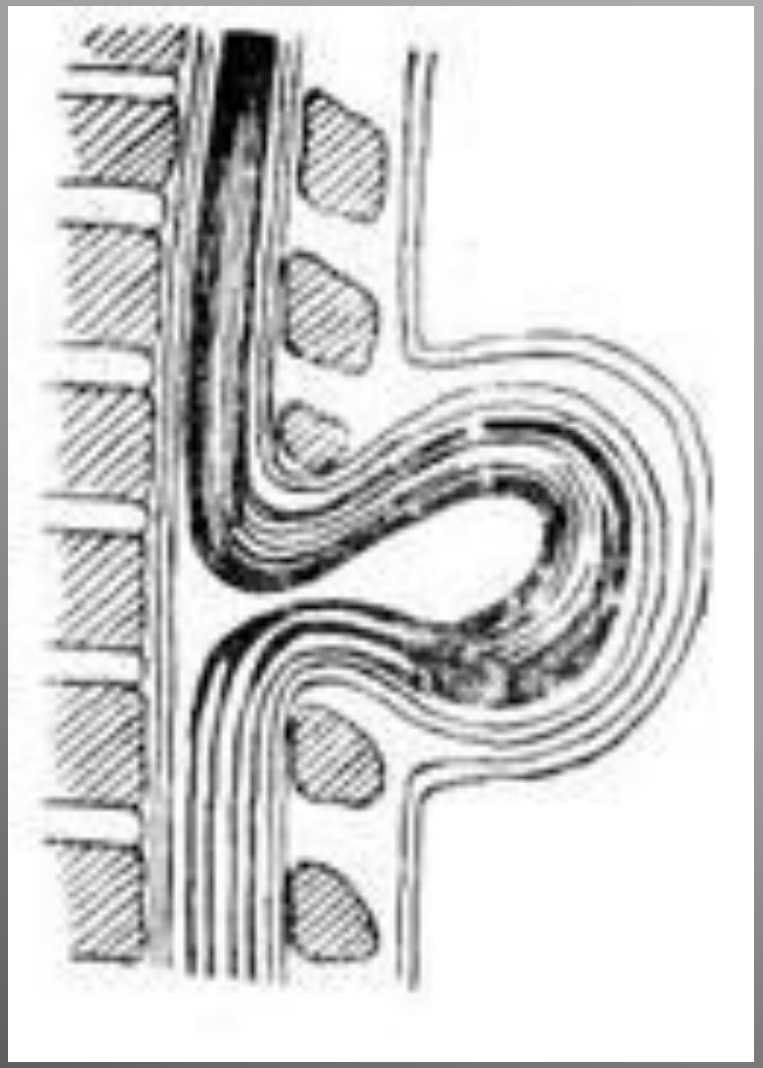

Менингорадикулоцеле

- **Менингорадикулоцеле** — выбухание в грыжевое выпячивание оболочек спинного мозга и корешков спинномозговых нервов.

Рахисхиз полный

- **Рахисхиз полный** — тяжелая форма spina bifida, расщелина позвонков с дефектом мозговых оболочек и мягких покровов. Грыжевого выпячивания нет. Спинной мозг лежит в области дефекта открыто и имеет вид деформированной тонкой пластинки или желоба.

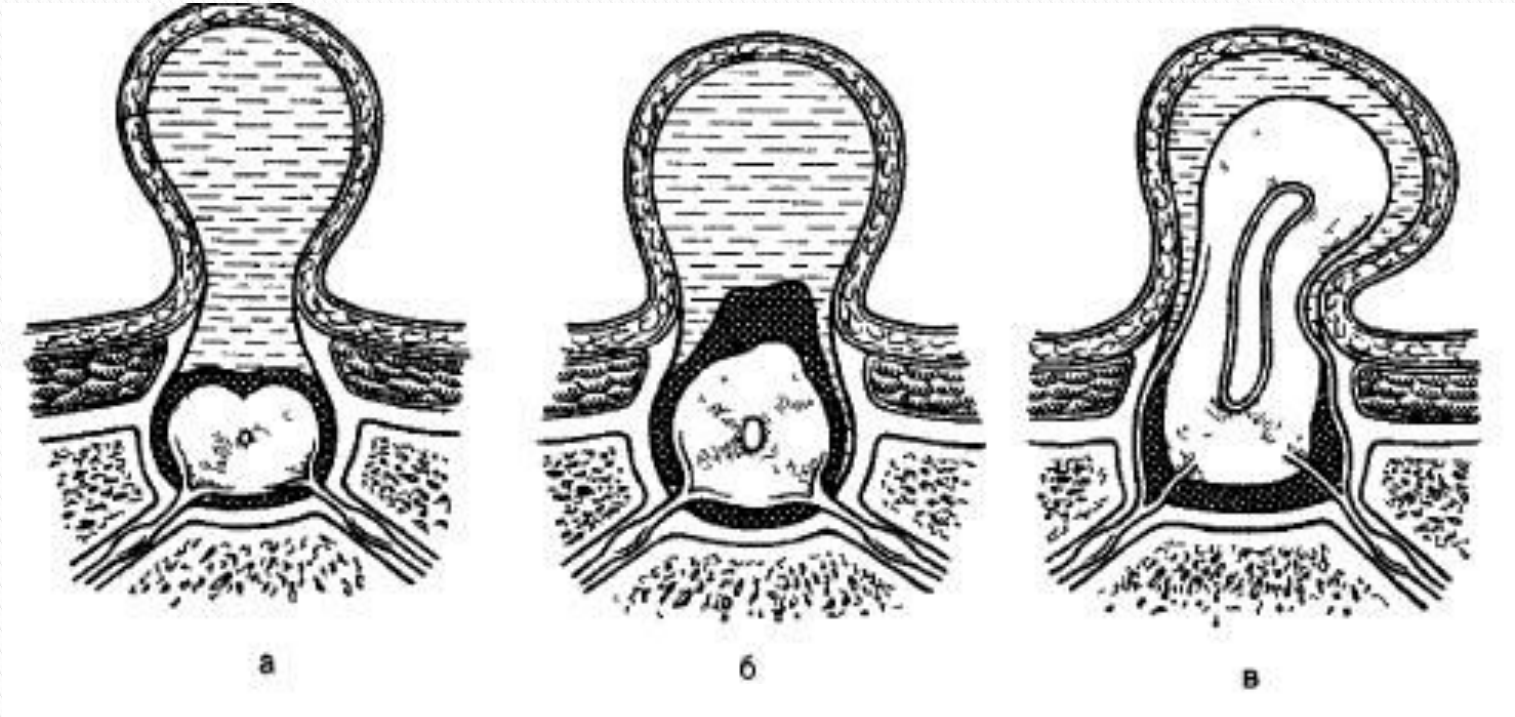

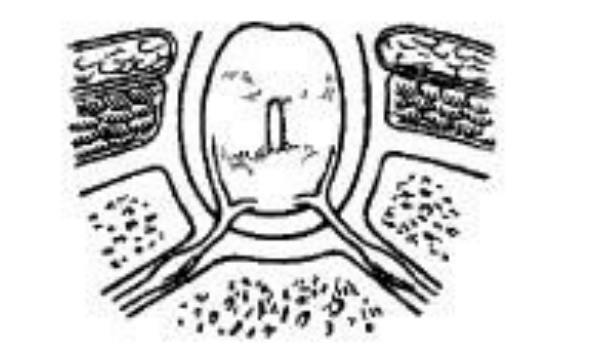

а — менингоцеле, б — менингомиелоцеле, в — миелоцистоцеле, г — рахисхиз

Spina bifida cystica

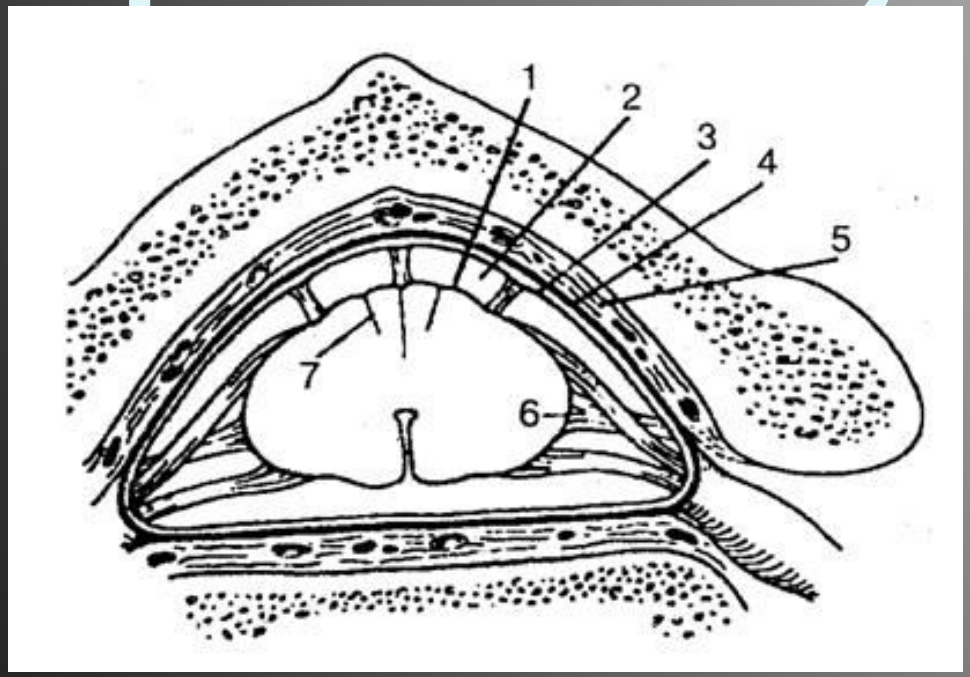

- 1 — мягкая оболочка спинного мозга; 2 — подпаутинное пространство; *3* — паутинная оболочка спинного мозга; *4* — твердая оболочка спинного мозга; 5 — эпидуральное пространство; *6* — зубчатая связка

- **Расщелина позвоночного столба кистозная (spina bifida cystica)** — в области расщелины имеется менингоцеле — грыжевой мешок различных размеров, стенка которого представлена кожей и мягкой мозговой оболочкой.

Spina bifida occluta

- Скрытое расщепление позвоночника (spina bifida occulta) - самая умеренная форма, при которой нет явных признаков мальформации и изменения кожных покровов.При этой форме происходит изменение как минимум одного позвонка, но нервы и спинной мозг не выбухают.

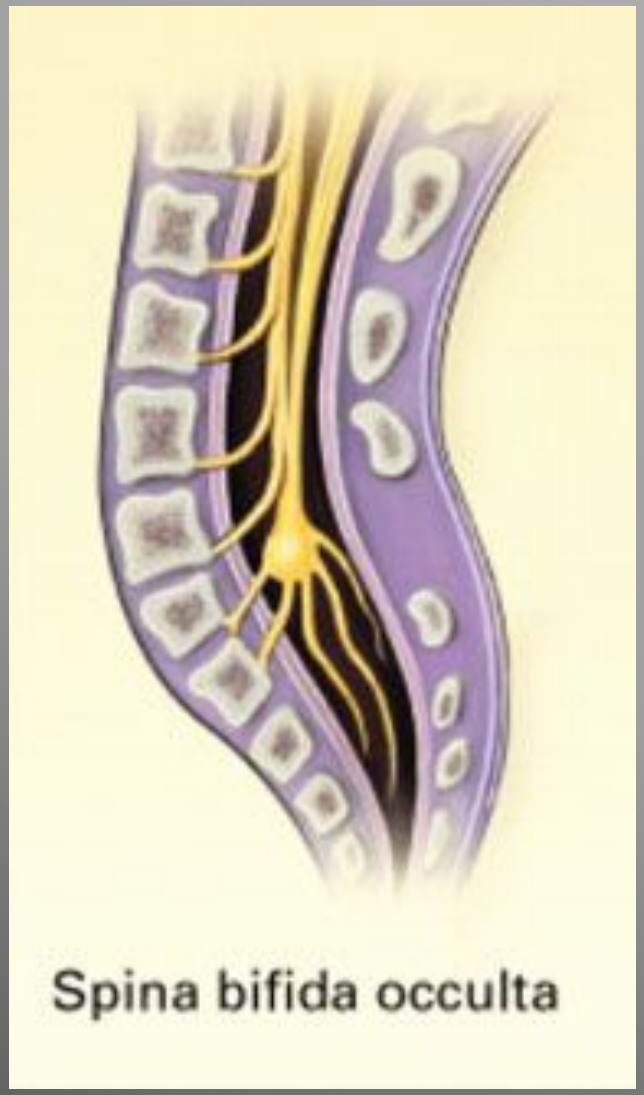

Редкие аномалии

- Диастематомиелия — разделение спинного мозга по длиннику в переднезаднем направлении на две части костной, хрящевой или фиброзной пластинкой.
- Дермоид внутримозговой — внутримозговое эктодермальное образование.
- **Дипломиелия** — удвоение спинного мозга в области шейного или поясничного утолщения.

Причины появления аномалий

- Генетическая предрасположенность – оказывает сильное влияние

- радиация;
- токсические вещества химического происхождения
- применение женщиной до беременности и в первые ее месяцы противосудорожных препаратов;
- высокая температура тела или применение горячих ванн в начале беременности;
- сахарный диабет и ожирение;
- несбалансированное питание, дефицит витаминов и особенно фолиевой кислоты.

Пренатальная диагностика

- В период планирования беременности — консультации врача-генетика, терапевта, акушера-гинеколога, при необходимости уролога. Выделение групп беременных с высоким и низким риском рождения ребенка с дефектом развития нервной трубки.

В группах низкого риска проводятся:

- ежемесячные осмотры акушером;
- во втором триместре беременности анализ крови на содержание α-фетопротеина и ацетилхолинестеразы и УЗИ плода.
- в третьем триместре — УЗИ и подготовка к родам.

В группах высокого риска проводятся:

- ежемесячный осмотр акушером;
- во втором триместре обязательный многократный контроль α-фетопротеина и ацетилхолинестеразы в сыворотке крови и околоплодных водах, многократное УЗИ плода. В сложных случаях - МРТ

СПАСИБО ЗА ВНИМАНИЕ