

АО «МЕДИЦИНСКИЙ УНИВЕРСИТЕТ АСТАНЫ»

Кафедра стоматологии детского возраста и хирургической стоматологии

СРС:

Методы функциональной диагностики стоматологических заболеваний у детей

Выполнтели: 404 гр. стом.

Даулеткулова С.Б

Супруненко А.

Ахадов Р.

Проверил: Н.С.

АСТАНА 2017

СОДЕРЖАНИЕ

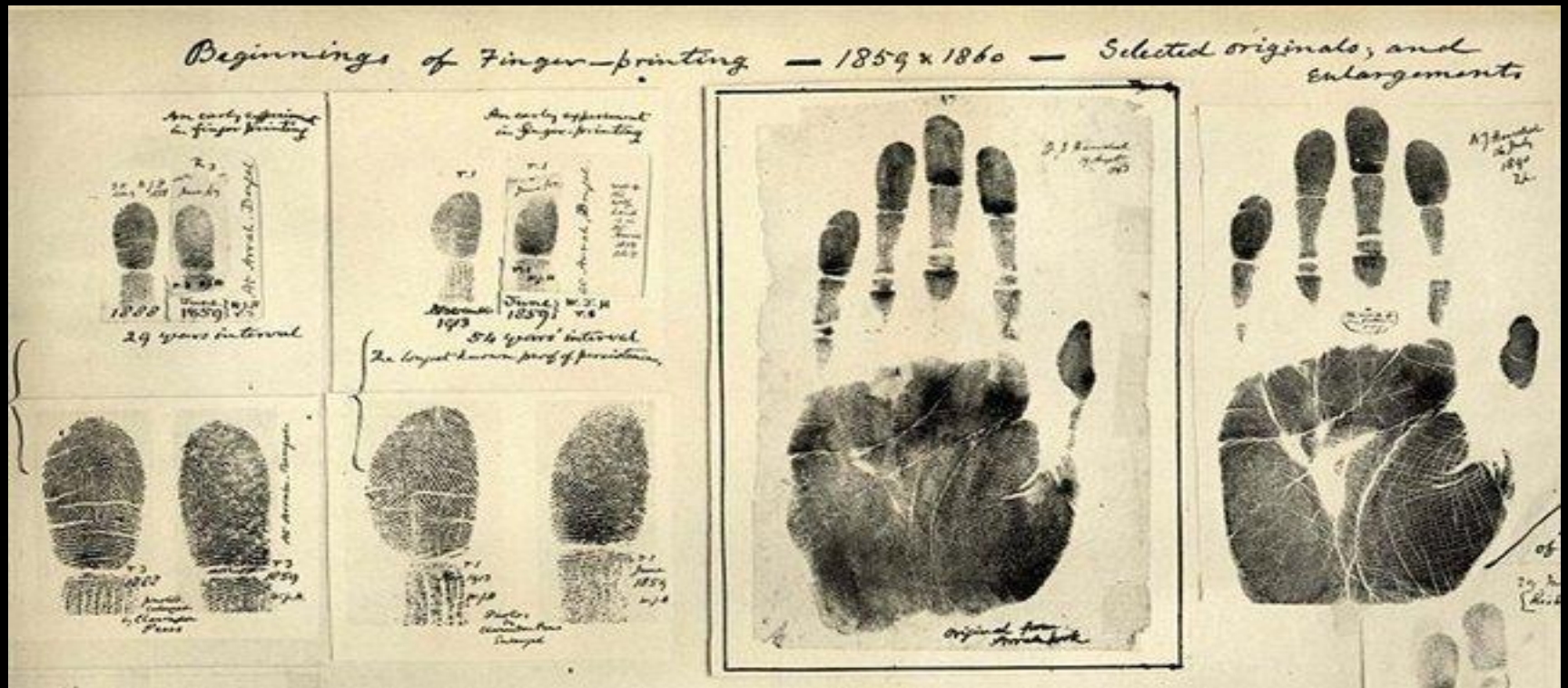
- Введение
- 1.1 Исследование кожи, слизистой оболочки и пародонта
- 1.2 Исследование мышц зубочелюстной системы
- 1.3 Исследование движений нижней челюсти
- 1.4 Исследование функций зубочелюстной системы
- Заключение
- Список использованной литературы

ВВЕДЕНИЕ

- Функциональные методы диагностики в стоматологии основаны на измерении физических свойств исследуемых тканей — электрических, оптических, акустических и т.д. Этими свойствами обладают ткани пульпы зуба, пародонта и другие ткани челюстно-лицевой области. Диагностика основана на том, что физические свойства биологических тканей при заболеваниях изменяются. Зная показатели в норме, можно количественно оценить степень нарушений в исследуемых тканях, что позволяет точнее диагностировать тяжесть и стадию патологического процесса.
- Методы функциональной диагностики в стоматологии дополняют информацию, получаемую с помощью других методов функциональной диагностики, в задачи которой входит выявление нарушений в состоянии жевательной функции. Функциональная диагностика - это диагностика состояния функции органа или системы организма, степени ее нарушения при патологических процессах и восстановления после лечения.

1.1 ИССЛЕДОВАНИЕ КОЖИ, СЛИЗИСТОЙ ОБОЛОЧКИ И ПАРОДОНТА

- Гипопластические и дистрофические изменения кожи и слизистых оболочек наблюдаются у больных с ангидротической и другими разновидностями эктодермальных дисплазий, сочетающихся с частичной или множественной врожденной адентией, а также у лиц с врожденной расщелиной в челюстно-лицевой области. Нарушения выявляются при исследовании дерматоглифов, а также проб на потоотделение и терморегуляцию.
- Исследование дерматоглифов проводят по специальной методике. Получают отпечатки кожи ладоней и пальцев рук обследуемого, затем расшифровывают дерматоглифический рисунок. На основании анализа полученных данных судят об этиологии нарушения и степени его выраженности.




- Пробы на потоотделение и терморегуляцию применяют для выявления ангидроза, который наблюдается у больных с ангидротической эктодермальной дисплазией. К числу таких проб относят подсчет потовых желез, калориметрические пробы (Минора, Южелевского, Ауборта), содержание хлоридов пота (по методике Швахмана и Гама), весовые методы, изучение электросопротивляемости кожи.
- Микроскопия волос позволяет при ангидротической эктодермальной дисплазии выявить истончение их стержня, веретеновидные утолщения и сужения, а также отсутствие пигмента и мозгового слоя (пушковоподобные волосы). Пробу на салоотделение проводят для определения недоразвития сальных желез кожи при эктодермальной дисплазии, сочетающейся с частичной или полной адентией. Другие признаки врожденного нарушения морфогенеза кожи выявляют с помощью гистологического исследования. Нарушения пародонта изучают клинически и с помощью лабораторных методов.

- Проба Роттера позволяет установить степень насыщения тканей аскорбиновой кислотой при заболеваниях пародонта и слизистой оболочки полости рта.
- Проба Шиллера – Писарева применяется для определения гликогена десны. При хроническом воспалении десны содержание гликогена резко увеличивается. Проба прижизненной окраски десны после ее смазывания раствором (йода 1 г, йодида калия 2 г, дистиллированной воды 40 мл) может быть применена самостоятельно или с последующим использованием стоматоскопа, дающим увеличение в 20 раз.
- Полярография позволяет определить в динамике напряжение кислорода (P_{O_2}), углекислоты (P_{CO_2}), окислительно-восстановительный показатель (ОВП), а также содержание электролитов (K, Na) в тканях и биологических жидкостях (кровь, слюна). С этой целью используют полярографы ПА-2, ПА-3 и др.
- Выносливость пародонта к нагрузке отражает чувствительность опорно-связочного аппарата зуба к давлению в горизонтальном и вертикальном направлениях. Ее определяют динамическими и статическими методами.

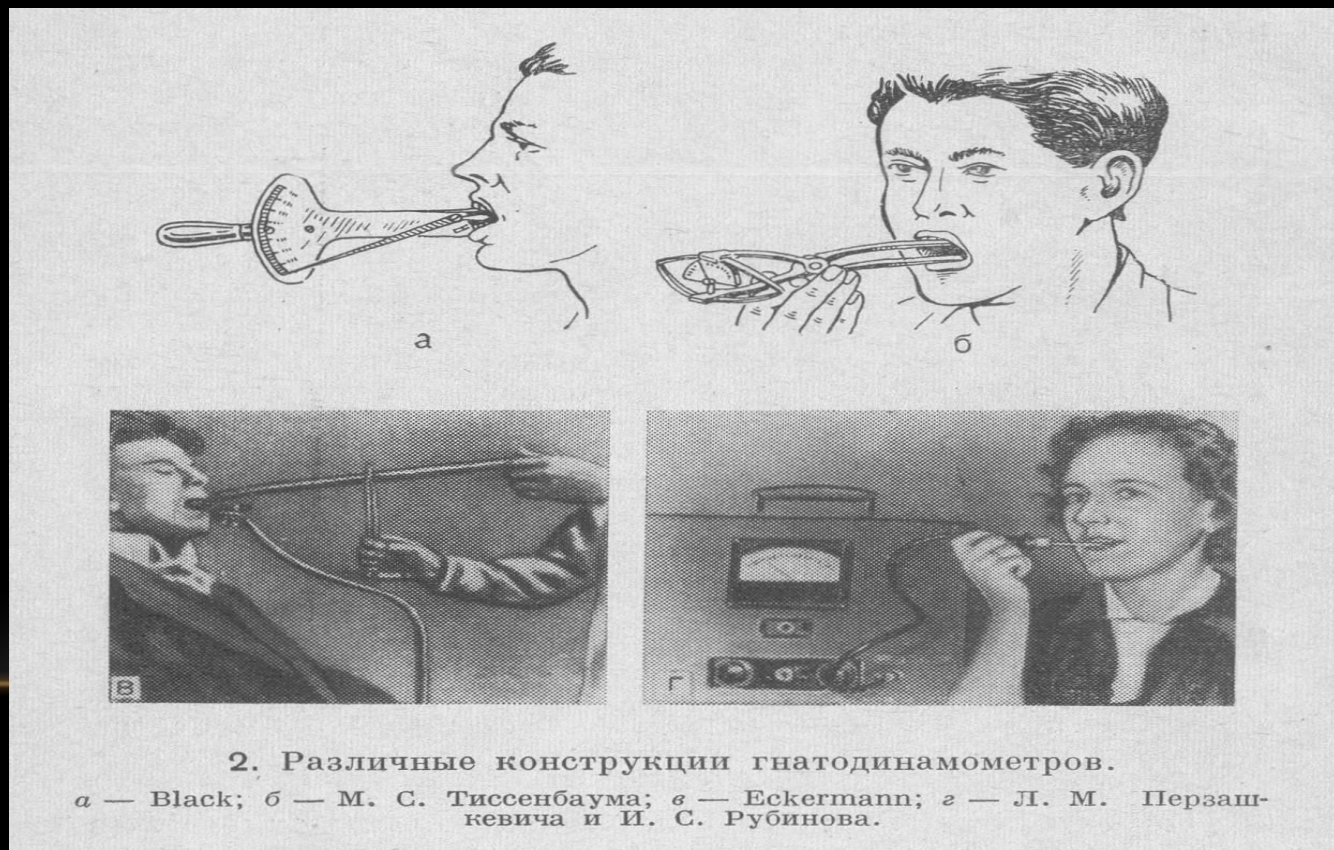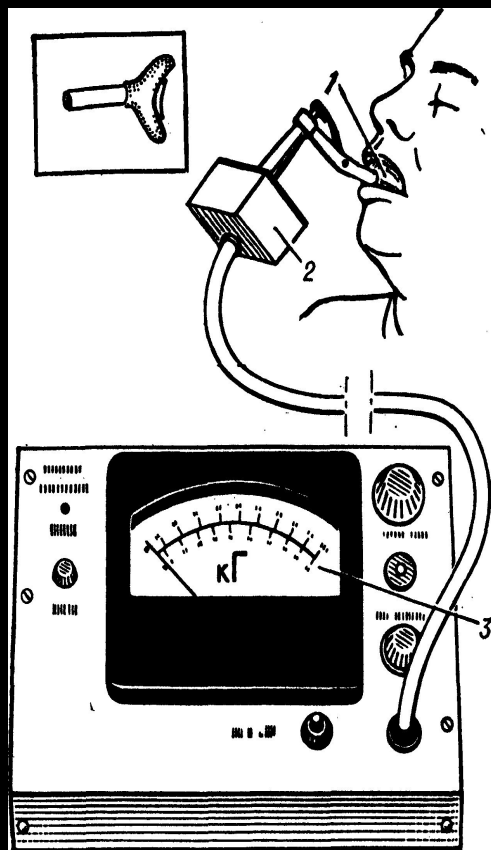
- Подвижность зубов характеризует состояние пародонта. Физиологическая подвижность зуба в горизонтальном направлении незначительна, однако при ортодонтическом лечении она усиливается. Патологическая подвижность зубов наблюдается при заболеваниях пародонта (воспалительных, травматических, в том числе при их перегрузке). Ее определяют пальпаторно и с помощью динамометра. По циферблату индикатора выявляют линейное отклонение зуба. Оказывают давление на зуб до появления боли. Физиологическая подвижность зубов равна 0,01—0,025 мм.

Подвижность зубов



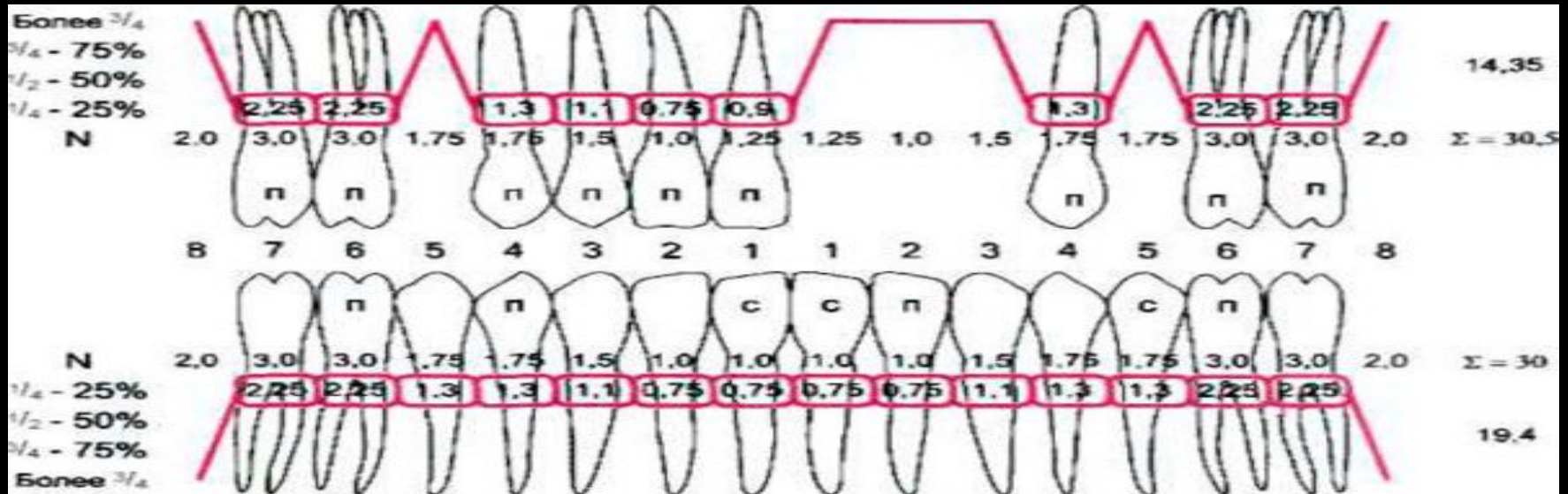
ГНАТОДИНАМОМЕТРИЯ

Сконструирован механический гнатодинамометр с длинными щечками, которые обследуемый сжимает зубами. Определяют в килограммах силу сжатия для каждой пары антагонизирующих зубов. Д. П. Конюшко составил таблицу выносливости пародонта к нагрузке в зависимости от вида зубов. Кроме механических гнатодинамометров, предложены следующие их конструкции: гидравлический (Бусыгин А. Т., Миллер М. Р., 1958), электронный (Перзашкевич Л. М., 1960), электронный пародонтодинамометр [Конюшко Д. П., 1950], универсальный электронный динамометр (Курляндский В. Ю. и др., 1970).



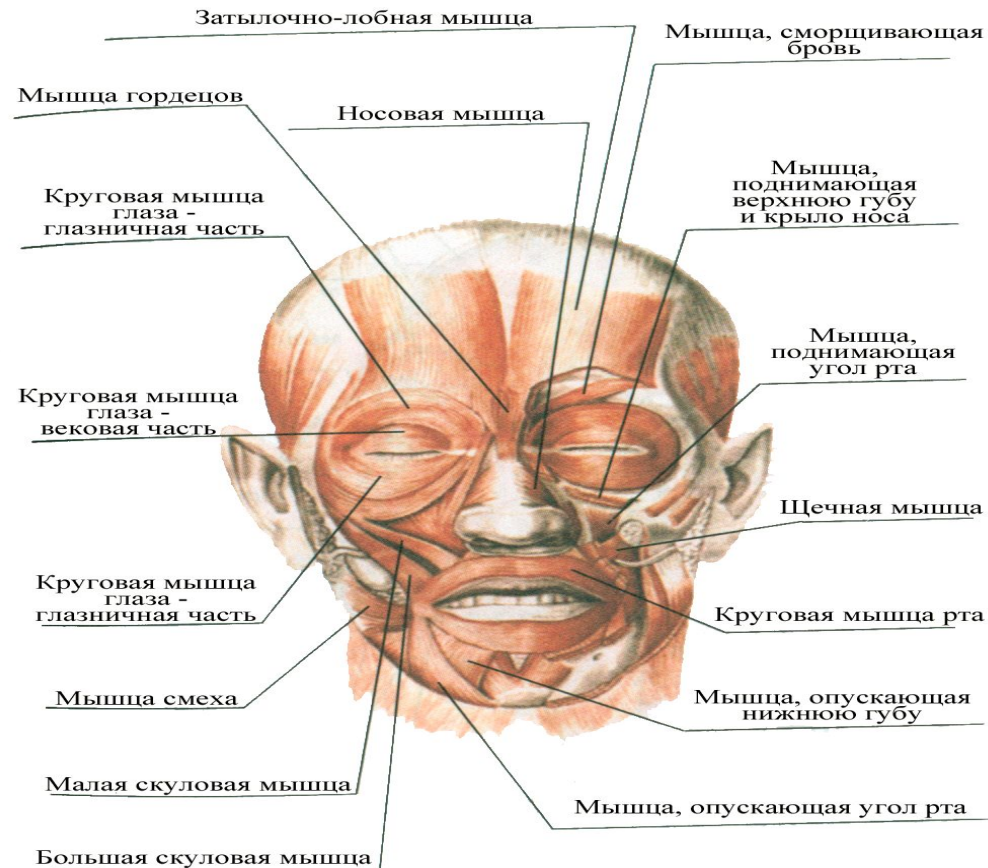
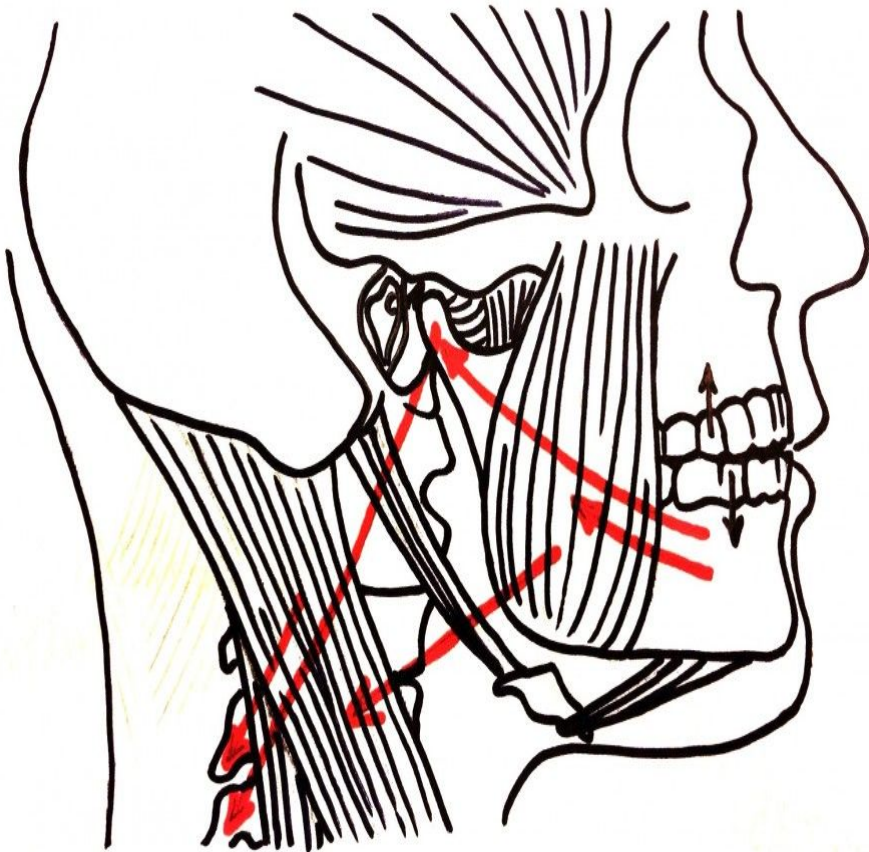
ПАРОДОНТОГРАФИЯ

Графическая регистрация данных о мощности зубных рядов и их опорного аппарата, предложена В. Ю. Курляндским (1956). Сведения о состоянии пародонта получают после анализа рентгенограмм и измерения глубины зубодесневых карманов. Полученные данные заносят в пародонтограмму, затем оценивают остаточную мощность пародонта каждого зуба и функциональное состояние зубочелюстной системы, что особенно важно при выборе конструкций ортодонтических аппаратов и зубочелюстных протезов в процессе лечения детей с синдромом Лефевра - Папийона, а также при лечении подростков и взрослых с заболеванием тканей пародонта. При разработке пародонтограммы использованы не анатомо-топографические особенности зубов, а гнатодинамометрические данные. Эти данные, характерные для мужчин и женщин, приведены к одинаковым условным коэффициентам. За единицу принята выносливость к нагрузке пародонта верхнего бокового резца. После сложения групповых коэффициентов судят об остаточной мощности передних или боковых зубов, а при сложении всех коэффициентов анализируют выносливость пародонта каждого зубного ряда и зубочелюстной системы в целом.



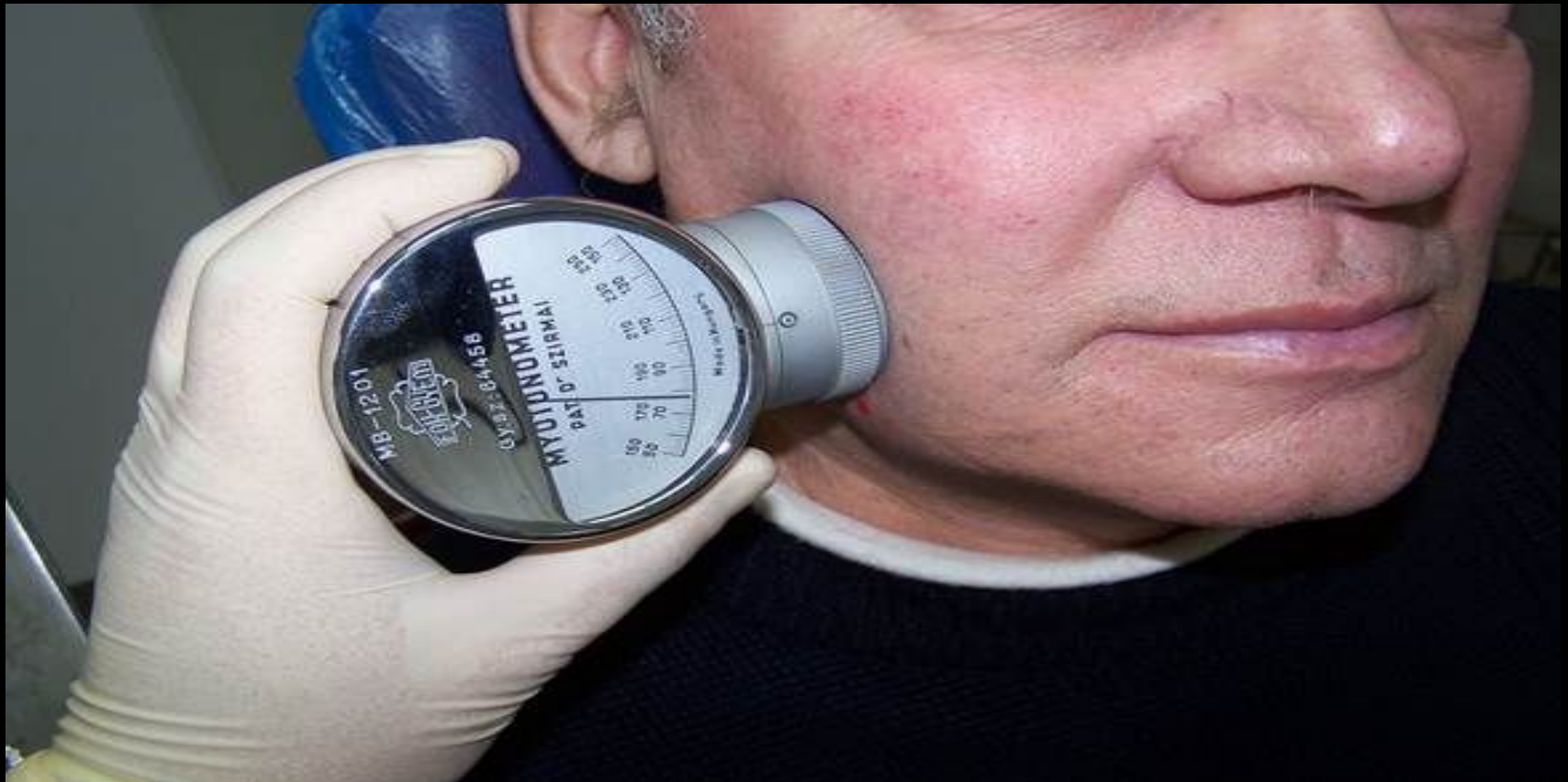
2.2 ИССЛЕДОВАНИЕ МЫШЦ ЗУБОЧЕЛЮСТНОЙ СИСТЕМЫ

С функциональной точки зрения мышцы зубочелюстной системы условно делят на околоротовые и внутриротовые. А. Frankel рассматривает мышцы с ортодонтической точки зрения в виде трех функциональных кругов: мимические, жевательные, мышцы языка. От их синхронизированной функции зависят сохранение динамического равновесия в зубочелюстной системе, форма и размеры челюстей и зубоальвеолярных дуг.



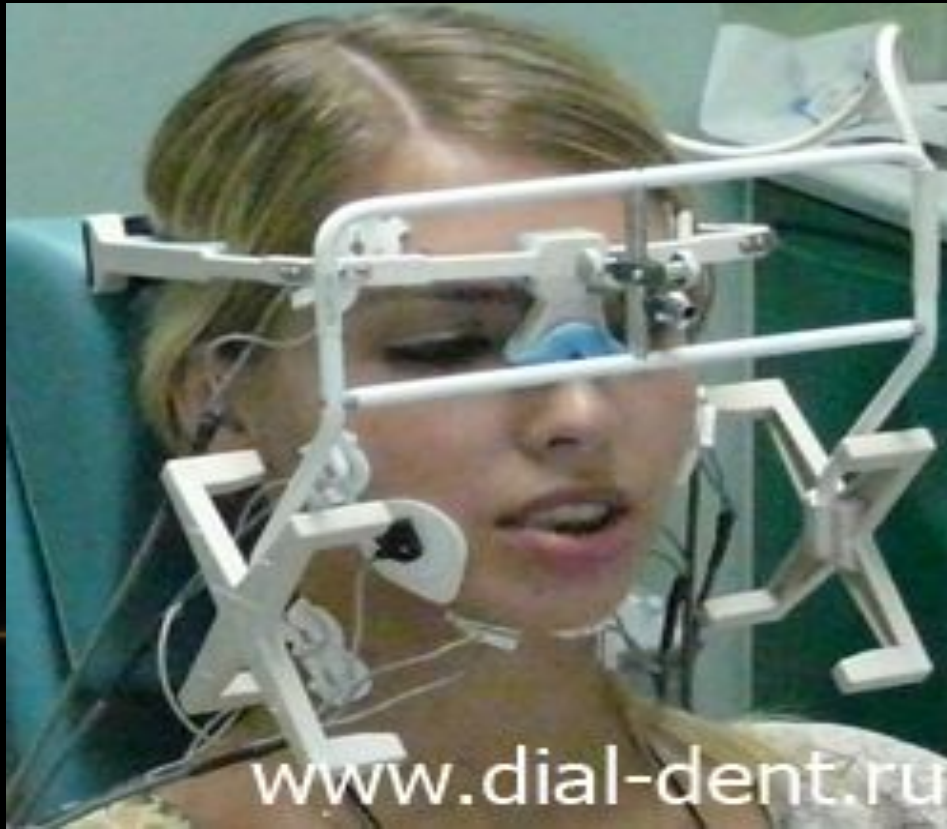МИОТОНОМЕТРИЯ

- Миотонометрия — запись тонуса мышц, чаще жевательных. Об их тонусе судят по затрачиваемой силе, которую необходимо приложить, чтобы погрузить щуп миотонометра на необходимую глубину в области расположения изучаемой мышцы. Применяют механические, электрические, полупроводниковые миотонометры. Данные миотонометрии позволяют судить о тонусе исследуемых мышц при различных состояниях, о перестройке миотатических рефлексов в процессе ортодонтического лечения, адаптационных возможностях мышц.



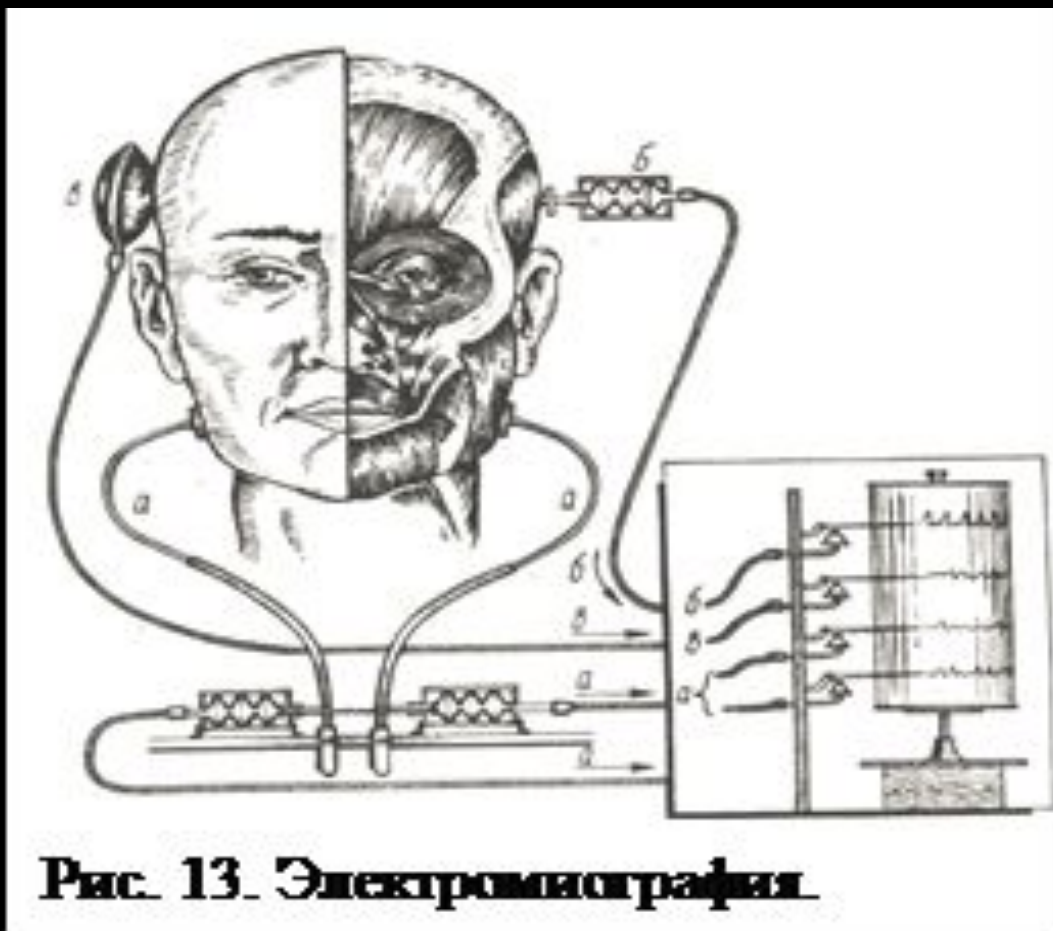
МИОГРАФИЯ

Миография — запись сократительной способности мышц, чаще собственно жевательных, височных. Регистрируют их функцию в различных фазах сокращений. Пальпаторно определяют эпицентр мышцы при ее максимальном напряжении и подводят к нему датчик, который соединен с записывающей частью аппарата. Для регистрации сократительной способности мышц применяют различные приборы: усовершенствованный мастикациограф Рубинова, комплексную тензометрическую аппаратуру Рубинова, миотонодинамометрограф конструкции В. Ю. Курляндского, И. Садыкова и С. И. Яковлева



ЭЛЕКТРОМИОГРАФИЯ

Электромиография — запись биопотенциалов мышц с целью изучения их электрофизиологической активности. Определяют нарушение функции жевательных и мимических мышц в покое, при напряжении и движениях нижней челюсти, характерное для разновидностей аномалий прикуса. Для исследования можно использовать многоканальный электромиограф «Diza» (Франция) и др. ЭМГ записывают на перфорированной фотопленке со скоростью вращения 5 мм в секунду, на перфорированной фотобумаге для осциллографа шириной 10 см — со скоростью 20 мм в секунду или на бумажной ленте.



- Для изучения состояния мышц применяют поверхностные или игольные электроды. Поверхностные электроды располагают на моторной площади регистрируемой мышцы. Идентичность электромиографических исследований достигается наложением электродов на одинаковом расстоянии между ними. С этой целью электроды помещают в специальные приспособления из эластичной пластмассы или другого материала. Их накладывают на одни и те же участки кожи, что обеспечивает идентичность отвода биотоков при повторных исследованиях в процессе ортодонтического лечения и при проверке его отдаленных результатов. Для соблюдения этого условия при исследовании собственно жевательных мышц можно применять предложенное Б. А. Перегудовым (1967) приспособление по типу угломера для определения величины нижнечелюстных углов. К горизонтальной пластинке угломера под прямым углом присоединяют прозрачную линейку с движком. После пальпаторного определения эпицентра сокращения мышцы на коже лица отмечают двигательную точку. К углу нижней челюсти прикладывают угломер и на его шкале определяют расположение отмеченной на лице точки в горизонтальном и вертикальном направлениях. Полученные координаты записывают в карту обследования и учитывают в дальнейшем.

- При исследовании височной мышцы электроды можно накладывать на переднюю, среднюю или заднюю часть правой и левой мышц, при исследовании круговой мышцы рта — на средний участок верхней или нижней губы, при исследовании подбородочной мышцы — на область подбородка. Перед наложением электродов соответствующие участки кожи тщательно протирают этиловым спиртом и наносят на них специальную пасту.
- Активность парных мышц желательнее регистрировать в физиологическом покое, при напряжении, в том числе при сжатии зубных рядов, различных движениях нижней челюсти. Кроме того, представляет интерес изучение электроактивности этих мышц при жевании, произвольном глотании и глотании по заданию. Чтобы определить степень участия в этих актах круговой мышцы рта, подбородочной мышцы, собственно жевательной мышцы и др., следует получать ЭМГ одновременно по нескольким каналам.
- При ортогнатическом прикусе ЭМГ жевательной мышцы, зарегистрированная в физиологическом покое, обычно отражает слабовыраженную электроактивность с наличием низковольтных колебаний. Такая запись представляет почти ровную линию.
- Повышение биоэлектрической активности круговой мышцы рта в покое чаще выявляют у больных с аномалиями прикуса, у которых губы не сомкнуты в результате дыхания ртом, вредных привычек сосания губ, пальцев, каких-либо предметов и др.

2.3 ИССЛЕДОВАНИЕ ДВИЖЕНИЙ НИЖНЕЙ ЧЕЛЮСТИ

- Гнатодинамография относится к методам изучения движений нижней челюсти. Для определения суставного, сагиттального и бокового путей суставных головок нижней челюсти применяют лицевую дугу Гизи. Ее внутриротовую часть укрепляют на зубах нижней челюсти соответственно направлению окклюзионной плоскости, а наружную часть, параллельную внутренней, располагают вне полости рта. На концах внеротовой дуги на уровне суставных головок укрепляют карандаш. При перемещении нижней челюсти вперед карандаш рисует на бумаге путь перемещения суставных головок. Угол его составляет $20—40^\circ$ по отношению к окклюзионной плоскости. Изменяя направление карандашей и регистрационной бумаги и смещая нижнюю челюсть в сторону, записывают боковой суставной путь, угол которого равен $15—17^\circ$.
- Для изучения суставного и резцового путей предложены артикуляторы Бонвиля, Гизи, Ганау, Хайта, Сорокина и др. Их применяют для конструирования зубных протезов с учетом индивидуальных особенностей движений нижней челюсти. В ортодонтической практике с их помощью изучают движения нижней челюсти в норме и при различных зубочелюстных аномалиях, причины рецидивов зубочелюстных аномалий.

- Достижение артикуляционного равновесия, обеспечивающего оптимальную функцию. Гнатодинамография относится к методам изучения движений нижней челюсти.



МАСТИКАЦИОГРАФИЯ

- Разработанный И. С. Рубиновым метод определения функционального состояния зубочелюстной системы и регистрации движений нижней челюсти с помощью мастикациографа. Он состоит из резинового баллона в пластмассовом футляре. Перо капсулы записывает на кимографе кривые движения нижней челюсти во время жевания, глотания, сосания, речи. О продолжительности отдельных жевательных волн судят по данным отметчика времени. Анализ мастикациограмм позволяет получить представление о ритме и размахе движений нижней челюсти во время жевания, об интенсивности жевания и об имеющихся отклонениях при различных видах прикуса. Недостатки мастикациографии связаны с конструктивными недостатками механических мастикациографов, изменением естественных условий функционирования нижней челюсти и др.

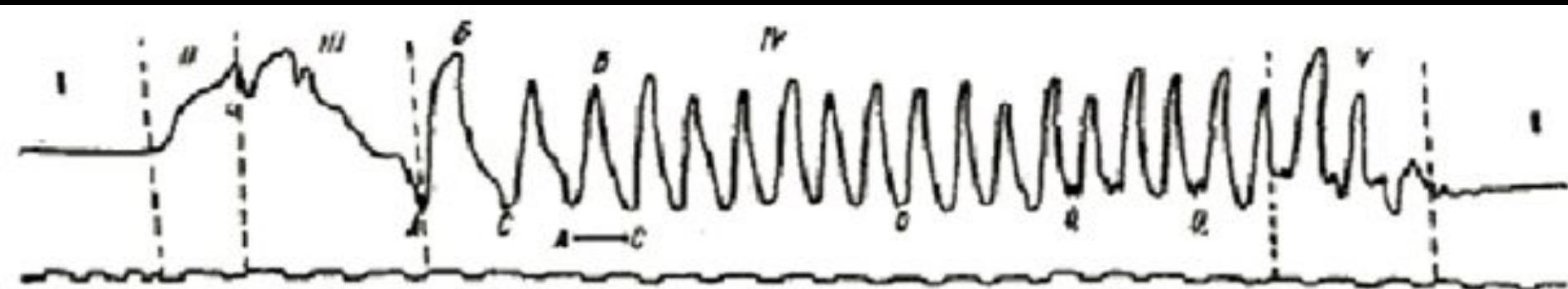
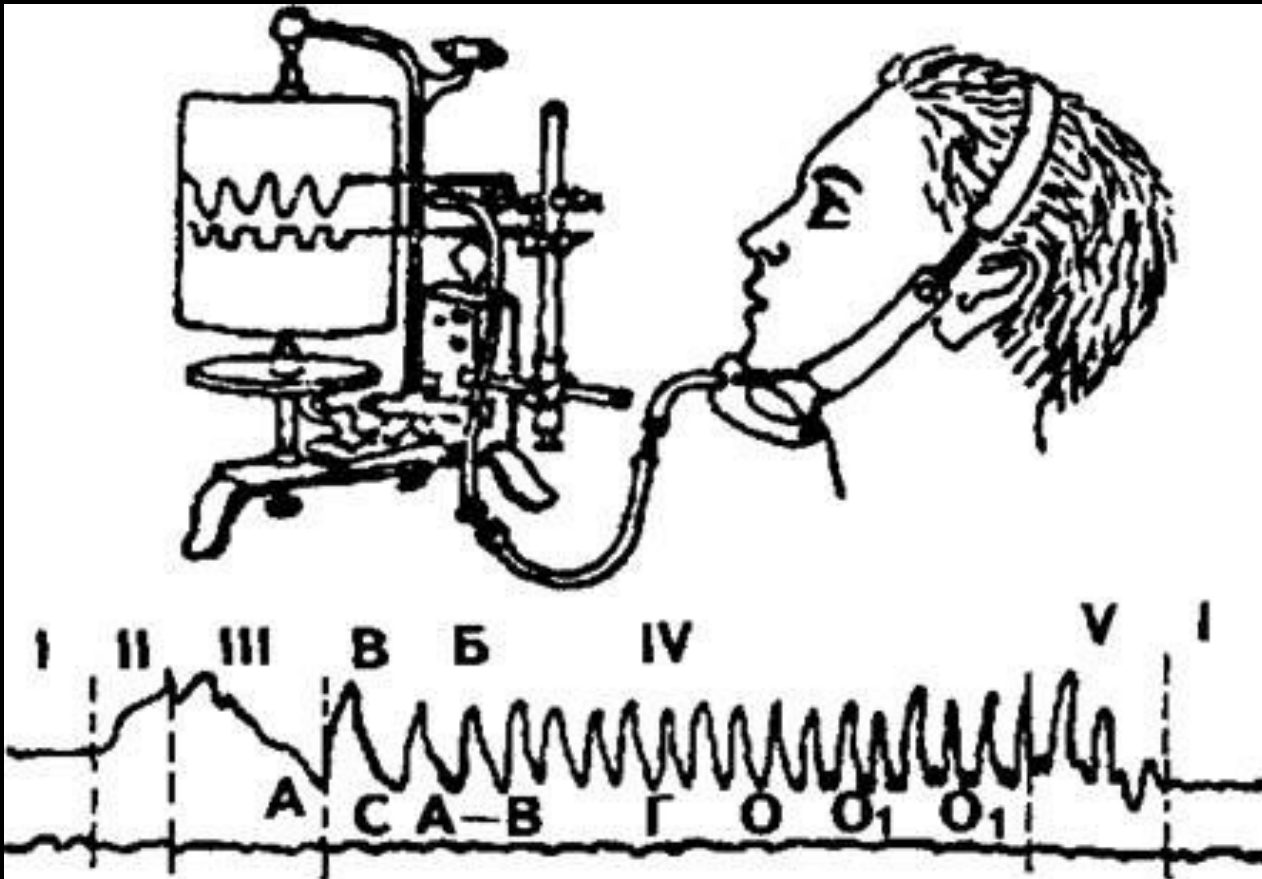


Рис. 10. Мастикациограмма одного жевательного периода в норме (по И. С. Рубинову).

I — фаза покоя; *II* — фаза введения пищи в рот; *III* — фаза начала жевательной функции — ориентировочная фаза; *IV* — фаза основной жевательной функции; *V* — фаза формирования комка и его проглатывание. *ABC* — жевательная волна; *O* — петля смыкания во время раздавливания пищи; *O₁* — петля смыкания во время размалывания пищи.

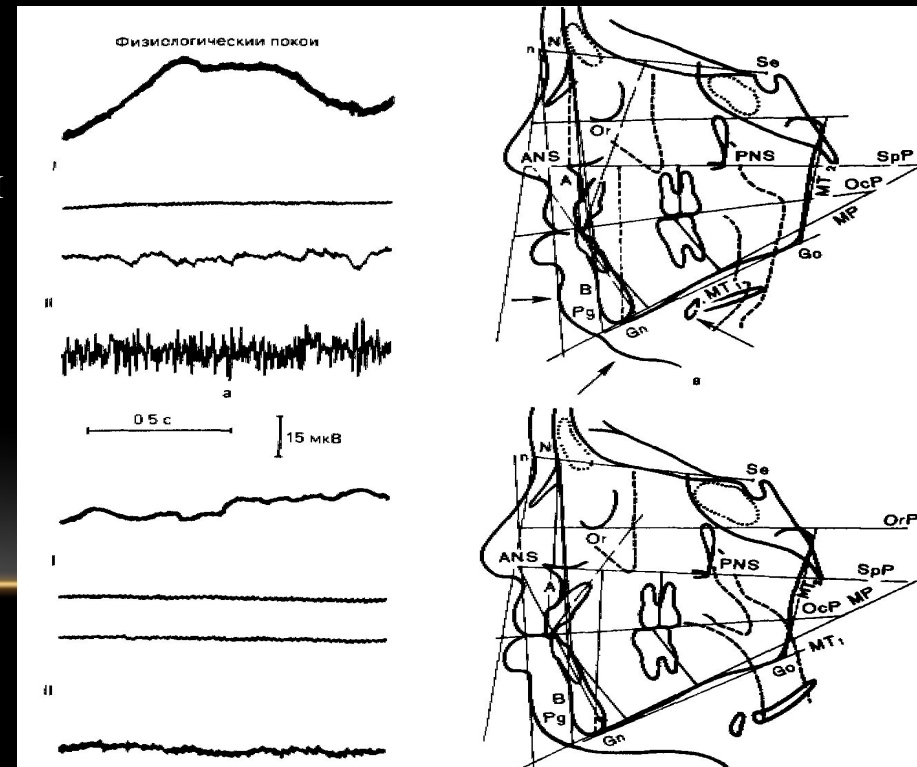
- Электромиомастикациография предложена И. С. Рубиновым. При помощи мастикациографа регистрируют движения нижней челюсти, электромиографа — биопотенциалы жевательных мышц. Изучают процессы возбуждения в мышцах в различные фазы периода жевания.



МИОАРТРОГРАФИЯ

- Миоартрография — одновременная регистрация сокращений собственно жевательных мышц и движений суставных головок нижней челюсти в височно-нижнечелюстных суставах с помощью электронного миоартрографа (В. Ю. Курляндский, С. Д. Федоров). Смещение суставных головок и изменение объема мышц при их сокращении и расслаблении приводят к деформации пластинок, прилегающих к коже лица в изучаемых участках, изменению сопротивления тензодатчика. Измененный электрический импульс усиливают и записывают на фотопленку. Миоартрография позволяет различать волны сокращения мышц и волны, возникающие при движениях нижней челюсти.

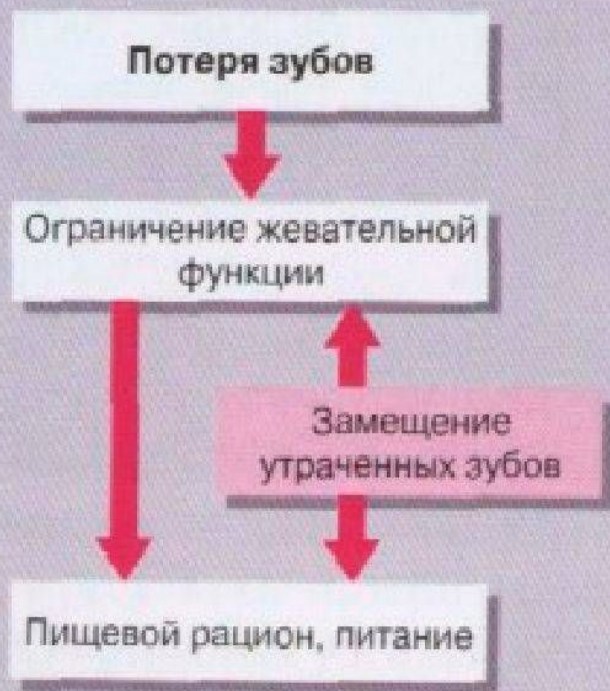Артрофонография- метод аускультации височно-нижнечелюстных суставов для выявления в них шума, хруста, щелканья и дифференциальной диагностики функциональных и морфологических нарушений.



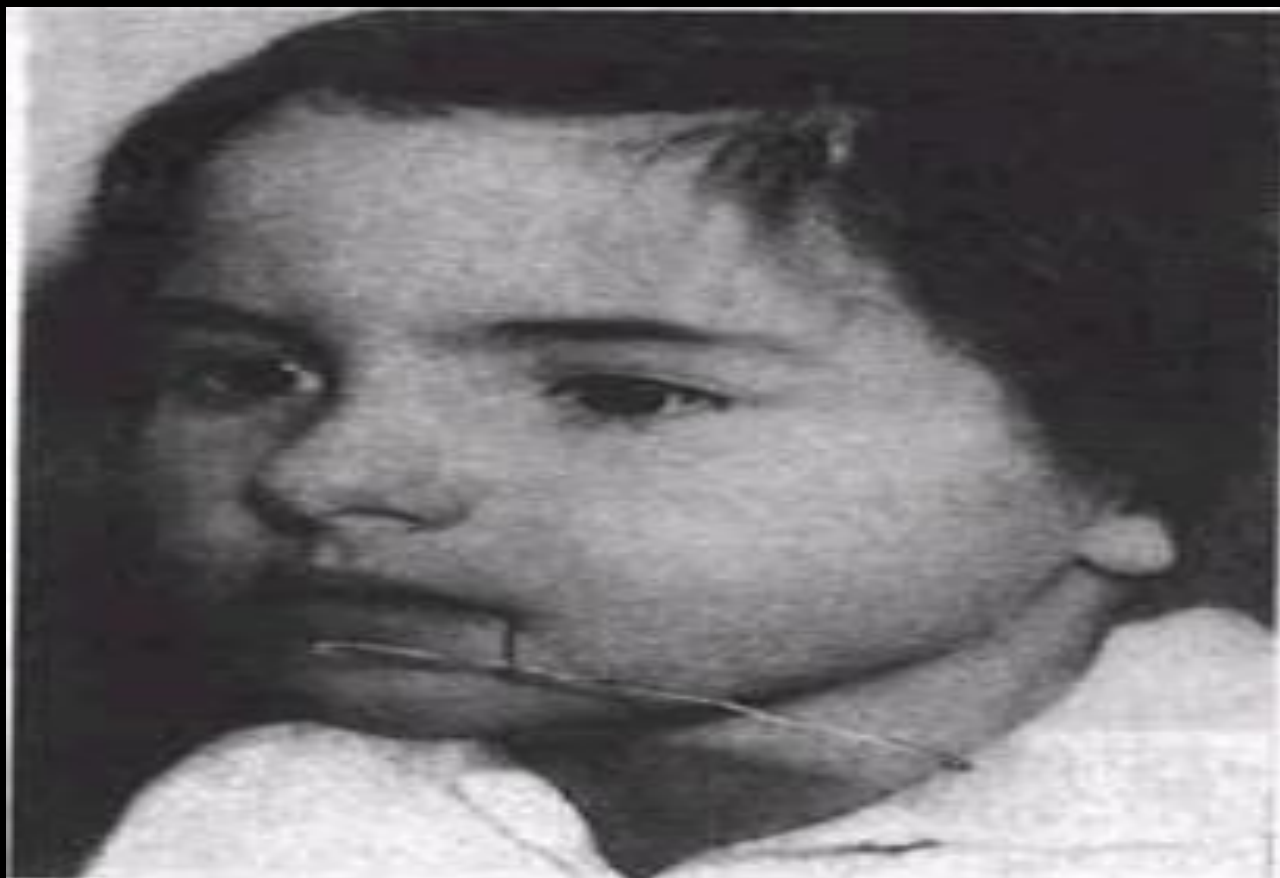1.4 ИССЛЕДОВАНИЕ ФУНКЦИЙ ЗУБОЧЕЛЮСТНОЙ СИСТЕМЫ

- Функция жевания. Сосание как способ приема пищи грудными детьми сопровождается перестройкой височно-нижнечелюстных суставов, что обеспечивает возможность перехода к другому способу обработки пищи — жеванию. Жевание является основной функцией зубочелюстной системы. Оно влияет на желудочно-кишечное пищеварение, обеспечивая механическую, химическую и рефлекторную фазы, стимулирует основной обмен веществ, влияет на рост челюстей и формирование лица в целом. Жевание состоит из двух фаз — откусывания пищи резцами и отрыва клыками, разжевывания премолярами и молярами. С возрастом вырабатывается жевание с преобладанием дробящеразмалывающих движений нижней челюсти.

14

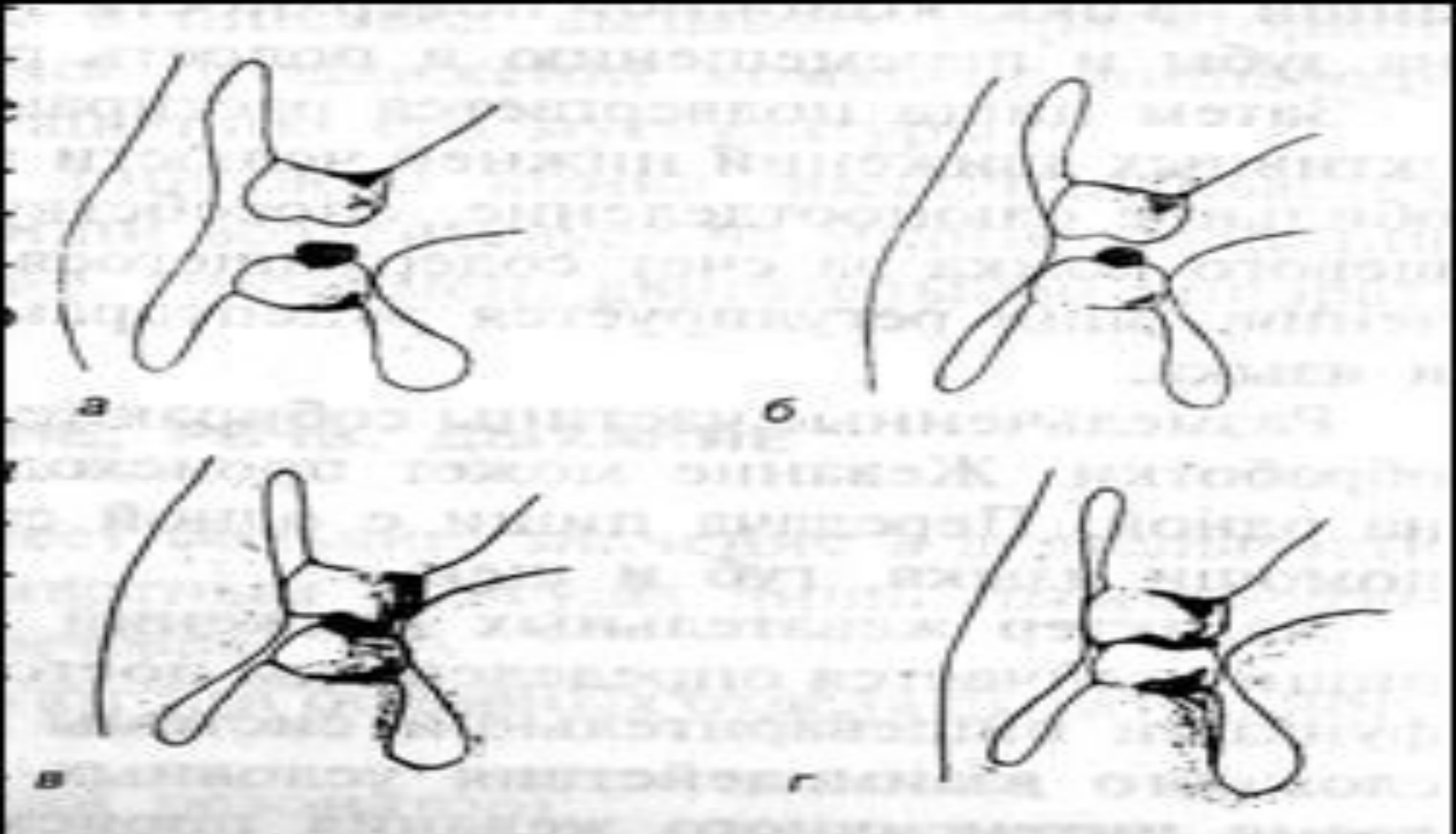


- Фагодинамометрия — метод изучения усилий, развиваемых для дробления пищи с различными физическими свойствами. С этой целью применяют фагодинамометры или миотонодинамометрографы Колонтарова, Курляндского, Блека и др. С помощью моделей зубочелюстной системы изучают величину сил, затрачиваемых при дроблении пищи с учетом ее твердости, вязкости и величины пищевого комка.



- Функциональная жевательная проба основана на изучении способности обследуемого за определенное время измельчать пищу соответствующих размеров, массы и консистенции. Степень измельчения лесного ореха по Христиансену в результате пережевывания позволяет судить об эффективности жевания. С. Е. Гельман (1932) предложил вместо лесного ореха применять миндаль, поскольку он лучше отвечает предъявляемым требованиям, и обнаружил, что при нормальной зубочелюстной системе за 50 с жевания измельчают 5 г миндаля до размера частиц, просеиваемых через сито с отверстиями диаметром 2,4 мм. Для обследуемых моложе 9 лет при проведении жевательной пробы количество миндаля уменьшают до 2,5 г. И. С. Рубинов (1957) считал, что для разжевывания 5 г миндаля требуется большая нагрузка, чем при обычных условиях. Обследуемому предлагают разжевать 800 мг миндаля, что равно примерно массе одного ядра. Его разжевывают до появления рефлекса глотания, затем собирают в чашку, в которую для дезинфекции добавляют 5—10 капель 5% раствора дихло-рида ртути, процеживают, остаток высушивают на водяной бане, просеивают и взвешивают. Время жевания определяют по секундомеру. Эта проба позволяет установить процент разжеванной пищи и время ее пережевывания. При ортогнатическом прикусе и интактных зубных рядах ядро миндаля пережевывают за 14 с.

- По данным З. Ф. Василевской (1964), у детей от 6 до 15 лет при дистальном прикусе жевательная эффективность снижена на 15—20%, при мезиальном — на 15—30%, при открытом — на 16—66,4%, при сформированном глубоком — на 24—54%.



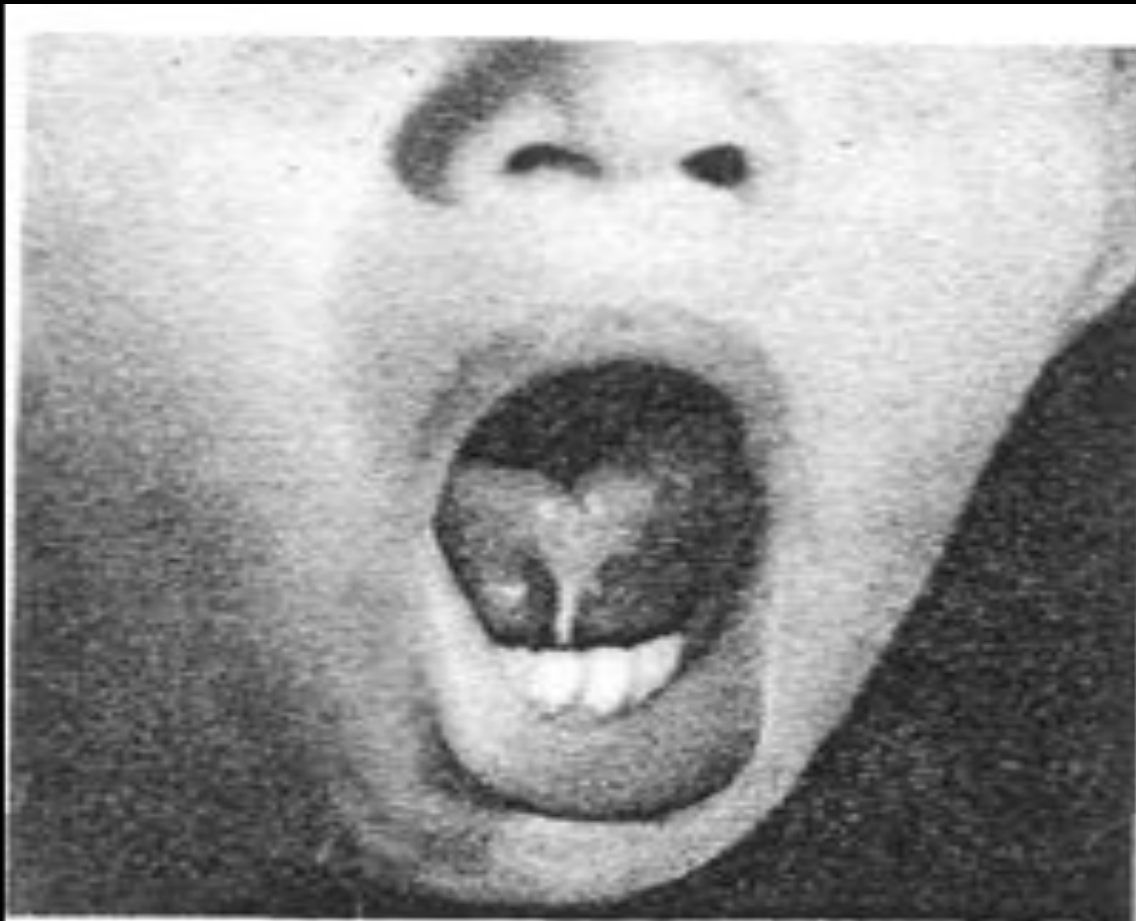ФУНКЦИЯ ГЛОТАНИЯ

- Функциональная глотательная проба основана на изучении способности обследуемого проглатывать пищевой комок или жидкость за определенное время произвольно или по команде. При нормальном глотании губы и зубы сомкнуты, мышцы лица не напряжены, отмечается перистальтика мышц подъязычной области. Время нормального глотания 0,2— 0,5 с (жидкой пищи 0,2 с, твердой — 0,5 с). При неправильном глотании зубы не сомкнуты, язык контактирует с губами и щеками. Это можно увидеть, если быстро раздвинуть губы пальцами. При затрудненном глотании возникает компенсаторное напряжение мимических мышц в области углов рта, подбородка, иногда дрожат и смыкаются веки, вытягивается шея и наклоняется голова. Заметно характерное напряжение мимических мышц — точечные углубления на коже в области углов рта, подбородка (симптом наперстка), всасывание губ, щек, нередко видны толчок кончиком языка и последующее выбухание губы.



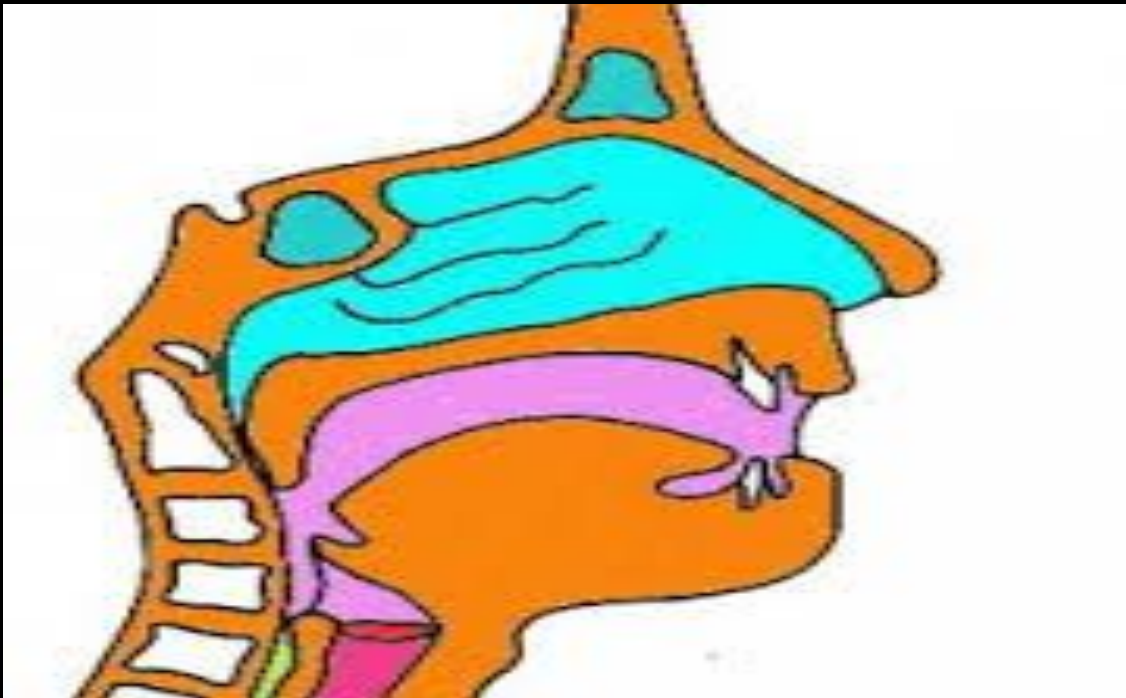- Лингводинометрия — определение внутриротового мышечного давления языка на зубные ряды с помощью специальных приборов. При глотании сила давления языка на зубные ряды по Виндерсу переменна: на передние зубы — 41—709 г/см², на твердое небо — 37—240 г/см², на первые моляры — 264 г/см². Давление языка на окружающие ткани при глотании по команде в 2 раза больше, чем при самопроизвольном. От распределения давления языка на свод неба зависит его форма.

- Электромиография позволяет установить участие в акте глотания мимических и жевательных мышц. В норме амплитуда волн биопотенциалов при сокращениях круговой мышцы рта незначительна, а при сокращениях собственно жевательных мышц — значительна. При неправильном глотании наблюдается обратная картина. Для изучения глотания используют также мастикациографию, миографию, миотонометрию и другие методы.



ФУНКЦИЯ РЕЧИ

Палатография — регистрация места контакта языка с небным сводом при произношении звуковых фонем [Васи́левская З. Ф., 1975; Дорошенко С. И., 1975, и др.]. С этой целью применяют так называемое искусственное небо, которое готовят на модели верхней челюсти из различных материалов: пластмассы, стенса, воска, целлулоида. Поверхность пластинки, обращенную к языку, покрывают черным лаком и используют для покрытия (припудривания) окрашенного искусственного неба такой индифферентный порошок, как тальк, а не сахарную пудру, которая во время исследования может вызвать нежелательную гиперсаливацию.



- Функциональная речевая проба — один из функциональных методов (тестов), позволяющий контролировать правильность звукопроизношения. Обследуемому предлагают произнести несколько звуков («о», «и», «с», «з», «п», «ф») или слогов и следят за степенью разобращения прикуса и положением кончика языка.
- Для изучения физиологических аспектов речи применяют также мастикациографию, электромиографию, электромиомастикациографию, рентгенокинематографию, фонографию.



СПИСОК ИСПОЛЬЗОВАННОЙ ЛИТЕРАТУРЫ:

- Хорошилкина Ф. Я. Функциональные методы лечения в ортодонтии. — М.: Медицина, 1972. — 144 с.
- http://vmede.org/sait/?page=7&id=Stomatologiya_obrazcov_2007&menu=Stomatologiya_obrazcov_2007
- Ужумецкене И. И. Методы исследования в ортодонтии. — М.: Медицина, 1970. — 200 с.
- http://bone-surgery.ru/view/issledovanie_funkcionalnogo_sostoyaniya_zubochelyustnoj_sistemy/
- <http://www.smile-center.com.ua/ru/articles/metody-funkcionalnoi-diagnostiki>