

Марат Оспанов атындағы Батыс Қазақстан мемлекеттік
медицина университеті

Асқорыту мүшелерінің рентгенанатомиясы

Орындаған: Қуанышбеков Е.А.

Тексерген: Туленова Ж.А.

Тобы: 311А

Жоспары

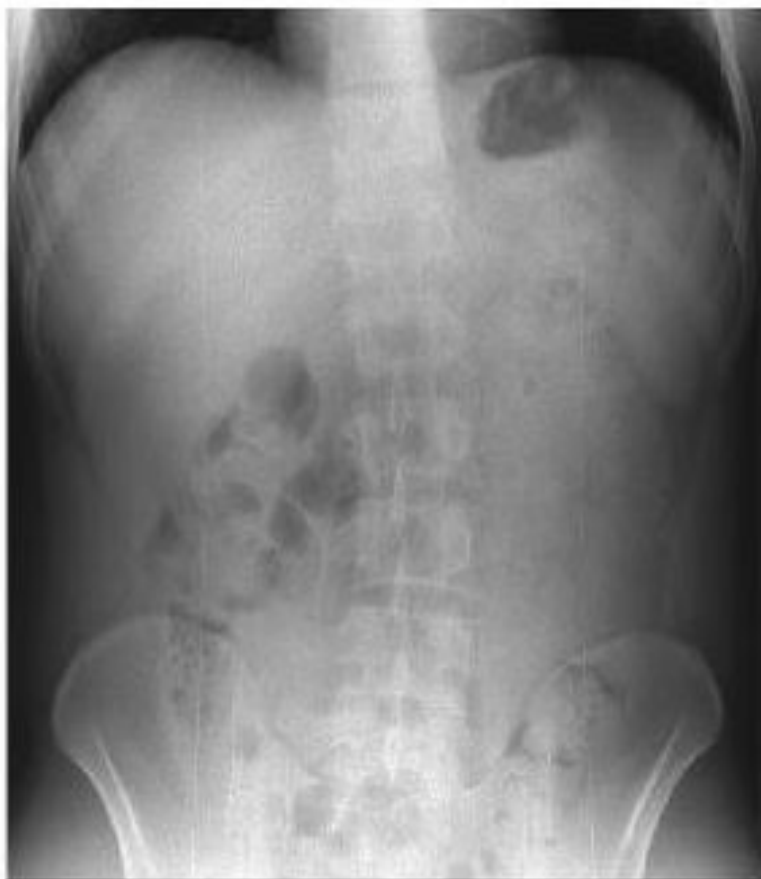- Кіріспе
- Негізгі бөлім
- Асқазан рентгенанатомиясы
- Бауыр, өтқабы, ішектердің рентгенанатомиясы
- Қорытынды
- Пайдаланған әдебиеттер тізімі

10.1. СӘУЛЕЛІ ЗЕРТТЕУ ӘДІСТЕРІ

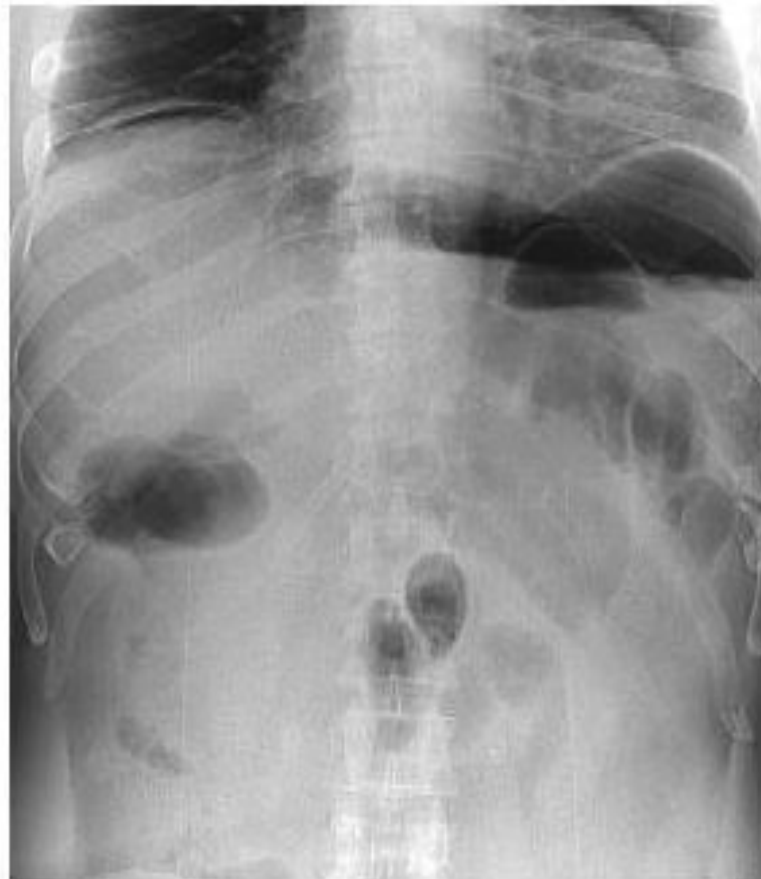Сәулелі зерттеу асқорыту жүйесі мүшелерінің ауруы және зақымдалуының диагностикасында маңызды орын алады. КТ, МРТ, ПЭТ сияқты зерттеудің жаңа, жоғары ақпаратты әдістерінің шығуы асқазан-ішек жолы мүшелерінің ауруы және зақымдалуының сәулелі диагностикасының маңыздылығын айтарлықтай жоғарылатты, алайда, зерттеудің рентгенологиялық әдісінің маңызын төмендеткен жоқ.

10.1.1. Рентгенологиялық әдіс

Асқорыту жүйесі мүшелерінің рентгенологиялық зерттеуінің құрамына міндетті түрде жарықтандыру мен рентгенография (шолу және аймақтық) кіреді, себебі, асқорыту жүйесінің анатомо-физиологиялық ерекшеліктеріне байланысты, ауруларды стандартты кескіндерде орындалған суреттер бойынша ғана талдау мүмкін емес. Асқазан-ішек жолы құрылысы мен қызметі бөліміне байланысты болып келетін үзіліссіз қуысты түтік болып табылады. Осыған байланысты, жұтқыншақ, өңеш, асқазан, ішек және тоқ ішекті зерттеу үшін әртүрлі әдістер қолданылады. Алайда, асқазан-ішек жолының рентгенологиялық зерттеуінің жалпы ережелері де бар. Өңеш, асқазан, ішек рентген сәулесін көрші мүшелермен тең жұтатыны белгілі, сондықтан көпшілік жағдайда жасанды контрастылау — асқорыту өзегінің қуысына РКЗ немесе газ енгізу қолданылады. Асқазан-ішек жолы мүшелерінің әрбір зерттеуі міндетті түрде кеуде және құрсақ мүшелерінің шолу рентгеноскопиясынан басталады, себебі, құрсақ қуысының көптеген аурулары және зақымданулары өкпе және плевраның реакциясын шақыруы мүмкін, ал өңеш аурулары — көрші мүшелерді ығыстырып, кеудеаралықты деформациялауы мүмкін (10.1-сурет).



10.1-Сурет. Қалыпты жағдайда, тік калыптағы құрсақ қуысының шолу рентгенограммасы



10.2-Сурет. Құрсақ қуысының шолу рентгенограммасы. Диафрагма астында бос газ (қуысты мүшенің перфорациясы)

Жұтқыншақ, өңеш, асқазан және ішек рентгенологиялық синдромдары

Асқазан-ішек жолының әртүрлі патологиялық үрдістері рентгенологиялық түрде көрінеді (10.11-сурет қараңыз):

- мүшенің дислокациясымен;
- шырышты қабық рельефінің өзгерісімен;
- мүшенің кеңеюімен (диффузды және жергілікті);
- мүшенің тарылуымен (диффузды немесе жергілікті);
- мүшенің дисфункциясымен.

Асқазан-ішек жолы мүшелерінің **дислокациясы** аралас мүшелерде патологиялық үрдістердің даму нәтижесінен, олардың ұлғаюы кезінде жүреді. Асқазан-ішек жолы дислокациясының ерекше түрі олардың бөлімдерінің жарық қабына ығысу болып табылады; жиі кездесетіні (асқазан-ішек жолының кең таралған ауруларының бірі) — асқазанның кеуде қуысына пролабирлеуімен бірге диафрагманың өңеш тесігінің жарығы.

Шырышты қабық рельефінің өзгерісі оның иірімдерінің бұзылысымен, гипертрофиясымен және атрофиясымен көрінеді.

Шырышты қабық гипертрофиясының мысалы ретінде асқазанның жиі кездесетін ауруы — *созымалы гастритті* айтуға болады, мұнда қатпарлардың тұрақты қалыңдауын, олардың мөлшерінің ұлғаюын, өзді-өздерімен «анастомоздануын», шырыштың көп мөлшеріне байланысты жиектерінің айқын еместігін көруге болады. Шырышты қабықтың мұндай өзгерістері сонымен қатар, өңештің (эзофагит) және ішектің (энтерит, колит) қабыну ауруларына тән.

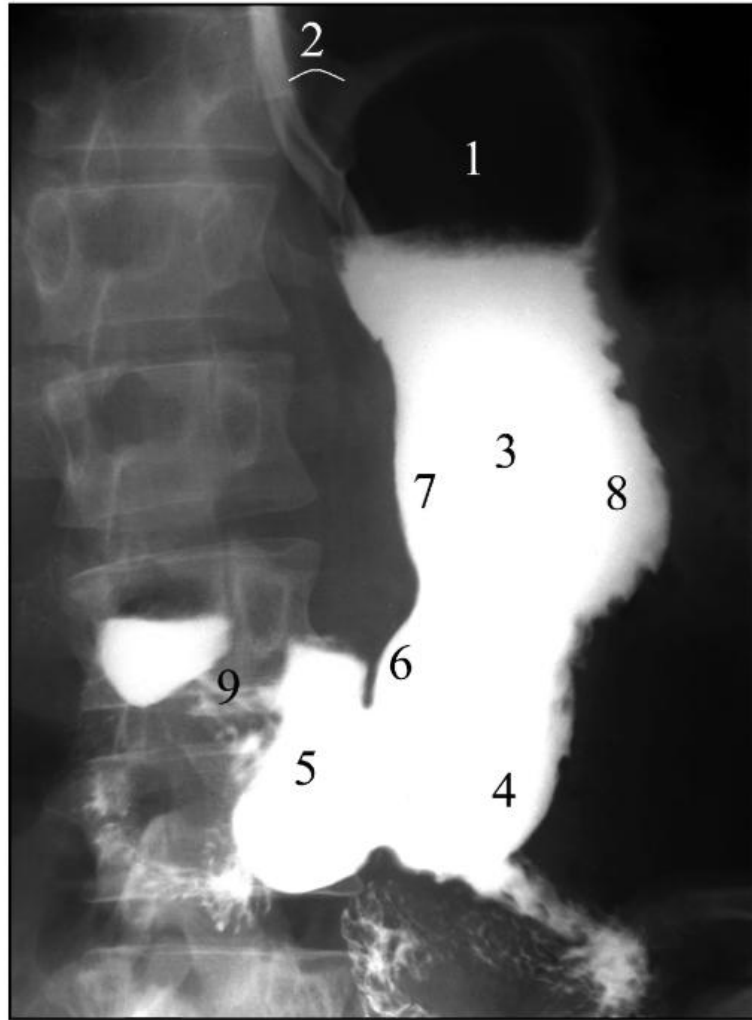


Рис. 10.7. Рентгенограмма желудка в прямой проекции. Норма: 1 - свод; 2 - угол Гиса; 3 - тело; 4 - синус; 5 - антральный отдел; 6 - угол желудка; 7 - малая кривизна; 8 - большая кривизна; 9 - привратник

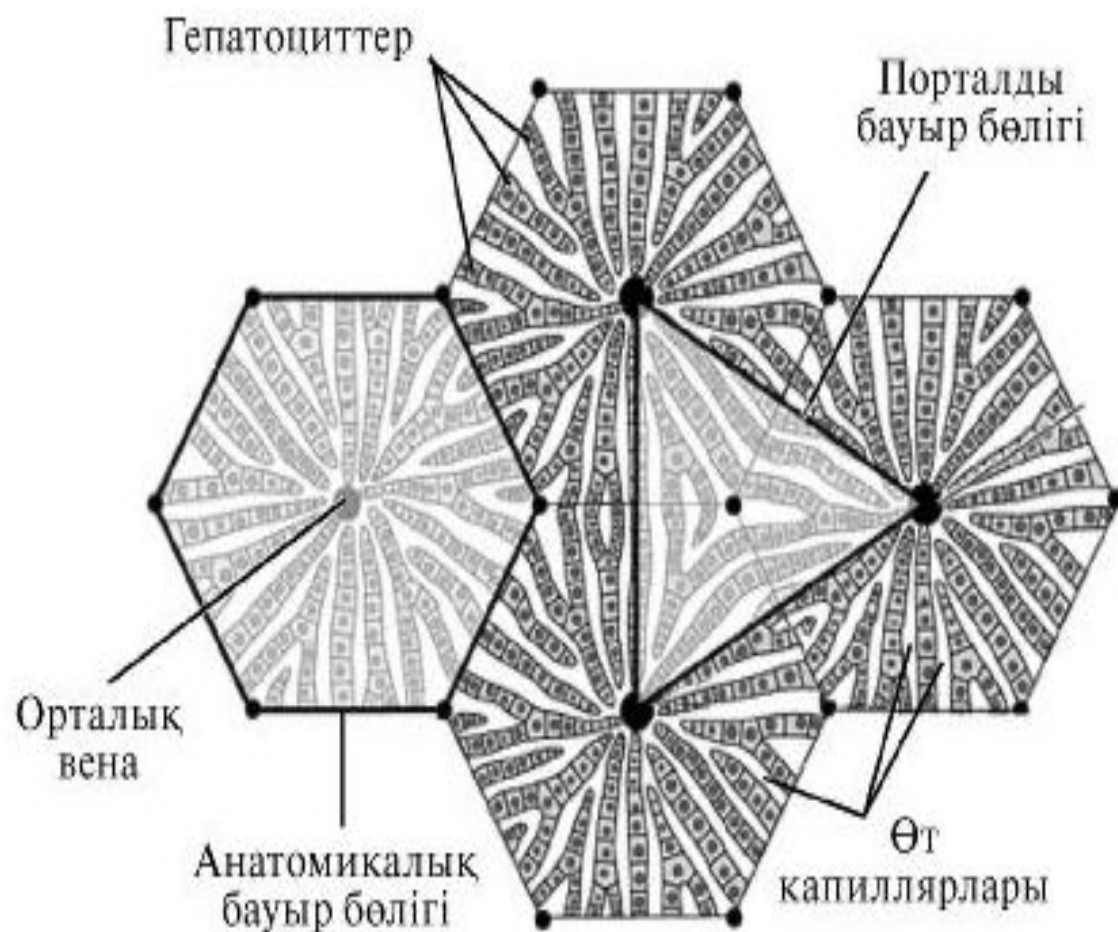
11.1. БАУЫР

11.1.1. Қалыпты рентгенанатомия

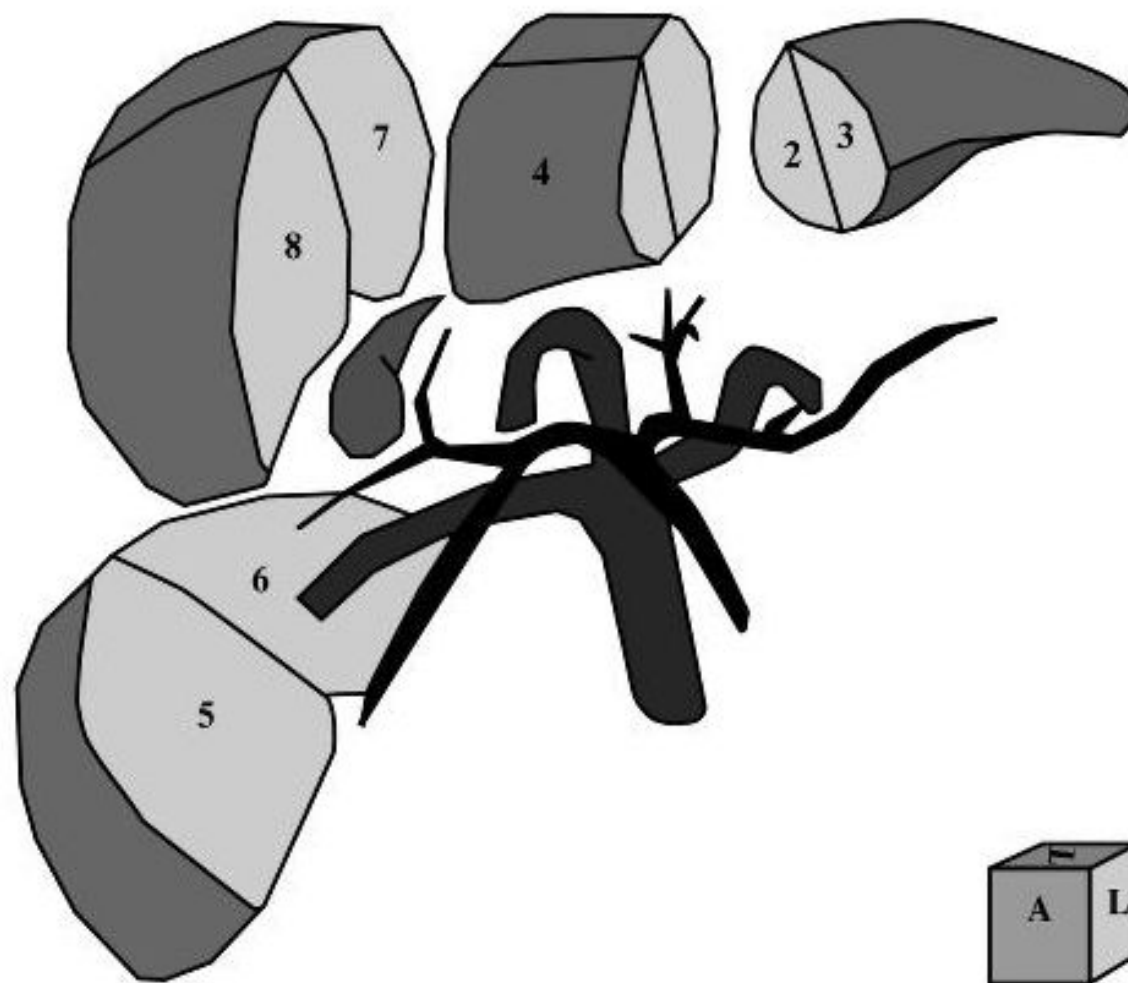
Бауыр — адамның ең үлкен безі, оның массасы орташа есеппен ер адамдарда 1,5 кг және әйел адамдарда 1,2 кг құрайды. Кейбір көрсеткіштер бойынша бауыр 500 әртүрлі қызметтерді орындайды (детоксикациялық, ферментативті, экскреторлы, энергетикалық алмасу үрдістеріне қатысу және т.б.). Наукасты зерттеу кезінде міндетті түрде бауырдың морфологиялық құрылымын да, функционалды жағдайын да зерттеу керек. Сәулелі диагностиканың жаңа әдістері бұл мәселелерді шешуге зор мүмкіндік береді. Алайда, сәулелі диагностиканың әдістеріне келмей тұрып, мүшенің анатомия-физиологиялық құрылымын елестету кажет.

Бауыр құрсақ қуысының оң жақ диафрагма асты аймағында орналасады және байламдарымен диафрагмаға, құрсақ қабырғасына, асқазан және ішекке жанасады.

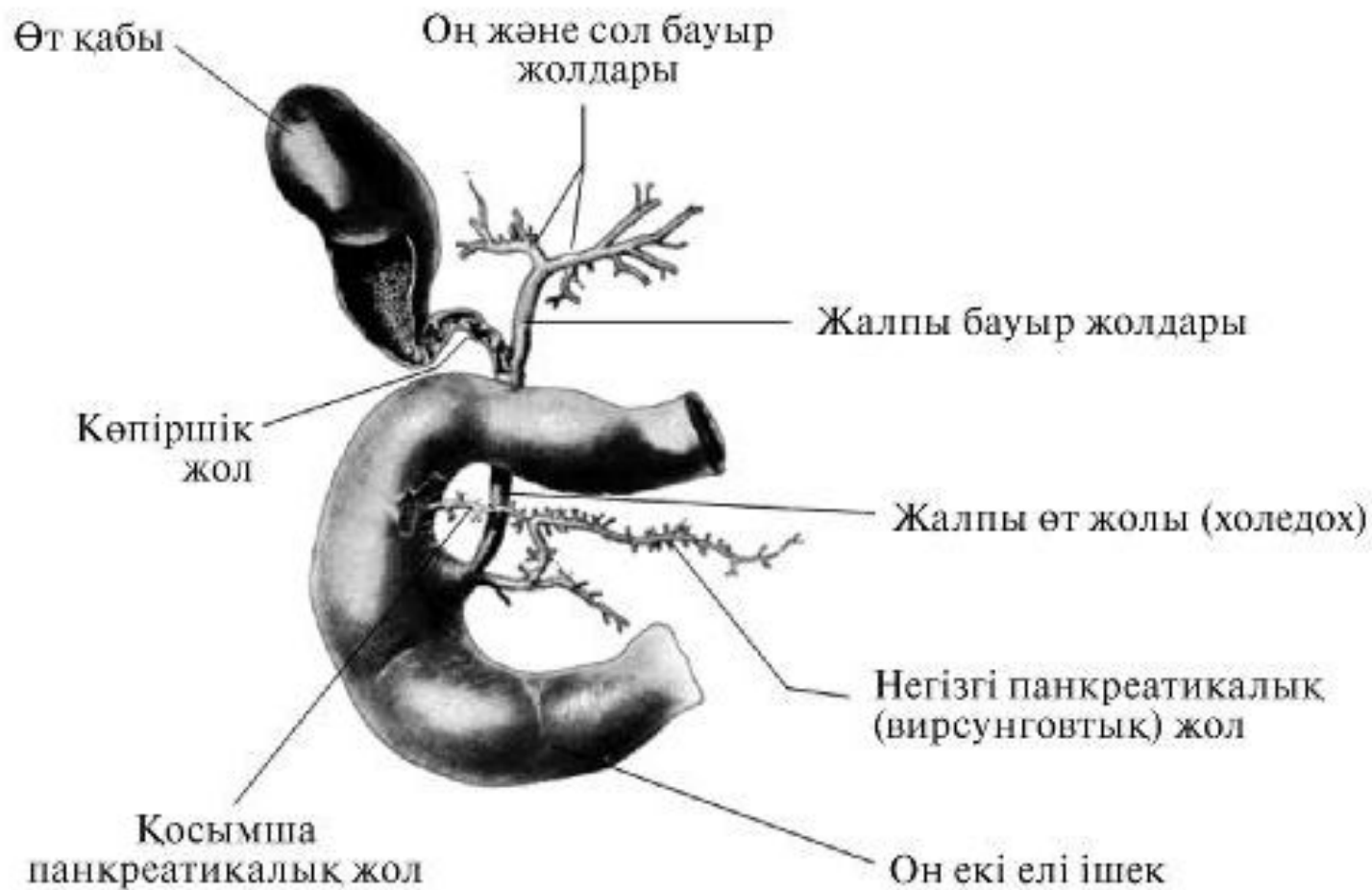Мүшенің құрылымдық-функциональды бірлігі диаметрі 1–1,5 мм және биіктігі 1,5–2 мм алты қырлы призма пішіні бар бауыр бөлігі болып табылады. Бөлік орталық көк тамыр айналасында орналасқан гепатоциттерден түзілген (бауырдың барлық жасушасының 85%). Мұндай бөліктер бауырда шамамен 500 мың (11.1-сурет).



11.1-Сурет. Бауырдың құрылымдық-функционалды бірлігі диаметрі 1–1,5 мм және биіктігі 1,5–2 мм алты қырлы призма пішіні бар бауыр бөлігі болып табылады. Бөлік орталық көк тамыр айналасында орналасқан гепатоциттерден түзілген



11.2-Сурет. Куино (Couinaud, 1957). Мұндай бөлінудің негізінде қақпалы көк тамырдың бөлінуі жатыр, ол бауырдың қақпасында оң және сол тармақтарға бөлініп, 2-ші қатарлы тармақтарды береді. 2-ші қатарлы көк тамырлар тармақталатын аймақтарды және сонымен бірге бауыр артериясының тармақтары мен өт жолдарын бауыр сегменттері ретінде қарастырады



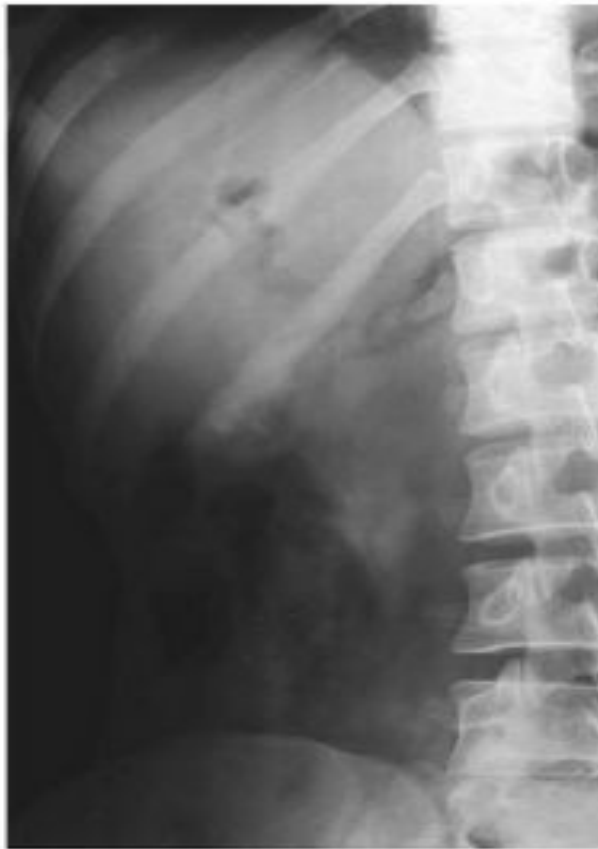11.3-Сурет. Бауырдан тыс өт шығарушы жолдар

11.1.2. Сәулелі зерттеу әдістері

Рентгенологиялық әдіс

Табиғи рентгенологиялық әдістер

Құрсақ қуысы мүшелерінің шолу рентгенограммасында қалыпты жағдайда бауыр іштің жоғарғы оң жақ бөлімінде айқын, тегіс жиегі бар, пішіні бойынша үшбұрышқа ұқсас, біркелкі, қарқынды көлеңке болып анықталады. Оның жоғарғы шекарасы диафрагма күмбезінің оң жақ жартысына сәйкес келеді, латеральды бөлігі экстраперитонеалды майлы шелмай көрінісінде көрінеді, ал төменгі шекарасы оң жақ қабырға доғасы кескінінде



11.4-Сурет. Бауырдың шолу рентгенограммасы. Бауырішілік жолдардағы газ

өтеді және әдетте, құрсақ қуысының басқа мүшелерінің көрінісінде жақсы көрінеді. Өт қабы шолу рентгенограммасында қалыпты жағдайда, әдетте көрінбейді (11.4-сурет).

Арнайы рентгеноконтрасты әдістер

Өт қабын және өт шығарушы жолдарын контрастылаудың үш әдісін ажыратады.

Холецистография — өтпен бөлінетін контрасты заттарды ішке қабылдағаннан кейінгі өт қабын зерттеу. Холецистограммаларда қалыпты өт қабы біршама жоғарыға қарай тарылатын, 6–1×2–4 см өлшемді, тегіс, айқын жиегі бар, сопақша пішінді, біркелкі қарқынды көлеңке болып көрінеді.

Холеграфия — РКЗ көк тамырішілік енгізгеннен кейінгі өт қабын және өт жолдарын зерттеу. Холецистография және холеграфия — бауыр қалыпты қызмет атқарған жағдайдағы наукаста сарғаюдың болмауы кезінде қолдануға болатын тура емес әдістер. Кемшілігі әрқашан айқын көрініс бермейтін

тура емес контрастылау болып табылады. УДЗ-ң пайда болуымен холецистография мен холеграфияның маңызы айтарлықтай азайды, және қазіргі таңда бұл әдістер өте сирек орындалады.

Холангиография — өт жолдарын зерттеу. Холангиографияның тура контрастылауға байланысты айқын көрініс беретін жоғары диагностикалық мүмкіндіктері бар.

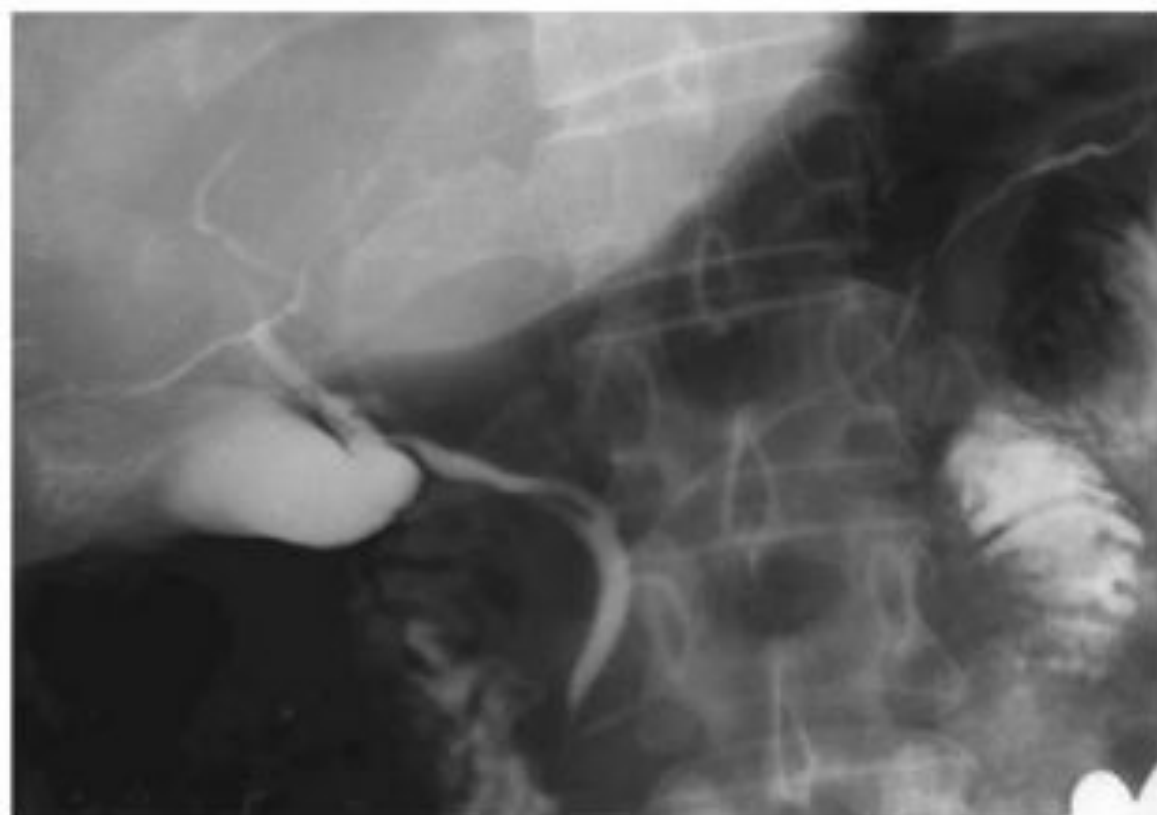
Калыпты жағдайда өт жолдарының ені 1 см аспайды, олардың көлеңкелері біркелкі. Жолдардың жиегі айқын, тегіс, он екі елі ішекке өтуі еркін.

РКЗ-ды енгізудің орны мен әдісіне байланысты ажыратады:

- теріаралық бауыраралық холангиографияны (РКЗ-ты арнайы инемен тері арқылы тікелей өт жолдарына енгізеді);
- тері арқылы холецистографияны (РКЗ-ты арнайы инемен тері арқылы өт қабына енгізеді);
- эндоскопиялық ретроградты холангиопанкреатикографияны (ЭРХПГ)
- (РКЗ-ты эндоскопиялық жолмен канюля арқылы үлкен дуоденальды емізікшеге енгізеді) (11.5-сурет);
- интраоперациялық холангиографияны (РКЗ-ды оперативті араласу кезінде тікелей өт жолдарына енгізеді);
- операциядан кейінгі холангиографияны (фистулографияны) (РКЗ-ты өт жолдарының декомпрессиясы үшін оперативті араласу кезінде қойылған дренаж арқылы).

Кейде, өт жолдарының обструкциясы кезінде үрдістің жайылуын анықтау мақсатында өт жолдарының анте- және ретроградты контрастылауын бір мезетте қолдану арқылы ЭРХПГ және ТБХ жүргізеді.

Іш қан тамырларын рентгеноконтрасты зерттеу — **ангиография** деп аталады, алайда, РКЗ енгізу әдісіне байланысты және қандай да бір



11.5-Сурет. Эндоскопиялық ретроградты холангиопанкреатикография. Қалыпты жағдай

Целиакография кезінде РКЗ күртша бағанға түтікше арқылы енгізеді, нәтижесінде ангиограмма үзінділерінде оның барлық тармақтарының көріністерін алады (сол жақ асқазан және көкбауыр артерияларын, жалпы бауыр артериясын, асқазан-он екі елі ішек артериясын, өзіндік бауыр артериясын және оның тармақтарын). Қажет жағдайда РКЗ айтылған артериялардың кез-келгеніне енгізуге болады (**суперселективті ангиография**).

Қайтымды спленопортография целиакографияның соңғы кезеңі болып табылады; ангиограмма үзінділерін РКЗ артерия және капиллярлы тор арқылы өтіп, қақпалы көк тамыр жүйесінде болған кезде ғана алады.

Портография — қақпалы көк тамыр жүйесін тура контрастылау әдістерінің тобы:

- спленопортография — РКЗ арнайы инемен тері арқылы көкбауыр паренхимасына енгізеді;
- терішілік, бауыршілік портография — РКЗ арнайы инемен тері арқылы қақпалы көк тамырдың бауыршілік тармақтарының біреуіне енгізеді.

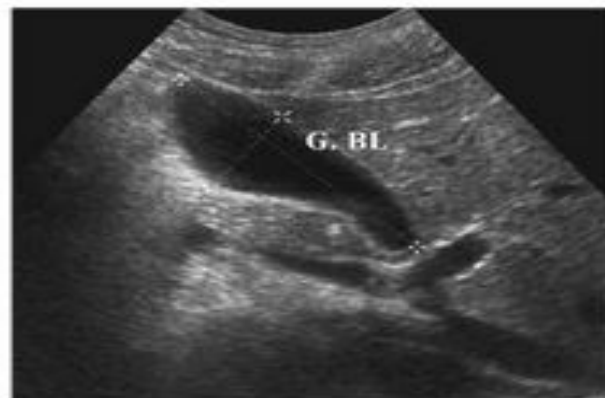Интервенциялық радиология — бауыр кан тамырларының эмболизациясы кезінде ангиографиялық зерттеу.

Ультрадыбыстық әдіс өзінің қол жетімділігіне, инвазивті еместігіне, қарсы көрсеткіштерінің болмауына және жоғары ақпарат беруіне байланысты маңызды орын алды. Қазіргі таңда одан бауыр және өт жолдарының ауруларымен науқастың кез-келген зерттеуі басталады.

Бауыр жиектері айқын, тегіс болып келетін және ұсақ түйіршікті құрылымды, біркелкі түзіліс болып анықталады, оның көрінісінде бауыр-

шілік кан тамырларды ажыратуға болады (әсіресе, бауыр көк тамырлары мен қақпа көк тамырларының тармақтарын). Бауыр қақпасының аймағында бауыр триадасы көрінеді: қақпа көк тамыры (негізгі бағанның диаметрі 0,9–1,4 см), бауыр артериясы (диаметр 0,45–0,51 см) және жалпы өт жолы (диаметрі шамамен 0,7 см).

Өт қабы айқын, тегіс жиектері бар, ұзыннан 6-дан 12 см дейін және көлденеңінен 2,5-тен 4 см дейін сопақша пішінді эконегативті түзіліс болып көрінеді. Оның қабырғасының қалыңдығы түбі және денесі аймағында 2 мм бастап және 3 мм дейін түтікшесі мен мойын аймағында (11.6-сурет).



11.6-Сурет. Эхограммаларда өт қабы айқын, тегіс жиектері бар, ұзынынан 6–12 см дейін және көлденеңінен 2,5-тен 4 см дейін сопақша пішінді эконегативті түзіліс болып көрінеді

Допплерография (эхоангиография). Ультрадыбыстық доплерографиялық зерттеу көмегімен бауырдың барлық негізгі қан тамырларының жағдайын және олардағы қан ағысты инвазивті емес бағалауға болады. Әсіресе, бұл әдіс ТДК режимін қолдану кезінде маңызды (11.7-сурет, түрлі-түсті суретті қараңыз).

Рентгендік компьютерлі томография

Табиғи компьютерлі томография

Табиғи КТ-көріністерде бауырдың қалыпты жағдайда айқын, тегіс жиектері бар, біркелкі құрылымды және тығыздығы +60...+70 НУ, бауырдың венозды қан тамырлары жақсы ажыратылады (+30...+50 НУ).

Кесінді қай деңгейде орындалғанына байланысты, мүшенің кез-келген құрылымын бағалауға болады. Егер, краниокаудальды бағытта жүрсек (жоғарыдан төмен), бірінші болып бауырдың оң жақ бөлігі көрінеді, ол диафрагма күмбезінің оң жақ жартысында орналасады ($Th_{IX}-Th_X$ деңгейде). Қалыпты жағдайда, бауыр мен диафрагма арасындағы шекараны жүргізуге болмайды. Төменірек (Th_X-Th_{XI} деңгейде) бауырдың сол жақ бөлігі көріне бастайды. Бауырдың оң және сол бөліктерінің арасындағы шекараны шарты сызық деп есептейді, ол бауыр қақпасынан өт қабына қарай жүргізіледі. Өт қабы $Th_{XI}-Th_{XII}$ деңгейде анықталады. КТ оның пішіні, өлшемі, орналасуы, конкременттері және т.б. жөнінде мол ақпарат береді. Кейде, бауыр қақпасының деңгейінде жалпы өт жолын көруге болады, алайда, ол қалыпты жағдайда анық көрінбейді. Қақпа көк тамыры, керісінше, айтарлықтай жақсы көрінеді. Оның тармақтарына, сонымен қатар, бауырдың дөңгелек байламы өтетін сол жақ көлденең сүйеліне қарап, бауыр сегменттерін ажыратуға болады. Бауырішілік өт жолдары қалыпты жағдайда көрінбейді.

Магнитті-резонансты томография

Науқасқа түсетін сәулелі жүктеменің болмауына, көріністің жоғары тіндік контрастылығына, сонымен бірге, кесінділерді кез-келген жазықтықта алу мүмкіндіктеріне байланысты МРТ бауырдың аурулары және зақымдалуында сәулелі диагностиканың басты әдістерінің бірі болды.

Табиғи МРТ

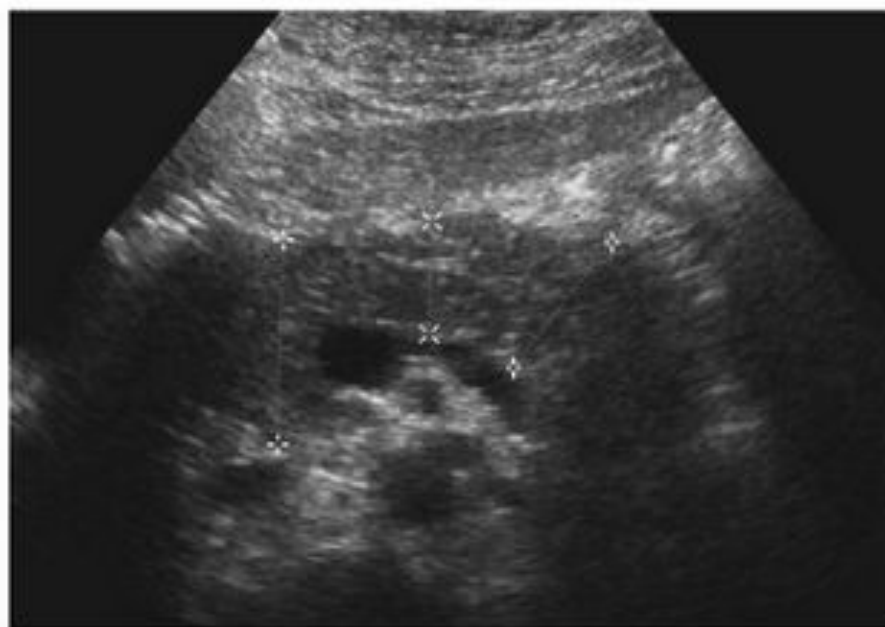
КТ кезіндегі МР-көріністерді талдау кезінде бауыр жағдайын белгілі бір деңгейлерде бағалайды. Бауырдың жоғарғы деңгейі бауыр көк тамырларының бауыр паренхимасынан шығу орны болып табылады. Мұнда бауыр көк тамырларының жағдайын (сол жақ ортаңғы және оң) және бауырдың 4-ші, 7-ші, 8-ші сегменттерін бағалауға болады. Келесі деңгейді бауыр қақпасының деңгейі деп атайды, мұнда қақпа көк тамырының тармақтары, бауыр көк тамырлары, бауыр артериялары, жалпы бауыр және өт жолдары, сонымен қатар, бауырдың 1–7-ші сегменттері және лимфатикалық қан тамырлар анықталады (11.9-сурет).

Қалыпты жағдайда, оң жақ бөліктің тік өлшемі 12–15 см, сол жақ — 7–8 см, оң жақ бөліктің алдыңғы-артқы өлшемі — 12,5–13,5 см, сол жақ — 6–7 см құрайды. Бауыр жиектері айқын, тегіс. T1-ӨК-гі дыбыс қарқындылығы едәуір жоғары (көкбауыр мен канка бұлшықеттерінен шыққан дыбыстан қарқынды болып келеді), ал T2-ӨК-те төмен. Әсіресе аш қарынға зерттеген кезде өт қабы жақсы көрінеді.

Жедел панкреатит

Іштің шолу рентгенографиясы жедел панкреатиттың жанама белгілерін анықтауға көмектеседі: іштің шолу рентгенограммасында ұйқы без кескінінде «доға» түріндегі қысқа көлденең деңгейлі сұйықтықтары бар жіңішке ішектің паретикалық ілмегі, атап айтқанда кезекші ілмек анықталады. Кеуде қуысында өкпенің төменгі бөлімдерінде диск тәрізді ателектаздар, көбінесе сол жағынан артқы бүйір қабырға-диафрагмальды қойнауларда сұйықтық анықталуы мүмкін.

УДЗ: ұйқы безінің жергілікті немесе диффузды ұлғаюы. Ісіну кезінде ұйқы бездің экзогенділігі төмендеген; некроз кезінде жоғары экзогенділік аймақтары анықталуы мүмкін. Жіні шарбы қалташасында сұйықтықтың жиналуы, парапанкреатикалық май шелмайының инфильтрациясы, Герот шандырының қалыңдауы байқалады (11.27-сурет).



11.27-Сурет. Эхограмма. Жедел панкреатит

Ұйқы бездің зақымдалуы сирек кездеседі, іштің барлық жабық жаракаттарының 1–2% құрайды. Ұйқы безінің барлық зақымданулары аралас жаракаттар кезінде болуы мүмкін және басқа мүшелердің зақымдану симптомдарымен жүруі мүмкін. Ұйқы безінің зақымдануларын морфологиялық белгілері бойынша соғылулар, гематомалар және жыртылулар (толық және жартылай) түрінде жіктейді.

Іштің шолу рентгенографиясы арнайы емес белгілерді, мысалы, ішектің реактивті салдануын көрсетеді. Он екі елі ішектің артқы қабырғасының қосымша жыртылуы газдың үлкен бел бұлшықетінің шеті бойымен немесе бүйрек маңы кеңістікте жиналумен бірге бел аймағына түсуі кезінде байқалады.

УДЗ: ұйқы бездің ісінуі немесе гематомасы нәтижесінде ұлғаюы.

КТ, МРТ: алдымен бездің ұлғаюы және ісінуімен, сонымен қатар қоршаған шелмайының инфильтрациясымен бірге жаракаттық панкреатиттің белгілері пайда болады. Жыртылу кезінде мүшенің сызықты кемістік түрінде жартылай немесе толық бұзылуы байқалады. Бел аймағының гематомасы ұйқы безінің жаракаты кезінде жиі табылады. Кейде көлденең тоқ ішектің ішастарының гематомасы анықталады.

10.2.3. Ішек аурулары

Он екі елі ішектің пішінінің, орналасуының және қозғалысының (*duodenum mobile*) ауытқулары

Рентгенологиялық зерттеу: бүкіл он екі елі ішектің немесе оның бір бөлігінің ұзаруы және артық қозғалуы; жоғары көлденең тармақ кеңейген, төменге доға болып түседі; онда контраст масса кідіреді және дуоденит белгілері анықталады (10.50-сурет); жіңішке және тоқ ішектің жалпы ішастары кезінде бүкіл он екі елі ішек омыртқаның оң жағына орналасады, сол жерде ащы және мықын ішек анықталады, ал бүкіл тоқ ішек омыртқадан сол жаққа қарай орналасқан (10.51-сурет).

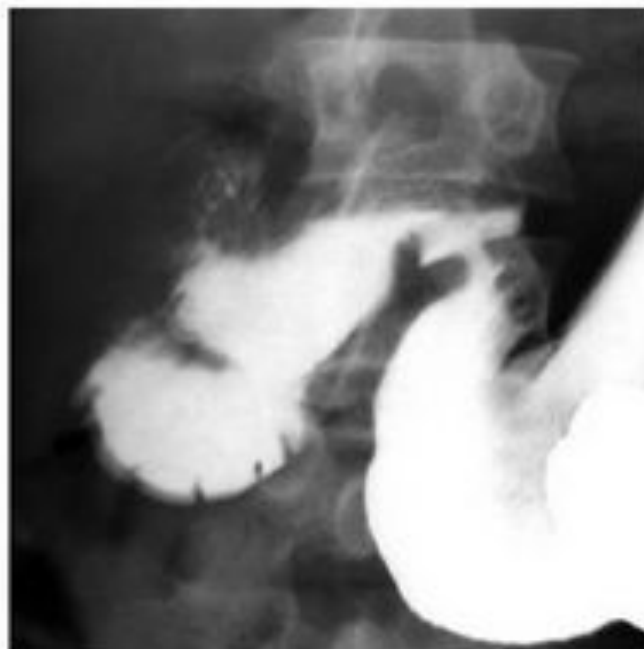Мықын ішектің Меккелев дивертикулы

Рентгенологиялық зерттеу: дивертикул жіңішке ішектің дистальды бөлімінде орналасқан; үлкен өлшемдерге дейін жетуі мүмкін; контрастылау кезінде мықын ішек қабырғасының шығуы анықталады, эластикалығы сақталған, босау жиі баяулаған.

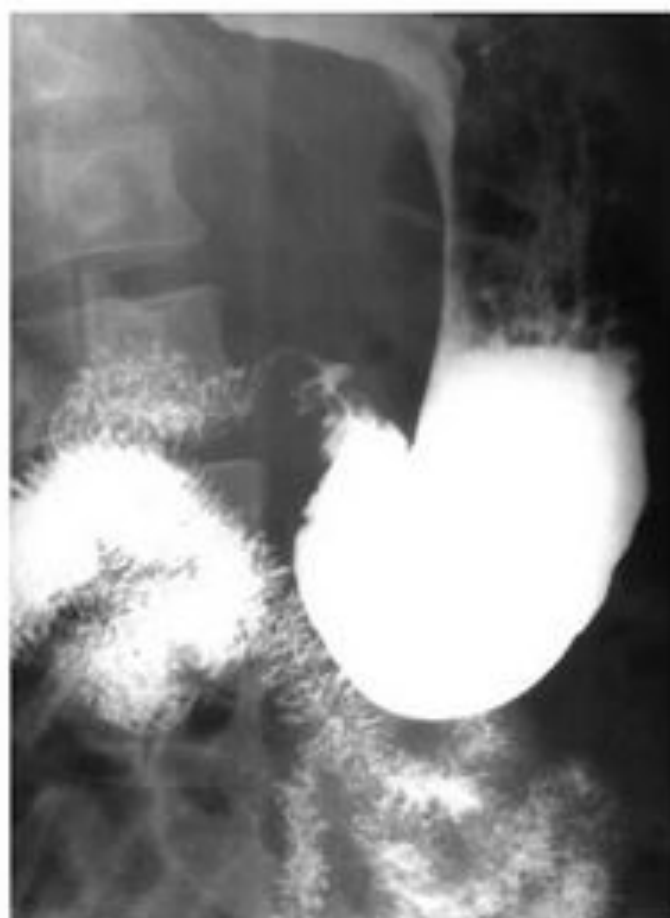Радионуклидті диагностика: ^{99m}Tc белгіленген пирофосфат дивертикул қабынуында оның қабырғасына жиналады.

Долихосигма

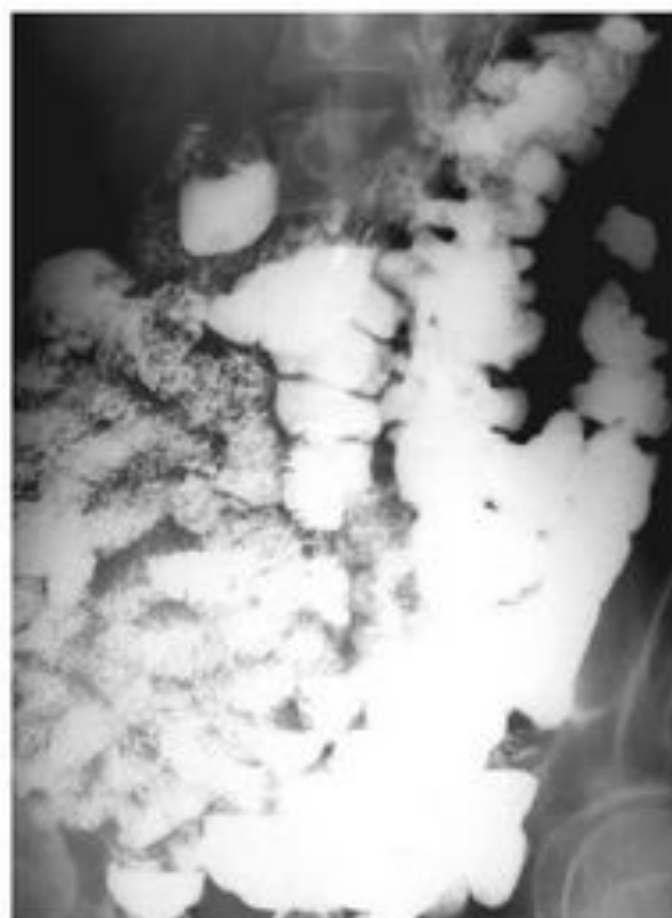
Ирригоскопия: ұзын, қосымша ілмектері бар сигма тәрізді ішек (10.52-сурет).



10.50-Сурет. Рентгенограмма. Жартылай қозғалғыш он екі елі ішек (*duodenum mobile partiale*)

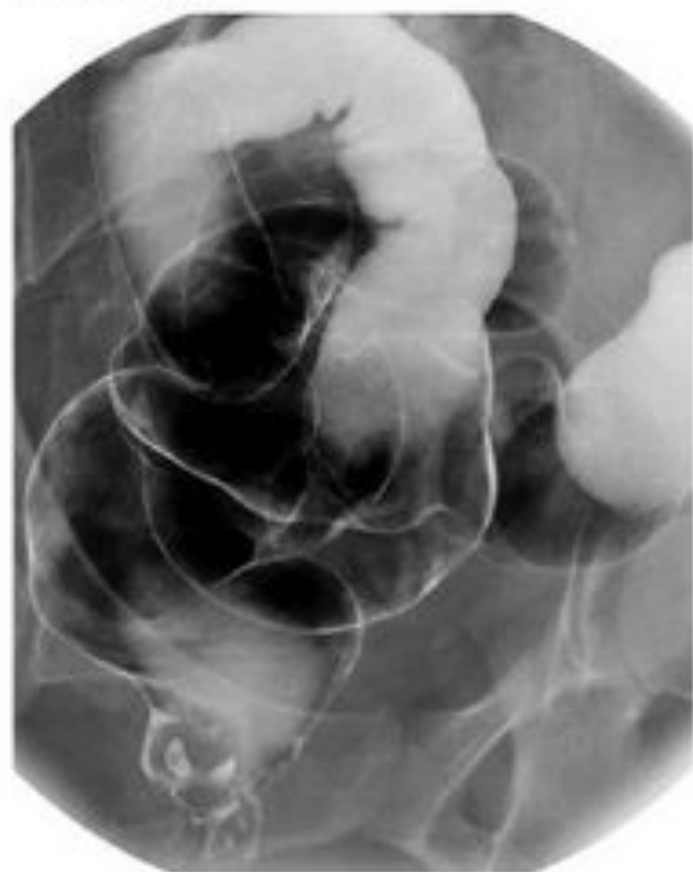


a



b

10.51-Сурет. Рентгенограмма. Жіңішке және тоқ ішектің жалпы ішастары:
a — он екі елі ішек және ащы ішектің бастапқы бөлімдері омыртқадан оң жаққа қарай орналасқан; *b* — тоқ ішек омыртқадан сол жаққа қарай орналасқан (*duodenum mobile totale*)



10.52-Сурет. Ирригограмма — долихо-
сигма

Қозғалғыш соқыр ішек (*coecum mobile*)

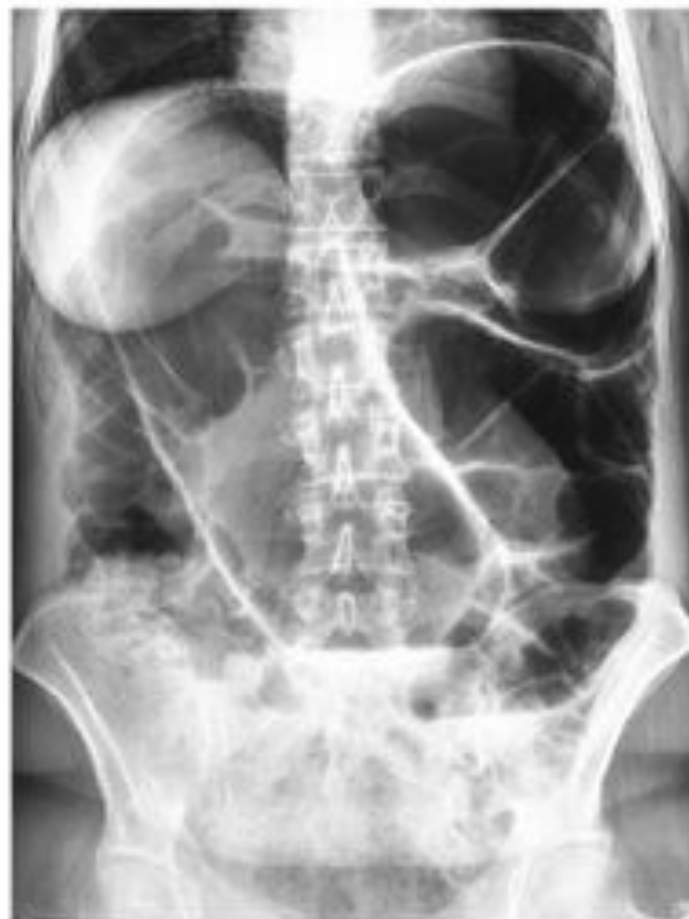Рентгенологиялық зерттеу: соқыр ішек кіші жамбас кескініндегі тік ішек деңгейінде анықталуы мүмкін немесе бауыр астында орналасуы мүмкін, бұл атипті аппендицит кезінде негіз болады (10.53-сурет).

Аганглиоз (Гиршпрунг ауруы)

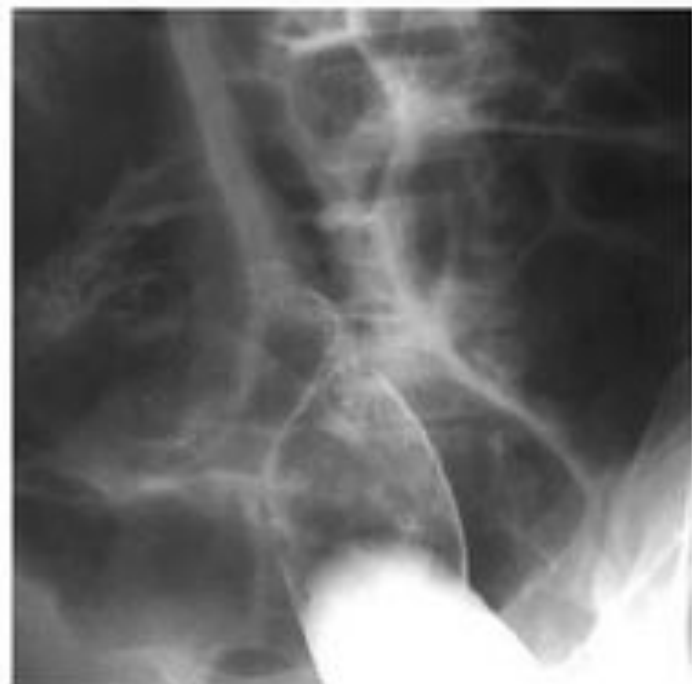Ирригоскопия: кеңейген және ұзарған тоқ ішек, ректосигмоидты бөлім тарылған (10.54-сурет).

Дивертикулез

Рентгенологиялық зерттеу: контрастылау кезінде ішек қабырғасының айқын мойны бар әртүрлі өлшемді дөңгелек шығулары анықталады (10.55-сурет).



a



b

10.76-Сурет. Төменгі тоқ ішек өтімсіздігі, сигма ішегінің айналуы:
a — іштің шолу рентгенограммасы; *b* — ирригограмма

Пайдаланган әдебиеттер тізімі

Абарбанель Б.Э. Рентгенологические наблюдения после радикальных операций на легких. — М.: Медицина, 1962. — 211 с.

Абрамова Н.Н., Беличенко О.И. Магнитно-резонансная томография и магнитно-резонансная ангиография в визуализации сосудистых структур // Вестн. рентгенологии и радиологии. — 1997. — № 2. — С. 50–54.

Абрамова Н.Н., Беличенко О.И., Джигладзе Д.И. Сочетанное применение магнитно-резонансной томографии головного мозга и магнитно-резонансной ангиографии экстра- и интракраниальных артерий в обследовании больных с артериальными гипертониями и атеросклерозом магистральных артерий головы // Магнитно-резонансная томография в медицинской практике: тез. докл. конф. — М., 1995. — С. 23.

Агаджанова Л.П., Андреев А.В., Белолопотко Е.А. и др. Ультразвуковая доплеровская диагностика сосудистых заболеваний / под ред. Ю.М. Никитина, А.И. Труханова. — М.: Видар, 1998. — 431 с.

Григорьев П.Я., Яковенко Э.П. Диагностика и лечение болезней органов пищеварения. — М.: Медицина, 1996. — 515 с.

Гюнтер Х. Введение в курс спектроскопии ЯМР. — М.: Мир, 1984. — 129 с.

Даренков А.Ф., Игнашин Н.С. Ультразвуковые исследования в урологии. — М.: Медицина, 1994. — 234 с.

Демидов В. Н., Пытель Ю.А., Амосов А.В. Ультразвуковая диагностика в уронефрологии. — М.: Медицина, 1989. — 105 с.