

ФГБОУ ВО ИГМУ Минздрава РФ

# ДИАГНОСТИКА И ЛЕЧЕНИЕ ПЕЛЬВИОПЕРИТОНИТА

Подготовила: студентка 504 группы педиатрического факультета

Иркутск 2016г.

# Диагностика



Основана на характерных проявлениях заболевания и данных клинико-лабораторных исследований.

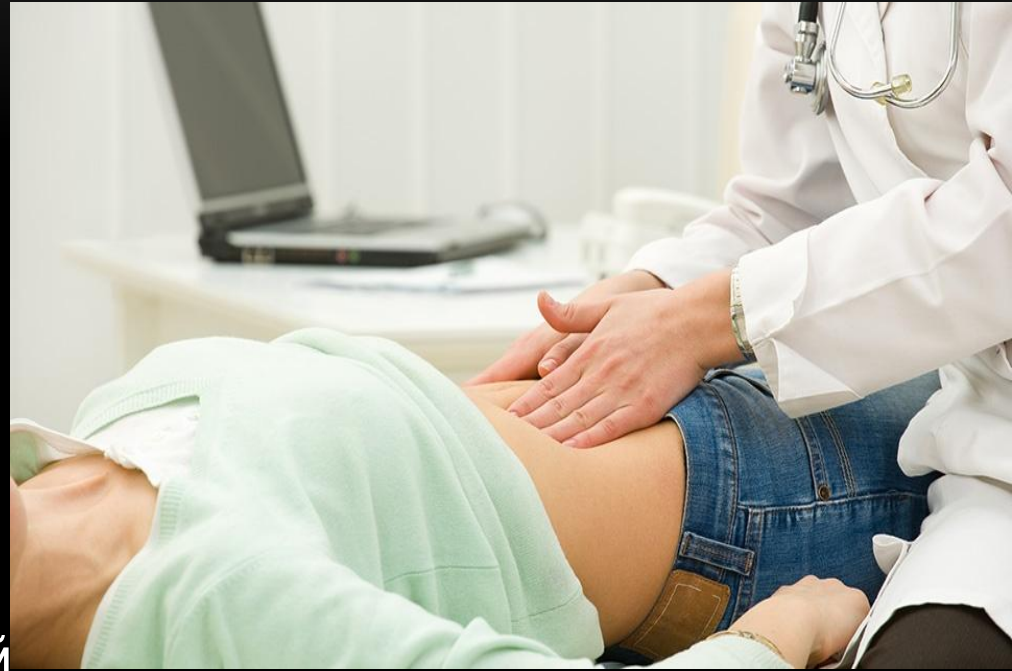# АНАМНЕЗ

- Сбор анамнеза в отношении перенесённых воспалительных гинекологических заболеваний и факторов риска помогает в постановке диагноза острого воспалительного процесса матки и придатков.

# ФИЗИКАЛЬНОЕ ИССЛЕДОВАНИЕ

Подтверждают диагноз пельвиоперитонита:

- симптомы раздражения тазовой брюшины при пальпации и влагалищном исследовании;
- резкая болезненность в области придатков матки и при движении за шейку матки в сочетании с острой клинической симптоматикой.



## ЛАБОРАТОРНЫЕ ИССЛЕДОВАНИЯ

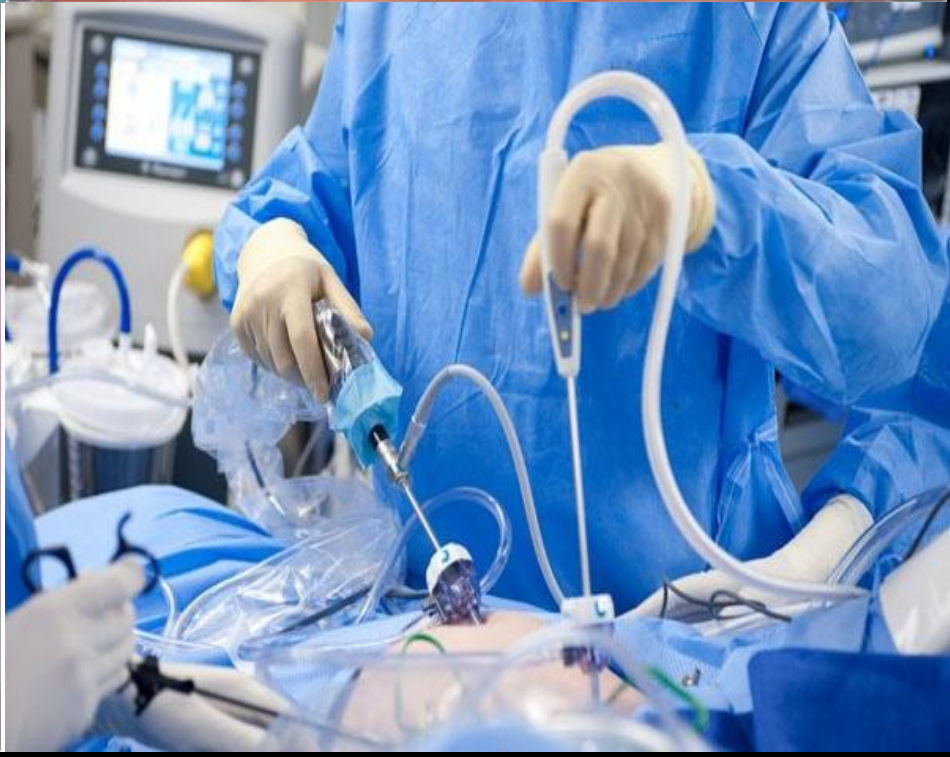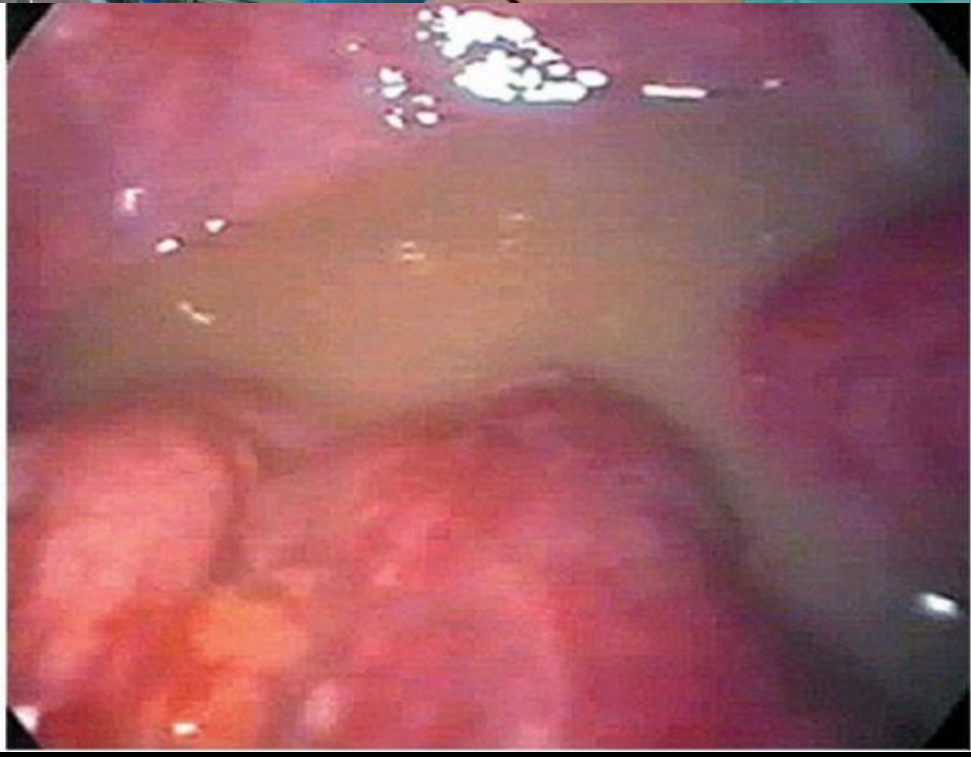
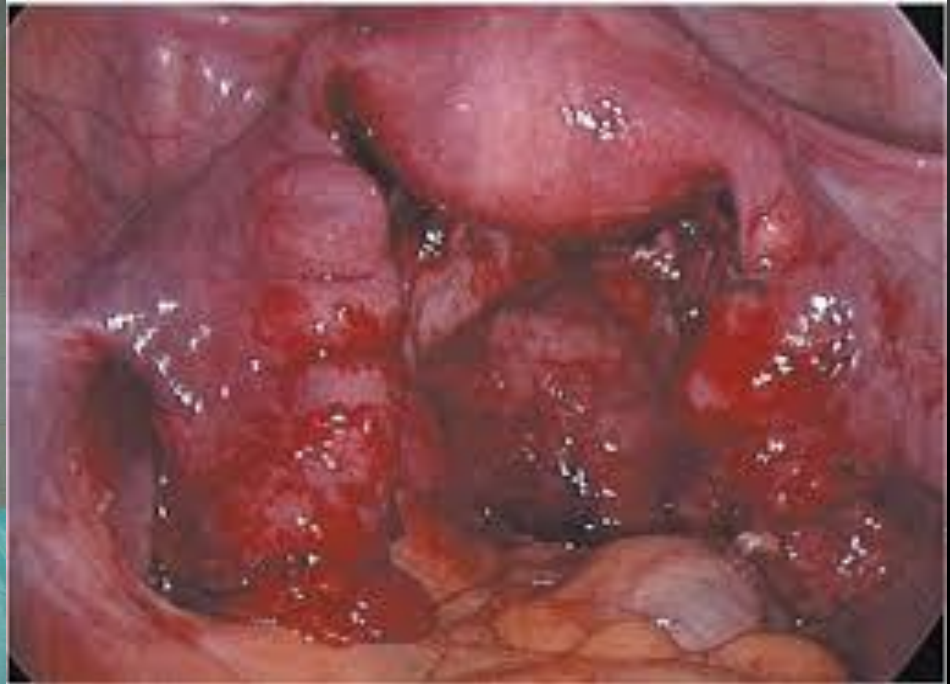
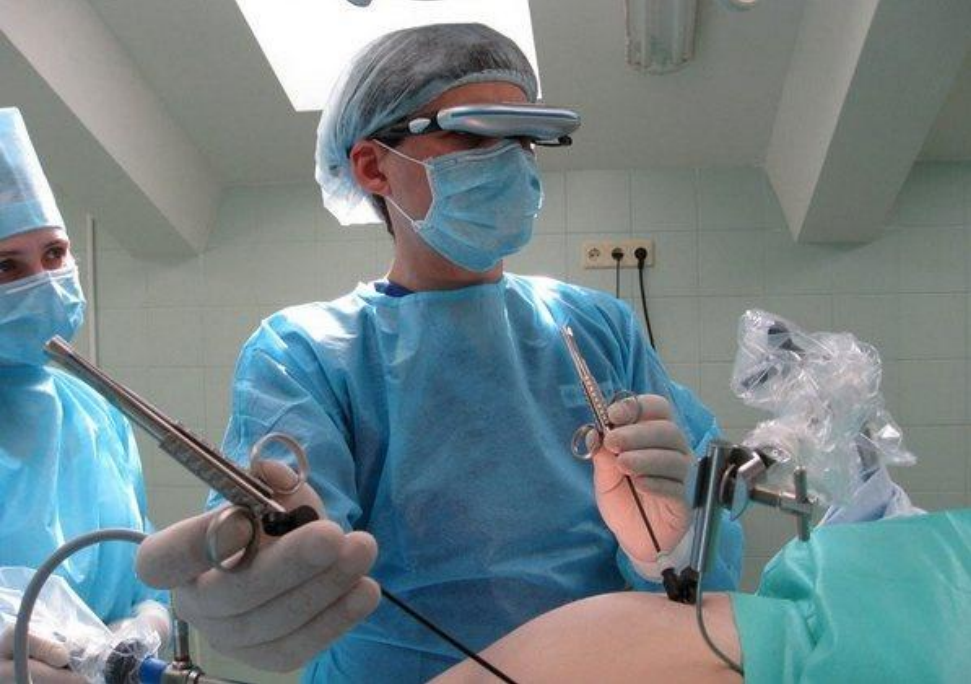- В крови — умеренная анемия, резкое увеличение СОЭ, умеренный лейкоцитоз со сдвигом влево, гипопротейнемия и диспротеинемия, сдвиг в электролитном балансе (умеренная гипокалиемия).

# ИНСТРУМЕНТАЛЬНЫЕ ИССЛЕДОВАНИЯ

Включают:

- УЗИ органов малого таза (наличие свободной жидкости в Дугласовом пространстве);
- пункцию заднего свода влагалища (серознофибринозный или гнойный экссудат);
- бактериологическое исследование пунктата;
- рентгенографию органов брюшной полости (наличие уровней жидкости в кишечнике свидетельствует о паралитической непроходимости);
- диагностическую и лечебную лапароскопию;





# ДИФФЕРЕНЦИАЛЬНАЯ ДИАГНОСТИКА

- Дифференциальную диагностику пельвиоперитонита необходимо проводить с разлитым перитонитом (в начале заболевания), нарушенной трубной беременностью, перекрутом ножки кисты яичника, острым аппендицитом.



- При разлитом перитоните явления интоксикации бывают более выраженными (тахикардия, рвота, резкая боль в животе и др.). Перистальтика снижена во всех областях живота, а не только в его нижних отделах, как это имеет место при тазовом перитоните. Это же относится и к перитонеальным симптомам.
- При тазовом перитоните сравнительно быстро наблюдается тенденция к ограничению воспалительного процесса, в то время как при диффузном перитоните процесс продолжает оставаться распространенным.

- При нарушенной внематочной беременности с образованием позадматочной гематомы в анамнезе имеются указания на задержку менструаций и другие признаки беременности. Типичны указания на обморочные состояния, боль иррадирующую в прямую кишку, появление темных кровянистых выделений из влагалища.
- При пункции заднего свода влагалища получают характерную темную кровь, а не серозный или гнойный экссудат, как при пельвиоперитоните.

- Диагностика перекрута ножки кисты яичника облегчается указаниями в анамнезе на наличие этого образования при предыдущих гинекологических осмотрах.
- При влагалищном исследовании сбоку и кзади от матки находят образование типичной округлой формы тугоэластической консистенции, болезненное при пальпации и смещении.

- Диагноз острого аппендицита основывается на наличии характерной боли с начальной локализацией в эпигастральной области или в области пупка. Выраженные характерные аппендикулярные симптомы отсутствуют при пельвиоперигоните.

# ЛЕЧЕНИЕ

## ЦЕЛИ ЛЕЧЕНИЯ

- Купирование острого воспалительного процесса в придатках матки.
  - Стабилизация состояния.
  - Предупреждение осложнений.
-

# ПОКАЗАНИЯ К ГОСПИТАЛИЗАЦИИ

- Острое начало воспалительного процесса в малом тазу.
  - Симптомы раздражения брюшины.
  - Повышенная температура тела.
  - Симптомы интоксикации.
  - Болевой синдром.
-



# НЕМЕДИКАМЕНТОЗНОЕ ЛЕЧЕНИЕ

- Применяют холод на низ живота для отграничения процесса, профилактики распространения пельвиоперитонита и как болеутоляющее средство.



# МЕДИКАМЕНТОЗНОЕ ЛЕЧЕНИЕ

Основано на принципах комплексного лечения острого сальпингоофорита.

- Антибактериальная терапия антибиотиками широкого спектра действия
  - Дезинтоксикационная терапия
  - Обезболивающие средства
  - Седативные средства, витамины, фолиевая кислота; антигистаминные и десенсибилизирующие средства
  - Анаболические стероиды
-

# ХИРУРГИЧЕСКОЕ ЛЕЧЕНИЕ

При пельвиоперитоните с дифференциально-диагностической целью применяют лапароскопию. Она может быть диагностической и лечебной (удаление аппендикулярного отростка или маточных труб, яичников при остром гнойном сальпингоофорите, санация и дренирование брюшной полости). При отсутствии эффекта от медикаментозного лечения и прогрессии воспалительного процесса необходима лапаротомия (для полной ревизии брюшной полости и органов малого таза). Гинекологическую операцию проводят в полном объёме, вскрывают и дренируют тазовые и межкишечные абсцессы, при необходимости удаляют аппендикулярный отросток и др.



**СПАСИБО ЗА  
ВНИМАНИЕ!!!**