

Диагностика и лечение псориаза

Диагностика

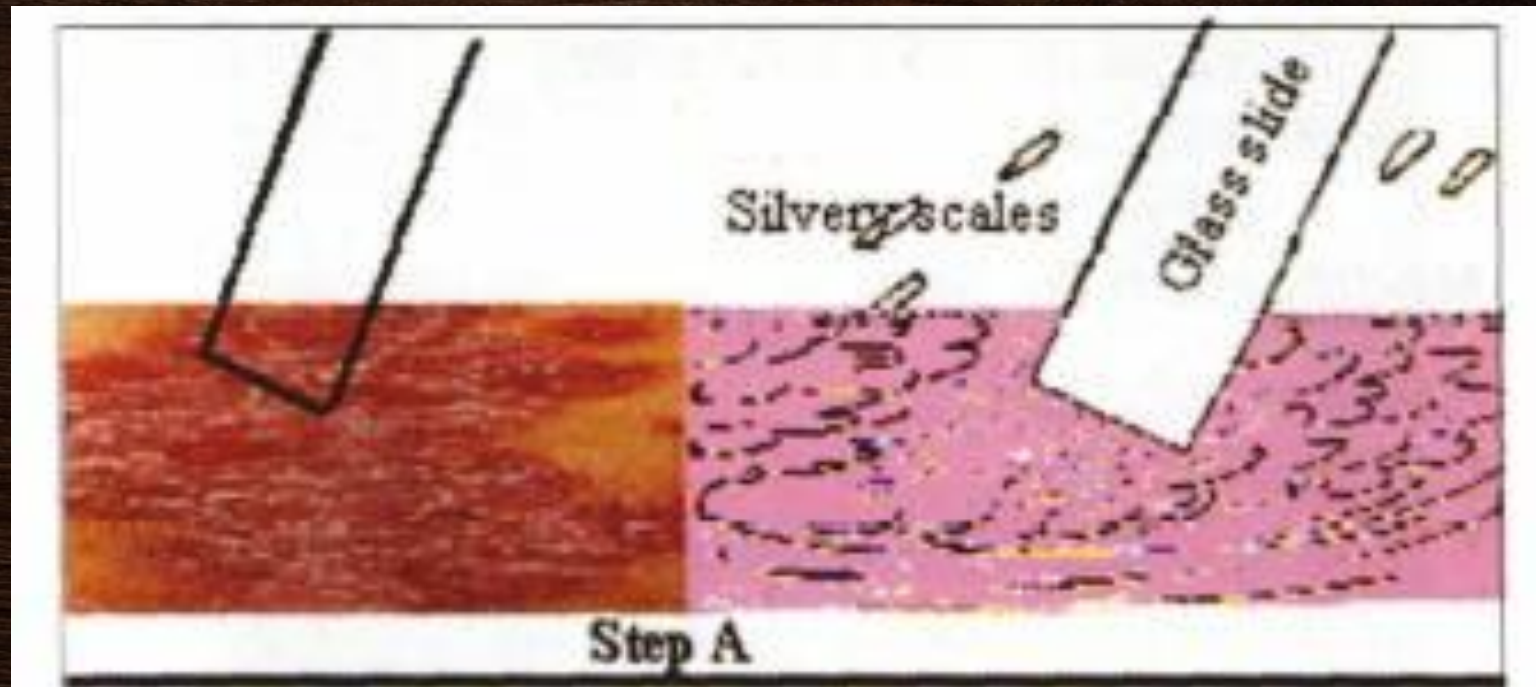
Анамнез

- Заболевание обычно начинается из подвошь, дежурные бляшки могут существовать месяцами. Для каплевидного и пустулезного псориаза характерно острое начало.
- Жалобы на зуд в волосистой части головы, при ее поражении. боли в суставах.
- Наследственность заболевания. Наличие псориаза у родственников.

Обследование

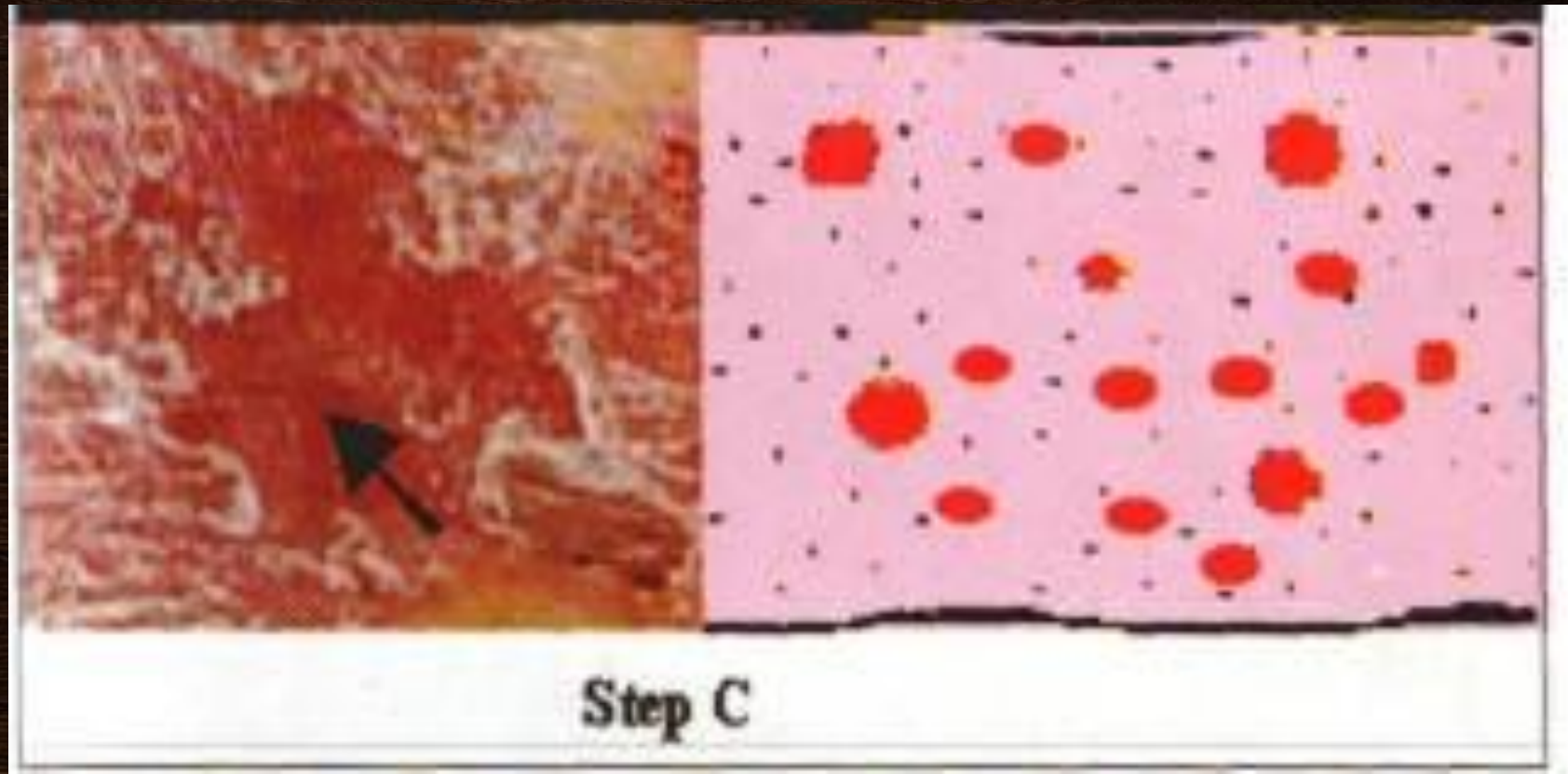
- Физикальное исследование: элементы сыпи. Папулы и бляшки с четкими границами. Характерная локализация.
- Псориатические феномены:

Феномен стеаринового пятна - при поскобливании папулы чешуйки снимаются «стружкой», напоминающей стеарин. Патогистологической основой феномена является паракератоз, скопление пузырьков воздуха в роговом слое кожи и увеличение содержания липидов, что способствует ослаблению межклеточных связей.



Феномен терминальной плёнки - появление после удаления чешуек влажной поблёскивающей поверхности, напоминающей полиэтиленовую плёнку. Терминальная пленка - последняя пленка, уходящая с поверхности кожи, после чего дальнейшее поскбливание вызывает капельное кровотечение (следующий феномен). Патогистологическая основа - агранулез (отсутствие зернистого слоя)

Феномен точечного кровотечения («кровяной росы») - капельное кровотечение, возникающее при дальнейшем поскабливании. При поскабливании в результате неравномерного папилломатоза легко травмируется поверхностная сосудистая сеть капилляров. В связи с увеличением расстояния между сосочками (межсосочковый акантоз) наблюдается точечное кровотечение.



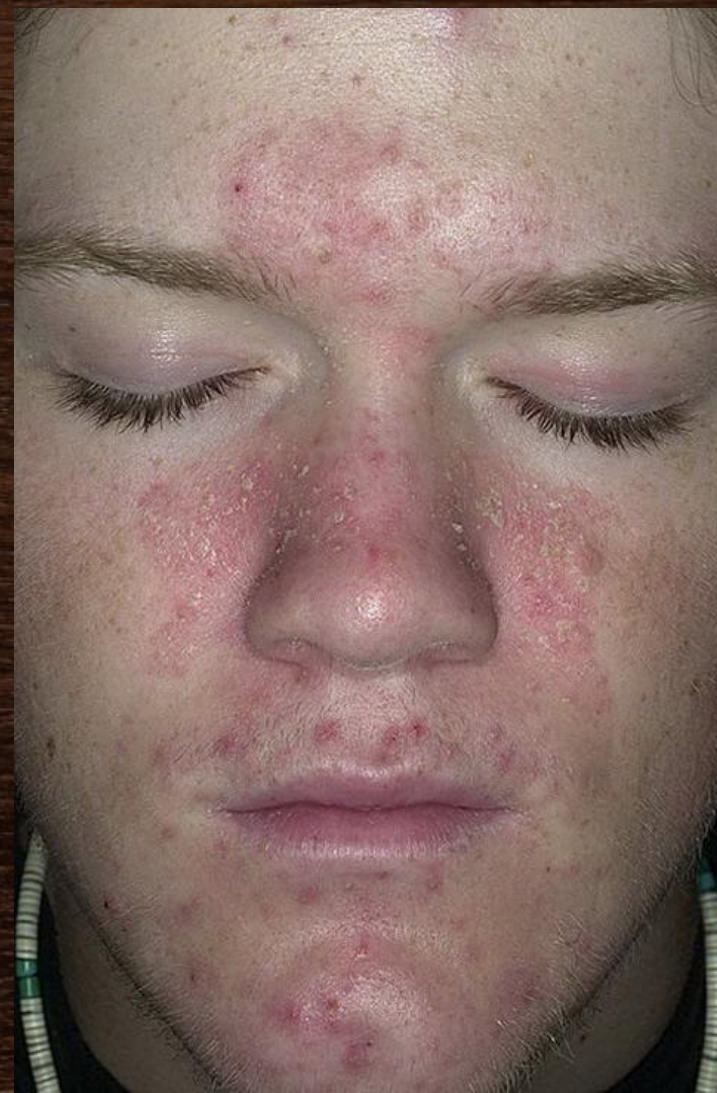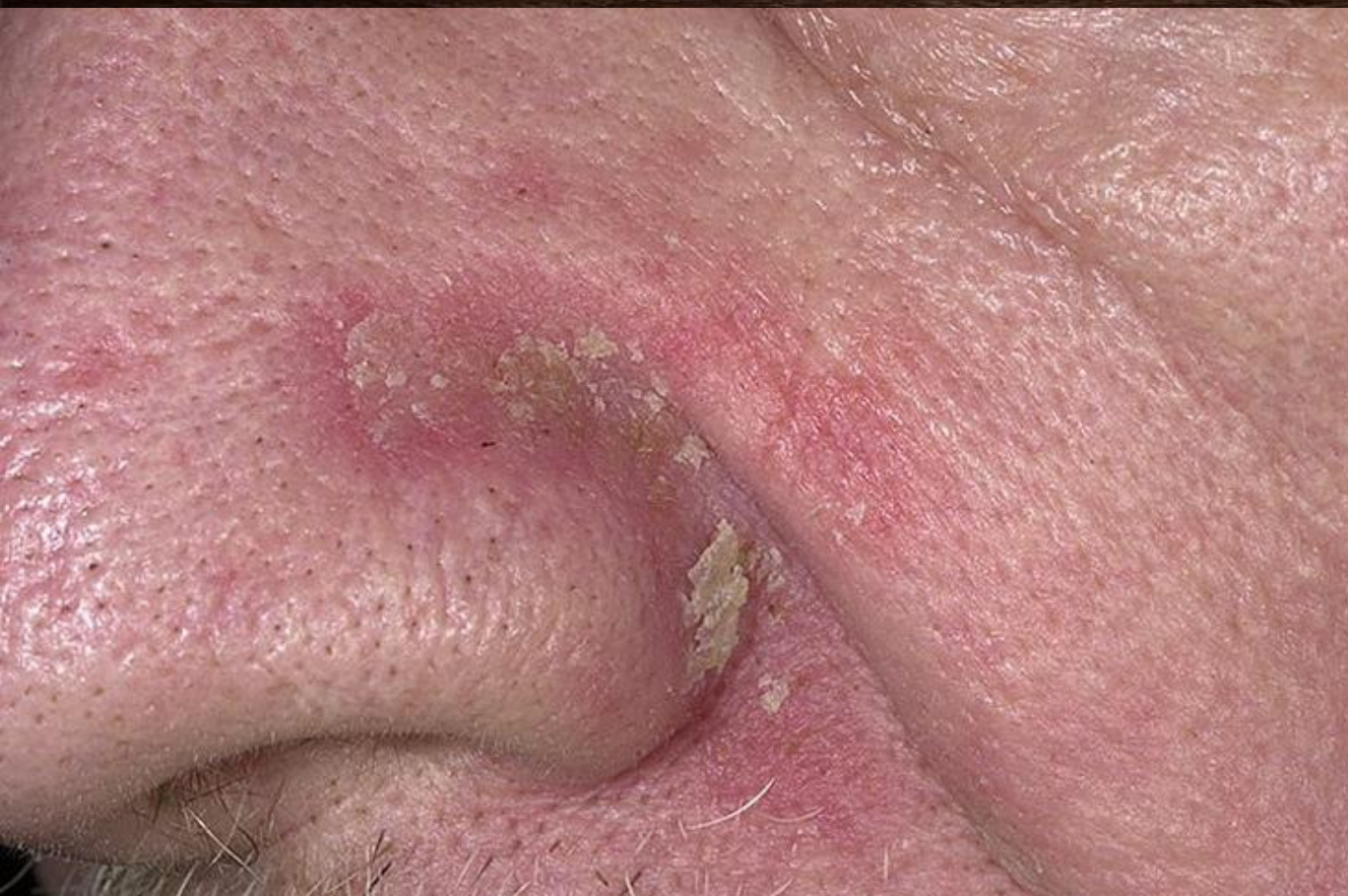Инструментальный метод

- Биопсия кожи
- Рентгенологическое обследование суставов.

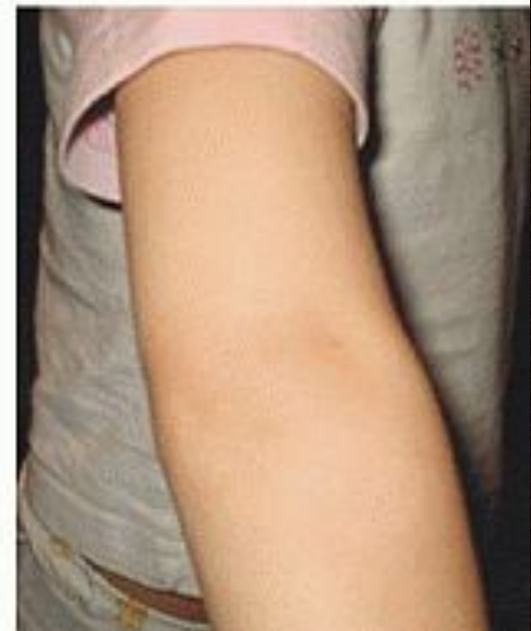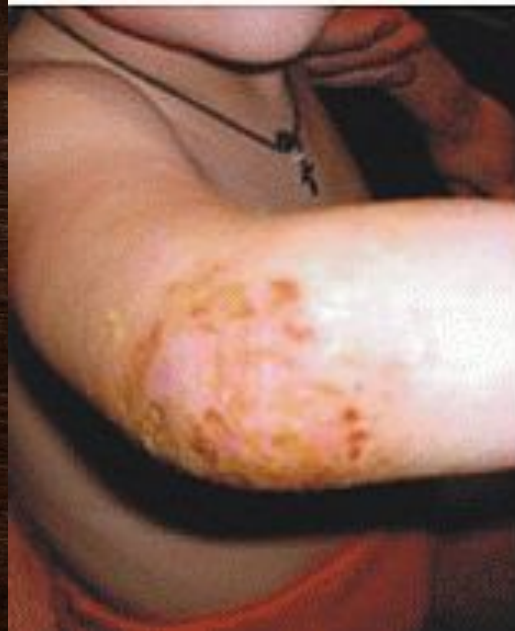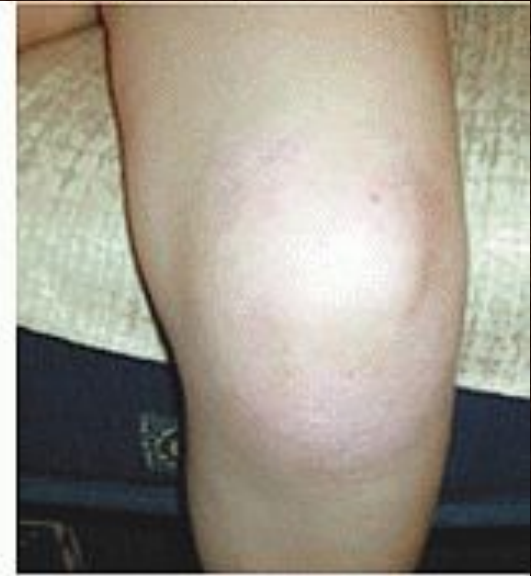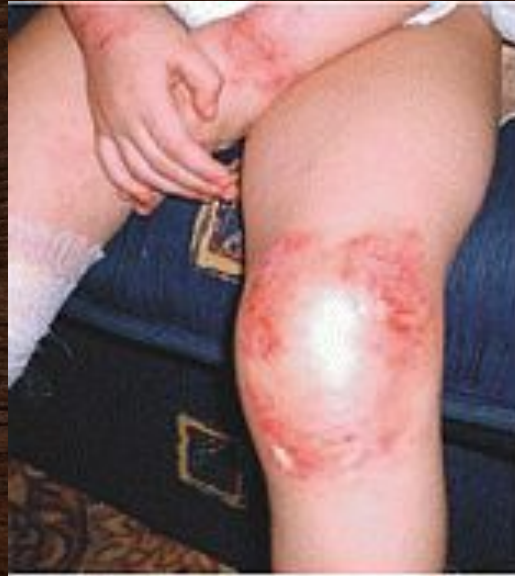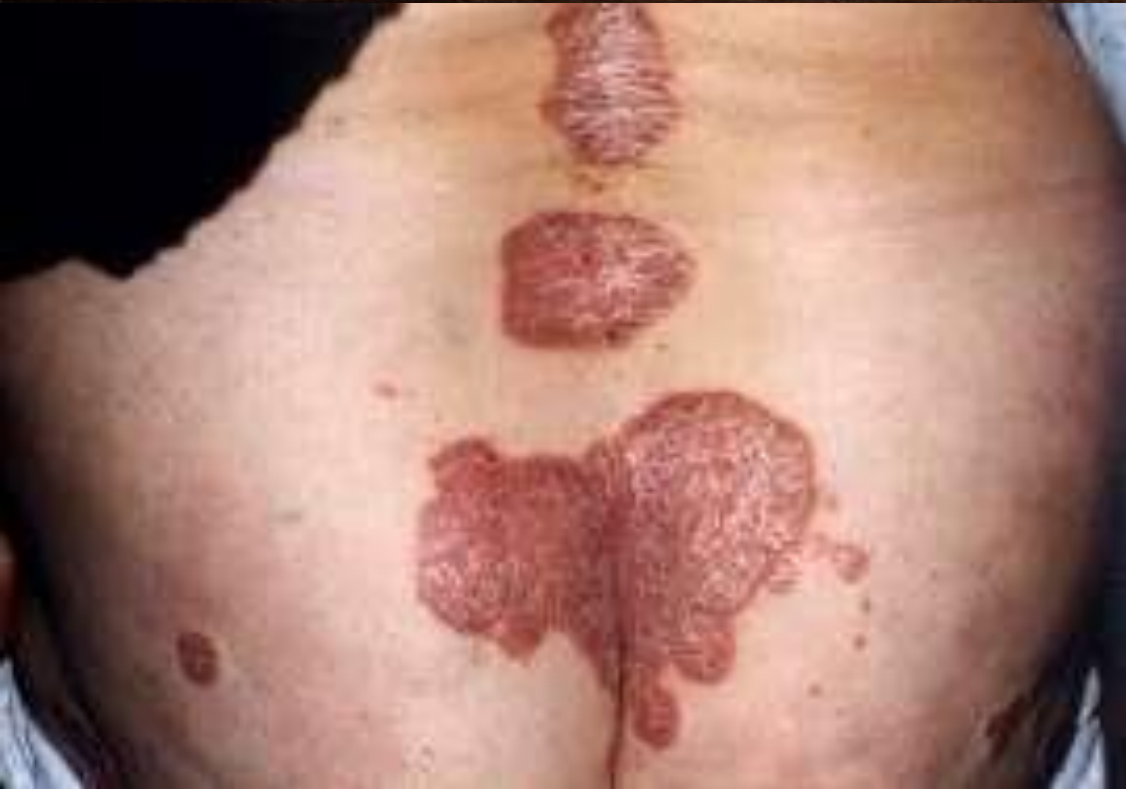Иммунологические исследования, включая антигены тканевой совместимости. Показатели ревматоидной пробы.

Дифференциальный диагноз

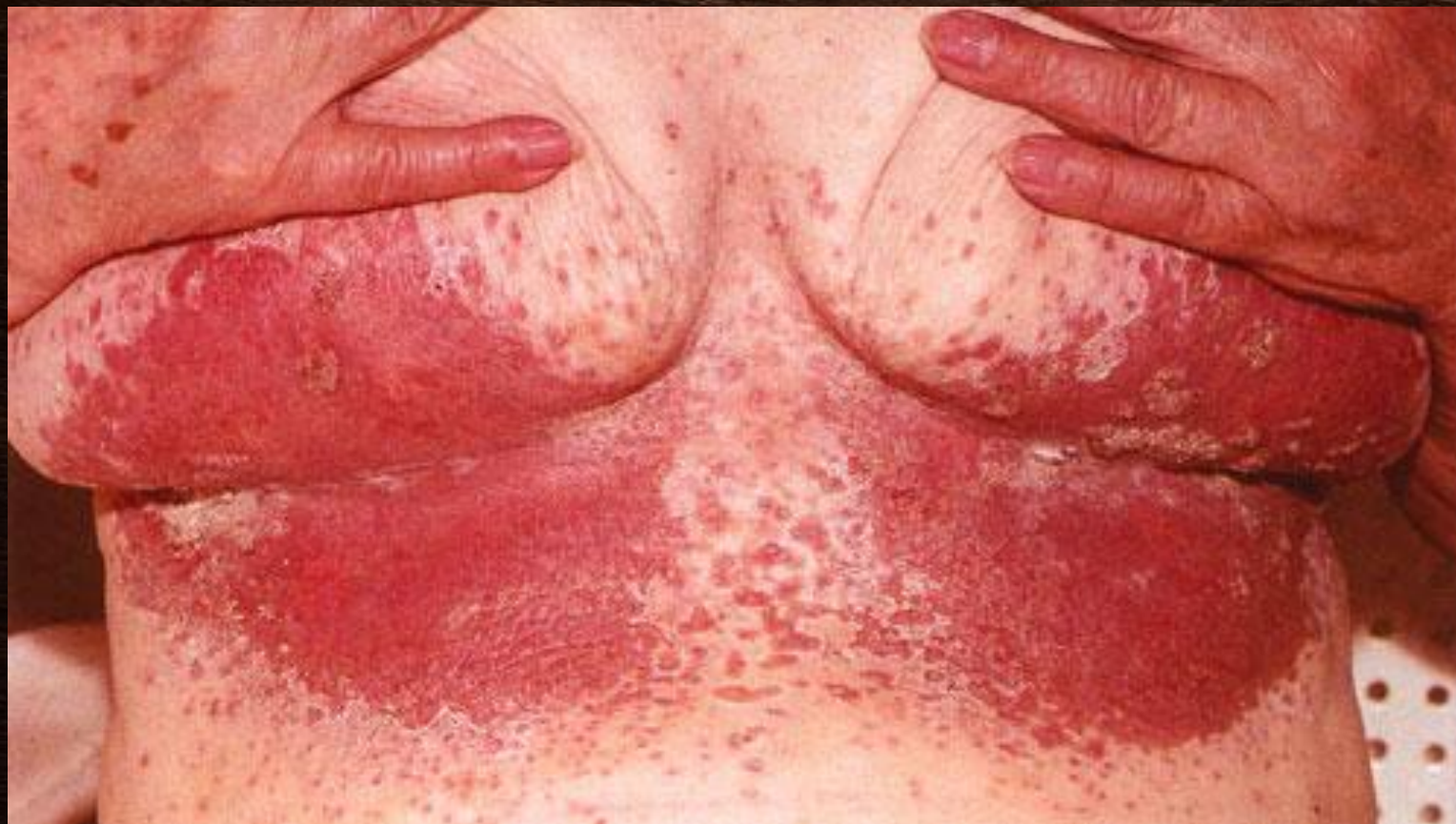- **Себорейный дерматит** (иногда он существует вместе с псориазом-себопсориаз).



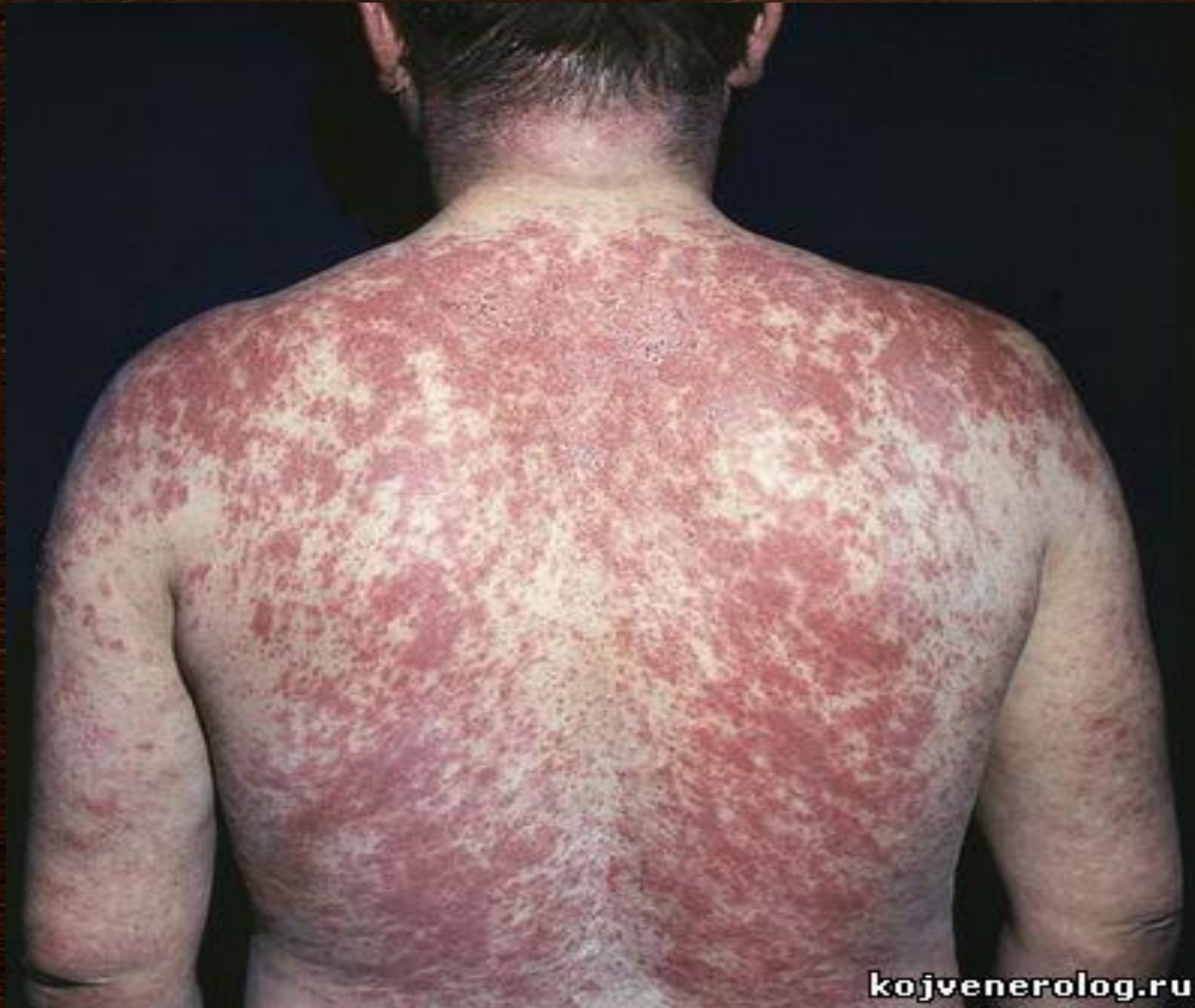- **Ограниченный нейродермит**- иногда осложняет течение псориаза, провоцирующий фактор –зуд.



• Кандидоз.



- **Лекарственная токсикодермия** (при лечении β -адреноблокаторами, препаратами золота и метилдофой)



• Глюкагонома (злокачественная гормонально-активная опухоль)

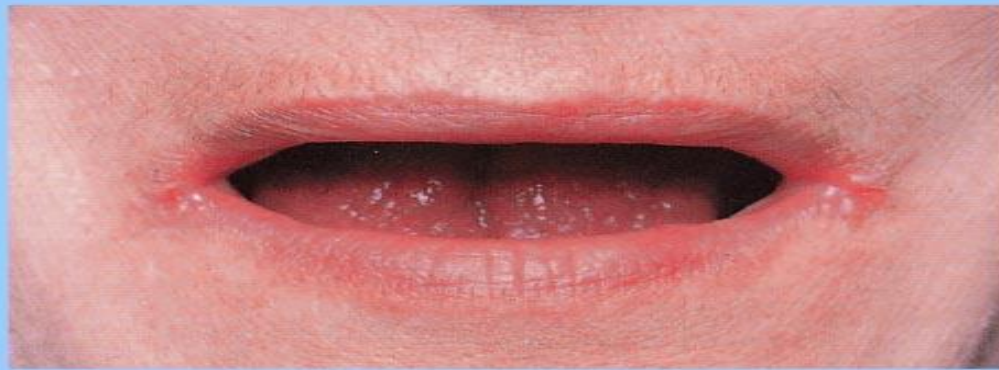

Рис. 12
Ангулит

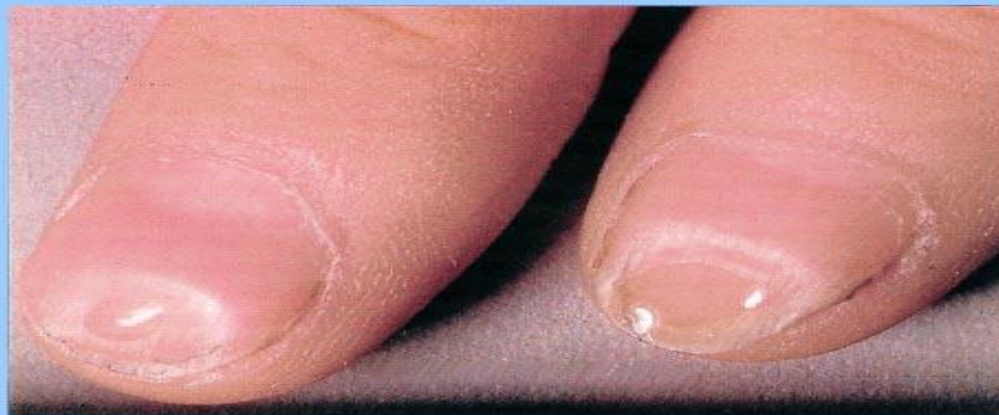

Рис. 13
Койлонихии

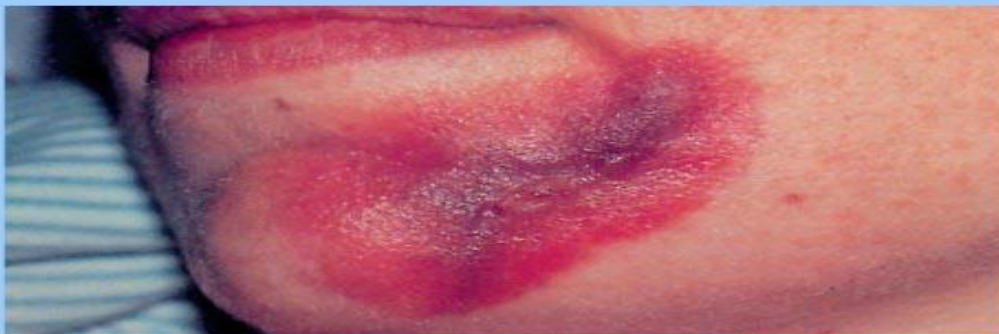

Рис. 15
Гангренозная пиодермия

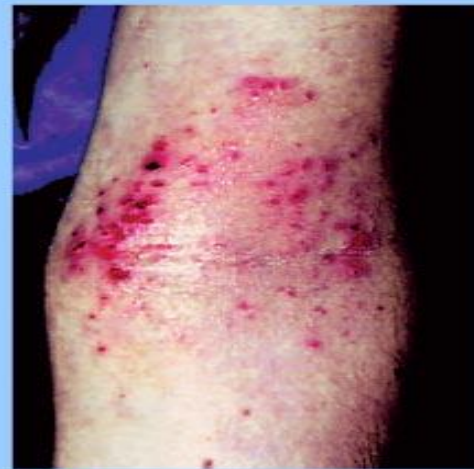

Рис. 14
Атопический дерматит у больного с внешнесекреторной недостаточностью поджелудочной железы

Лечение

1. Добавки для ванн и душа .Использование добавок (лучше с антисептиком)вместо мыло, геля для душа, пены)
2. Заменители мыла(большинство смягчающих средств)
3. Смягчающие средства (обильно наносятся на кожу. Из всех средств ,отличающиеся по выраженности смягчающего действия, выбирают то, которое пациент хорошо переносит.

Препараты дегтя

Эффективен для лечения мелких бляшек, каплевидного псориаза.



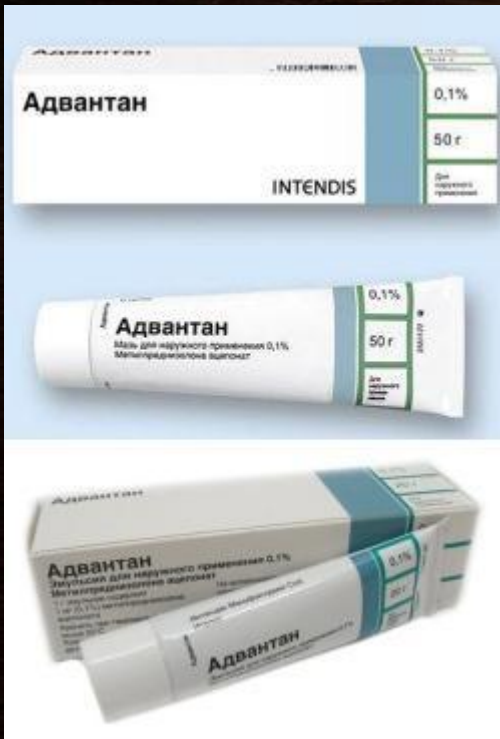Аналоги витамина D для местного применения.

- Лосьон с аналогами витамина D3 (каль- ципотриол , кальцитриол)

Могут применяться в сочетании с глюкокортикоидами.

Могут обладать раздражающим действием для чувствительной кожи.

- Глюкокортикоиды для местного применения. Может приводить к обострению или переходу в другую форму псориаза



Schering-Plough

*мазь д/наружн. прим., туба алюм.
30 г, пач. картон. 1
лосьон, р-р д/наружн. прим.,
фл.-капельн. 30 мл, пач. картон. 1*

Дипросалик®

Дитранол

- Эффективен для лечения толстых бляшек. Может вызвать раздражение кожи.

Мази с фторированными кортикостероидами

- Бетаметазон валерат
- Бетаметозон дипроприонат
- Флуо-цинолон
- Клобетазол

Пластыри с кортикостероидами

Флу-дроксикортид.

препятствует расчесыванию

- Иммуномодуляторы для местного применения:

- такролимус ,

- пимекролимус.

При их использовании снижается потребность в глюкокортикоидах. Но они не предназначены для постоянного применения, а используются лишь при появлении первых признаков обострения.



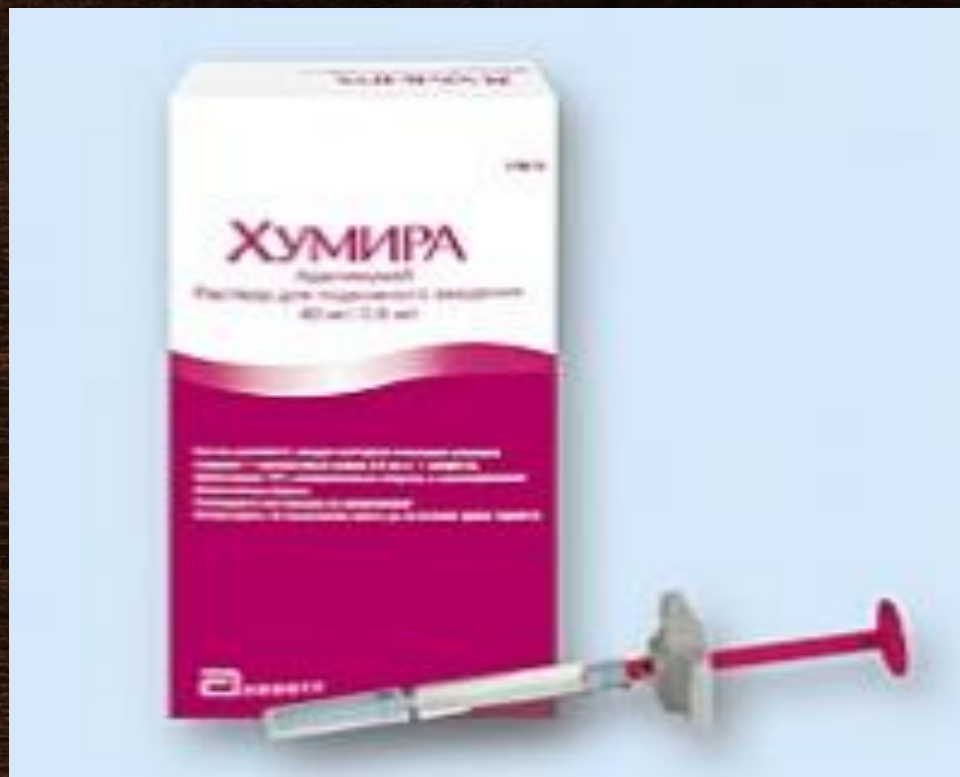Лечение Препараты для системного применения.

Иммунодепрессанты

- Циклоспорин
- Азатиоприн
- Метотрексат
- Ацетритин

Биопрепараты

- Антитела к ФНО-альфа и антагонисты рецепторов ФНО –альфа. Способ введения- подкожно или внутривенно. Основной недостаток- повышен риск инфекции.
- Селективный иммунодепрессант.



Стелара®

- представляет собой полностью человеческие моноклональные антитела класса IgG1k
- приводит к значительному ослаблению гистологических проявлений псориаза, включая гиперплазию и пролиферацию клеток эпидермиса. Эти данные согласуются с клинической эффективностью.

PUVA - терапия

- сочетание длинноволнового ультрафиолетового (320-400 нм) облучения и фотосенсибилизаторов внутрь.
- Лечебное действие ПУВА-терапии обусловлено фотохимическими реакциями в коже, которые приводят к нормализации чрезмерного деления клеток эпидермиса при псориазе и подавлению иммунного воспаления в коже при атопическом дерматите.
- усиливается приемом
внутри фотосенсибилизаторов (производных фуурокумаринов):

псоралена, пувалена, аммифурина

Ультрафиолетовое облучение

- Осложнения в виде ожогов кожи и повышении риска рака кожи

Лазеротерапия

отличается хорошей асептикой, оптимальной визуализацией, пониженным болевым синдромом, эластичными рубцами. Кровотечения и феномена Кёбнера не наблюдается.

Осложнения в виде появления новых папул

•Ультрафонофорез

позволяет вводить лекарственные препараты непосредственно в очаг поражения кожи (наиболее часто - стероидные мази). При псориазе также целесообразно назначать супер УФФ - смесь "Котеп" (кофеин + теофиллин + папаверин) и Димексид.

Магнитотерапия.

Показана при псориатическом артрите. Влияние магнитного поля проявляется в уменьшении зуда, ускорении кровотока, усилении регенеративных процессов в пораженных тканях. ,

Синтетические версии **ресвератрола**, содержащегося в красном вине и противостоящего старению, способны повысить активность белка SIRT1. Это может продлить жизнь людям до 150 лет, считают американские исследователи из Гарвардского университета.

Повышенная активность SIRT1 положительно отражается на работе клеток. Она делает их менее ленивыми. Опыты на мышах, пчелах и мушках показали, что соединения, активирующие SIRT1, позволяли жить дольше. Уже начался эксперимент, в котором синтетический ресвератрол испытывают на людях с диабетом 2 типа и псориазом.

