

Диагностика рака легкого: от первых симптомов до лечения

РАК ЛЕГКОГО - это опухоль растущая из эпителия бронхов, бронхиол и бронхиальных желез

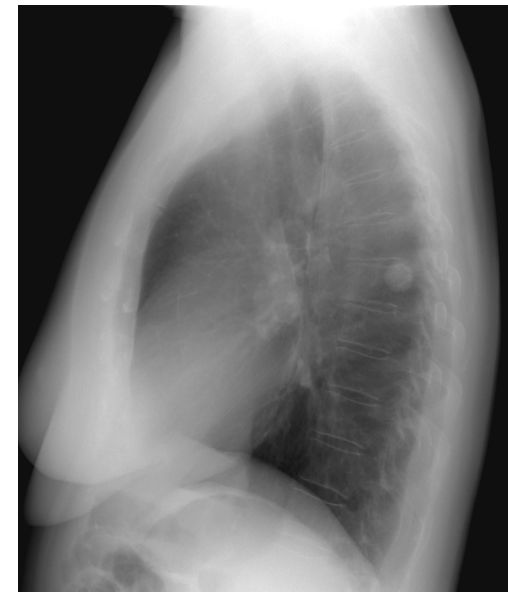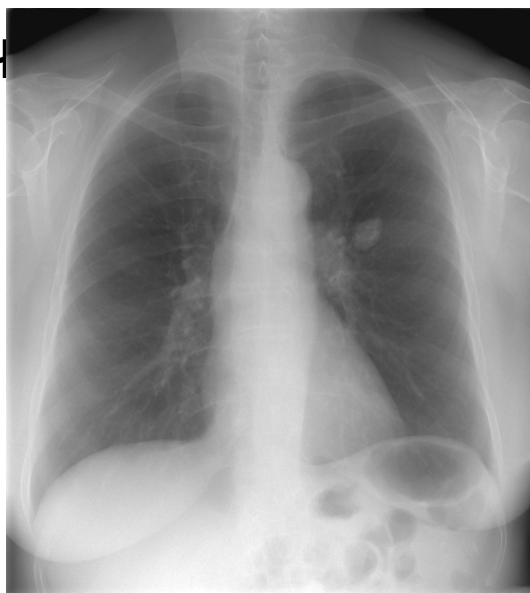- Рак легкого наиболее распространенная в мире злокачественная опухоль.
- Отличительная черта – многообразии клинических форм, морфологических типов, склонность к раннему метастазированию.
- Задача – пропагандировать среди врачей общей лечебной сети необходимость повышения онкологической настороженности и компетентности в вопросах патологии легких.
- Решение – комплекс мероприятий направленных на выявление ранних форм рака легкого

Варианты течения рака легкого

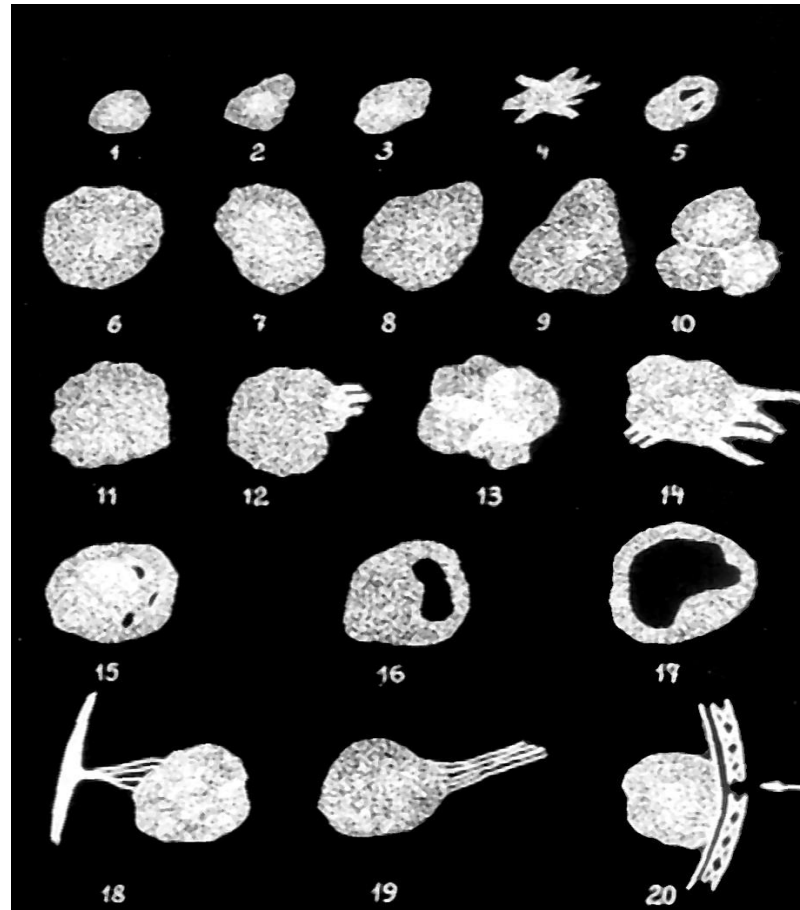
- Безсимптомное течение
- Течение рака легкого с характерными симптомами
- Симптомы распространенного рака легкого и его осложнений

Безсимптомное течение

- Периферический рак легкого
- Ранний рак – T1N0 (опухоль диаметром до 3 см окруженная легочной тканью)



Разновидности опухолевых узлов периферического рака легкого



Паранеопластические синдромы

- Это симптомокомплексы, обусловленные опосредованным (гуморальным и др.) влиянием опухоли на обмен веществ, механизмы иммунитета и функциональную активность регуляторных систем организма. При солидных новообразованиях их находят в 10—50% случаев. По спектру и разнообразию таких проявлений раку легкого нет равных.

Паранеопластические синдромы

- Кожные и скелетно-мышечные симптомы
- Нервно-мышечные синдромы
- Скелетно-мышечные синдромы
- Эндокринные синдромы
- Сердечно-сосудистые синдромы
- Прочие синдромы
- Наиболее часто встречающиеся:
**«Барабанные палочки» и
гипертрофическая остеоартропатия**

Симптомы центрального рака легкого

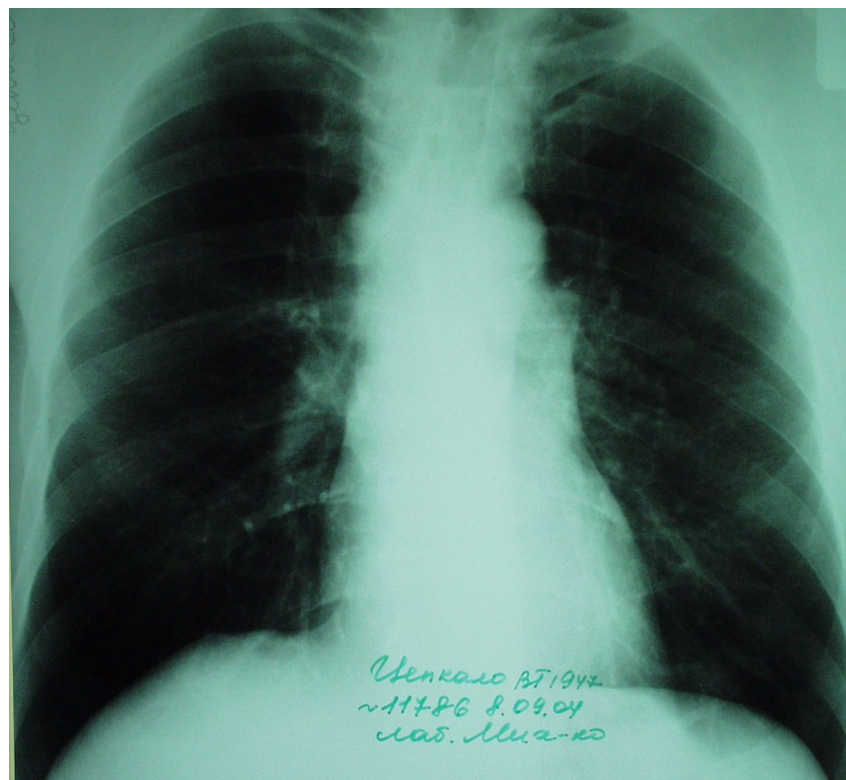- Кашель
- Кровохарканье
- Одышка
- Дискомфорт в грудной клетке

Отсутствует патогномоничный симптом

Кашель

- Ранний симптом, связан с поражением крупного бронха
- Изменение характера кашля у курящего мужчины старше 45 лет – подозрение на рак легкого. **Требуется бронхоскопия.**

Рентгеннегативная фаза

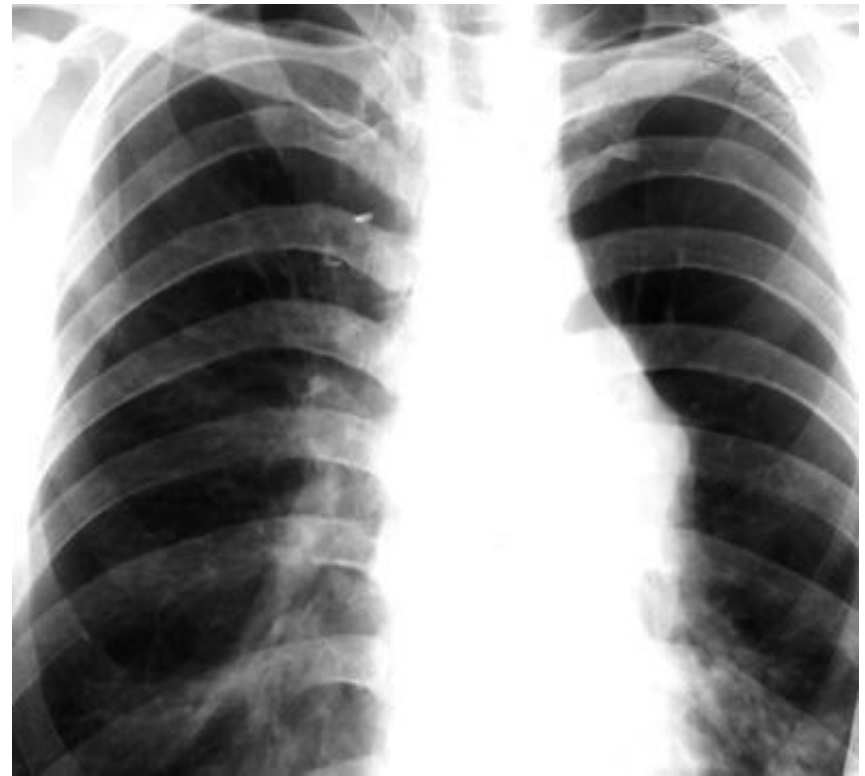

Кровохарканье

- Надсадный кашель
- Ломкость сосудов слизистой бронхов над опухолью
- Распад опухоли

Даже наличие
прожилков крови в
мокроте –
подозрение на рак
легкого

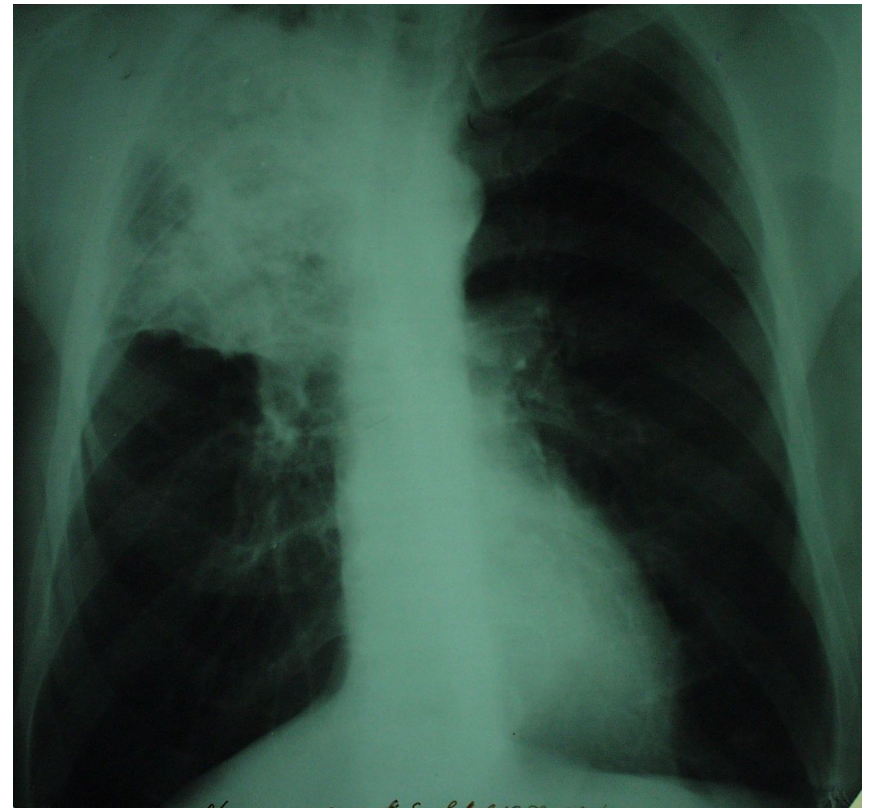Патология в области корня
легкого



Одышка

- Связана с закупоркой долевого или главного бронха и как следствие:
- Уменьшение легочного объема
- Возврат в кровяное русло недооксигенированной крови

Ателектаз

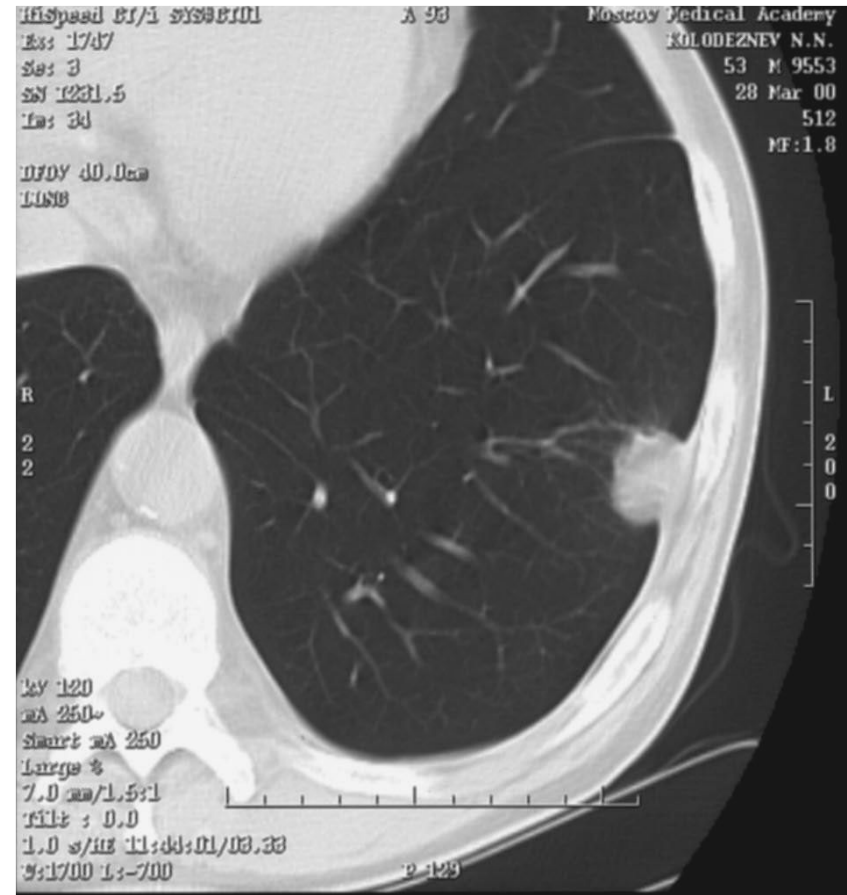

Симптомы поздних форм рака легкого и метастатического поражения средостения

- Прорастание опухоли в грудную стенку
- Рак Панкоста
- Бронхиолоальвеолярный рак
- Метастазы в лимфоузлы средостения

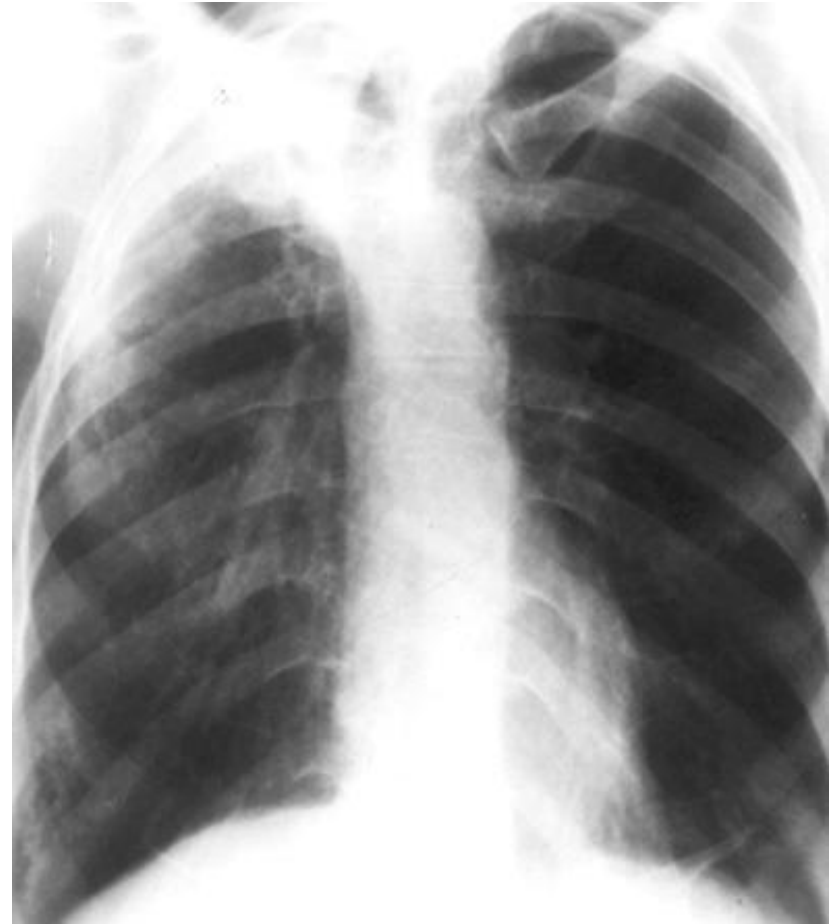Прорастание опухоли в грудную стенку

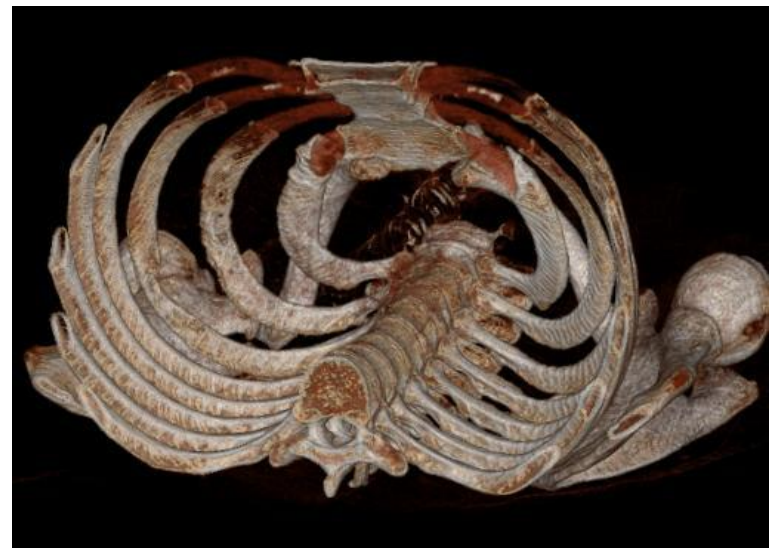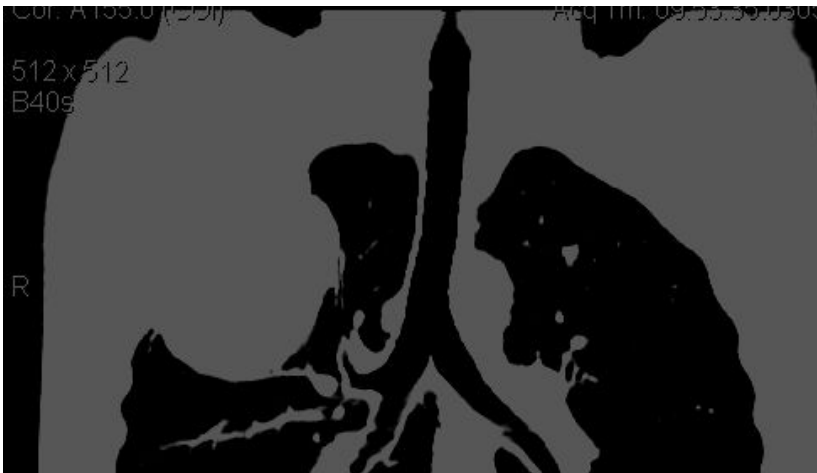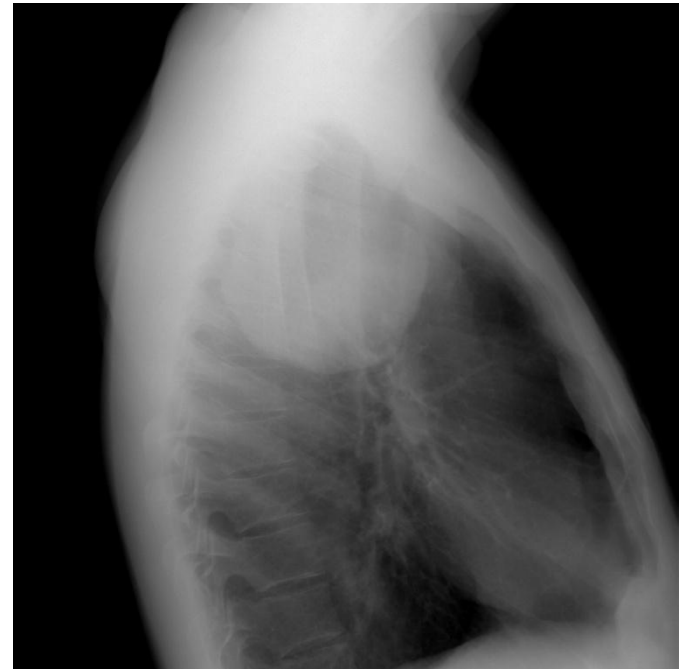
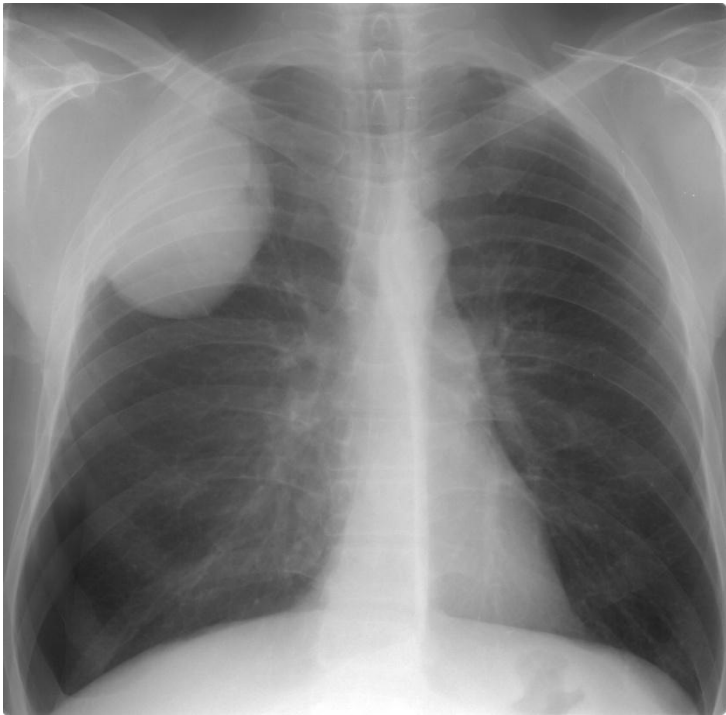- Болевой синдром в грудной клетке



Рак Панкоста (верхушечный рак)

- 1) рентгенологически определяемая тень в области вершины легкого;
- 2) боли в плечевом поясе;
- 3) нарушение чувствительности кожи;
- 4) атрофия мышц верхней конечности;
- 5) синдром Горнера;
- 6) уплотнение в надключичной зоне;
- 7) рентгенологически определяемое разрушение верхних ребер;
- 8) разрушение поперечных отростков и тел позвонков.





ГБУЗ ККБ №1 им. проф. Очаповского С.В. Гл. врач проф. В.А. Порханов
Краснодар 2013

Бронхиолоальвеолярный рак

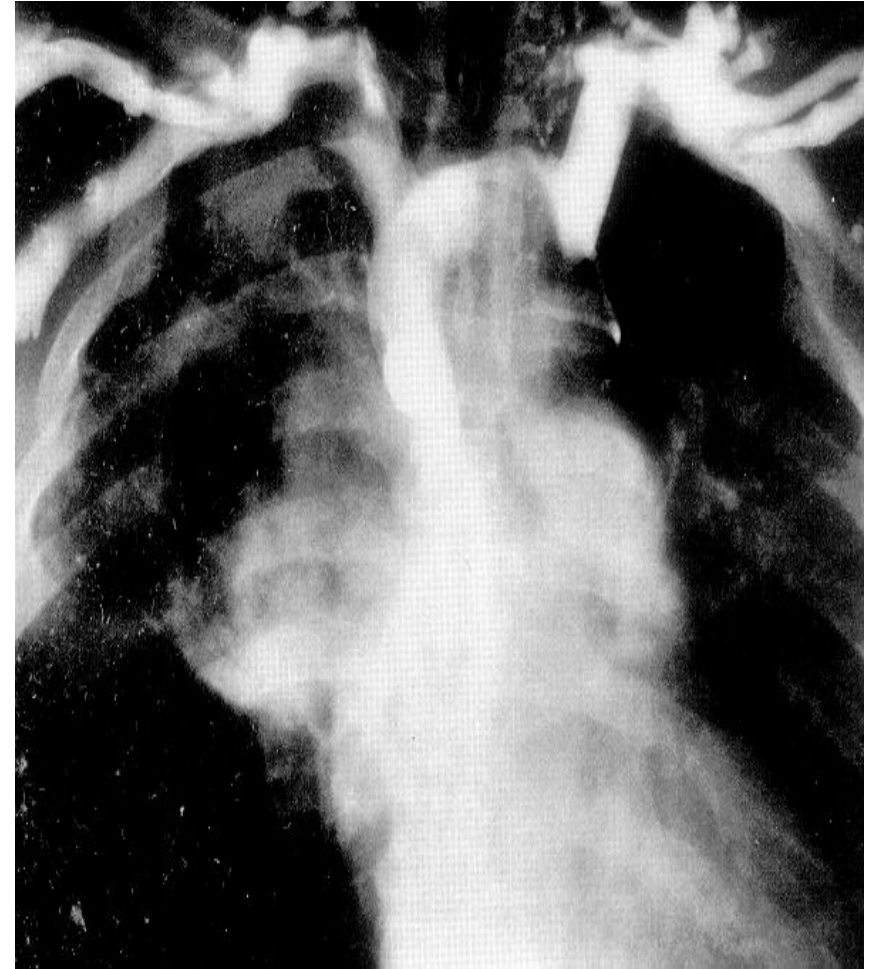
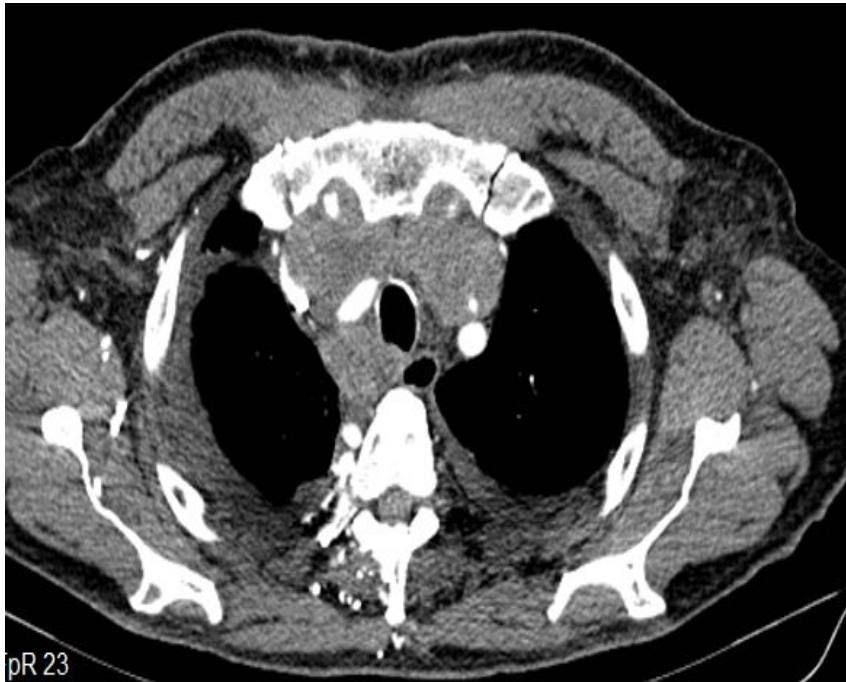- *многообразиие клинико-рентгенологических симптомов, обуславливающее выделение четырех форм заболевания - периферической, псевдопневмонической, узелковой, смешанной*
- *отсутствие на томограммах и бронхограммах изменений бронхиального дерева*
- *наличие просветления с четкими контурами и “решетчатой” структурой на фоне затемнений*
- *при периферическом бронхиолоальвеолярном раке медленные темпы роста, субплевральная локализация, неоднородная “ноздреватая” структура, неровные контуры, характерная плевральная реакция*
- *при наиболее запущенной смешанной форме заболевания одновременное проявление шаровидных, пневмониеподобных и узелковых изменений*
- *при раннем распознавании ограниченных форм можно предотвратить переход процесса в распространенное поражение и своевременно начать лечение*

Метастазы в лимфоузлы

средостенная лимфома верхней полой

Дисфония при поражении
возвратного нерва

вены



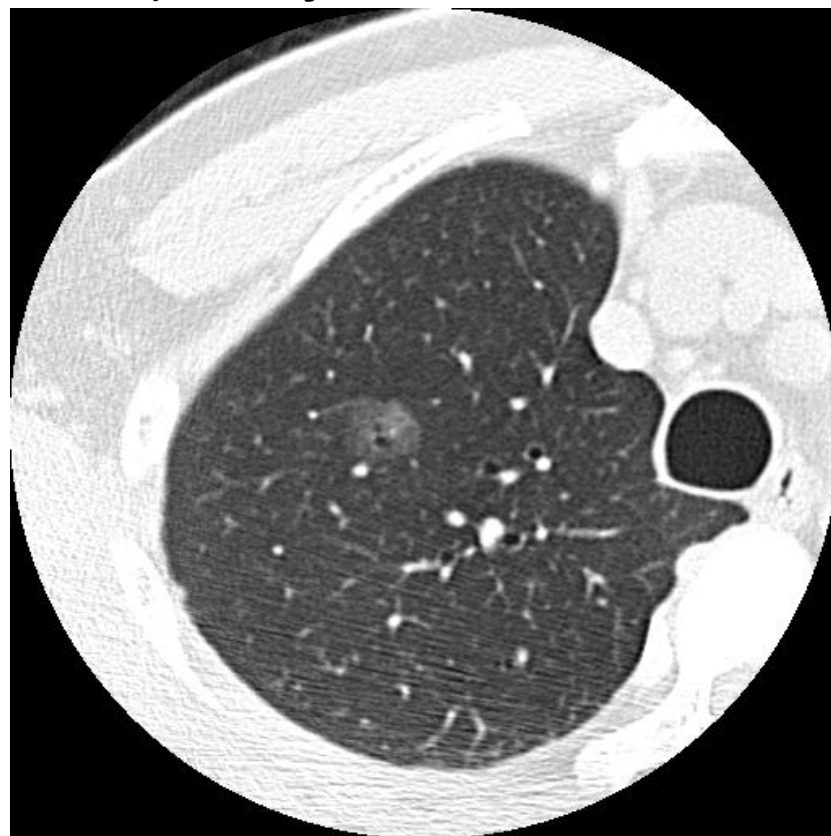Тактика врача

1. Любые легочные жалобы у курильщика старше 45 лет должны расцениваться как возможный рак бронха.
2. Два случая пневмонии с одной стороны в течение года – подозрение на рак легкого.
3. Рентгенологическая диагностика раннего рака легкого трудна и ненадежна. Для исключения раннего рака бронха необходимо по возможности назначать фибробронхоскопию (изменение характера кашля или кровохарканье)
4. Больным пожилого возраста следует повторно проводить контрольные обследования (вызывать активно!) через 1–2 мес после перенесенной “простуды”, особенно при неполном излечении
5. При появлении боли в плече/руке, осиплости голоса, одутловатости лица и верхней половины туловища – выполни рентгенографию

Скрининг рака легкого

- Стандарт – рентгенография в 2-х проекциях, исследование мокроты на атипические клетки
- Обсуждаемый - КТ-легких
- Неприемлемый – онкомаркеры (Раковоэмбриональный антиген (РЭА), Нейронспецифическая енолаза (NSE), Cyfra 21-1 (Фрагмент Цитокератина 19))
- Отчаяния - флюорография

Очаг типа GGO (ground glass opacity)
(по типу матового стекла)



Статистика

| Стадия | 5-летняя выживаемос ть (%) |
|--------|----------------------------------|
| I a | 70-80 |
| I b | 60-70 |
| II a | 35 |
| II b | 25 |
| III a | 10 |
| III b | 5 |
| IV | 1 |

- **13% 5-летняя
выживаемость**
- **13% выявление
I стадии**