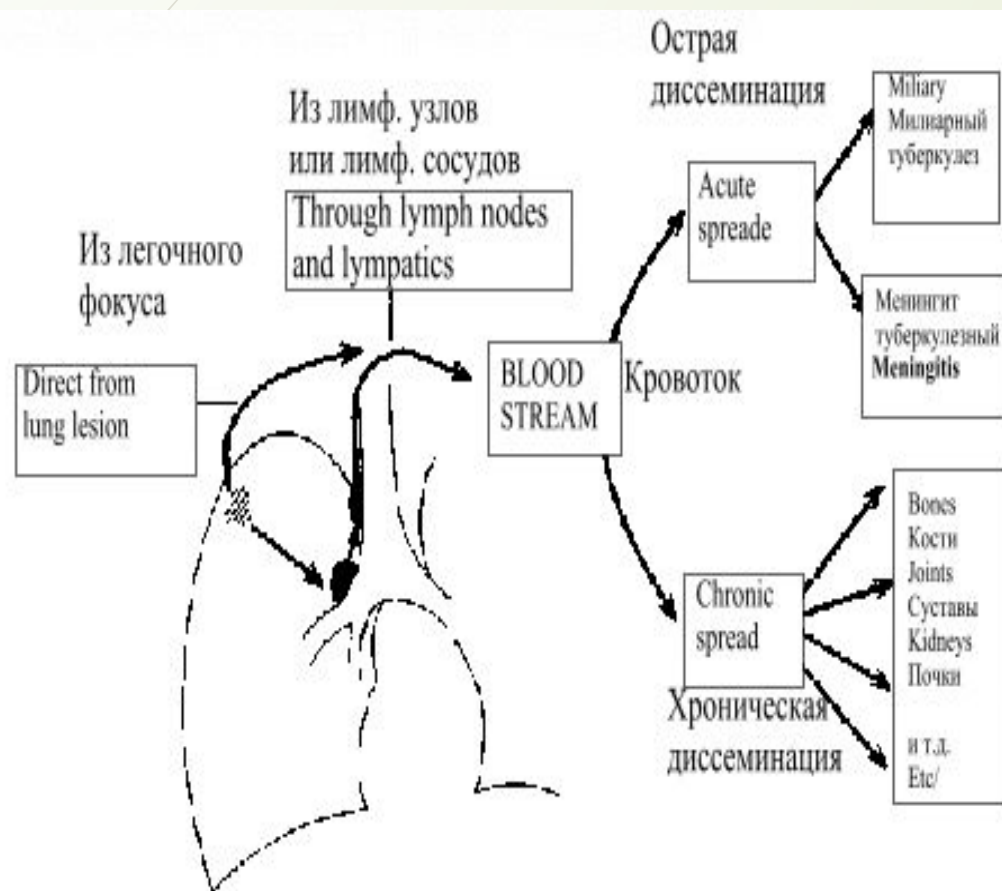


Дифференциальная диагностика подострого и хронического диссеминированного туберкулеза

Подготовила :Ерментаева К

676 гр.

Диссеминированный туберкулез — клиническая форма, которая объединяет специфические процессы в результате распространения МБТ в основном гематогенными и лимфогенными путями, с чем связано многообразие патоморфологических, клинических и рентгенологических проявлений.



- Диссеминированный туберкулез в структуре клинических форм туберкулеза органов дыхания встречается в 8—15% случаев.
- Патогенез и патоморфология. Диссеминированный туберкулез может протекать как самостоятельная форма или быть осложнением любой другой формы туберкулеза первичного или вторичного генеза. В таких случаях процесс распространяется всеми возможными путями — гематогенно, лимфогенно и бронхогенно.

Для развития диссеминированного туберкулеза должны иметь место по крайней мере три условия:

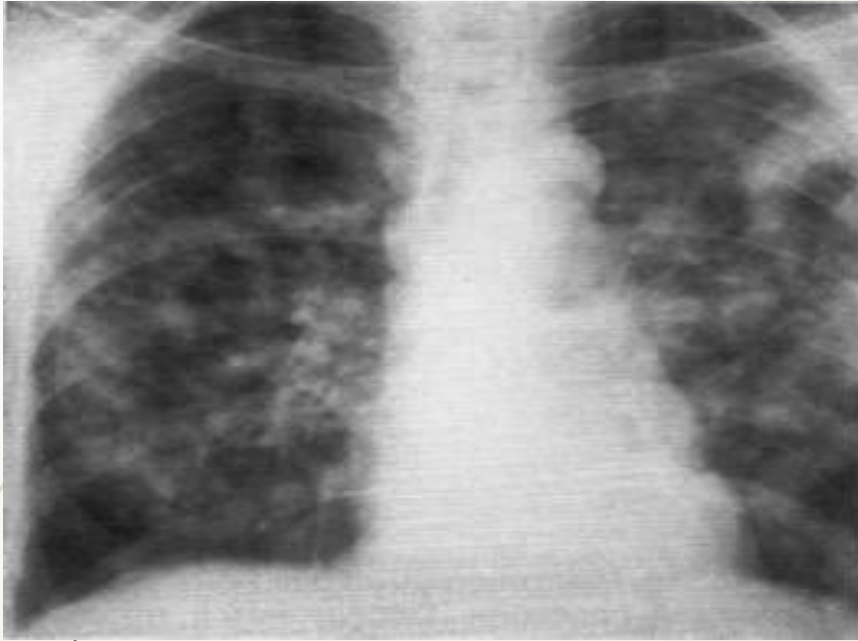
- наличие в организме активно текущего туберкулеза или остаточных изменений после ранее перенесенного туберкулеза;
- микобактериемия, т. е. выход в кровь МБТ из какого-либо выше перечисленного эндогенного источника;
- иммунологическая недостаточность и специфическое сенсibilizированное состояние сосудов и легочной ткани, способствующие выходу МБТ из кровеносного русла и возникновению фиксации их в легких.

Подострый и хронический диссеминированный туберкулез

признаки	подострый	хронический
Патоморфология	Более или менее равномерная и симметричная диссеминация обоих легких	Связан с повторными лимфогенными диссеминациями
	Очаги крупные (5-10 см), в верхних отделах, субплеврально, продуктивного характера	Новые волны обострений приводят к новым свежим высыпаниям на фоне уже имеющих изменений
	Очаги имеют тенденцию сливаться	Процесс спускается сверху вниз
	«Штампованные» каверны, «очковые» каверны	Часты поражения плевры, а также гортани, почки, суставы, кости ит.д
	Лимфангииты, периваскулиты, перибронхиты, эмфизема	Развивается гипертрофия правого желудочка и легочное сердце

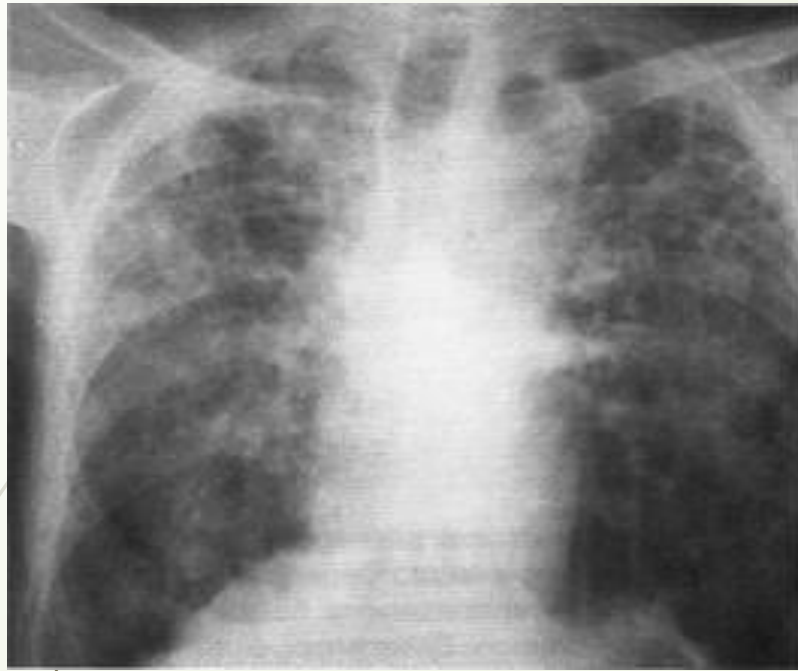
Начало заболевания	постепенно, в течении нескольких недель	Вне обострений стертое, скрытое
Жалобы	Слабость, утомляемость, раздражительность, снижение аппетита и массы тела, продуктивный кашель, эйфория	При обострении слабость до адинамии, потливость, раздражительность, нарушения сна, кашель с небольшим количеством мокроты, тахикардия, нарастает одышка
	Кровохарканье; При осложнении плевритом боль в боку	Характерны проявления нарушений центральной и вегетативной нервной системы, эндокринной системы
	Осиплость голоса, першение и боль в горле	Увеличение печени, пастозность нижних конечностей, акроцианоз
Проба Манту	Чаще нормергическая, при осложнениях отрицательная анергия	нормергическая
Обнаружение МБТ в мокроте	Обнаруживаются МБТ, при возникновении деструкций	редко
ФБС	Преобладание лимфоцитов- косвенный признак туберкулеза	Туберкулезные бугорки

ОАК	Небольшой лейкоцитоз, лимфопения, снижение эритроцитов, сдвиг лейкоцитарной формулы влево, повышение СОЭ, тромбоцитопения	При обострении небольшой лейкоцитоз, лимфопения, снижение эритроцитов, сдвиг лейкоцитарной формулы влево, повышение СОЭ При стабилизации близки к норме
ФВД	Нарушение рестриктивного характера	Нарушения рестриктивного и обструктивного характера
ИФА		Значительное повышение титра антител к МБТ
Физикальное обследование	Укорочение перкуторного звука Аускультативно: небольшое количество мелкопузырчатых влажных хрипов, шум трения плевры; При кавернах средне и мелкопузырчатые хрипы	Западение над и подключичных пространств Перкуторно: укорочение в верхушках, и тимпанит в нижних отделах Аускультативно: сухие и мелкопузырчатые хрипы, шум трения плевры



Определяются крупные полиморфные очаговые затемнения без четких контуров с тенденцией к слиянию, преимущественно в прикорневой области, средних и верхних легочных полях — картина "снежной бури". Подострый диссеминированный туберкулез легких

- Рентгенологические признаки подострого диссеминированного туберкулеза
- Множественные крупные до 10мм однотипные очаги преимущественно в верхних и в средних отделах легкого
- Очаги округлой формы
- Малой и средней интенсивности, часто расположены в виде цепочки вдоль продольных сосудов
- Имеют тенденцию к слиянию, образуются фокусы затемнения с участками просветления
- При прогрессировании туберкулеза появляется распад легочной ткани и образуются каверны. Каверны округлы, тонкостенные, идентичны по форме и размерам- «штампованные» каверны



В обоих легких, преимущественно в верхних и средних легочных полях, определяются полиморфные очаговые затемнения различной интенсивности с тенденцией к слиянию. В верхних долях формируется несколько полостей распада. Хронический диссеминированный туберкулез легких

- Рентгенологические признаки хронического диссеминированного туберкулеза
- Наблюдается полиморфная картина: очаги различной величины, формы и интенсивности
- Тенденция к слиянию очагов нет
- В основном в верхних отделах
- Могут быть и тонко- и толстостенные каверны
- В верхушках легких развивается интерстициальный туберкулез, уменьшение объема, а в нижних долях отмечается признаки эмфиземы
- Корни легкого подтянуты, безструктурные
- Тень сердца сужена, имеет срединное положение

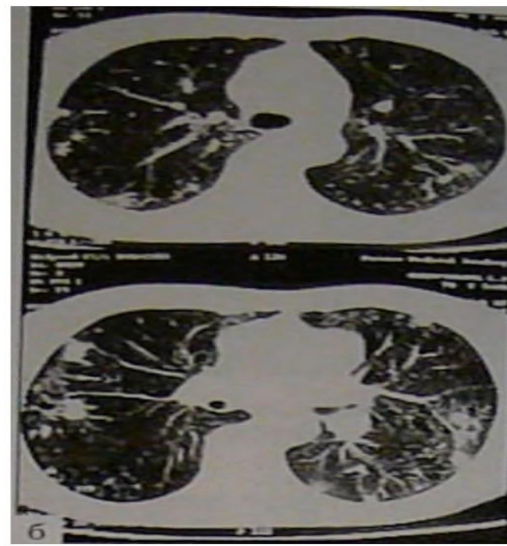
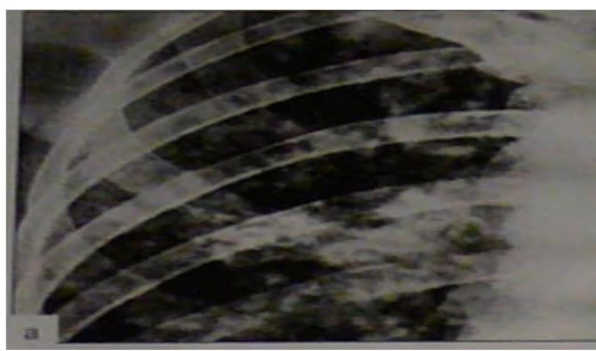


Рис. 18-27. Подострый диссеминированный туберкулёз. а - фрагмент обзорной прямой рентгенограммы; б-КТ.

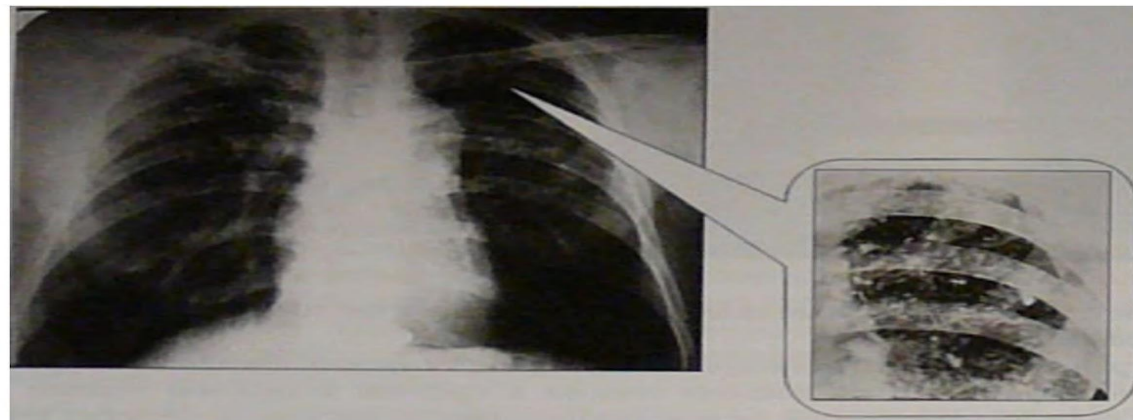


Рис. 18-28. Хронический диссеминированный туберкулёз. Полиморфная диссеминация в лёгких. Обзорная прямая рентгенограмма.

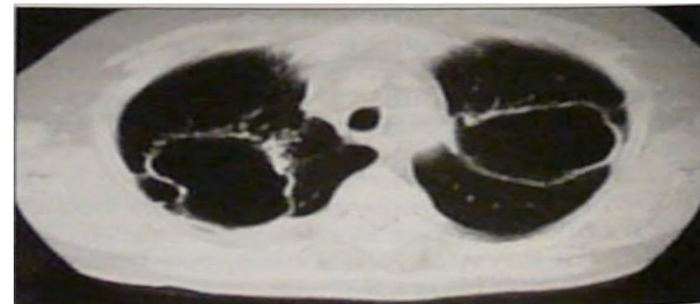
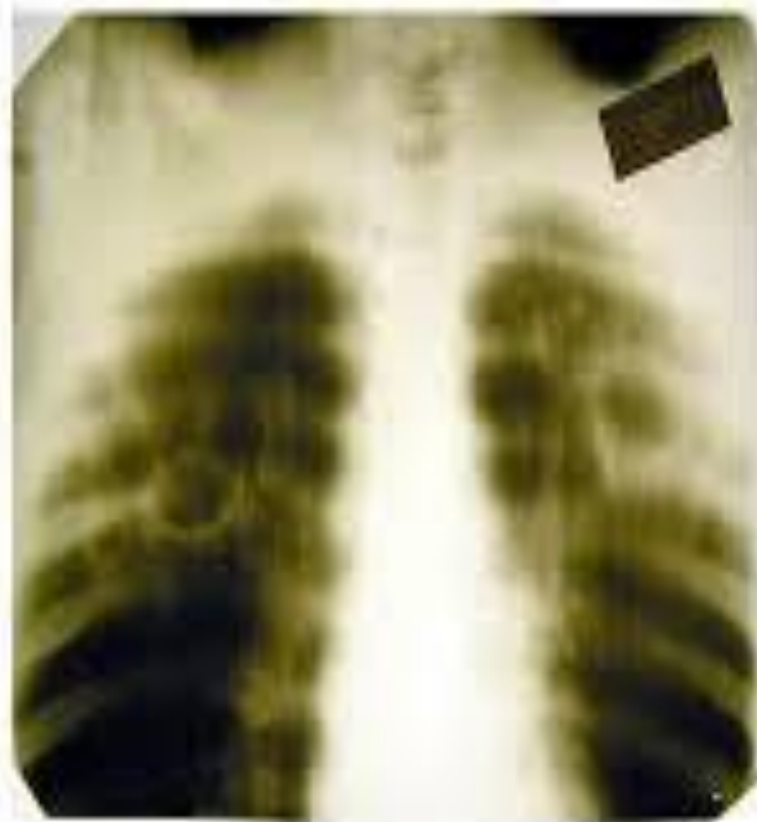
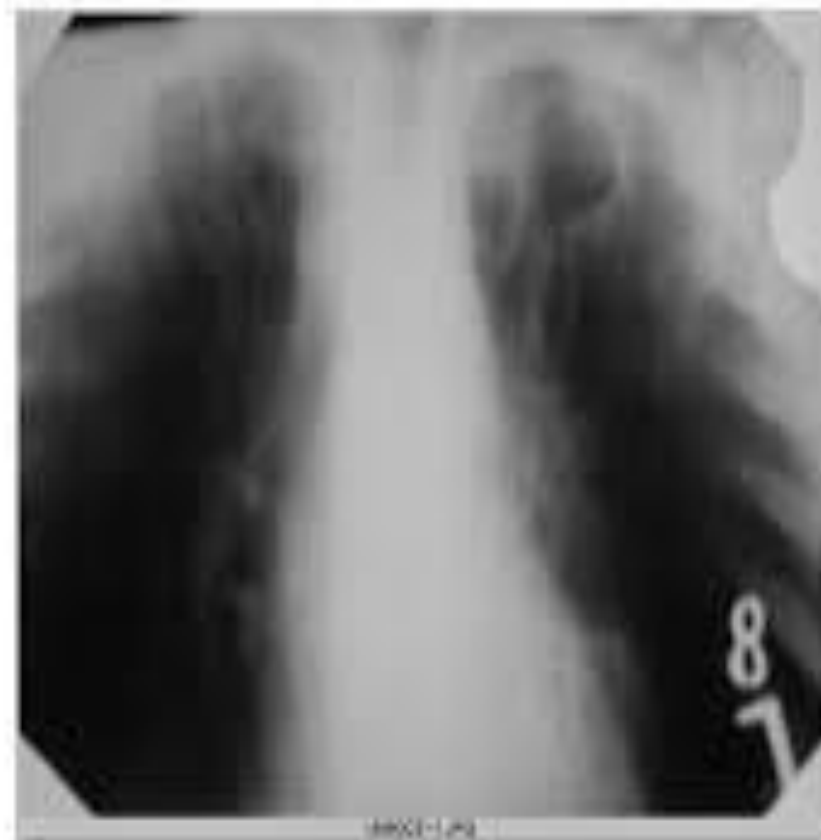
Рис. 18-29. Хронический диссеминированный туберкулёз. Штампованные каверны. КТ.



Томограмма

В верхних долях легких определяются тонкостенные (кшатипова) каверны



Томограмма

В 51-52 легких видны штампованные каверны



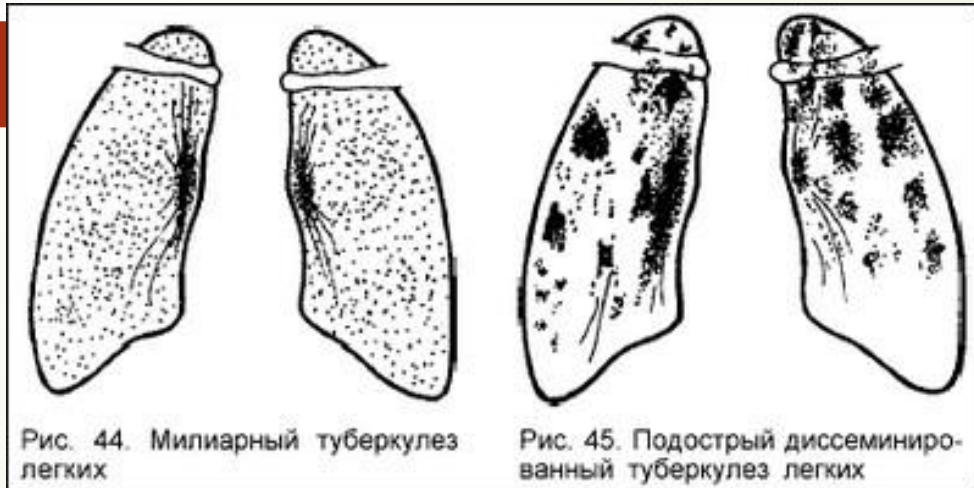


Рис. 44. Милиарный туберкулез легких

Рис. 45. Подострый диссеминированный туберкулез легких

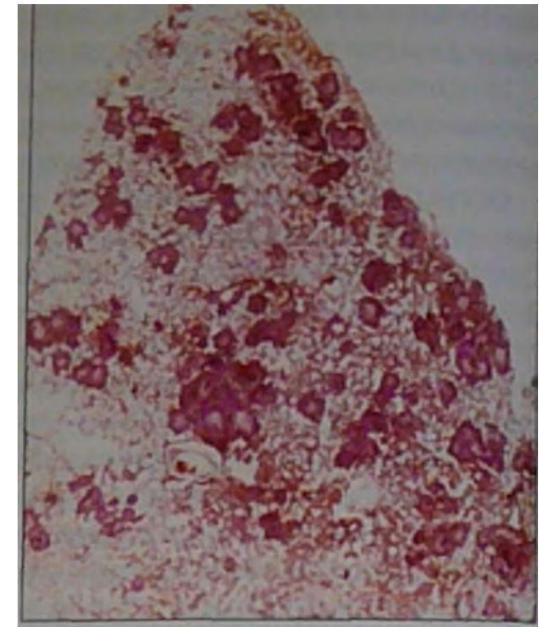
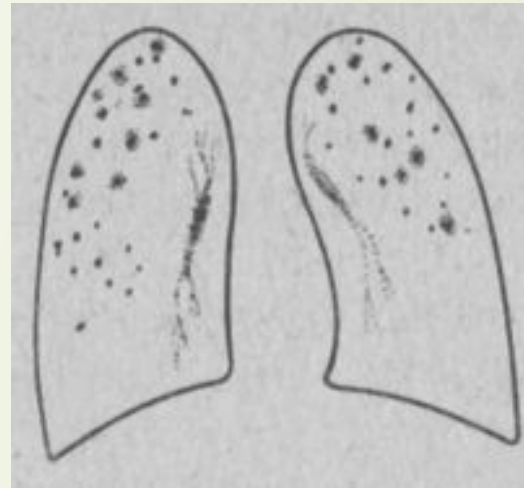
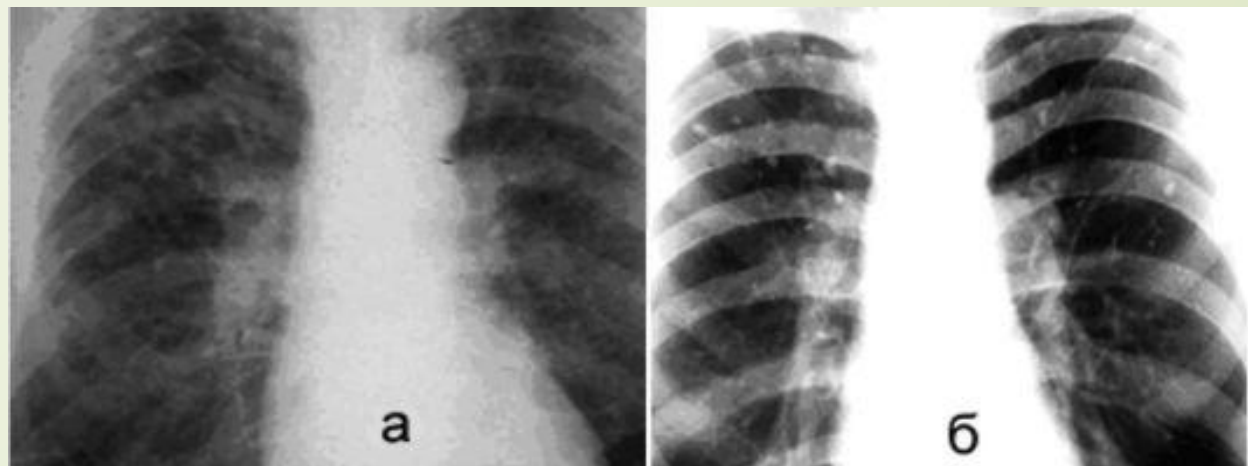
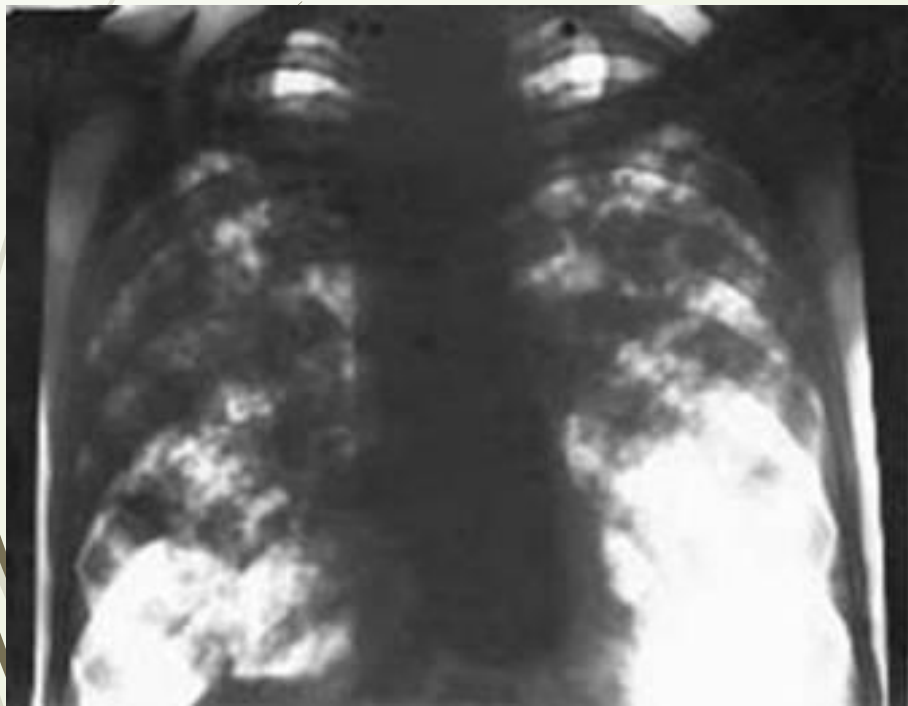



Рис. 18-19. Подострый диссеминированный туберкулез лёгких. Гистотопографический срез.





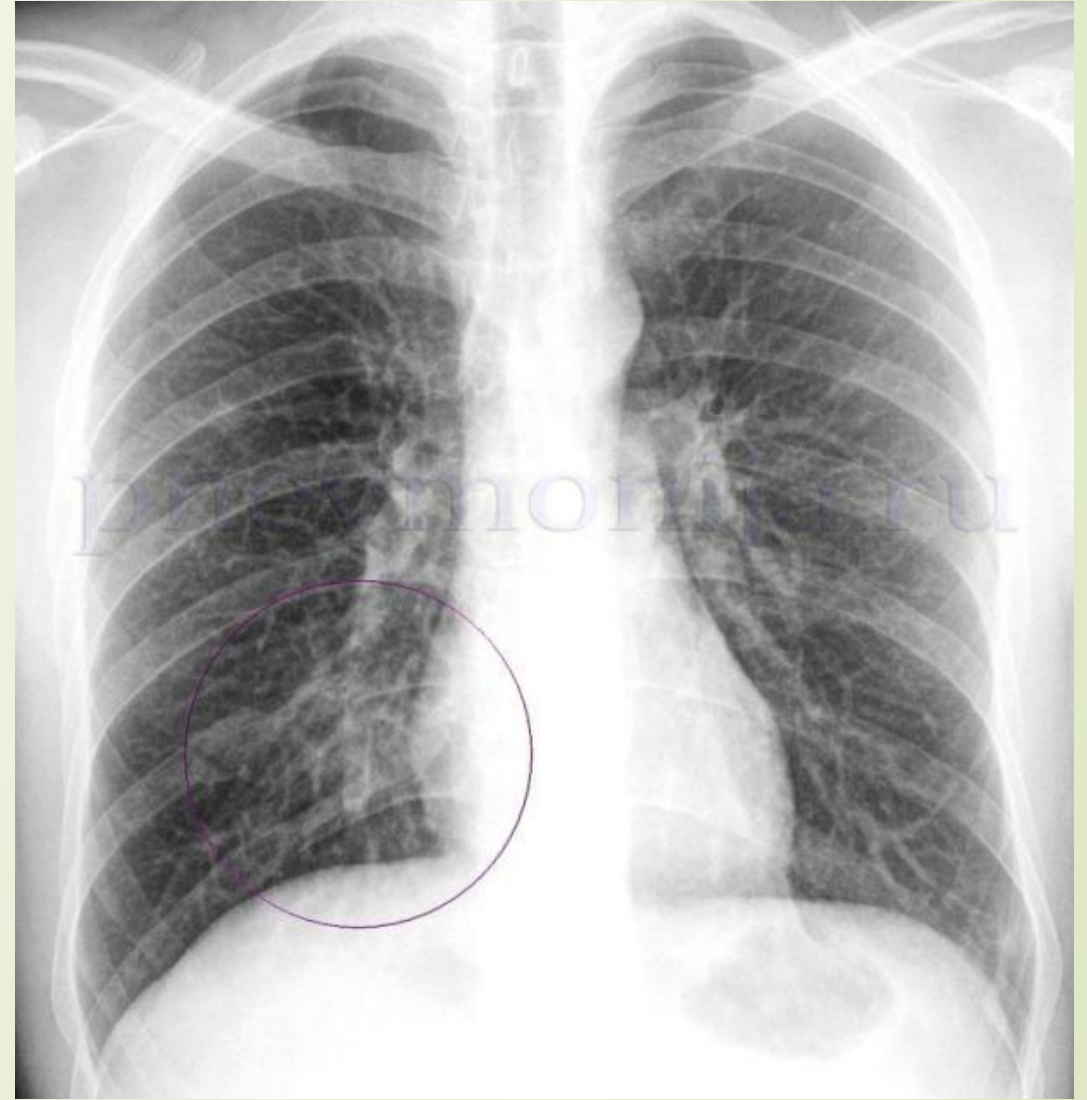
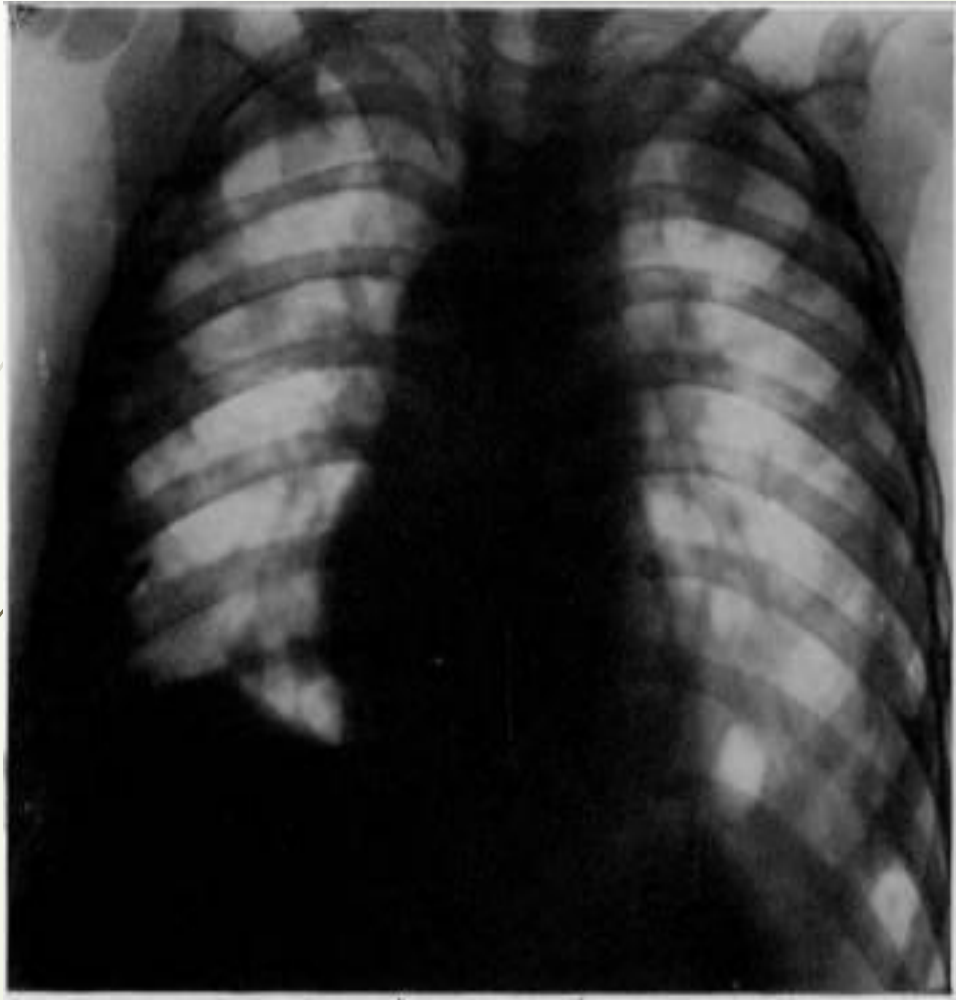
Дифференциальная диагностика диссеминированного туберкулеза проводится с многочисленными легочными диссеминациями (20 нозологических групп и более 100 нозологических единиц и синдромов)


- двусторонняя очаговая пневмония
- Карциноматоз
- Саркоидоз II стадии
- Коллагенозы
- Пневмокониоз
- Муковисцидоз
- Застойные изменения в легких при сердечной недостаточности



Двусторонняя очаговая пневмония

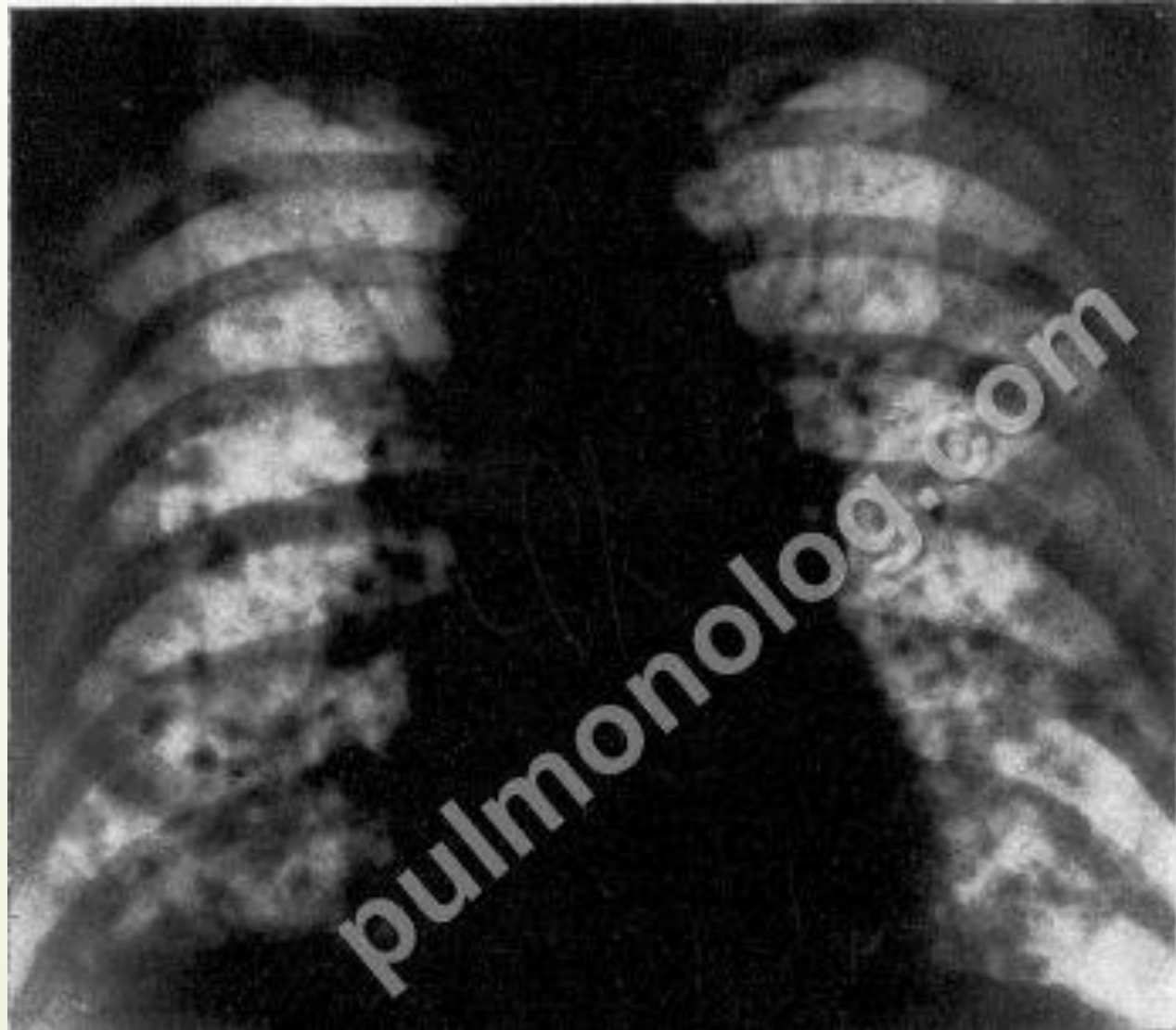- Анамнез
- Начало часто острое
- Температура высокая 38-39 С, в течении 6-10 дней
- Головная боль, боль в суставах
- Кашель с гнойной мокротой, боль в груди
- Выраженная одышка
- Укорочение перкуторного звука от нижней трети лопатки
- Обилие влажных и сухих хрипов
- В крови лейкоцитоз, увеличение СОЭ, эозинофилия
- рентгенологически: диссеминация в нижних и в средних отделах, очаги мелкие, средние; не четкие контуры, корни расширены
- При бронхоскопии: гнойный или катаральный эндобронхит
- При лечении антибиотиками широкого спектра очаги рассасываются через 10-12 дней






Карциноматоз- злокачественная опухоль МОЛОЧНОЙ И ЩИТОВИДНОЙ ЖЕЛЕЗЫ, КОСТЕЙ, ПОЛОВЫХ ОРГАНОВ, НАДПОЧЕЧНИКОВ, ЛЕГКИХ

- Анамнез(на перенесенную в прошлом операцию по поводу опухоли или ее наличие)
- Общее состояние ухудшается быстрее, в течение нескольких месяцев достигает тяжелого состояния,
- Кожа с бледно-серым оттенком
- Быстро прогрессирующая слабость и похудание
- Сухой мучительный кашель
- Прогрессирующая одышка
- Сильные, нарастающие боли
- Могут быть мелкие плотные надключичные лимфоузлы
- Резкое увеличение СОЭ
- Реакция на туберкулин отрицательная или слабоположительная
- Онкомаркеры
- Рентгенологически симметричная диссеминация в средних и нижних отделах легочных полей ближе к корням с увеличением количества и размеров очагов в апикокаудальном направлении (симптом «разменной монеты»). Очаги не сливаются , контуры четкие, неровные, могут быть тени гиперплазированных лимфоузлов корня



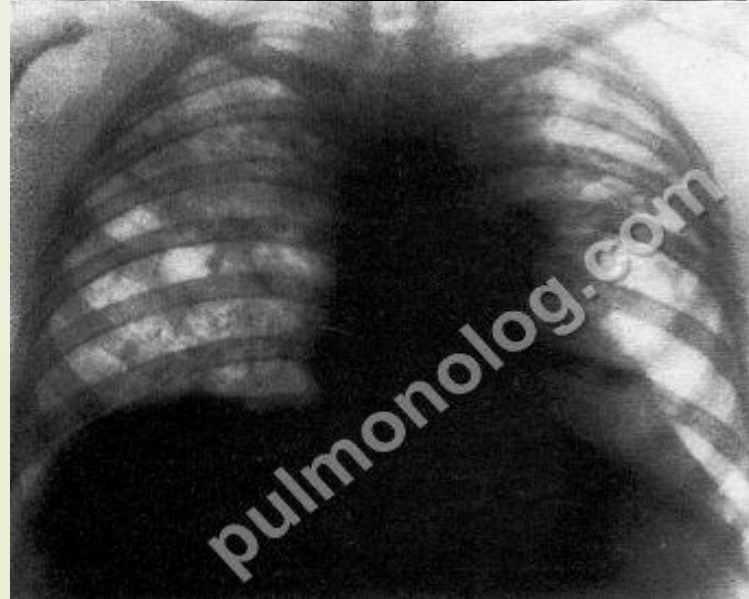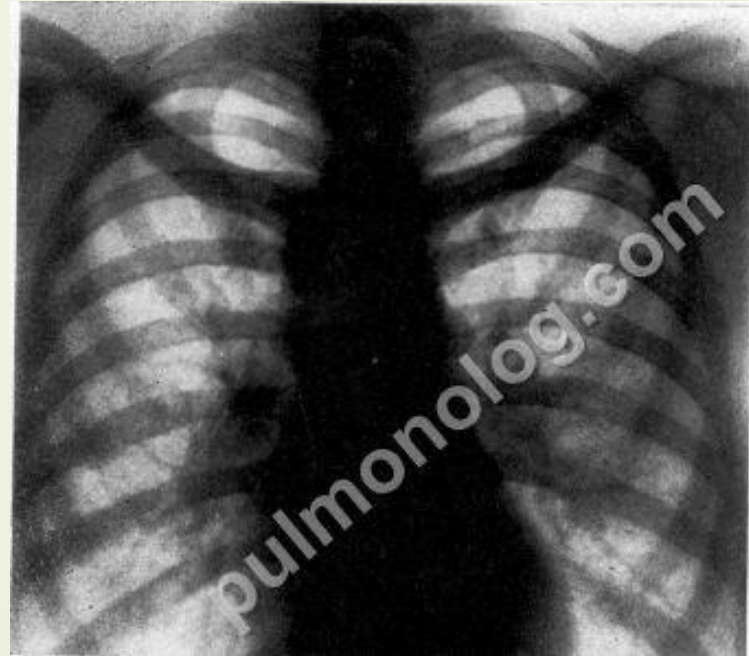


Саркоидоз(Болезнь Бенье-Бека-Шаумена)

- Наличие синдрома Лефгрена(температура тела 38-39С, боль в суставах, узловая эритема, пальпируются лимфатические узлы
- преимущественно женщины молодого и среднего возраста
- В легких, преимущественно в прикорневых и нижнемедиальных отделах, вначале определяется неравномерно избыточный деформированный крупно сетчатый рисунок. При прогрессировании процесса на фоне интерстициальных изменений появляются мелкие очаги (до 2,5 мм в диаметре) и располагаются главным образом в средних и нижних и, реже, в верхних отделах легких, обычно симметрично . При слиянии очагов формируются различной величины фокусы. В легких развивается выраженный диффузный склероз, который сочетается с различными по протяженности, величине и форме очаговыми и фокусными конгломеративными изменениями (IIIа стадия) . При отсутствии гранулематозных заболеваний и массивном интерстициальном склерозе или циррозе диагностируют IIIб стадию саркоидоза. И при этой форме процесс локализуется преимущественно в средне-нижних и, реже, в средне-верхних отделах легких .
- Туберкулиновая чувствительность часто оказывается резко сниженной
- Реакция Квейма — Никерсона положительной.

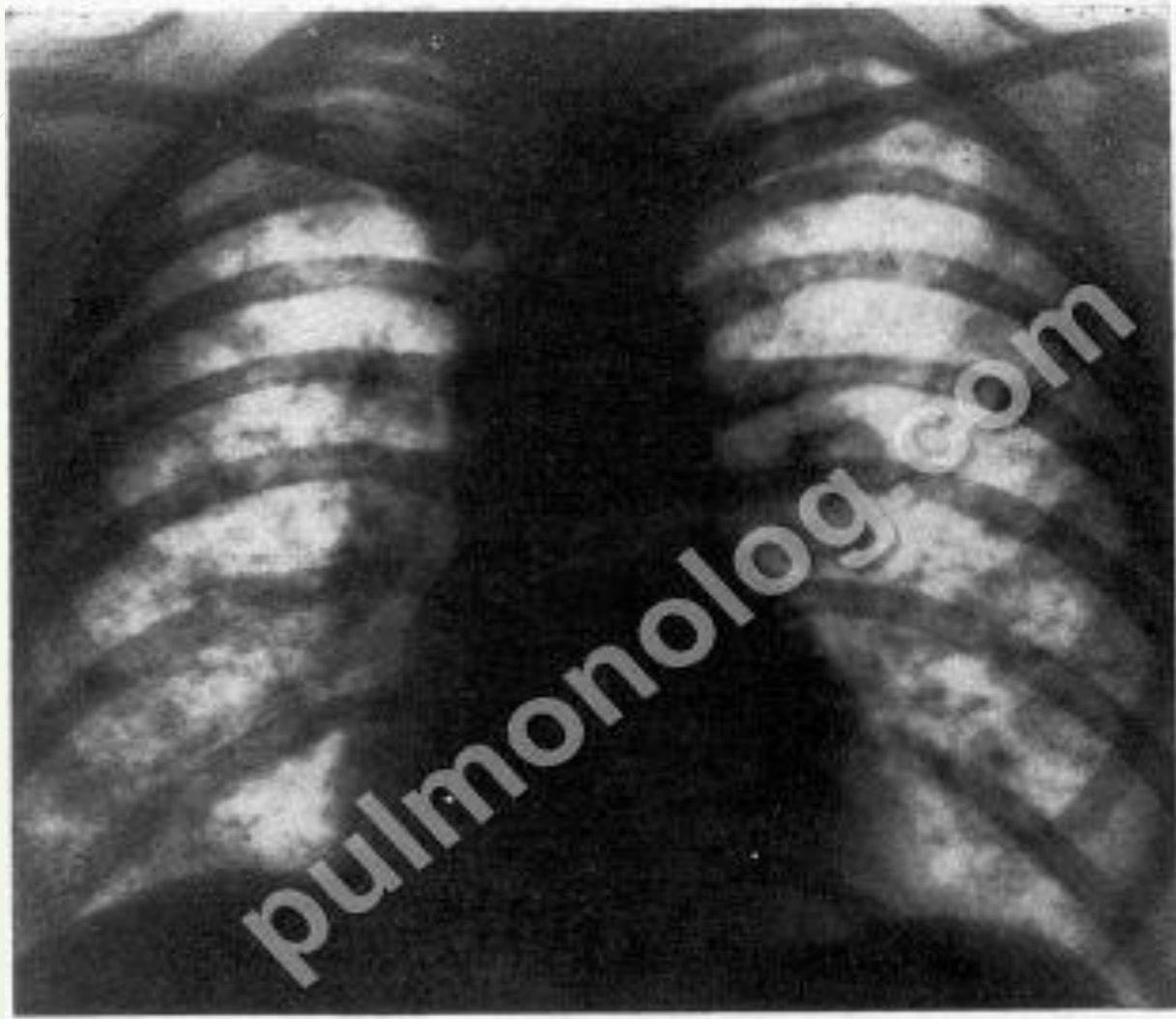
Саркоидоз

- Гемограмма: лейко- и лимфопения, моноцитоз, увеличение уровня как α-глобулинов, а также к повышению содержания кальция в крови
- В данных цито-гистологического исследования, полученные при биопсии ткани наружных или внутригрудных лимфатических узлов, кожи, печени, бронхов, легких и других органов обнаруживают эпителиоидноклеточную гранулему без элементов казеозного некроза, но с выраженной тенденцией к гиалинозу
- вовлекаются в процесс кожа, глаза, слюнные железы, кости и другие органы



КОЛЛАГЕНОЗЫ

- лихорадка, часто неправильного типа, сопровождающаяся ознобом;
- аллергические и аутоиммунные реакции в виде кожных сыпей, артралгий и мигрирующих артритов;
- отсутствие эффекта от антибиотиков
- положительное действие противовоспалительных и особенно глюкокортикоидных препаратов;
- снижение чувствительности к туберкулину;
- высокое содержание в крови фибриногена, α - и особенно γ -глобулинов, С-реактивного белка.
- высокие показатели антистрептолизина О и антигиалуронидазы
- Рентгенологические признаки: диффузно-интерстициального уплотнения преимущественно в прикорневых отделах легкого. Здесь же локализуются очаговоподобные изменения за счет множественных васкулитов. Возникающий плеврит обычно сочетается с другими проявлениями ревматизма и часто бывает двусторонним. Выпот в плевральных полостях небольшой и быстро рассасывается, не оставляя после себя массивных плевральных сращений.






Тесты

1. При подостром диссеминированном туберкулезе на рентгенограмме определяются очаги:

- а) мелкие, однотипные
- б) крупные малоинтенсивные
- в) полиморфные
- г) разные по размерам, но одинаковой интенсивности

2. Подострый диссеминированный туберкулез легких надо дифференцировать со всеми перечисленными заболеваниями, кроме:

- а) лимфогранулематоза
- б) пневмокониозов
- в) саркоидоза
- г) карциноматоза



3. Двусторонняя очаговая диссеминация в средне-нижних отделах легких с двусторонним расширением корней за счёт увеличения лимфоузлов при отрицательной реакции на туберкулин характерны для:

- а) диссеминированного туберкулеза легких
- б) силикотуберкулеза
- в) саркоидоза
- г) лимфогранулематоза

4. Основным рентгенологическим отличием подострого и хронического диссеминированного туберкулеза является различие в:

- а) локализации очагов
- б) количестве очагов
- в) интенсивности очагов
- г) размерах очагов

5. Для хронического диссеминированного туберкулеза характерна рентгенологическая картина:

- а) мелкие однотипные очаги, расположенные в верхних и средних отделах легких
- б) очаги, разные по размерам, но одинаковой интенсивности, расположенные преимущественно в верхних и кортикальных отделах легких
- в) очаги, разные по размерам и интенсивности, расположенные в верхних и кортикальных отделах легких
- г) очаги, разные по размерам, одинаковой интенсивности, расположенные в средних и нижних отделах и в прикорневых зонах легких

6. К патогенетическим звеньям диссеминированных процессов туберкулёзной этиологии не относится:

- а) бактериемия
- б) угнетение клеточного иммунитета
- в) повышение проницаемости сосудистых стенок
- г) наличие хронических форм туберкулёза

7. Развитие диссеминированного туберкулёза лёгких чаще всего сочетается с поражением:

- а) гортани
- б) печени
- в) селезёнки
- г) миокарда

8. Какие клинические симптомы наблюдаются при хроническом диссеминированном туберкулезе:


- а) одышка
- б) постоянный субфебрилитет
- в) брадикардия 10
- г) тахикардия
- д) дистанционные хрипы



9. Рентгенологическая картина «снежной бури» характерна для:

- а) хронического диссеминированного туберкулеза
- б) инфильтративного туберкулёза
- в) острого крупноочагового диссеминированного туберкулеза
- г) эхинококкоза

10. . Источники распространения МТБ в организме:

- а) очаг Гона
 - б) кальцинаты в лимфатических узлах
 - в) активный туберкулез различных органов и систем
 - г) все перечисленное
- 



ОТВЕТЫ



- 1-г
- 2-а
- 3-в
- 4-в
- 5-в
- 6-г
- 7-а
- 8-абг
- 9-в
- 10-абвг