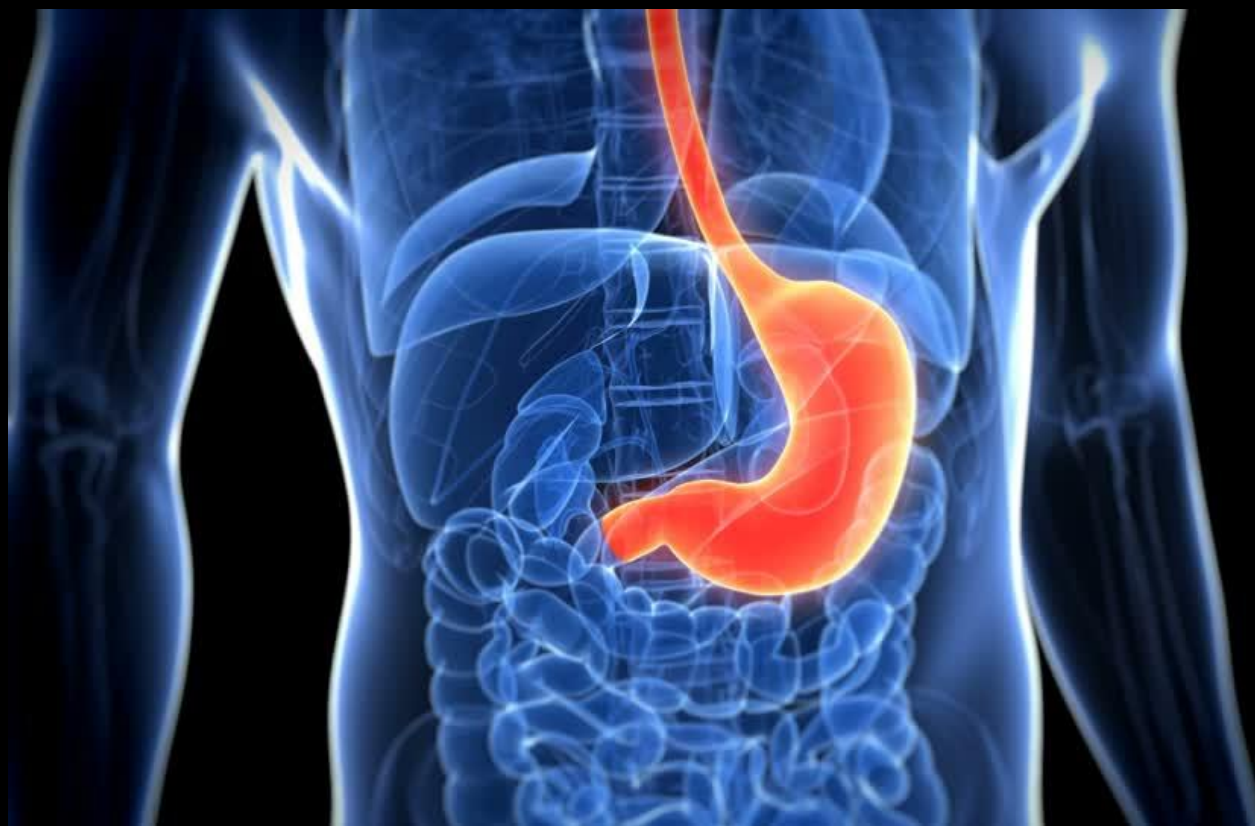

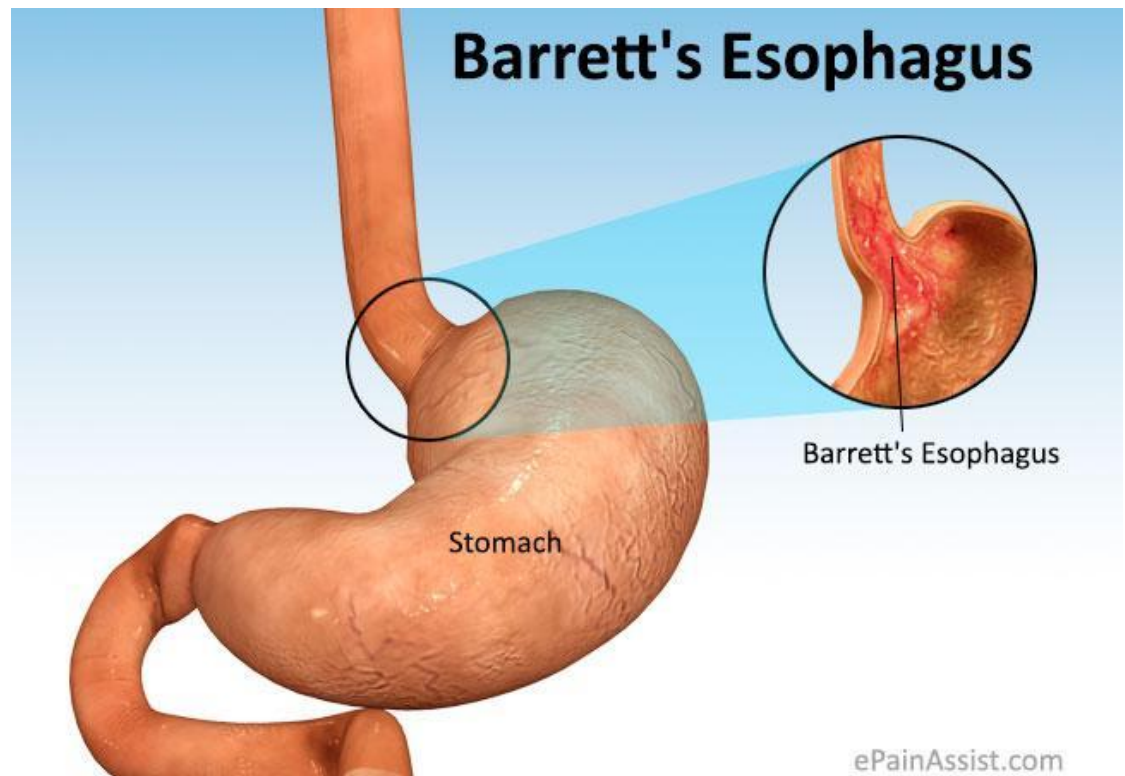
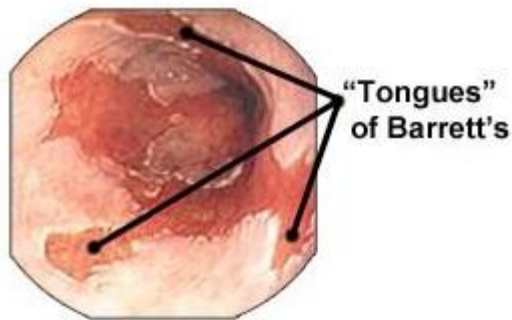
Эндохирургические методы лечения пищевода Барретта



Гусейнов Ильгар Ильхам
оглы


Пищевод Барретта

- это пищевод , в котором любая часть нормального многослойного плоского неороговевающего эпителия замещается метаплазированным цилиндрическим эпителием.



СИНОНИМЫ

- Синдром Барретта
- Нижняя часть пищевода выстланная цилиндрическим эпителием
- Эпителий Барретта
- Метаплазия Барретта
- Специализированная интестинальная метаплазия
- Эндобрахиэзофагус



Норманн Барретт

Пищевод Барретта

- **Предрак!**
- 8-15% пациентов с ГЭРБ
- 5-13% пациентов с пищеводом Барретта развивается аденокарцинома
- Отсутствие специфической симптоматики

Факторы риска

- Возраст больных старше 50 лет
- Мужской пол
- Европейская раса
- Длительный (> 13 лет) анамнез симптомов ГЭРБ (изжога)
- Высокая секреция соляной кислоты и высокое содержание желчных кислот в рефлюктате
- Диафрагмальная грыжа
- Ожирение (абдоминальное)
- Курение

Анатомия пищеводно-желудочного перехода

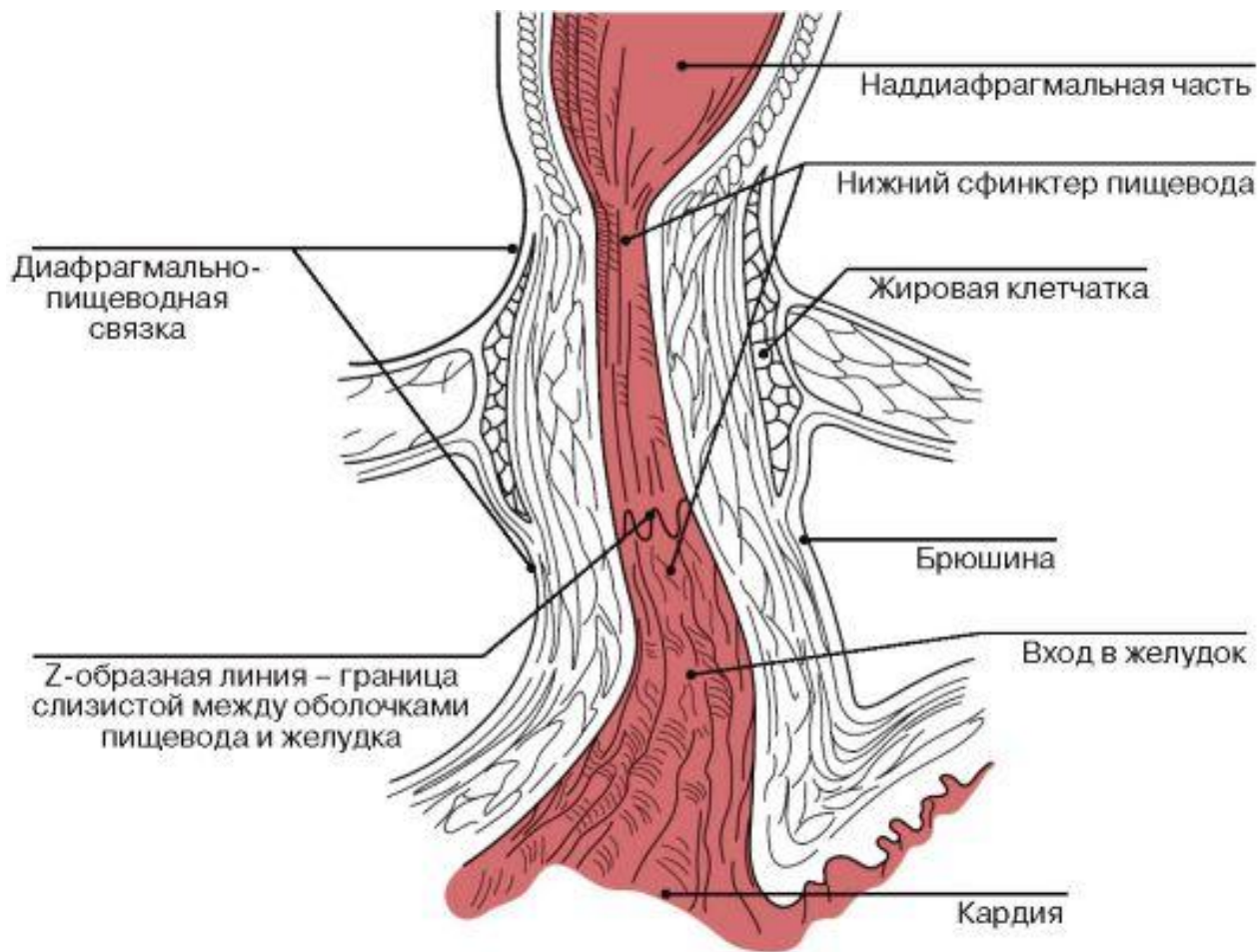


Рис.1 Анатомия пищеводно-желудочного перехода

Эндоскопические методы диагностики

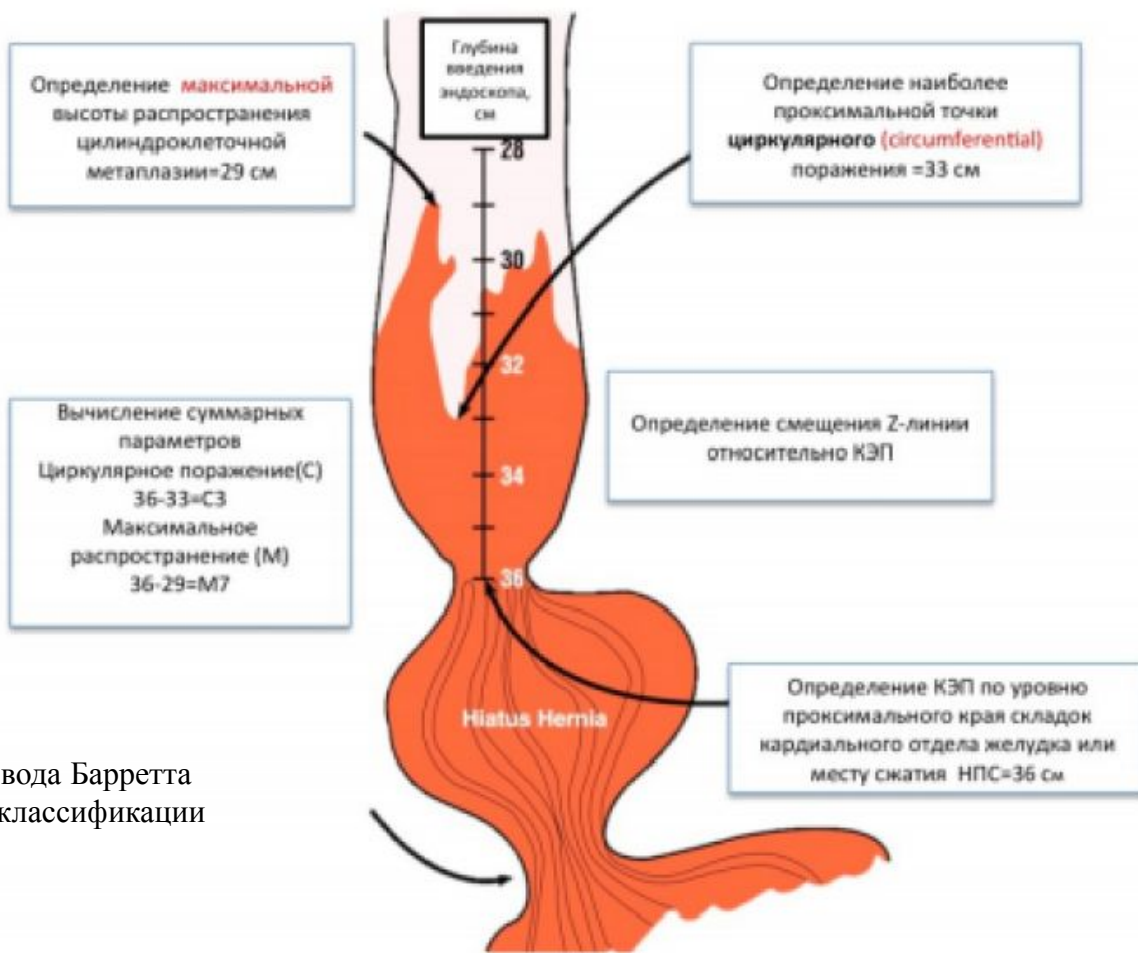


Рис. 2 Оценка максимальной длины языков пищевода Барретта (M) и циркулярного поражения (C) по Пражской классификации (КЭП - кардиоэзофагеальный переход).

Sharma P., Dent J, Armstrong D. et al. The development and validation of an endoscopic grading system for Barrett's esophagus: the Prague C & M criteria // Gastroenterol. — 2006. — Vol. 131. — P. 1392–1399.
«Современные методы диагностики и лечения больных с пищеводом Барретта» (XVIII Съезд Общества Эндоскопических Хирургов России, 18.02.15, Москва)

диагностики

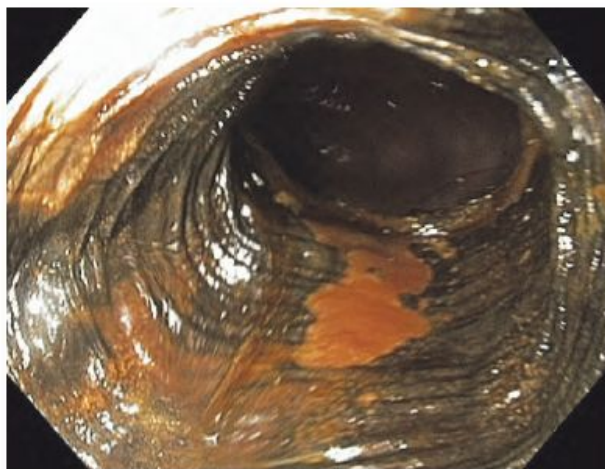


Рис. 1. ПБ С0М2, окраска раствором Люголя 2%.

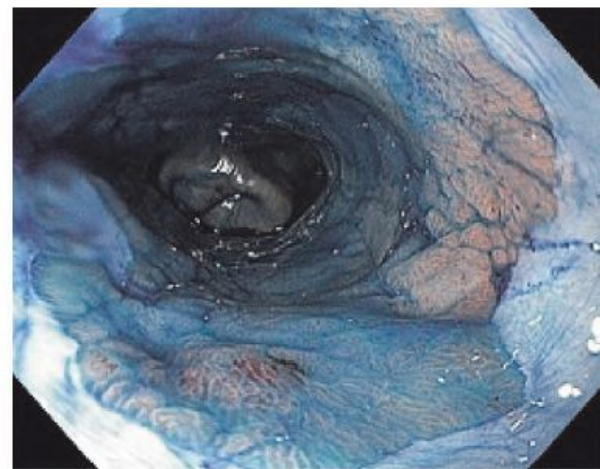


Рис. 2. ПБ С4М6, кишечная метаплазия с участками дисплазии, окраска метиленовым синим 1%.

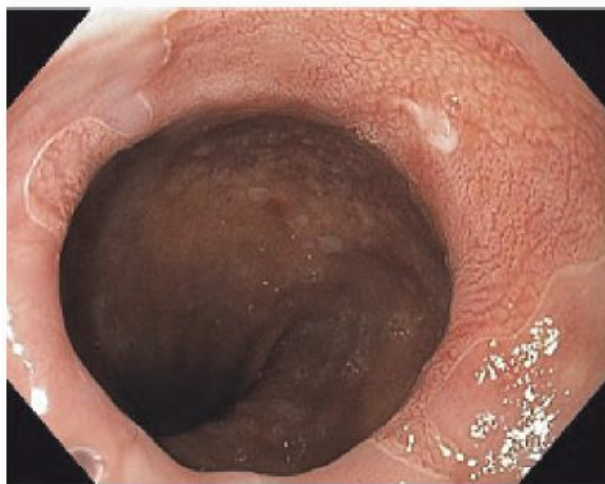

Рис. 3. ПБ С0М2, кишечная метаплазия, орошение раствором уксусной кислоты 1,5%.

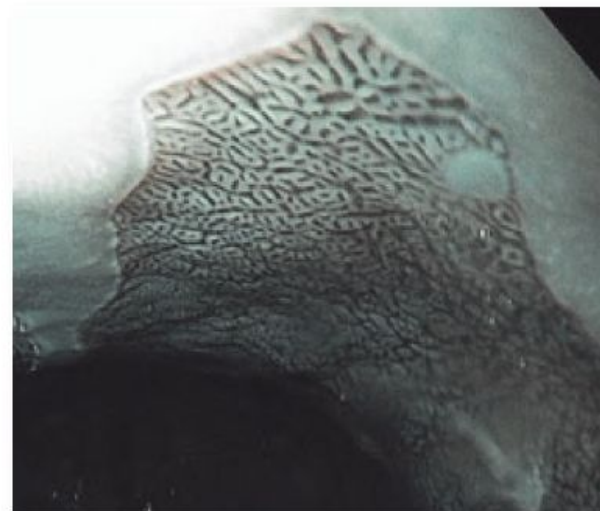


Рис. 4. ПБ, кишечная метаплазия, орошение раствором уксусной кислоты 1,5% и осмотр в режиме NBI.

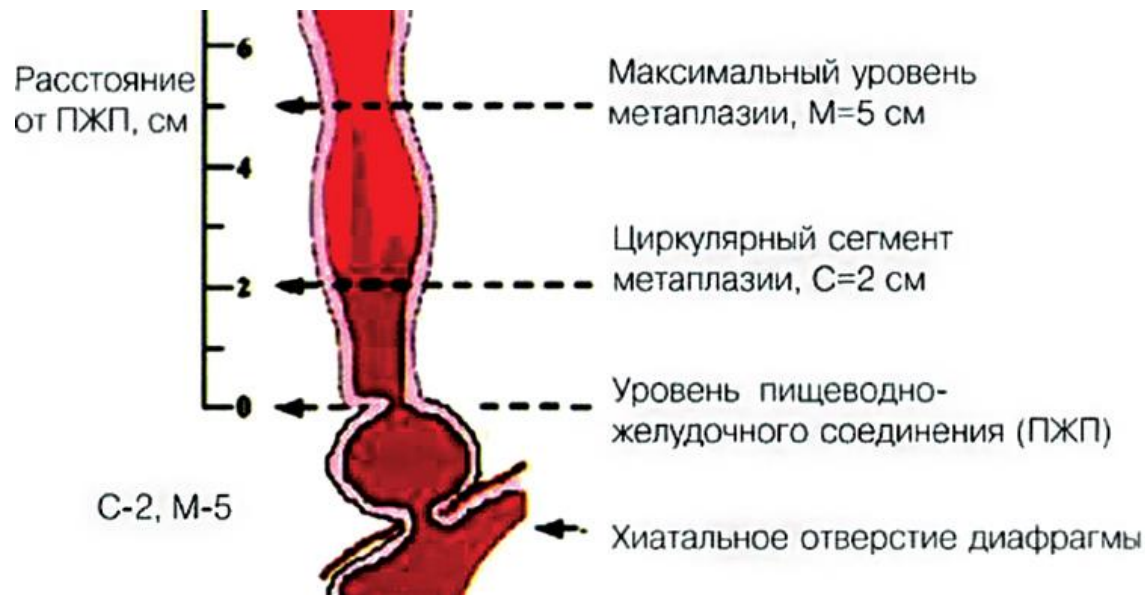Типы метаплазии

```
graph TD; A[Типы метаплазии] --> B[Кишечная]; A --> C[Желудочная];
```

Кишечная

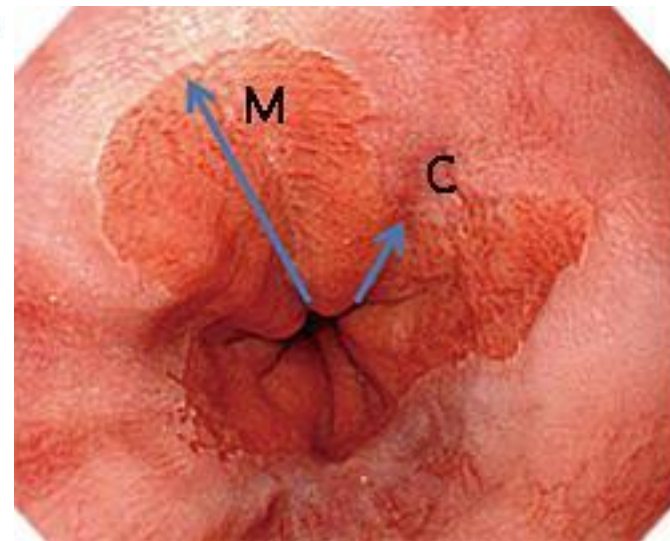
Желудочная

Пражская классификация метаплазии



C — это расстояние либо протяжённость циркулярного сегмента метаплазии.

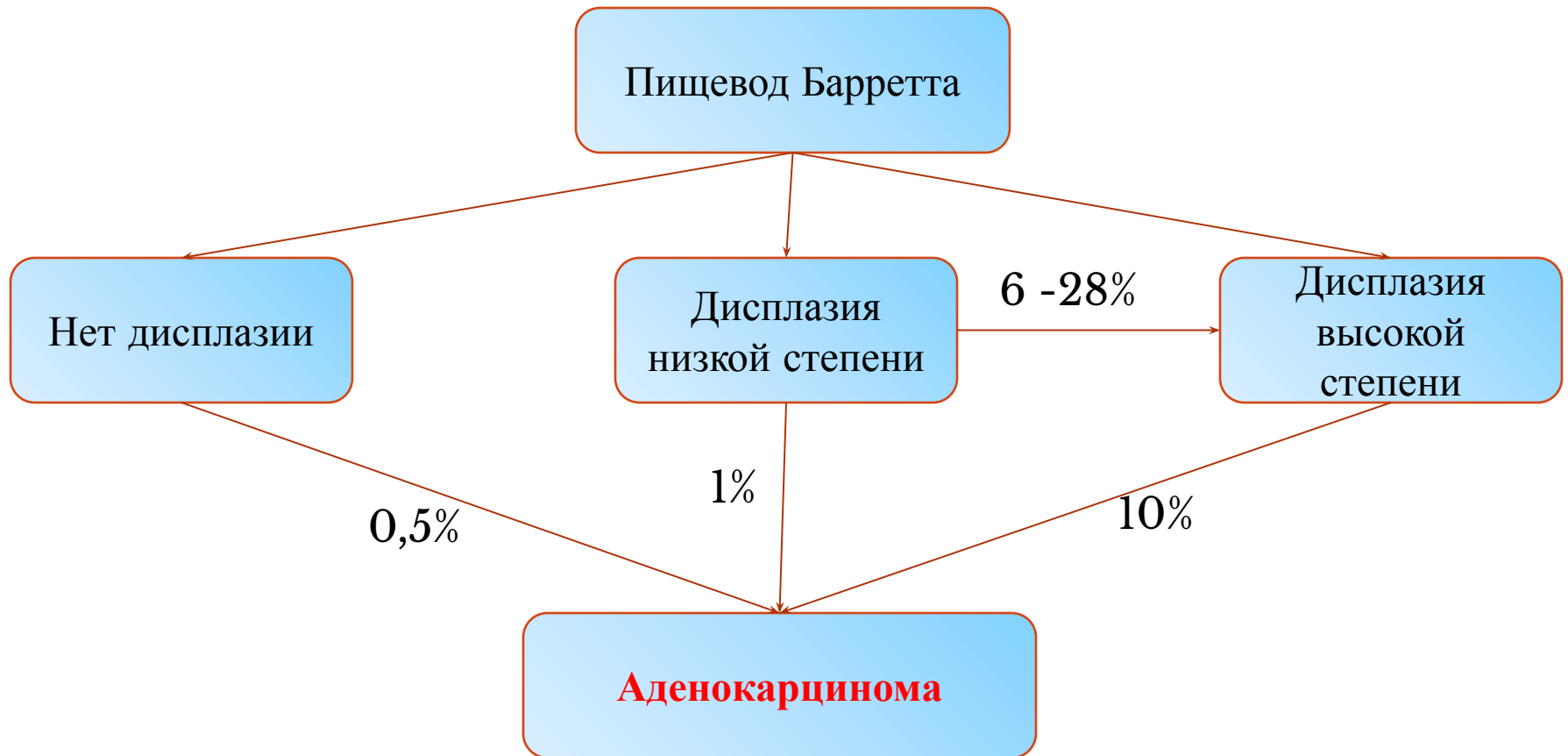
M — это расстояние самого длинного «языкоподобного» сегмента замещённой ткани



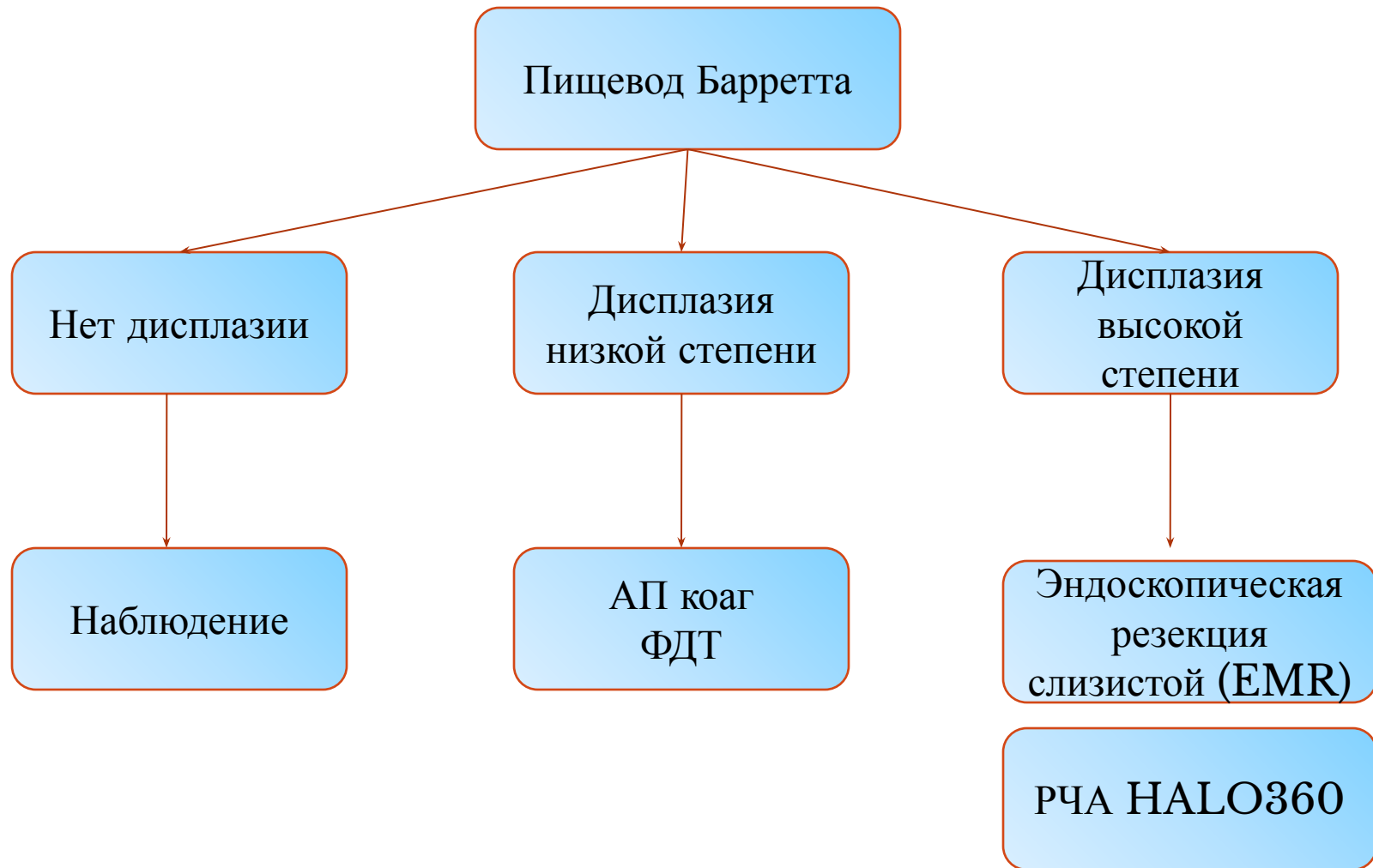
Стратегия лечения

- устранение гастроэзофагеального рефлюкса;
- предупреждение смерти от аденокарциномы пищевода;
- предотвращение прогрессии дисплазии;
- лечение дисплазии высокой степени.

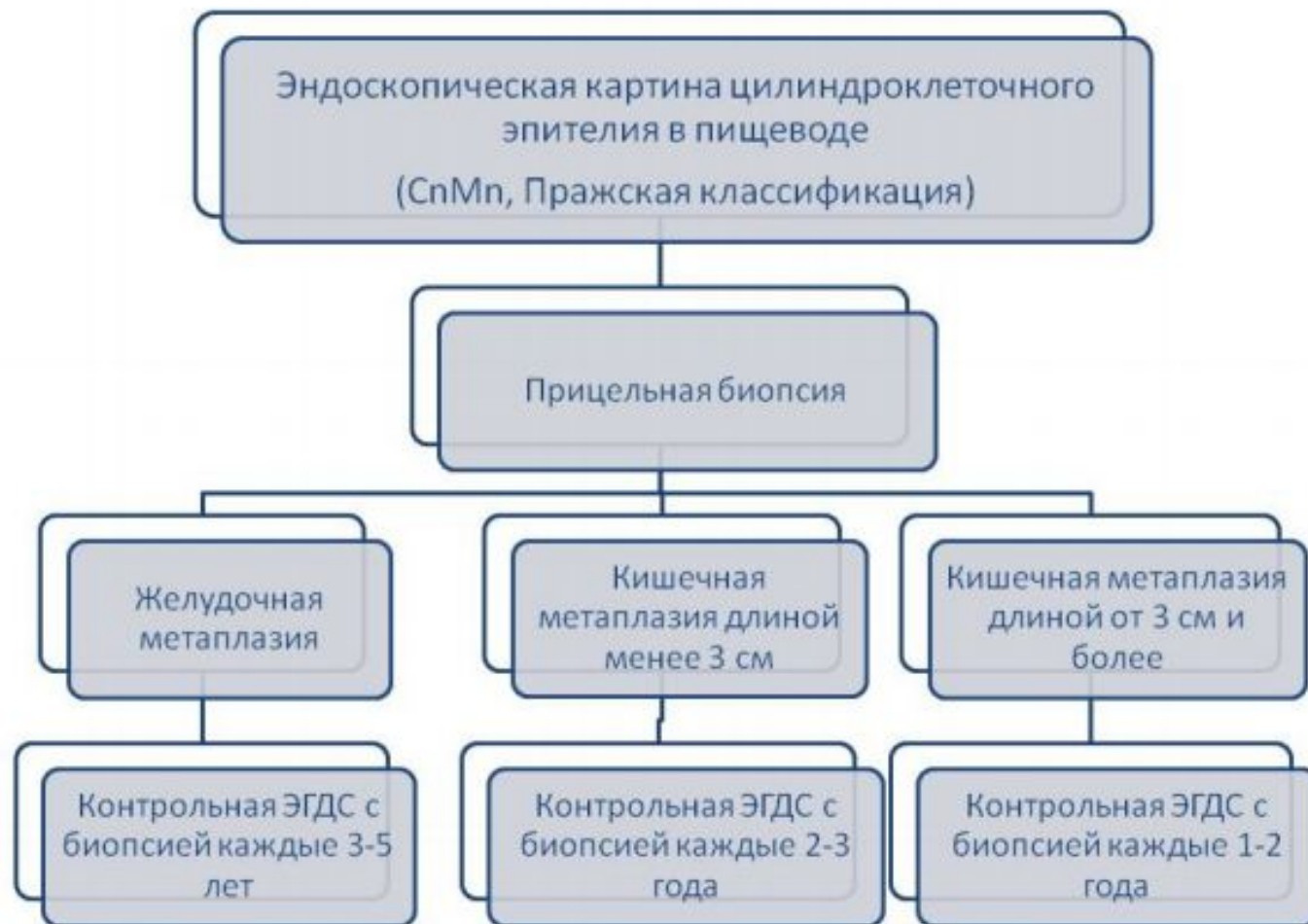Критерии выбора оперативного вмешательства



Критерии выбора оперативного вмешательства



Ведение пациентов с пищеводом Барретта без дисплазии

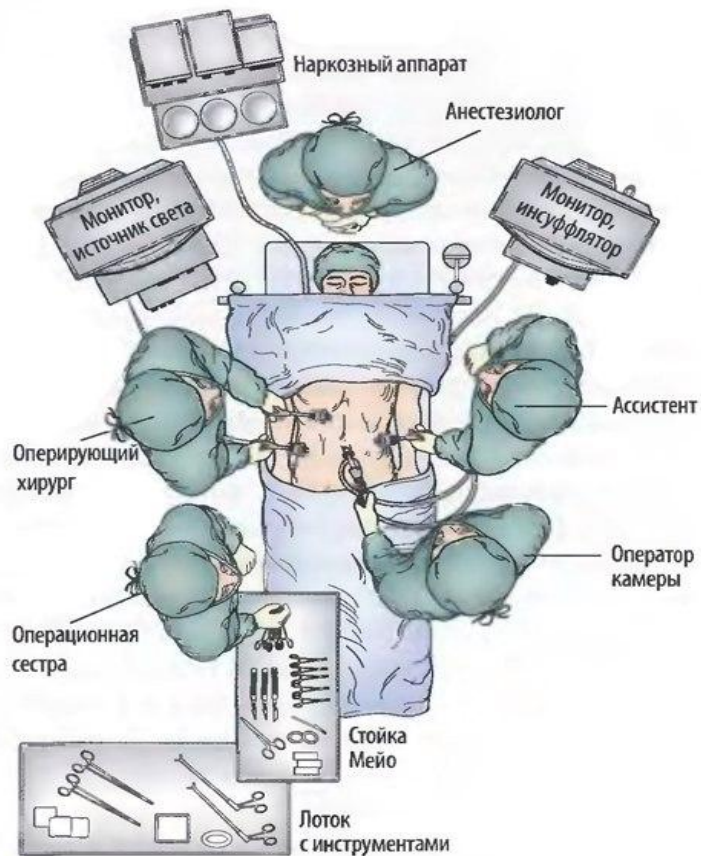


Антирефлюксная хирургия

Операция фундопликации не уменьшает протяженность сегмента ПБ.

Показания: только при **неэффективности медикаментозной терапии** при доказанной недостаточности функции нижнего пищеводного сфинктера

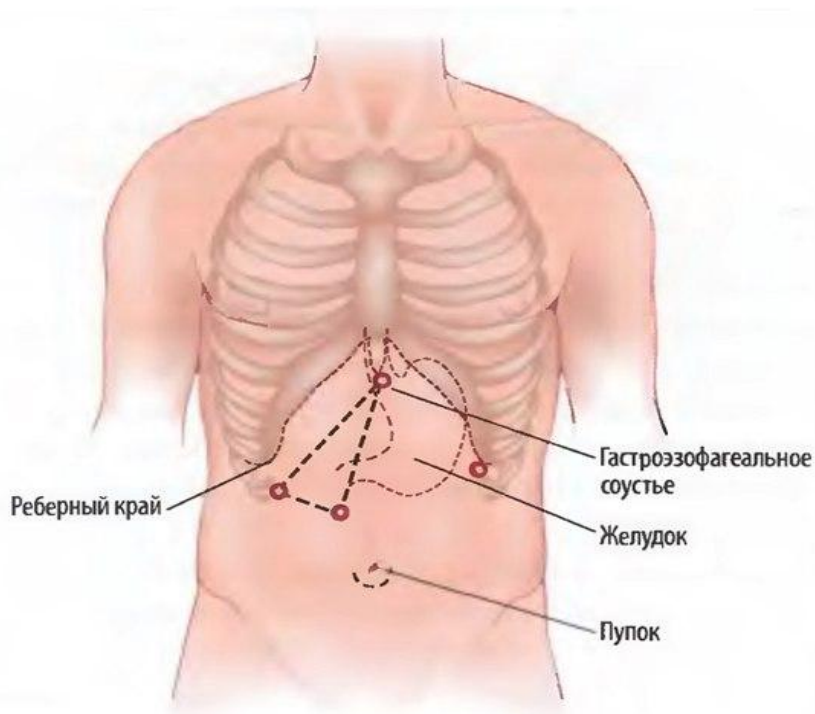
Подготовка к операции



Катетер Фолея и назогастральную трубку устанавливают после введения в общий наркоз. Пациента укладывают в 30-градусное положение Тренделенбурга с руками, фиксированными по сторонам (опционно). Пневмоперитонеум создается с помощью иглы Вереша (иглу вводят в брюшную полость через маленький параумбиликальный разрез) или с помощью открытой техники (канюлю Хэссона вводят через разрез длиной 1,5-2 см). Затем через 5- или 10-миллиметровый троакар вводят угловой (30 или 45°) лапароскоп. Пациентам с большим животом или с большим расстоянием между пупком и мечевидным отростком порт для камеры устанавливают супраумбиликально.

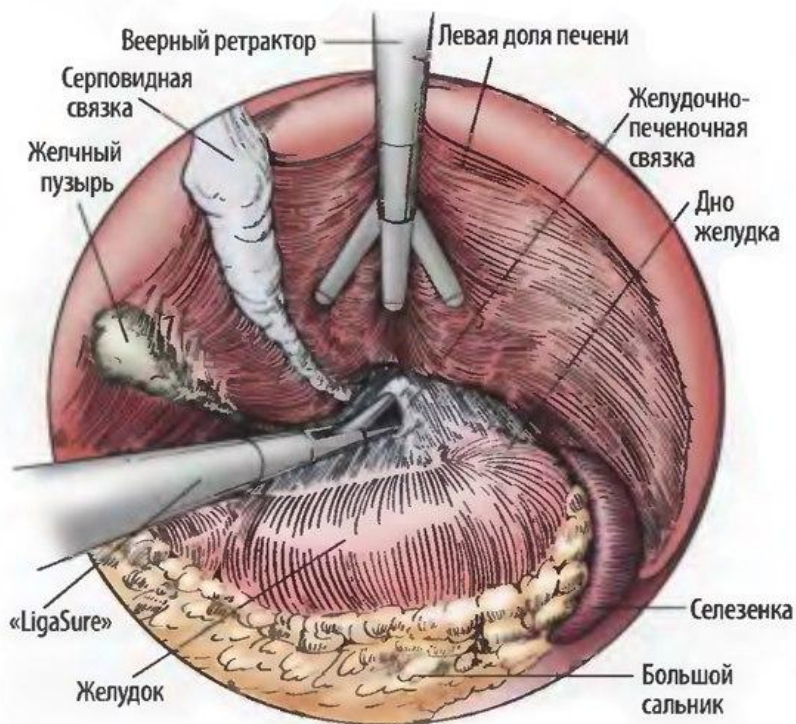
Лапароскопическая фундопликация по Ниссену

Установка троакаров для лапароскопической фундопликации



Давление пневмоперитонеума поддерживают на уровне 15 мм рт.ст. Еще четыре троакара вводят под визуальным лапароскопическим контролем. Пятимиллиметровый троакар устанавливают в верхнем отделе по средней линии для печеночного ретрактора. Через 10-миллиметровый троакар в левом верхнем квадранте можно ввести эндоскопический зажим Бэбкока для ретракции желудка. «Правило треугольника» гласит, что троакары для оперирующего двумя руками хирурга вводят в области основания треугольника. Троакары необходимо вводить как можно выше, чтобы они могли достичь хиатуса. Верхушкой треугольника является пищеводно-желудочный переход.

Вид через трансумбиликально установленный лапароскоп.

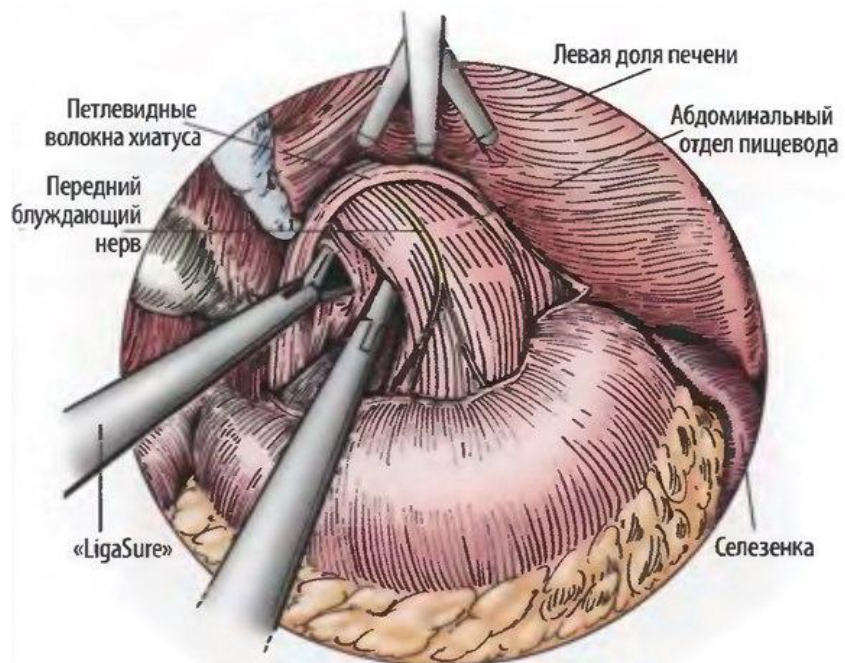


Печеночным ретрактором приподнимают левую долю печени.

Желудочно-печеночную связку мобилизуют и пересекают с помощью ультразвуковых ножниц или 5-миллиметрового устройства «LigaSure» (Valleylab, Boulder, CO).

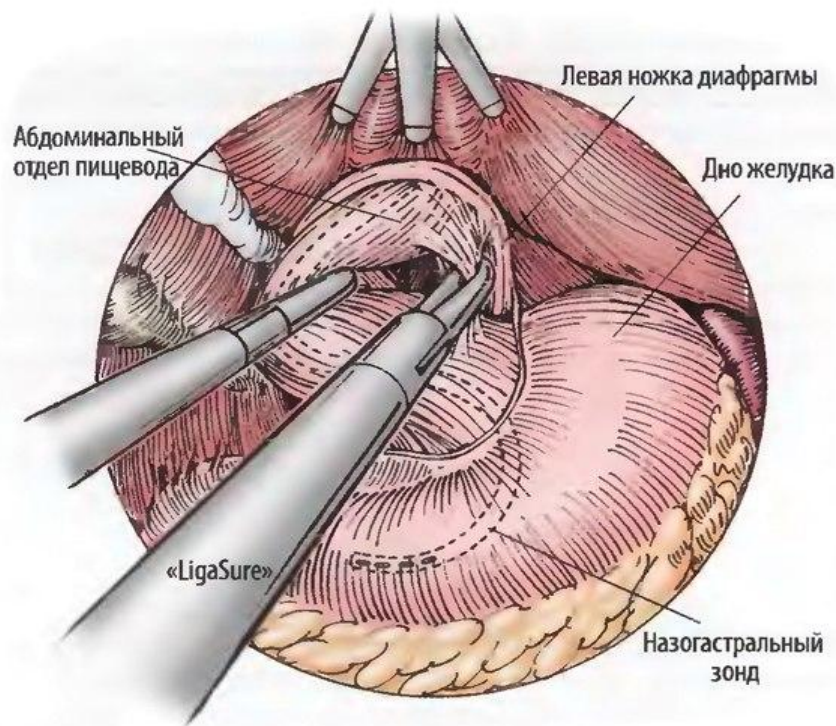
Необходимо идентифицировать aberrантную левую печеночную артерию в желудочно-печеночной связке и избежать ее повреждения.

Лапароскопическая фундопликация по Ниссену



После рассечения желудочно-печеночной связки правую ножку диафрагмы мобилизуют от гастроэзофагеального соединения. Необходимо с особой тщательностью проводить диссекцию ножки диафрагмы от пищевода. Движения назогастральной трубки в просвете пищевода при осмотре гастроэзофагеального соустья способствуют выявлению анатомических деталей.

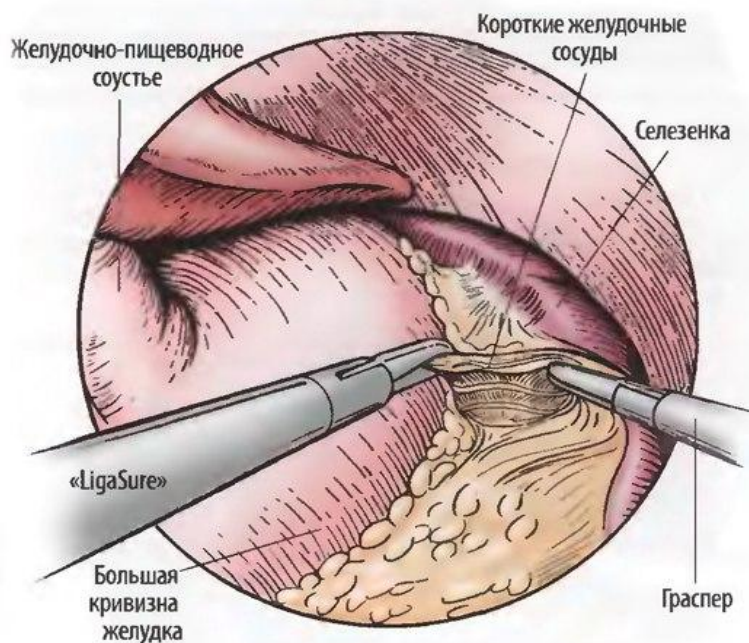
Ниссену



При отведении пищевода вправо проводят диссекцию левой ножки диафрагмы, пространство между этой стороной пищевода и ножкой обнажают тупым путем. При отведении пищевода кверху позадипищеводное пространство мобилизуют под визуальным контролем. Необходимо соблюдать осторожность, чтобы не войти в плевральную полость.

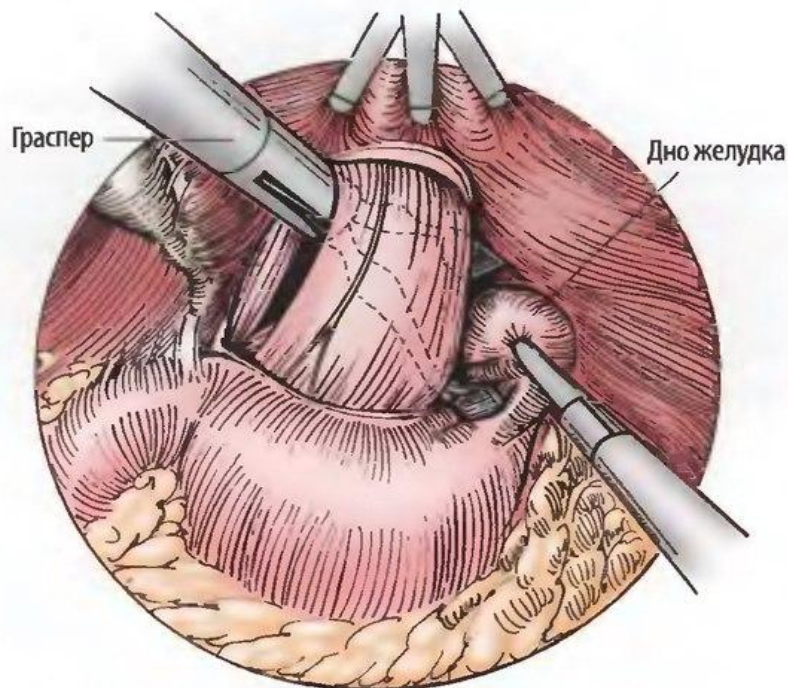
При желании можно наладить тракцию пищевода книзу с помощью дренажа Пенроуза.

Ниссену



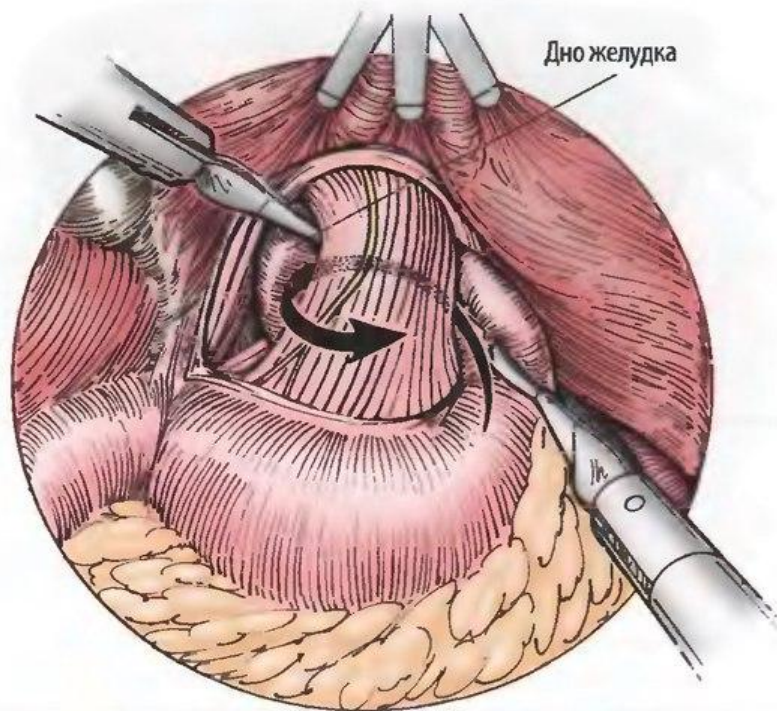
Для того чтобы создать манжетку без натяжения, необходимо мобилизовать дно желудка. Левую латеральную поверхность дна отводят вправо, в то время как желудочно-селезеночную связку приподнимают и отводят влево. Пересечение коротких желудочных сосудов и других образований, прикрепленных к дну сзади, осуществляют в направлении от проксимального участка к дистальному до тех пор, пока все дно не будет мобилизовано. Ультразвуковые ножницы и устройство «LigaSure» имеют доказанную эффективность и преимущества в ценовом факторе при выполнении этого маневра.

Лапароскопическая фундопликация по Ниссену



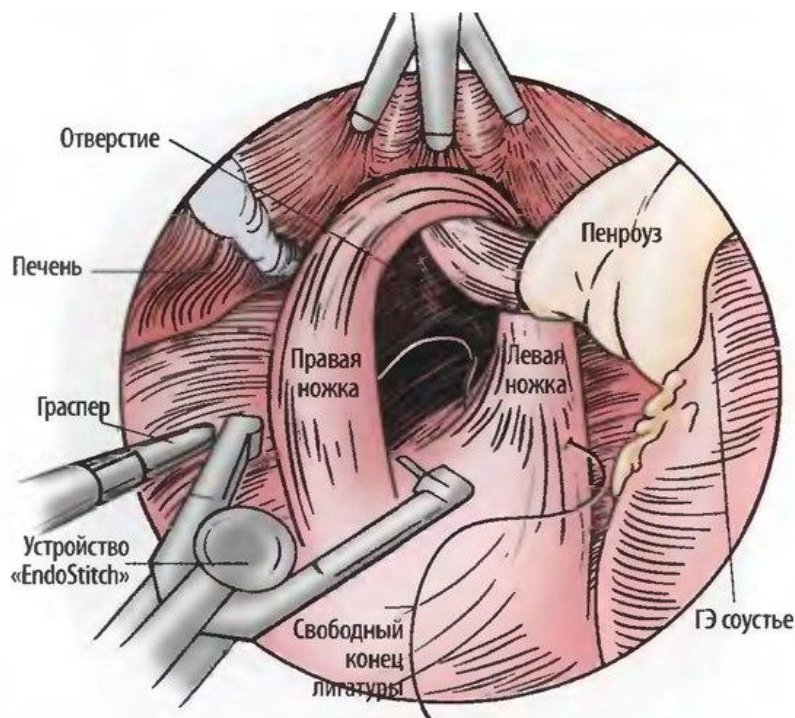
Зажим, установленный через самый латеральный порт, проводят кзади от желудочно-пищеводного соустья. Дно желудка захватывают вторым инструментом, находящимся слева, и передают инструменту, находящемуся справа, за желудочно-пищеводным соустьем.

Лапароскопическая фундопликация по Ниссену



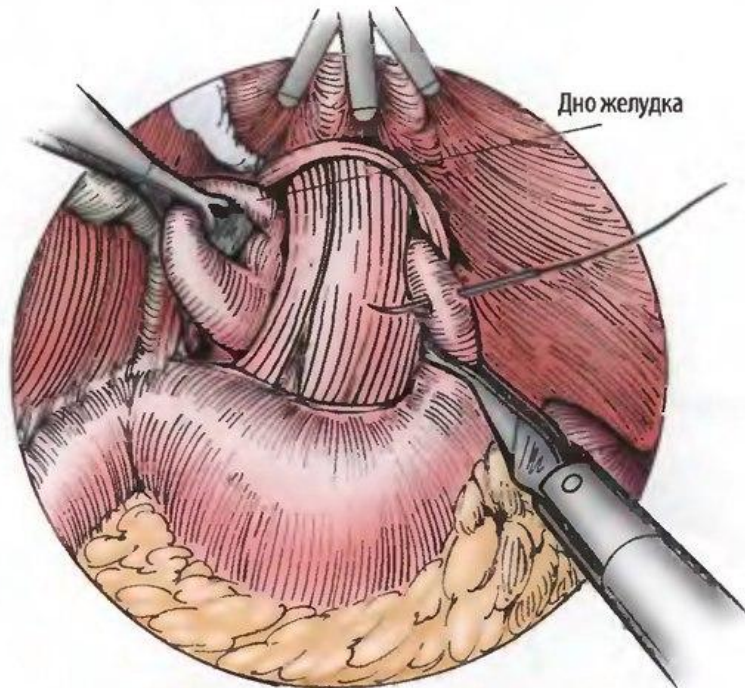
С помощью зажима, находящегося справа, дно желудка осторожно протягивают позади пищеводно-желудочного перехода. После протягивания такого же сегмента желудка вокруг пищевода создается 360-градусная манжетка. Используя маневр «чистильщик обуви», обе стороны манжетки подтягивают вперед и назад для того, чтобы убедиться в отсутствии перекрута или натяжения.

Лапароскопическая фундопликация по Ниссену



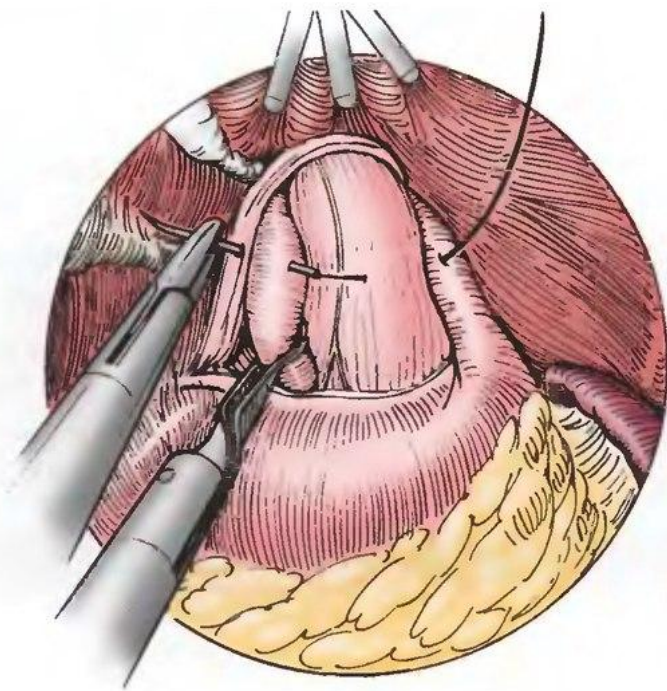
При большом дефекте в диафрагме ножки сшивают позади пищевода. С помощью атравматического зажима или дренажа Пенроуза проводят тракцию книзу. Можно использовать отдельные нерассасывающиеся швы на игле S-H или «лыжной» игле. Альтернативно интракорпоральное сшивание осуществляют с помощью устройства «EndoStitch» (US Surgical, Norwalk, CT). ГЭ — гастроэзофагеальный.

Лапароскопическая фундопликация по Ниссену



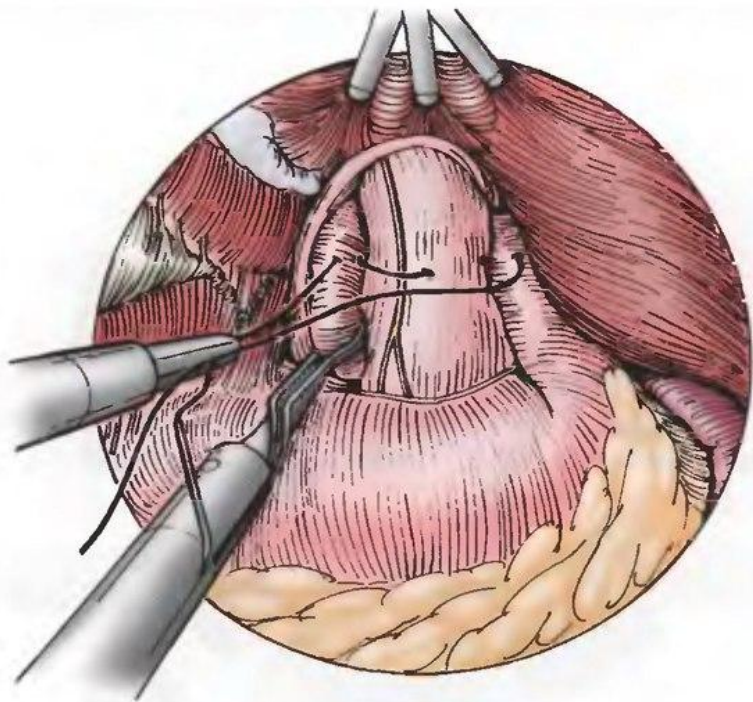
Назогастральную трубку заменяют бужом 58 или 60 Fr. Во время этого маневра пищеводно-желудочный переход необходимо поддерживать в неизогнутом состоянии, действия хирурга и анестезиолога должны быть хорошо скоординированы, для того чтобы избежать случайной перфорации. При сшивании желудка и пищевода используют серозно-мышечные швы 2-0 или 0 из нерассасывающегося материала. Передний и задний стволы блуждающего нерва включают в манжетку.

Лапароскопическая фундопликация по Ниссену



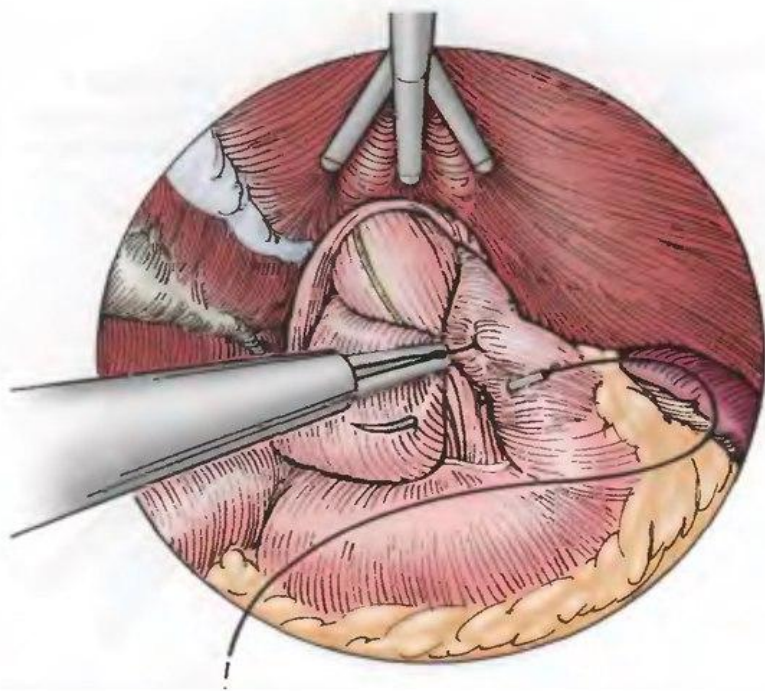
Серозно-мышечный шов проводят слева через левую стенку желудка, мышечный слой пищевода спереди и правую стенку желудка.

Лапароскопическая фундопликация по Ниссену



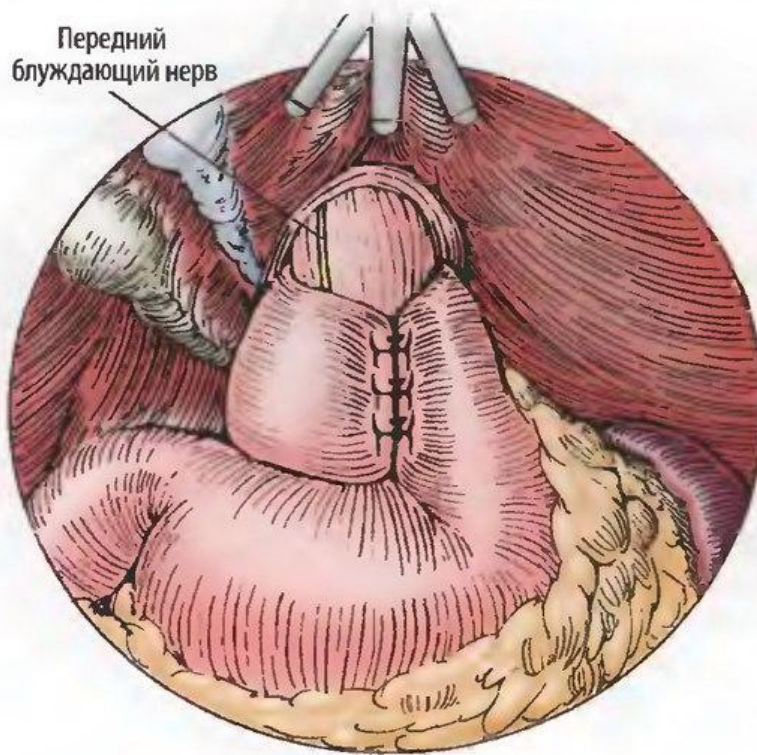
Шов можно затянуть с помощью интра- или экстракорпоральной техники. При затягивании швов необходимо избегать передней тракции, чтобы не допустить разрыва пищевода.

Ниссену



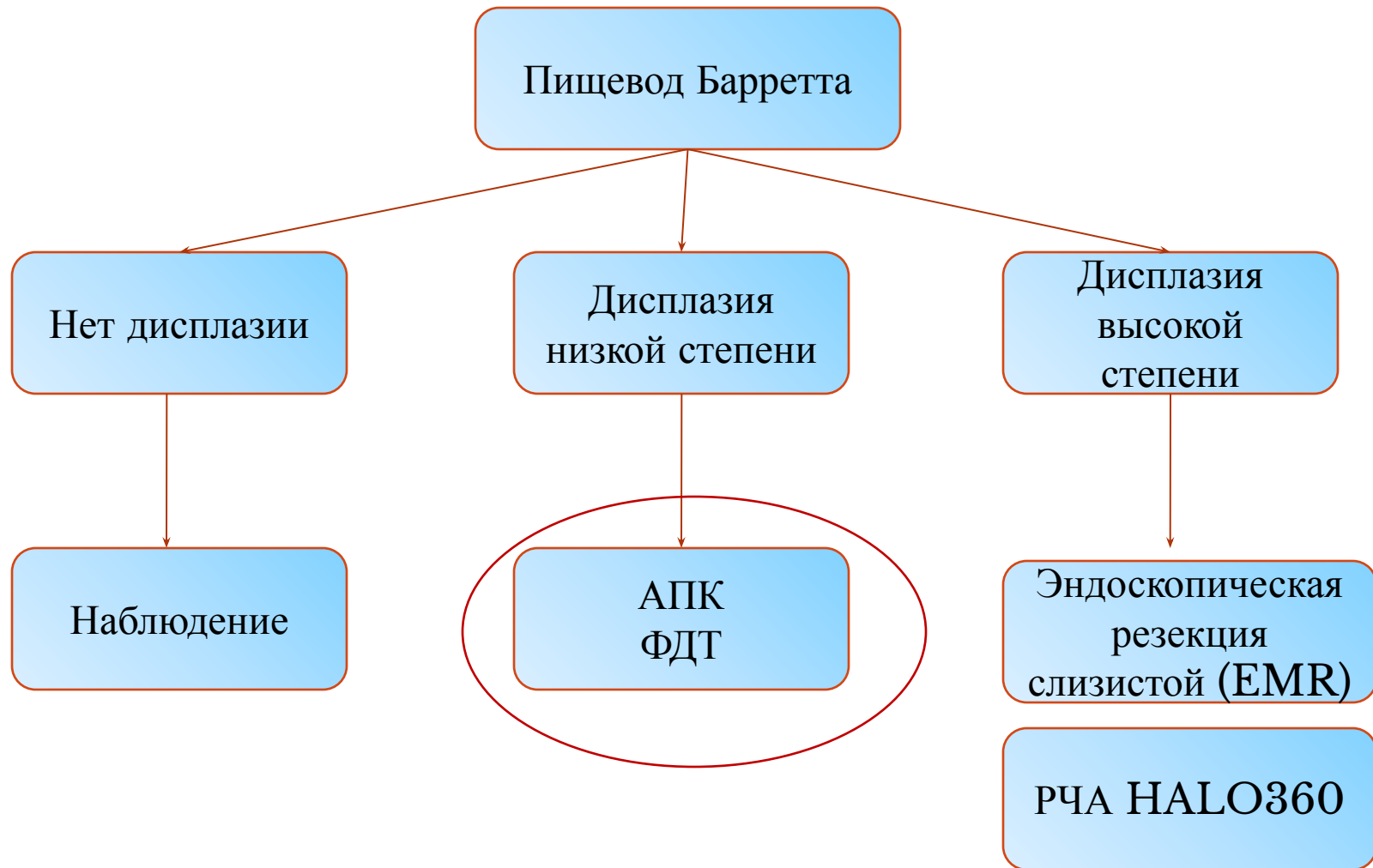
Второй и третий шов накладывают ниже, на расстоянии примерно 1 -1,5 см друг от друга, с помощью идентичной техники. При этом как минимум два шва должны захватывать стенку пищевода.

Ниссену



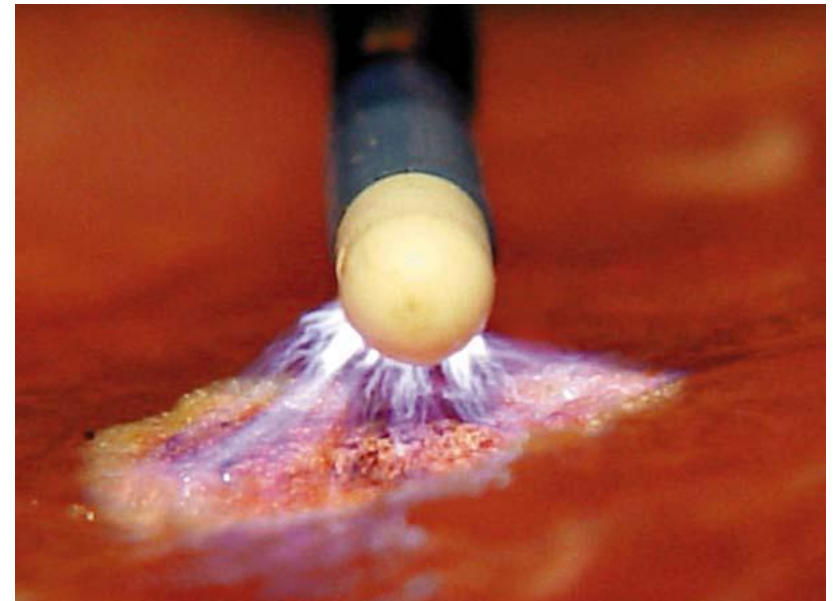
Показана завершенная 360-градусная манжетка. Длина манжетки — примерно 2 см; она должна располагаться на нижнем отделе пищевода, а не на верхнем отделе желудка. Троякары и газ удаляют из брюшной полости, разрезы ушивают согласно стандартной методике.

Критерии выбора оперативного вмешательства



Аргоноплазменная коагуляция

- Монополярный бесконтактный метод воздействия на биологические ткани высокочастотным током с помощью ионизированного аргона — аргоновой плазмы.



Аргоноплазменная коагуляция

Преимущества:

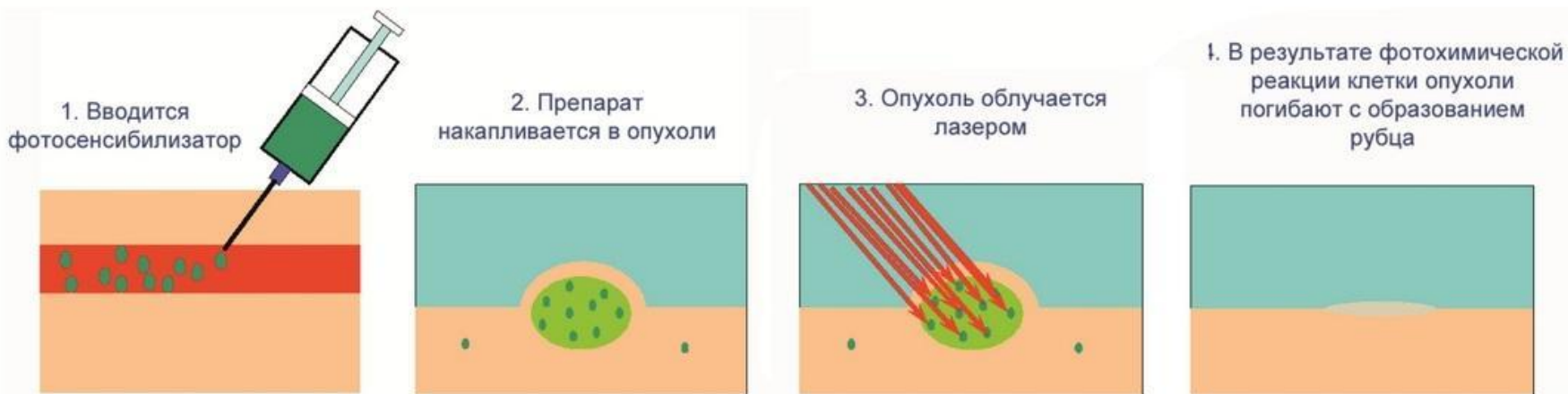
- бесконтактная аппликация;
- ограниченная глубина воздействия, до 3 мм
- возможность аппликации в прямом и в радиальном направлении
- отсутствие обугливания тканей;
- отсутствие дымообразования;

Фотодинамическая терапия (ФДТ)

- Инъекция Фотофрина II (5-аминолевулиновая кислота (5-ALA)) в/в в дозе 2 мг/кг за 48 часов до проведения эндоскопии с фотооблучением.

Фотооблучение осуществляется светом лазера с помощью фиброволоконного рассеивателя проведенного через биопсийный канал стандартного эндоскопа.

Процедура ФДТ



Осложнения ФДТ

- формирование стриктур 60%
- кожная фотосенсибилизация 30%

Критерии выбора оперативного вмешательства

