

# Грибковые поражения носа и околоносовых пазух

Подготовила:  
Студентка гр.410  
1 медицинского факультета  
Дубовик О.С.  
Преподаватель:Золотарева М.А

# Грибок (микоз)

---

- – это инфекционное заболевание, вызванное попаданием и размножением грибковых микроорганизмов на коже, слизистых оболочках и внутренних органах. Существуют различные виды грибковых заболеваний, которые лечатся в зависимости от локализации поражения и вида возбудителя.

# Причины:

- Иммунодефицитные состояния
- Повышенный уровень глюкозы
- Бесконтрольный прием антибиотиков, лечение кортикостероидами, цитостатиками
- Кариозные зубы
- Стоматологическое лечение 4-го, 5-го и/или 6-го зубов верхней челюсти, корни которых либо прилежат ко дну, либо прорастают в придаточные пазухи носа.
- Воздействие вредных факторов окружающей среды

# ЭТИОЛОГИЯ РИНОМИКОЗОВ

---

- Основными возбудителями грибковых заболеваний ЛОР-органов являются дрожжеподобные грибы родов *Candida*, *Geotrichum*, плесневые грибы родов *Aspergillus*, *Penicillium*, *Scopulariopsis*, *Mucor*, *Cephalosporium*, *Alternaria* и др.
- Возбудителями микозов ЛОР-органов могут быть и особо патогенные грибы, вызывающие глубокие микозы: кокцидиоидоз, гистоплазмоз, бластомикоз, криптококкоз, споротрихоз

# Патогенез



- Основными патогенетическими моментами возникновения микоза являются адгезия (прикрепление гриба к поверхности слизистой оболочки или коже), колонизация грибов и их инвазивный рост. При тяжелых формах микоза следующими этапами являются генерализация процесса, проникновение возбудителя в кровь с диссеминацией и возникновением вторичных очагов микозов в различных органах и тканях.

# Клинические проявления

- Заложенность носа (постоянная)
- Выделения из носа бывают периодическими и приступообразными (зависят от стадии развития грибов) и очень обильными.
  - при кандидозах – беловатого цвета и имеют вид творожистых масс.
  - при плесневых микозах отделяемое более плотное, кашицеобразное (некротические массы с продуктами жизнедеятельности грибов) иногда с неприятным запахом.
- Головная боль

- Излюбленной локализацией грибкового процесса полости носа является перегородка носа в передней или средней ее трети. В этой области при микотическом заболевании появляются изолированные язвы с неровными инфильтрированными краями. Язвенная поверхность обычно покрыта серовато-белым или желтоватым пленчатым налетом (цвет зависит от гриба – возбудителя данного заболевания). Микоз полости носа чаще диагностируется у лиц старших возрастных групп. Способствуют этому инволютивные изменения слизистой оболочки, создающие благоприятные условия для развития грибов.

# Аспергиллез

- *A. fumigatus*, *A. flavus* и *A. niger*. (находятся в гниющих веществах, зерне и фруктах.)
- Инфекция обычно происходит при вдыхании спор грибов, смешанных с пылью в воздухе.
- Два варианта развития - инвазивный и неинвазивный. Неинвазивный вариант встречается у большинства больных, и клиника напоминает обычный бактериальный синусит с симптомами ринорею, обструкции носа и боли в лице, есть поражения околоносовых пазух. Рентгенограммы демонстрируют затмение пораженной пазухи без эрозии кости. При исследовании в пазухе находят зеленовато-черную, твердую желатиноподобную массу.
- Инвазивный тип аспергиллеза протекает злокачественно, вызывая деструкцию кости. Эта болезнь может распространиться в молниеносной форме и поразить орбитальную и интракраниальные структуры - возникает инвазия гиф в кровеносные сосуды, твердую оболочку головного мозга и кость.
- Культуры из носа и антральный лаваж обычно не дают положительных культур аспергиллеза. Диагноз обычно ставят с помощью исследования инфицированной ткани, которую получают при хирургическом вмешательстве. Эндоскопическое оборудование для обследования околоносовых пазух дает возможность относительно нетравматическим методом получить ткань для диагностики. Выразительные перегородочные гифы можно конечно диагностировать с помощью окраски гематоксилином или эозином, хотя могут потребоваться специальные методы окраски, такие, как окраска перийодной кислотой за Шиффом и Гадлей. Аспергиллы отличаются от других грибов меньшими размерами, дихотомным разветвлением под углом 45°.
- Лечение неинвазивного аспергиллеза требует санации пораженной пазухи и ее надлежащей аэрации. Инвазивная форма обычно встречается в организме-хозяине с



# Мукоромикоз

- Мукоромикоз (мукороз) - инфекции, вызванные плесенью грибами из семьи *Mucoraceae*. В семью входят три вида грибов: *Phizopus*, *Mucor* и *Absidia*. Эти микроорганизмы часто находятся в почве, гниющих веществах или фруктах и попадают в организм человека при дыхании.
- У 70% больных мукоромикоз вызван сахарным диабетом,.
- Микроорганизмы становятся ангиоинвазивными, как только они прижились в тканях, причем они преимущественно находятся во внутренних эластичных тонких слоях артериальных сосудов. Грибы из семейства *Mucoraceae* растут в некротических массах, которые возникают вследствие тромбоза сосудов, подвергшихся инвазии.
- Существует несколько различных форм мукоромикозу. Рино-орбит-церебральный тип мукоромикоза чаще поражает голову и шею (глазную орбиту и череп) вследствие распространения микроорганизмов вдоль сосудистых каналов. Болезнь характеризуется хроническим риносинуситом, целлюлитом лица и гангренозными изменениями в слизистой оболочке. Она может вызвать слепоту, офтальмоплегию и гемиплегию. Данный микроорганизм может быть культивируемый и конечно демонстрирует неправильной формы и ветвистых, без перегородок гифы. На рентгенограммах выявляют множественные поражения околоносовых пазух с утолщением слизистой оболочки и разрушением кости.
- Лечение включает различного объема хирургическую санацию и введение амфотерицина В

# Риноспоридиоз

Хронический микоз, который вызывает малоизученный паразитический гриб *Rhinosporidium seeberi*.

Эндемическое заболевание в Индии и Пакистане. Гриб *Rhinosporidium seeberi* попадает в организм человека с водой или пылью, зараженными больными животными - крупным рогатым скотом или лошадьми. В инфицированного человека на поверхности слизистой оболочки носа появляются небольшие участки грануляционной ткани, которые развиваются в полипы, заполняющих носовую полость и носовая часть глотки и дают кровотечение. Полипы имеют вид рыхлой массы на носовой перегородке, их цвет колеблется от розового до пурпурного, они не вызывают чувство боли.

Больные жалуются на кровотечение из носа, насморк, обструкцию носа и чрезмерную назализацию голоса. Гистологическое исследование выявляет гранулематозное воспаление ткани с рассыпанными по ней вдоль краев полипа спорами грибов на всех фазах развития. Исследование культуры мало что дают.

Лечение заключается в полной хирургической санации полости носа с катеризации основы полипов. амфотерицина В, назначают стероиды.



# Гистоплазмоз

- Гистоплазмоз вызывают диморфные грибы *Histoplasma capsulatum*. Эти грибы характерны для фауны долины рек Миссисипи и Огайо, где гистоплазмоз является эндемическим заболеванием. Инфекция происходит при вдыхании пыли, заражен грибами.
- Проявления болезни связаны с болезненными язвами в полости рта и гортани, отмечаются кашель, а также боль в груди. Поражения носа включает твердые болезненные язвы перегородки носа и нижней носовой раковины.
- При гистологическом исследовании обнаруживают неказеозную узловую гранулему с идентифицированной в цитоплазме макрофагов и гистиоцитов *H. capsulatum*. Тесты реакции связывания компонента сыворотки крови являются надежными, причем титр 1: 32 служит диагностический. Интрадермально тесты кожи могут иметь высокую частоту положительных реакций в эндемичных районах.
- Для лечения используют амфотерицин В-сначала в дозе 0,6 мг / кг в сутки, затем постепенно ее увеличивают, пока не будет достигнута доза 2 г.

# Бластомикоз



- Бластомикоз вызывают диморфные грибы *Blastomyces dermatitidis*. Эта грибковая инфекция как эндемическая сначала была обнаружена в средних, центральных и юго-восточных районах США, а сейчас - в Южной Америке и Африке.
- Ворота для инфекции составляют легкие, и диссеминация гриба идет гематогенным путем. В случае внелегочной диссеминации язвы или верукозная гранулема с серпигинозным повышенным краем кожи могут находиться на носу. Менее распространенное поражение слизистой оболочки носа.
- Гистологическую картину представляют многоядерные гигантские клетки, гистиоциты и микроабсцессы под кожей с сферическими грибковыми телами вдоль стенки с двойным контуром. Часто диагноз можно определить по культурам мокроты на среде Сабуро.

# Грибковые поражения ОКОЛОНОСОВЫХ ПАЗУХ



- Наиболее часты заболевания верхнечелюстных пазух.
- Микотические процессы в пазухах могут протекать в основном в двух формах: как поверхностное (неинвазивное) поражение только слизистой оболочки и как глубокое (инвазивное) инфильтрирующее поражение не только слизистой оболочки, но и надкостницы и кости остеомиелитического характера. Инвазивный процесс более часто бывает при аспергиллезе, мукорозе. Неинвазивный – при кандидозе, пенициллиозе. Грибковые поражения верхнечелюстных пазух особенно при поверхностной форме сопровождаются аллергическими проявлениями.

# Современная классификация грибковых синуситов :



## Инвазивные формы:

- острая (молниеносная) форма;
- хроническая форма.
- гранулематозная форма

## Неинвазивные формы:

- мицетома (грибковое тело);
- аллергический грибковый синусит.

# Клинико-патологические подтипы аспергиллезного синусита.

Подтип синусита	Клиника	Сниж. Иммунон.	Гистопатология	Лечение
<u>Неинвазивны</u> <u>й</u>				
Аллергический	Хронический синусит, полипы, часто атопия	—	«Аллергический муцин» с эозинофилами, кристаллы Шарко-Лейдена, мало мицелия; нет инвазии в ткани	Дебридимент, аэрация синусов, стероиды
Грибной комок (мицетома)	Симптомы хронического синусита, назальные полипы, кальцификации синусов	—	Грибной комок, содержащий мицелий, может содержать конкременты, но отсутствует инвазия в ткани	Дебридимент, аэрация синусов

Подтип Синусита <u>Инвазивный</u>	Клиника	Сниж. иммун	Гистопатология	Лечение
<b>Острый молниеносный</b>	Лихорадка, боли, выделения из носа или заложенность, эпистаз, периорбитальный отек, быстрое развитие	+++	Инвазия в слизистую, подслизистую, кости и сосуды с выраженным тканевым некрозом	Дебридмент резекция антифунгальная терапия (вориконазол)
<b>Хронический</b>	Симптомы хронического синусита, часто ошибочно диагностируемые как псевдотуморозное воспаление, связанное с орбитальным апекс-синдромом	+	Разбросанная хроническая воспалительная инфильтрация с сосудистой инвазией грибковых элементов, густая аккумуляция мицелия	Дебридмент резекция антифунгальная терапия (вориконазол)
<b>Гранулематозный</b>	Хронический медленно прогрессирующий синусит сочетанный с протозом	—	Насыщенное гранулематозное воспаление без тканевого некроза, но часто	Дебридмент резекция антифунгальная терапия (вориконазол)



# Микологическая диагностика

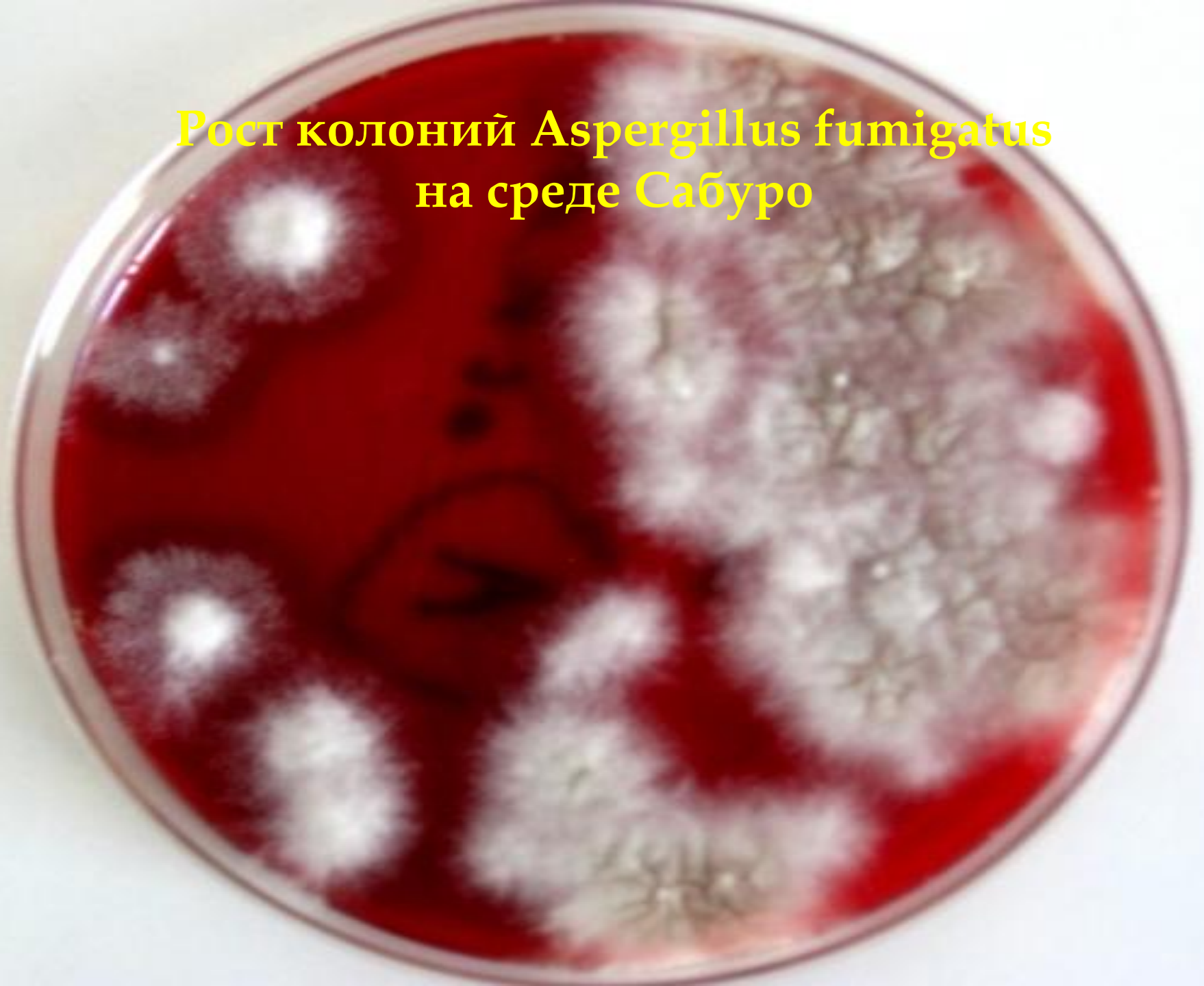---

- Микроскопическое исследование патологического отделяемого как нативных, так и окрашенных препаратов.
- Посевы патологического отделяемого на различные селективные питательные среды для выделения культур грибов и их родовой и видовой идентификации.
- Серологические, аллергологические и гистологические методы исследования.
- В активной стадии аспергиллеза, т.е. когда образуется много микотических масс с воздушным мицелием, для диагностики может быть использован операционный оториноларингологический микроскоп (отомикроскопический способ экспресс-диагностики).

Рост колоний *Aspergillus fumigatus*  
на кровяном агаре



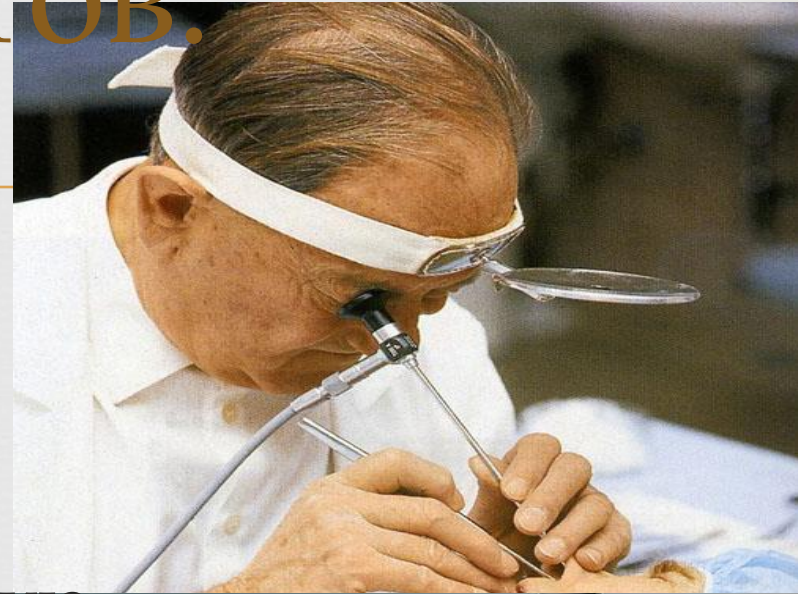
Рост колоний *Aspergillus fumigatus*  
на среде Сабуро



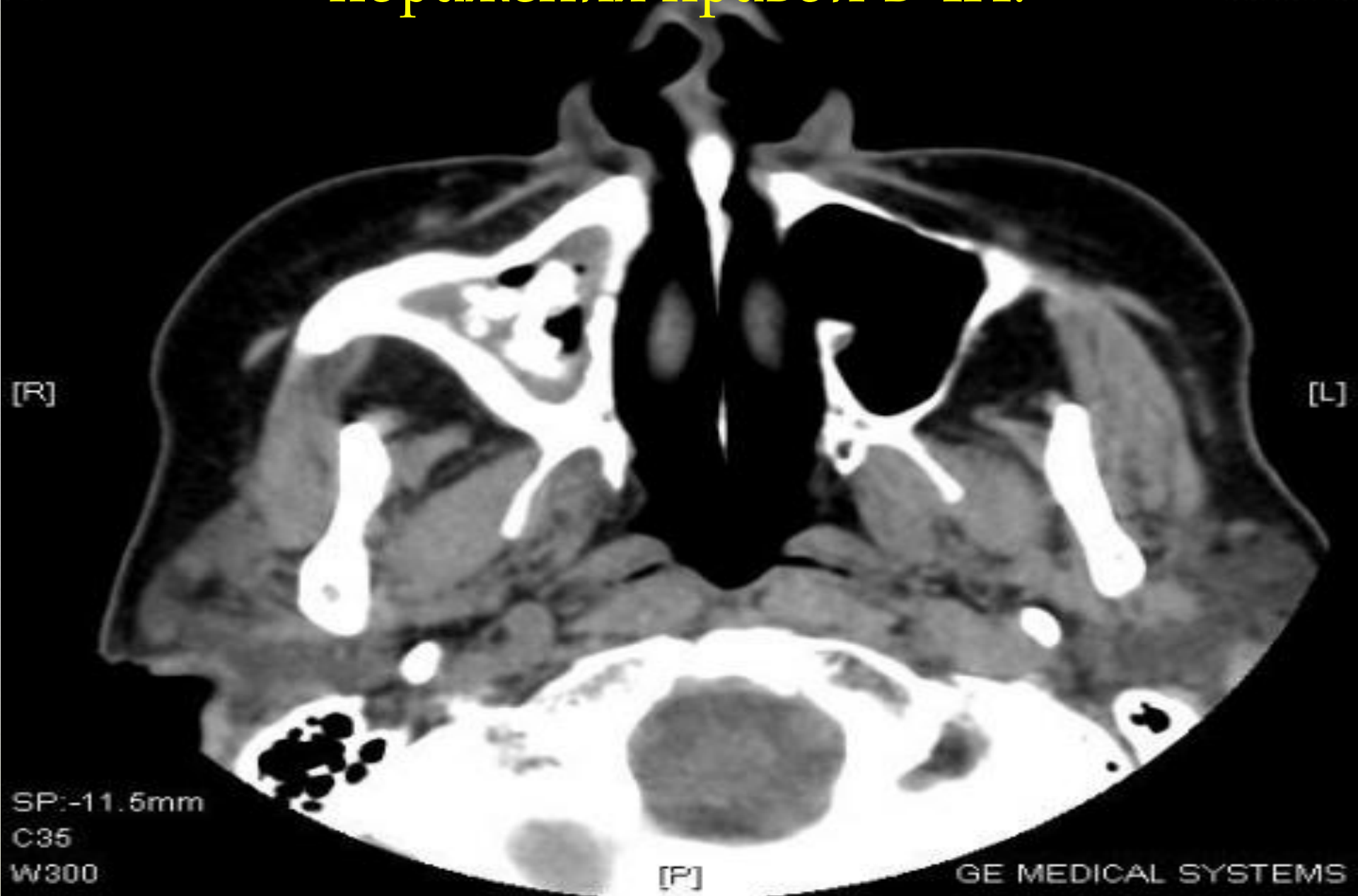# Диагностика

## СИНУСИТОВ:

- Симптомы: лихорадка, боли в лицевой области, назальная обструкция или гнойные выделения, эпитаксис и периорбитальный отек.
- КТ или МРТ позволяет рано определить воспалительный отек мягких тканей, костную деструкцию или инвазию в соседние структуры.
- Ригидная назальная эндоскопия выявляет изменение цвета слизистой, корки, изъязвления, возможность прицельной биопсии.
- ПЦР с универсальными грибковыми праймерами



# КТ-картина инвазивного грибкового поражения правой ВЧП.



# Принципы лечения

---

- При правильном и своевременно начатом лечении микозы проходят через 2 недели. Чтобы избежать рецидивов, через полгода-год необходимо снова показаться врачу и сдать повторные анализы. Микоз пазух носа чаще всего лечится хирургическим путем.

# Критерии выбора препарата:

---

- действие на наиболее вероятных возбудителей риносинусита
- хорошая переносимость
- биодоступность и проникновение в очаг поражения (ВДП, ОНП)
- доступная стоимость курса лечения (фармакоэкономические показатели).

- Противогрибковая терапия:
    - Полиены: амфотерицин В, нистатин, леворин, натамицин;
    - Азолы: бифоназол, итраконазол, кетоконазол, флуконазол;
    - Аллиламинов: тербинафин.
- 

- При кандидозных поражениях – флуконазол и натамицин, при аспергиллезе - итраконазол. Курс терапии флуконазола составляет 10 дней (1 раз в сутки в дозах 50 или 100 мг). Натамицин принимают 3 раза в сутки по 100 мг также в течение 10 дней. Курс терапии итраконазолом составляет 14 дней по 100 мг 1 раз в сутки.

- Местная терапия: нитрофунгин, спиртовой раствор хинозола, миконазол, клотримазол, суспензию натамицина, нафтифин. При этом выраженная эффективность при аспергиллезе отмечается при применении нитрофунгина и нафтифина.



- Лечение острой инвазивной формы микоза околоносовых пазух должно включать радикальное (по возможности) хирургическое удаление всех пораженных и некротизированных тканей, в/в введение высоких доз амфотерицина В, коррекцию уровня сахара в крови (при наличии сахарного диабета) и гипербарическую оксигенацию:
- Амфотерицин В в/в по 1 мг/кг через день или 2 р/нед
- При грибковом шаре назначение противогрибковых лекарственных средств не требуется. Лечение - хирургическое (эндоскопическое). Полное удаление грибковых масс из околоносовых пазух гарантирует выздоровление.
- Лечение аллергического грибкового риносинусита - хирургическое (при наличии крупных полипов). Эффективность назначения противогрибковых лекарственных средств не доказана.
- Лечение поверхностного синоназального микоза заключается в удалении субстрата для роста мицелия грибов.

# Профилактика



- Борьба с дисбактериозом, укрепление иммунитета с помощью адаптогенов и иммуностимуляторов, назначаемых только врачом, точечного массажа, закаливания (обливание стоп, контрастный душ, баня и т. д.).
- Своевременное лечение больных зубов, так как хроническое воспаление периодонта зубов верхней челюсти может перейти на гайморовы (верхнечелюстные) пазухи.

A close-up photograph of several mushrooms with bright red caps and white spots, growing from dark, moist soil. The background is a soft-focus green, suggesting a forest floor. The text is overlaid in white, bold, serif font.

**БЛАГОДАРЮ  
ЗА  
ВНИМАНИЕ!**