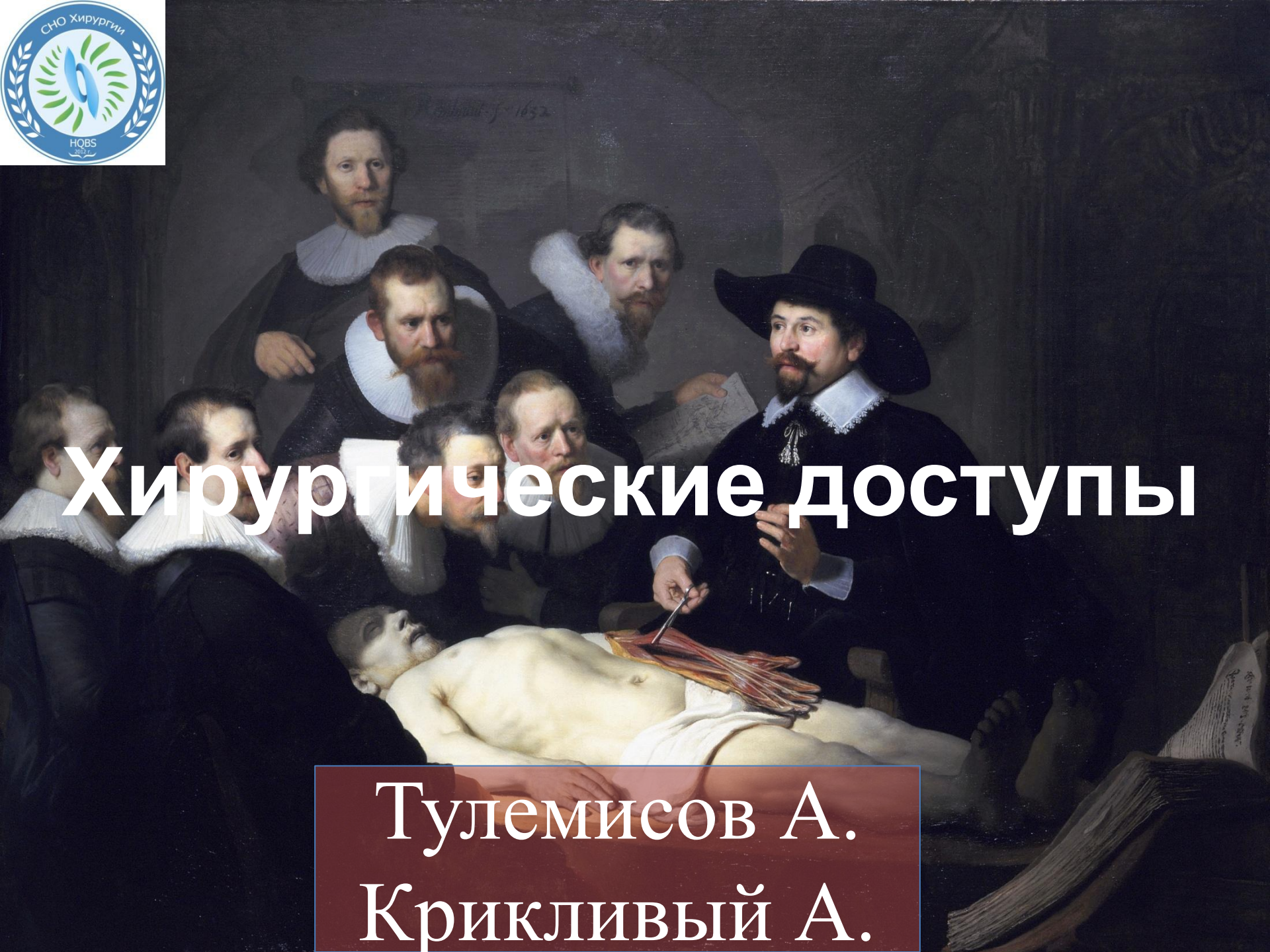

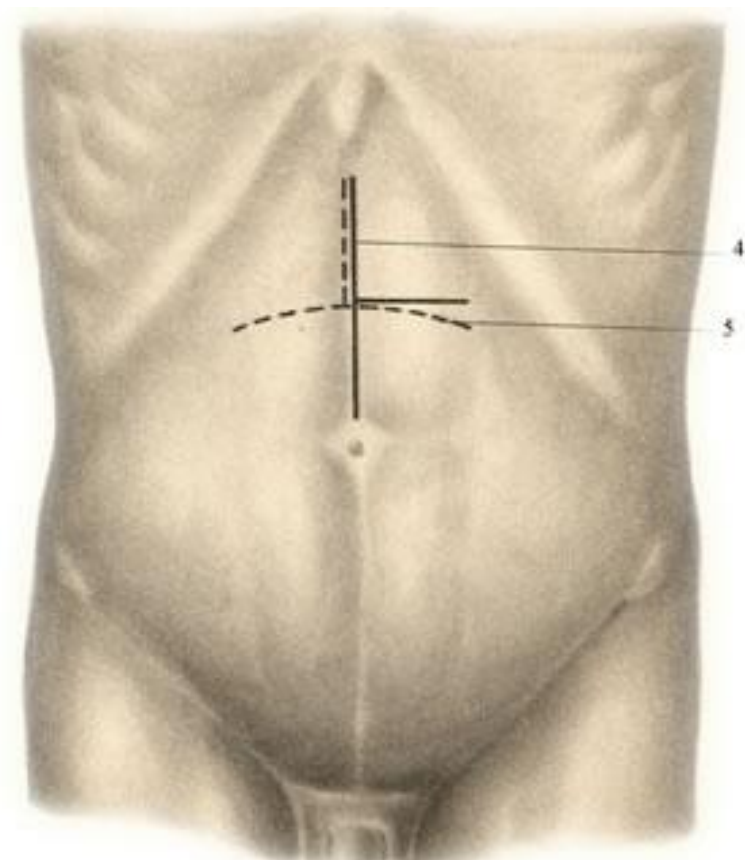
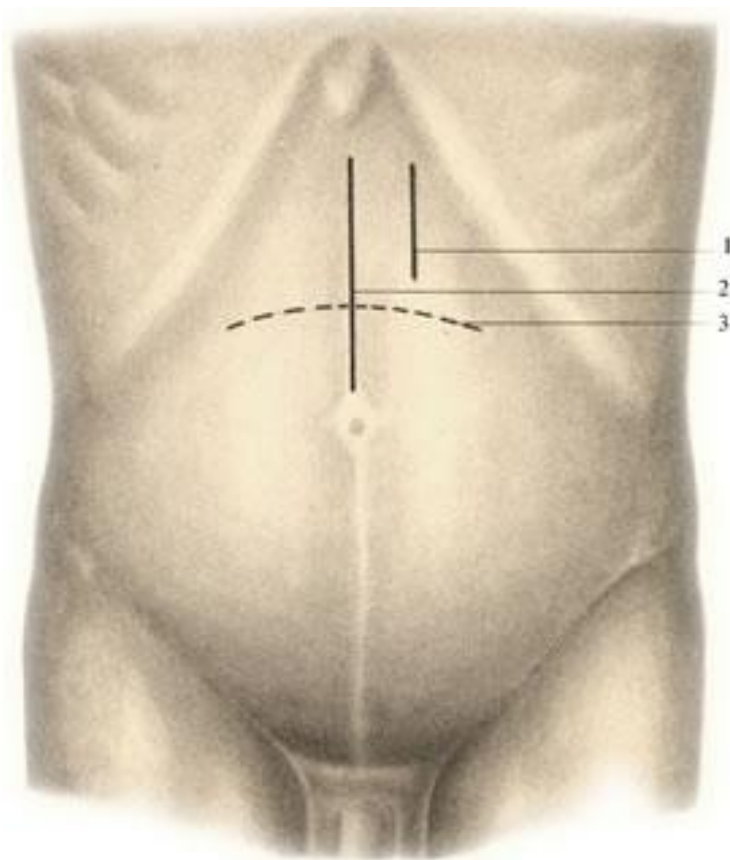


Хирургические доступы

Тулемисов А.
Крикливый А.

Хирургические доступы в брюшную полость

Хирургические доступы к желудку



Верхний срединный разрез

Кожа

ПЖК

Апоневроз белой линии живота

Брюшина

Трансректальный разрез

Кожа

ПЖК

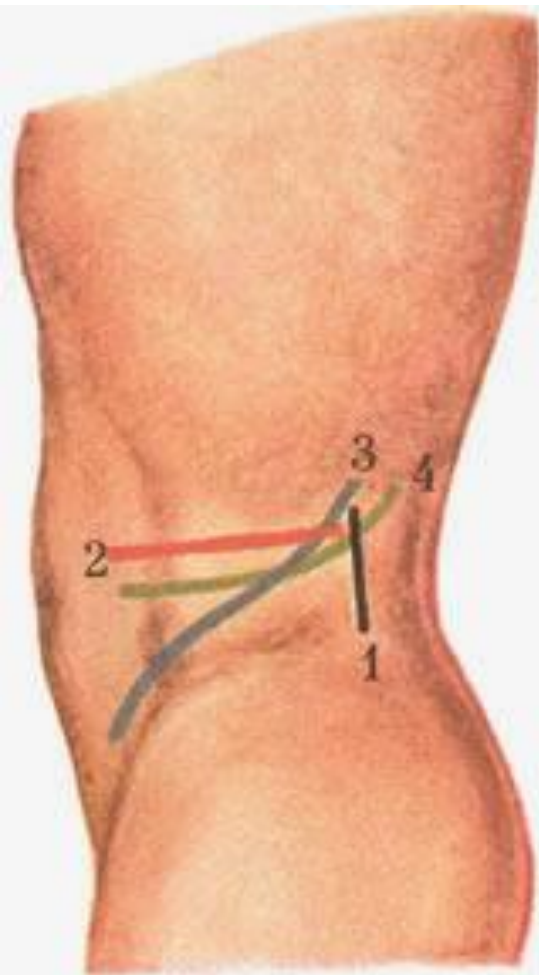
Передний листок влагалища прямой мышцы
живота

Прямая мышца живота

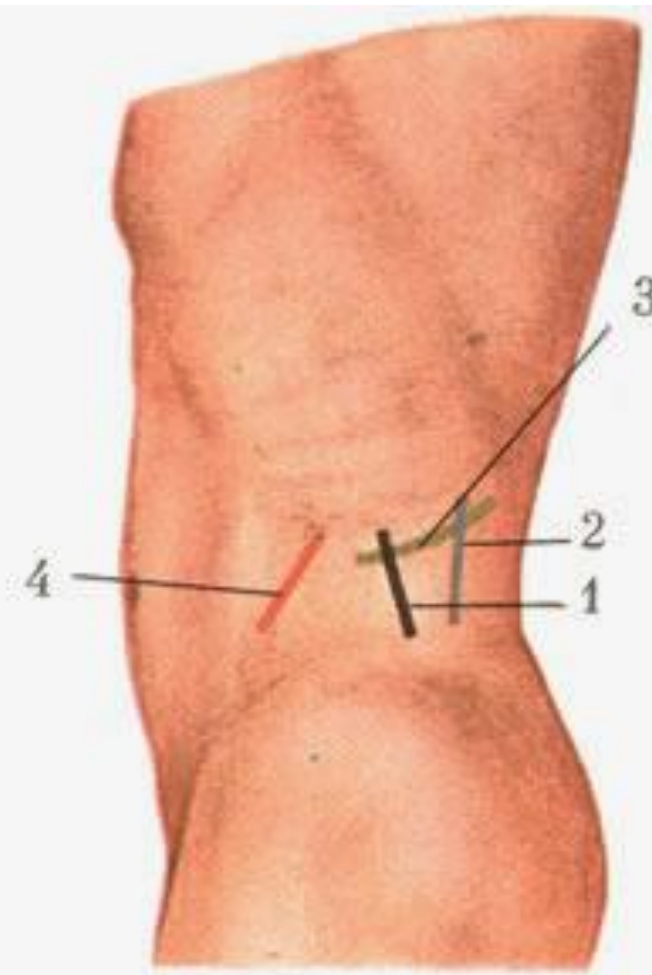
Задний листок влагалища прямой мышцы
живота

Поперечная фасция/Брюшина

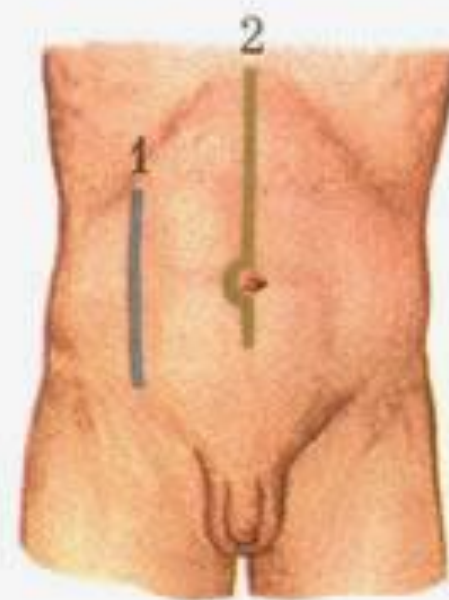
ХИРУРГИЧЕСКИЕ ДОСТУПЫ К ПОЧКЕ



а



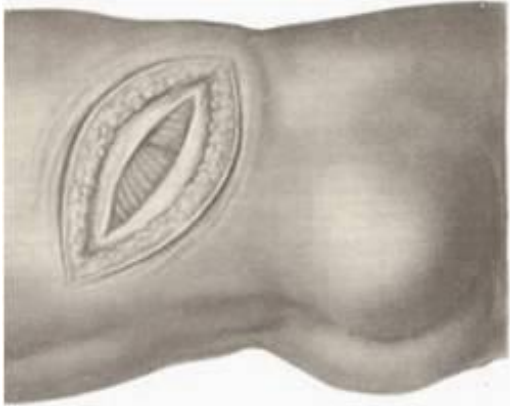
б



в

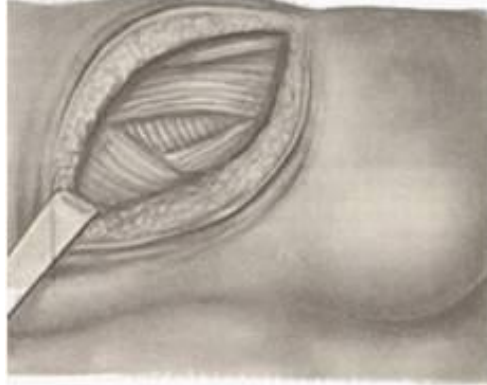Разрез Бергмана-Израэля

1.



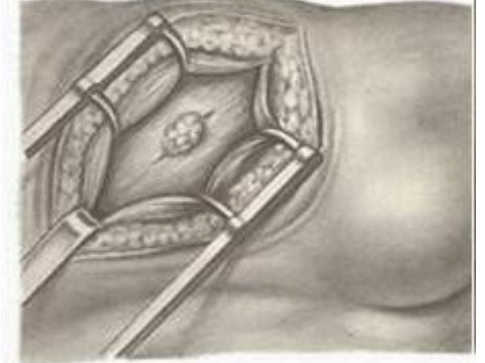а

2.



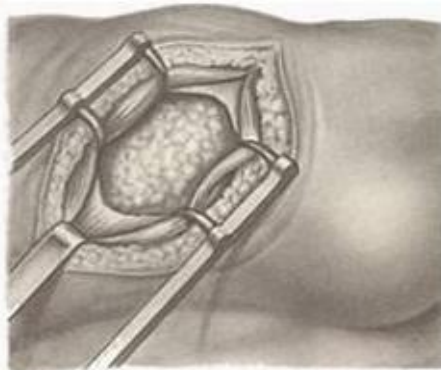
б

3.



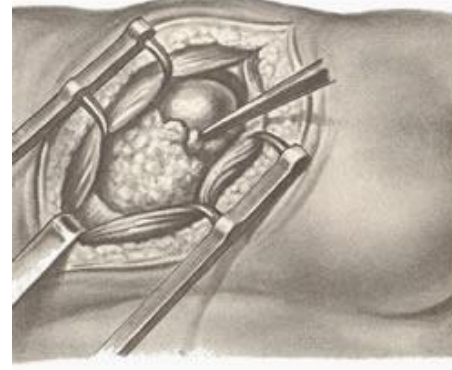в

4.



г

5.



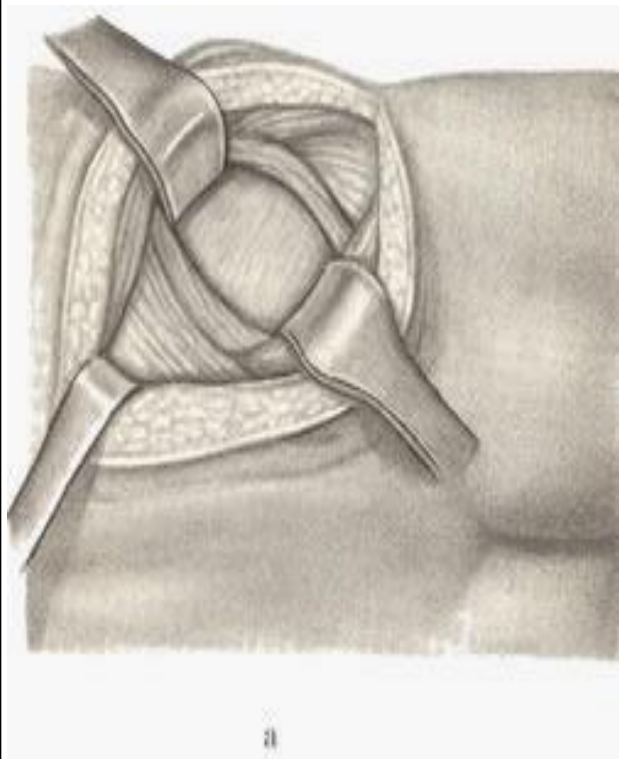
д

Разрез Бергмана-Израэля

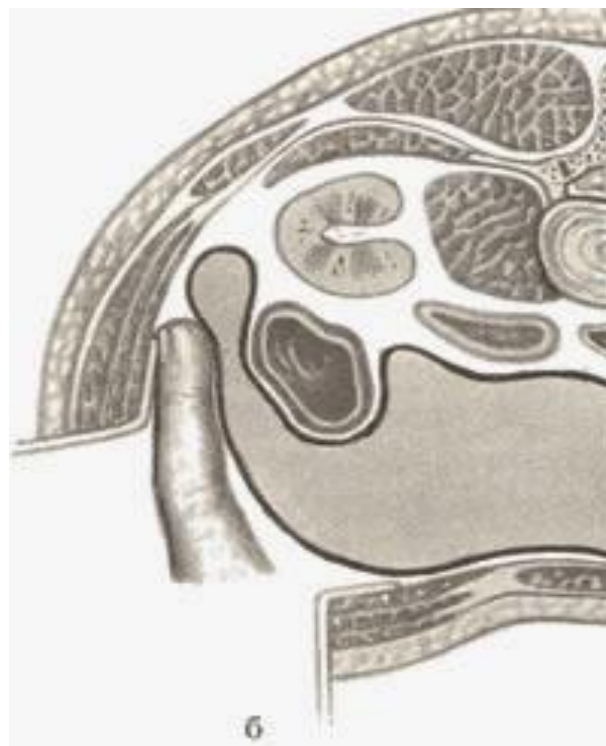| | |
|---|-------------------------|
| КОЖА | |
| ПЖК | |
| Собственная фасция | |
| Широчайшая м. | |
| Наружная косая м. | |
| Зад. Ниж. Зубчатая м. | |
| Внутренняя косая м. | |
| Глубокий листок fascia lumbodorsalis | Поперечная мышца живота |
| Брюшина (отодвинуть) | |
| Жировая капсула почки | |

Разрез С. П. Федорова.

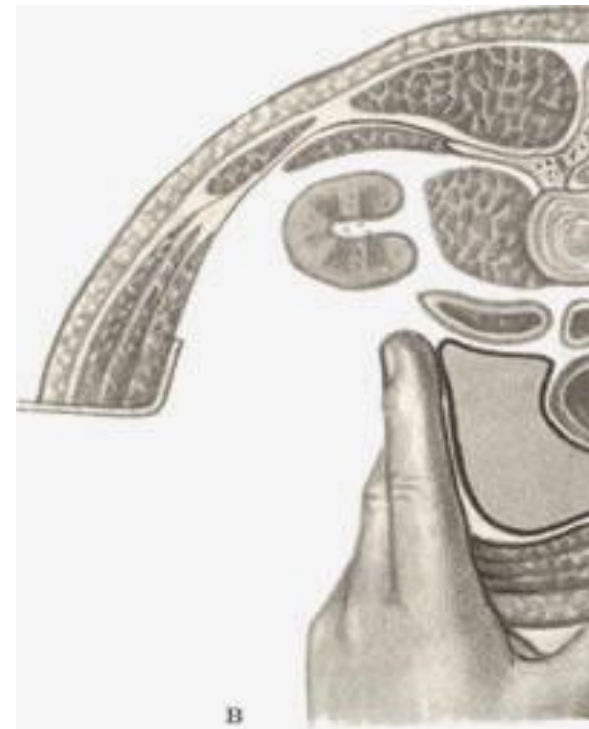1.



2.



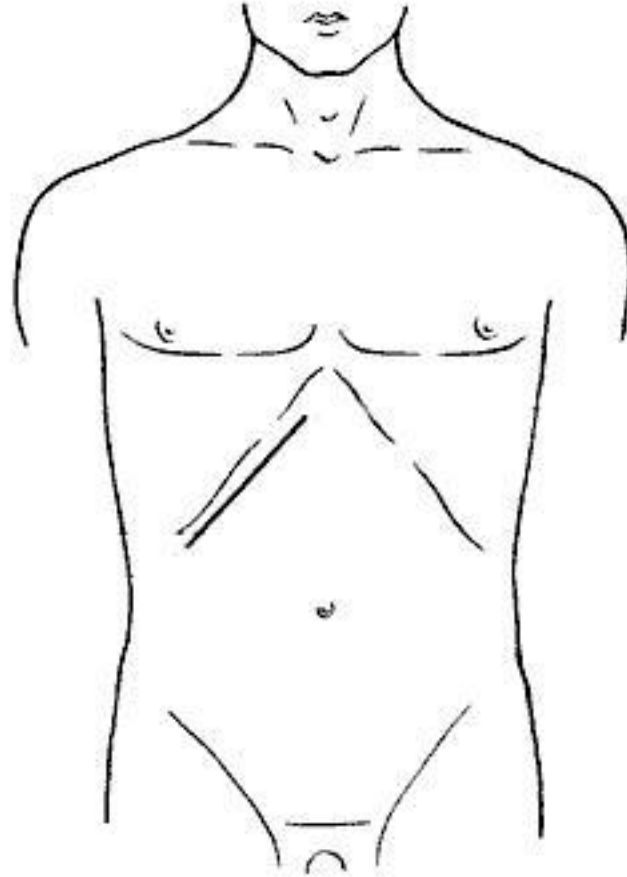
3.



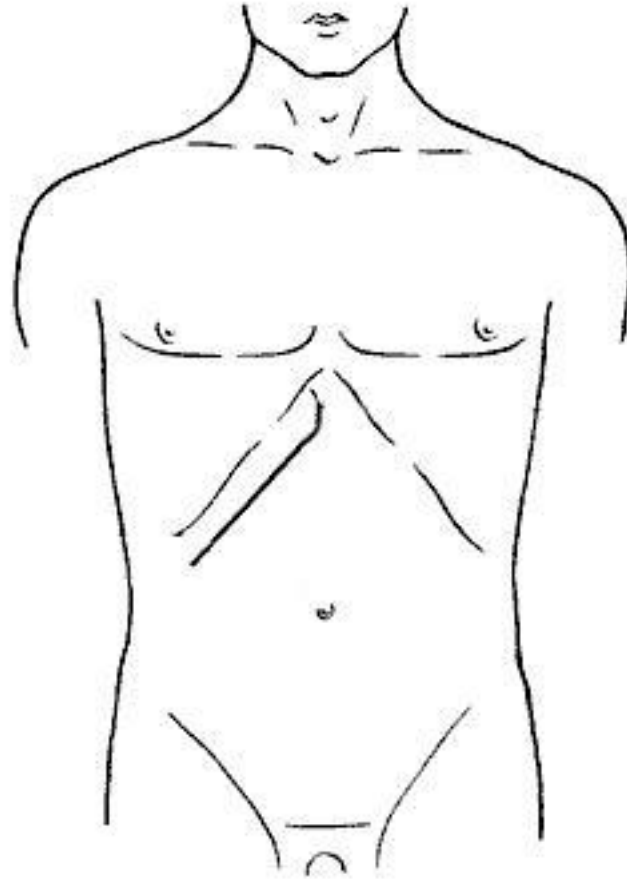
ХИРУРГИЧЕСКИЕ ДОСТУПЫ К ПЕЧЕНИ, ЖЕЛЧНОМУ ПУЗЫРЮ И ЖЕЛЧНЫМ ПРОТОКАМ

- Передние:
 - Косые
 - Разрез по Э.Кохеру
 - Разрез по С. П. Федорову
 - Угловые
 - Разрез по Рио-Бранко
- Верхние:
 - внеплевральный А. В. Мельникова
 - чресплевральный Фолькмана-Израэля (Folcman, Israel)

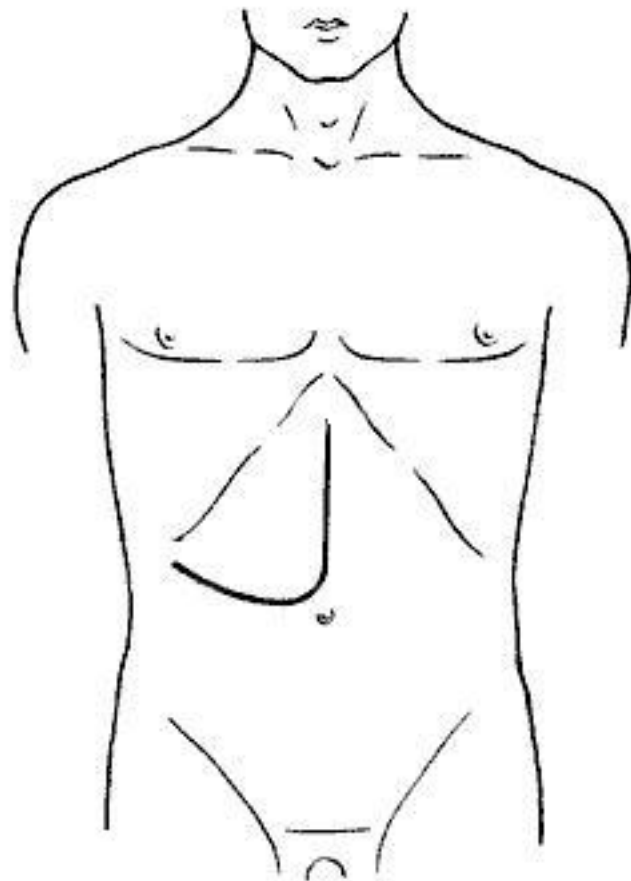
Разрез по Э.Кохеру



Разрез по С.Федорову



Разрез по Рио-Бранко



КОЖА

ПЖК

ПРЯМАЯ МЫШЦА
ЖИВОТА

НАРУЖНАЯ
КОСАЯ МЫШЦА
ЖИВОТА

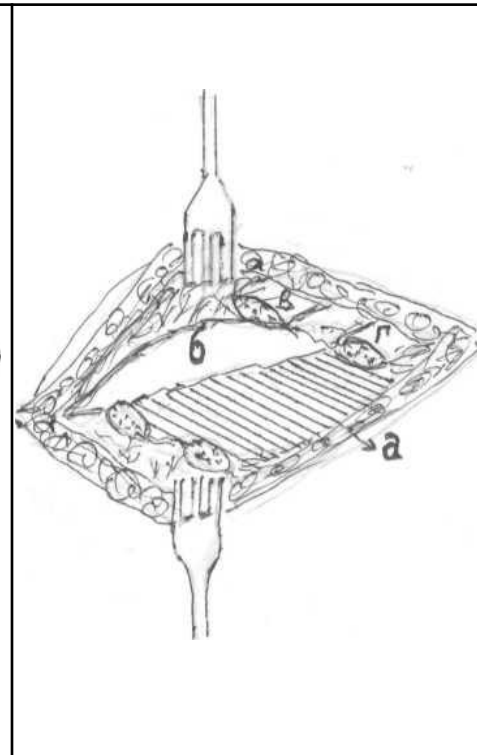
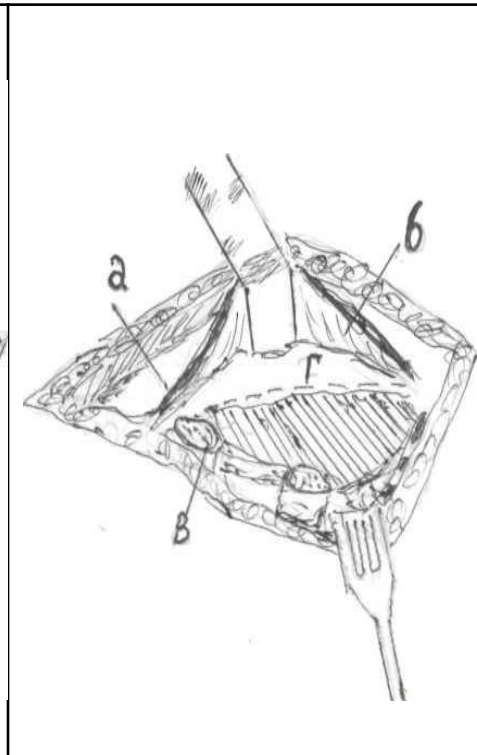
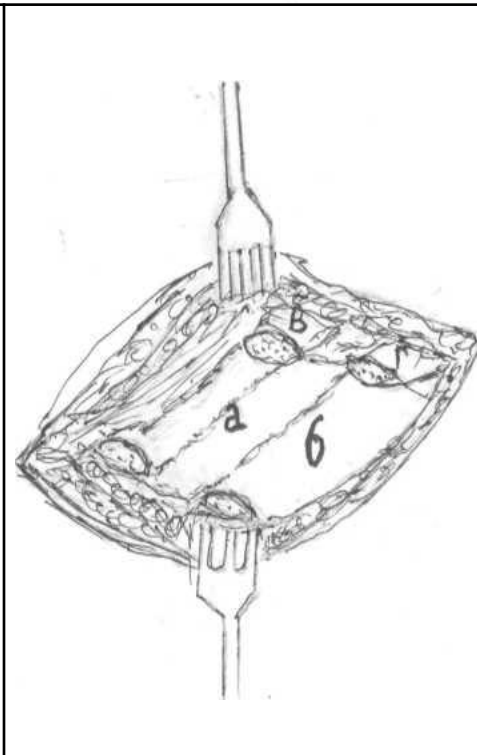
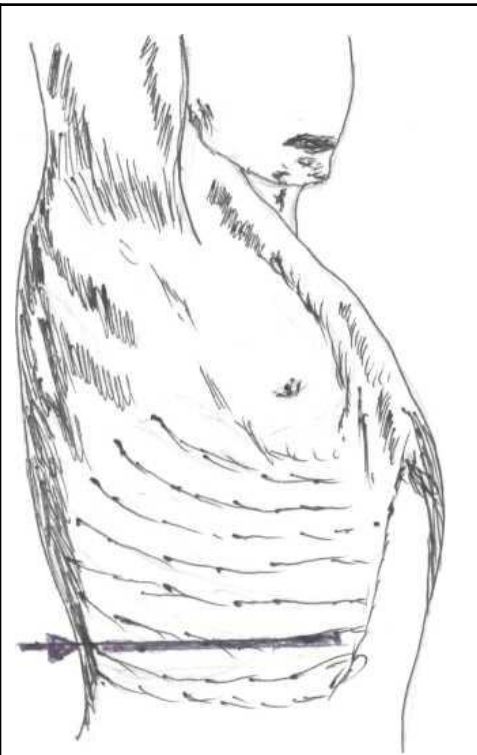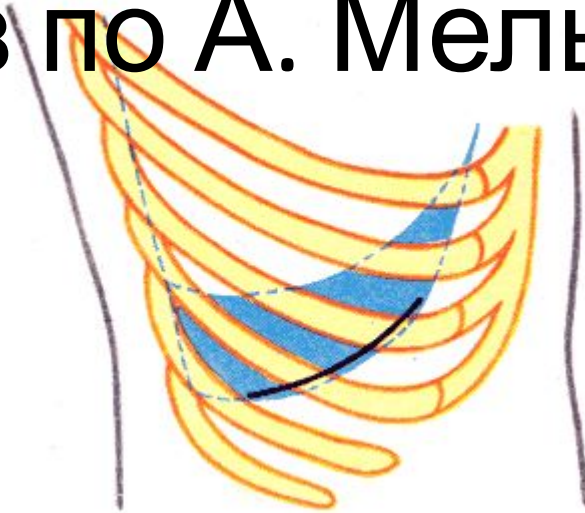
ВНУТРЕННЯЯ КОСАЯ МЫШЦА
ЖИВОТА

ПОПЕРЕЧНАЯ МЫШЦА ЖИВОТА

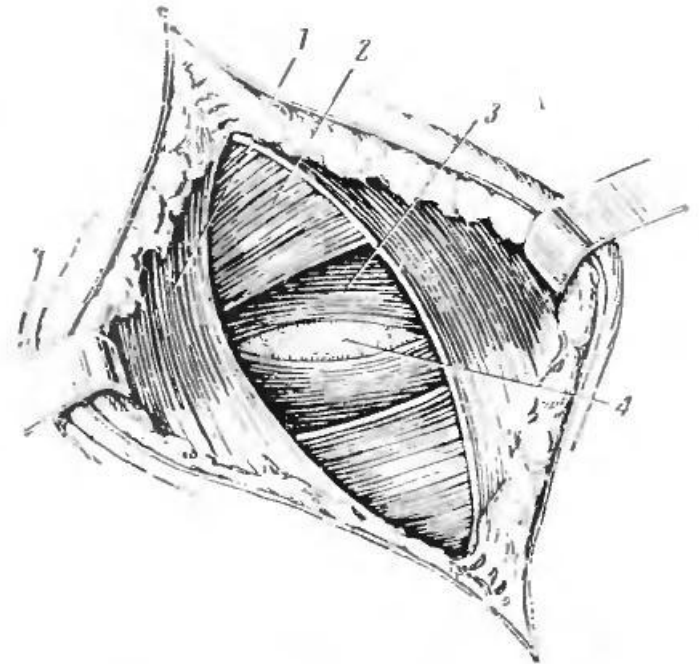
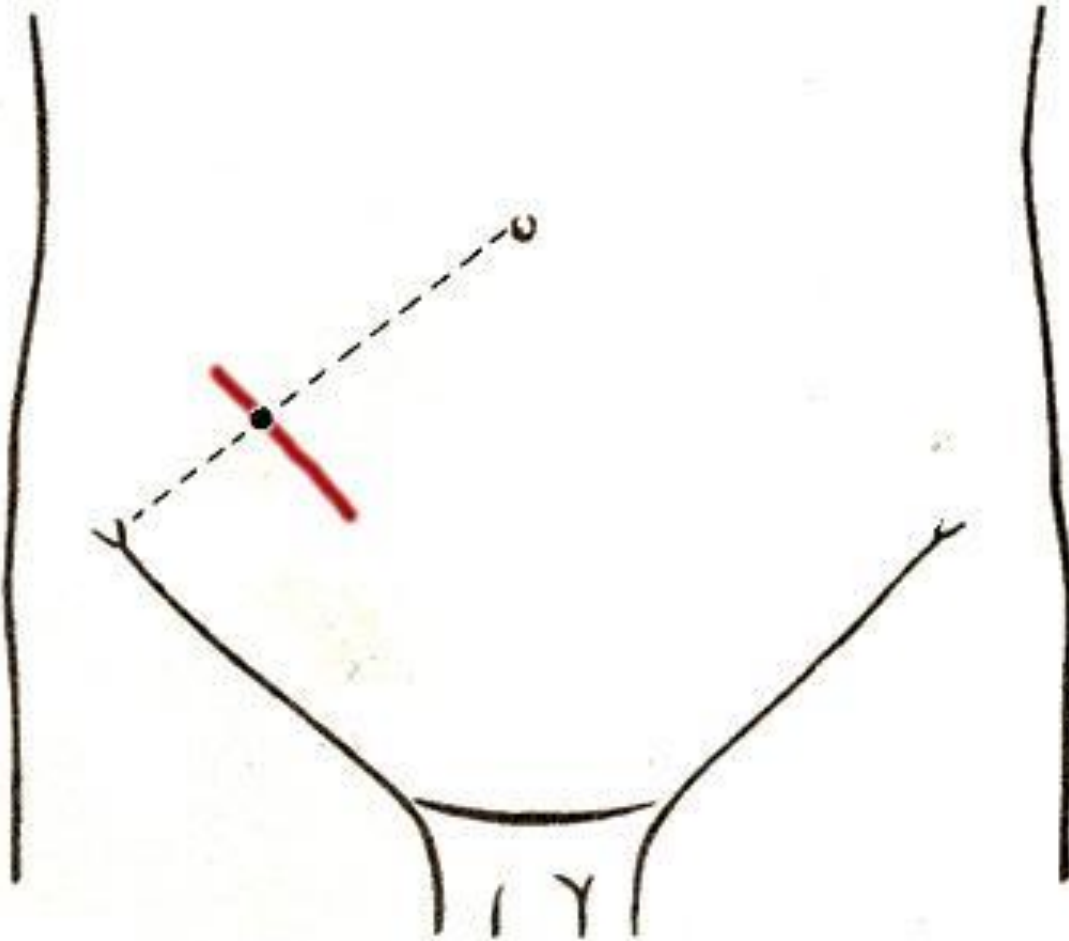
ПОПЕРЕЧНАЯ ФАСЦИЯ /

БРЮШНИЦА

Разрез по А. Мельникову



ХИРУРГИЧЕСКИЕ ДОСТУПЫ К АППЕНДИКСУ



ХИРУРГИЧЕСКИЕ ДОСТУПЫ К АППЕНДИКСУ

КОЖА

ПЖК

Апоневроз наружной косой мышцы
живота

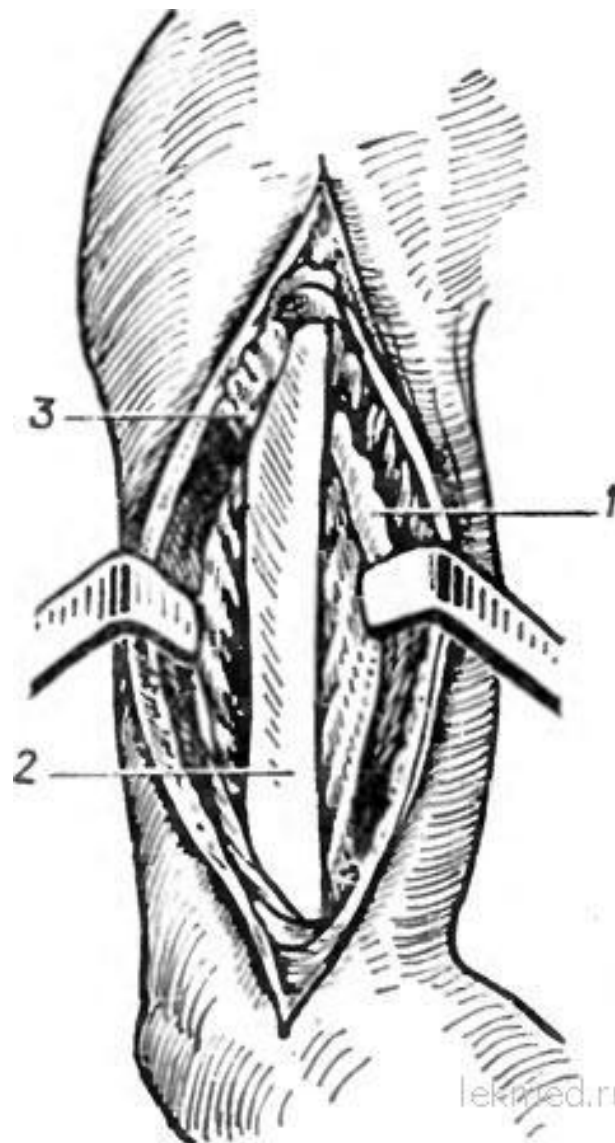
Внутренняя косая мышца живота

Поперечная мышца живота

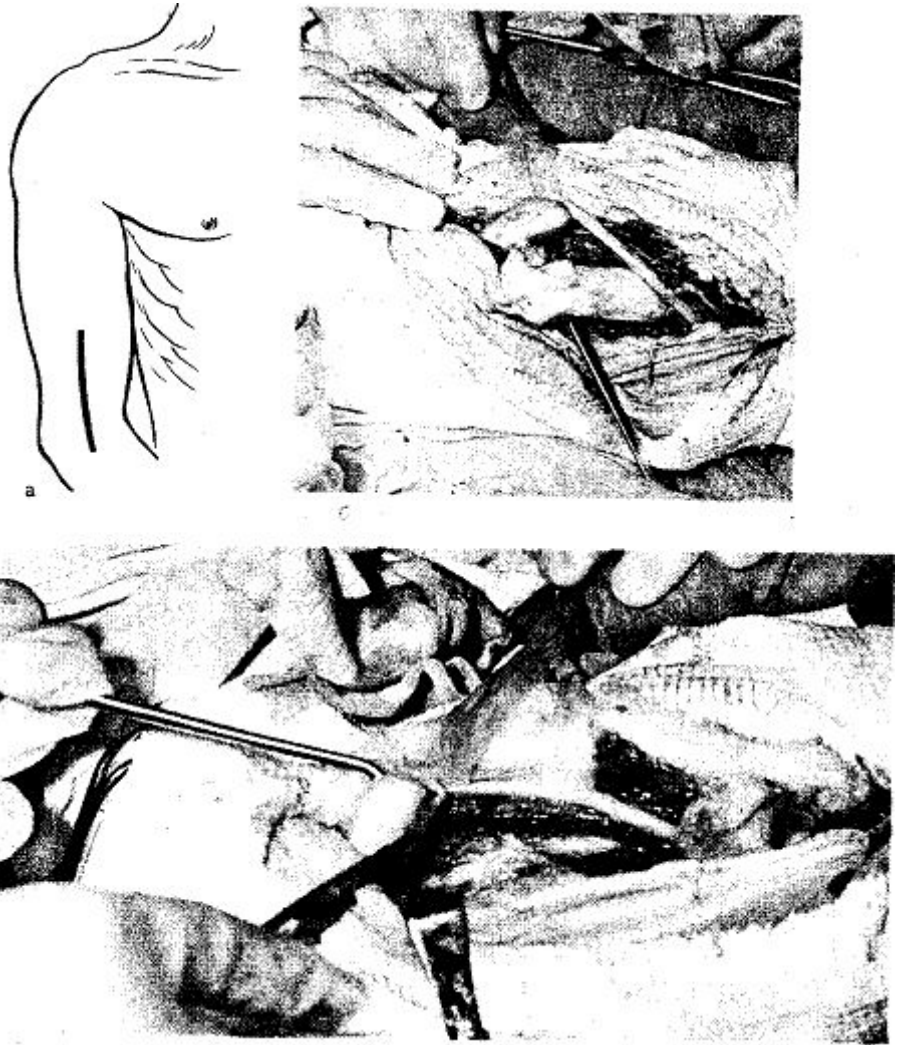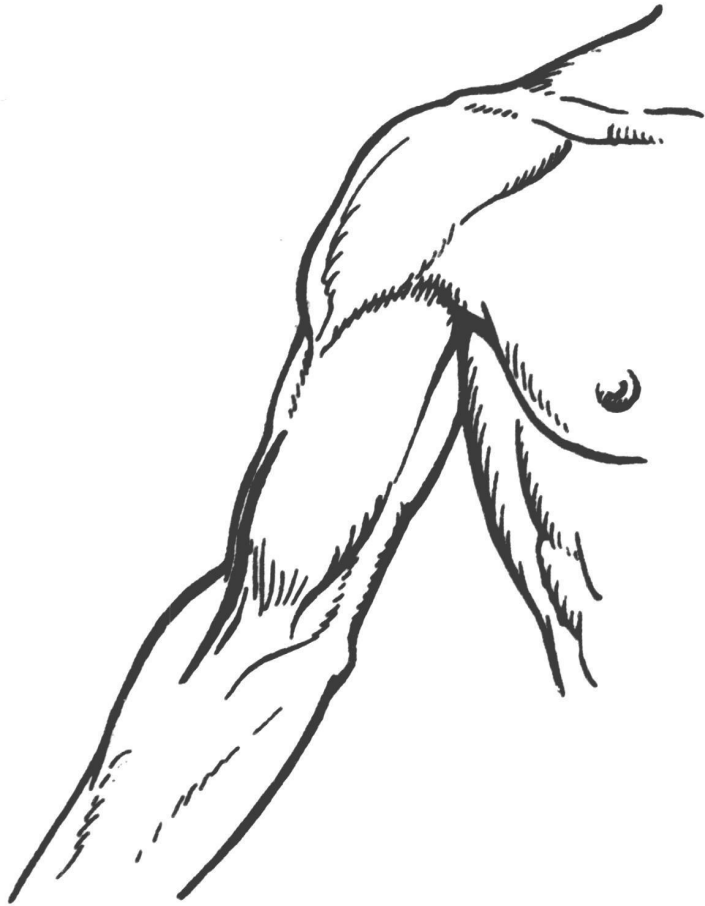
Брюшина

Хирургические доступы к верхней конечности

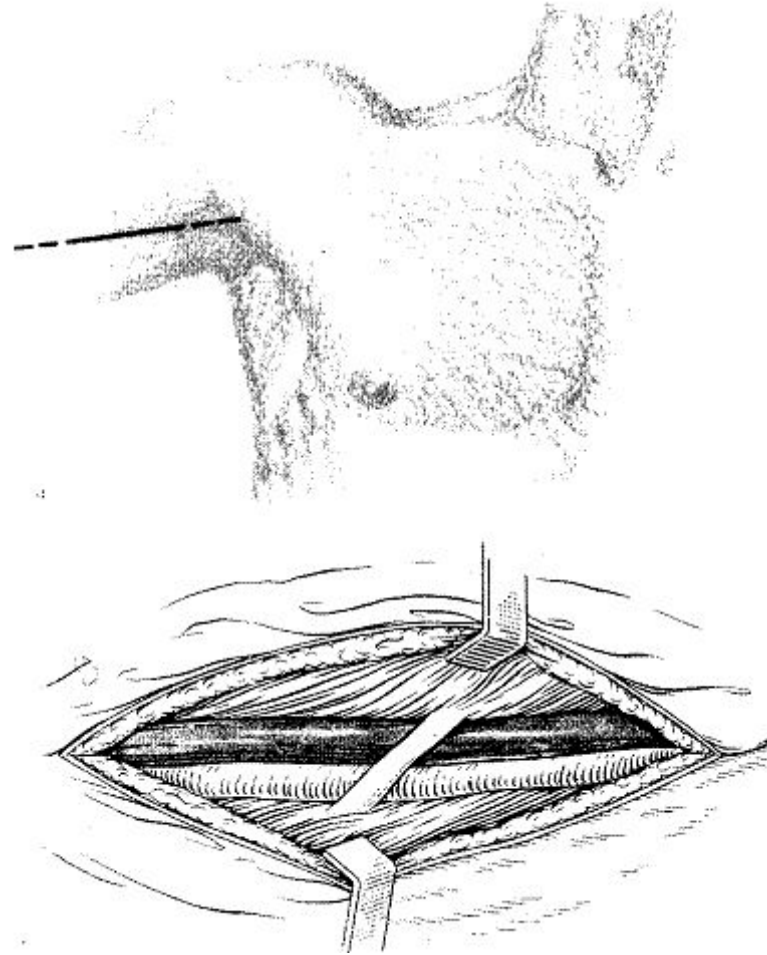
Передненаружный доступ



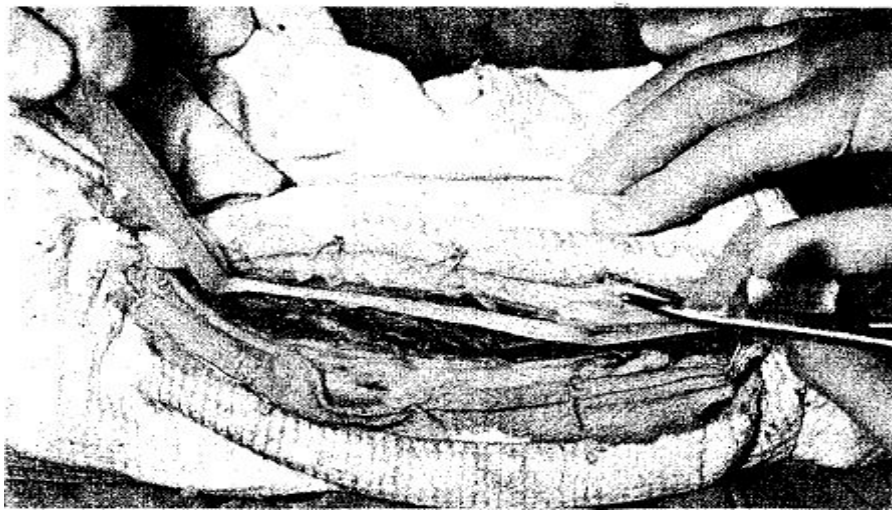
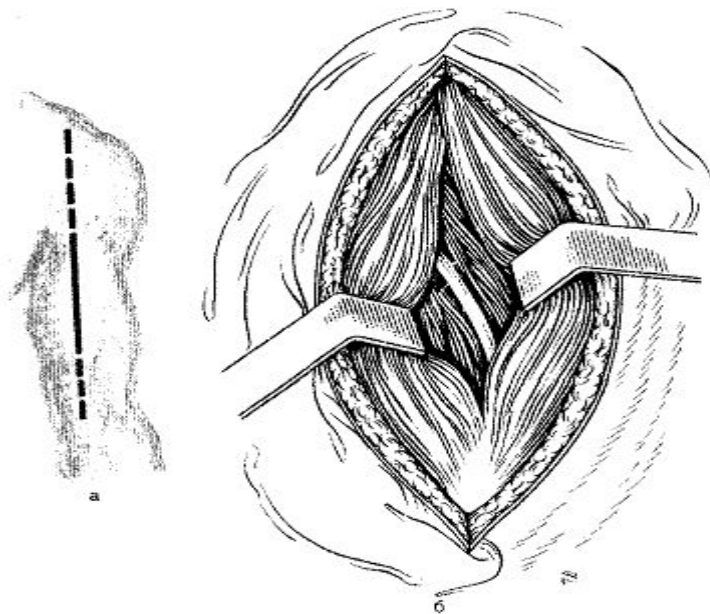
Нижненаружный доступ



Внутренний доступ



Задний доступ



Задний доступ к проксимальному отделу костей предплечья



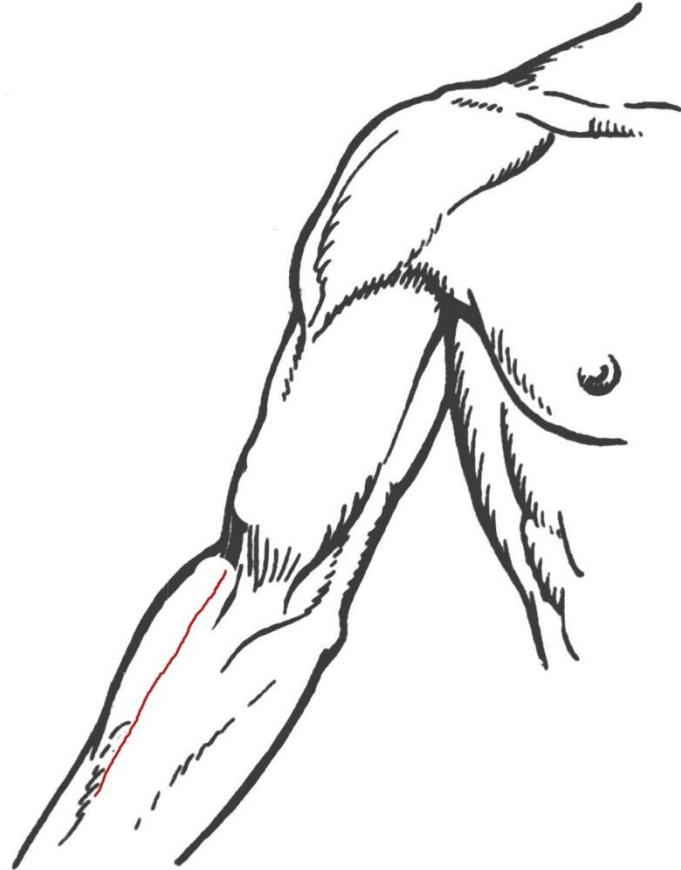
Рисунок 2.102. Наружный доступ к локтевой кости.

Доступ к головке лучевой кости по Е. Каплану

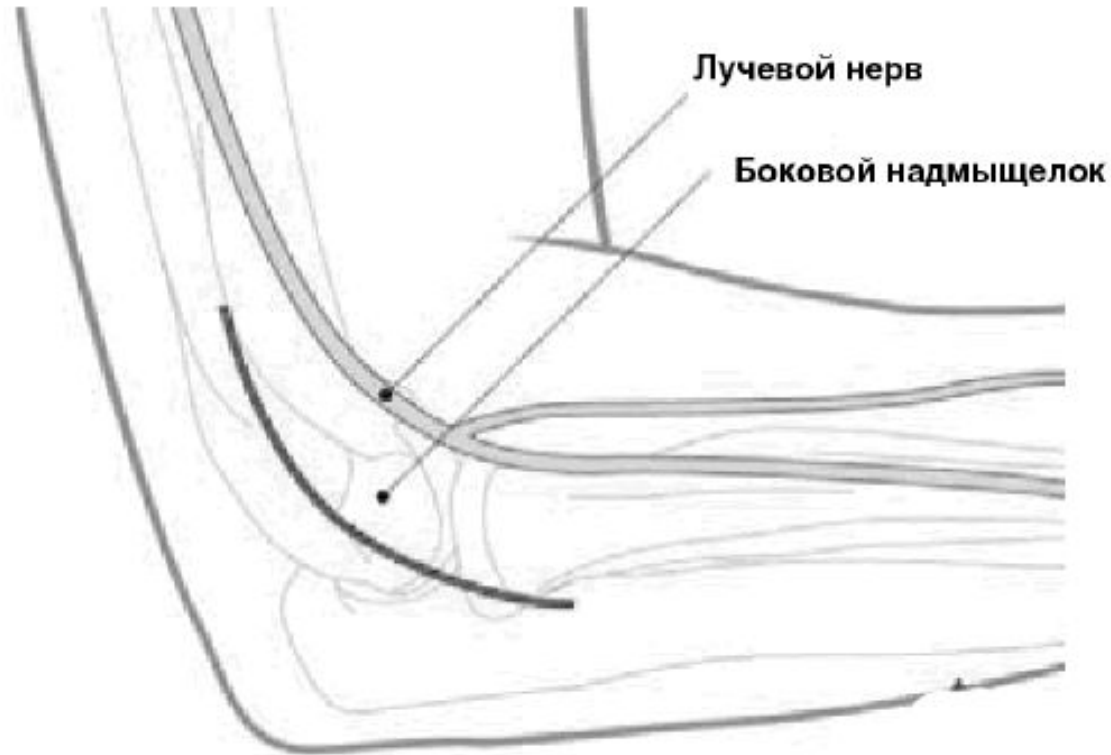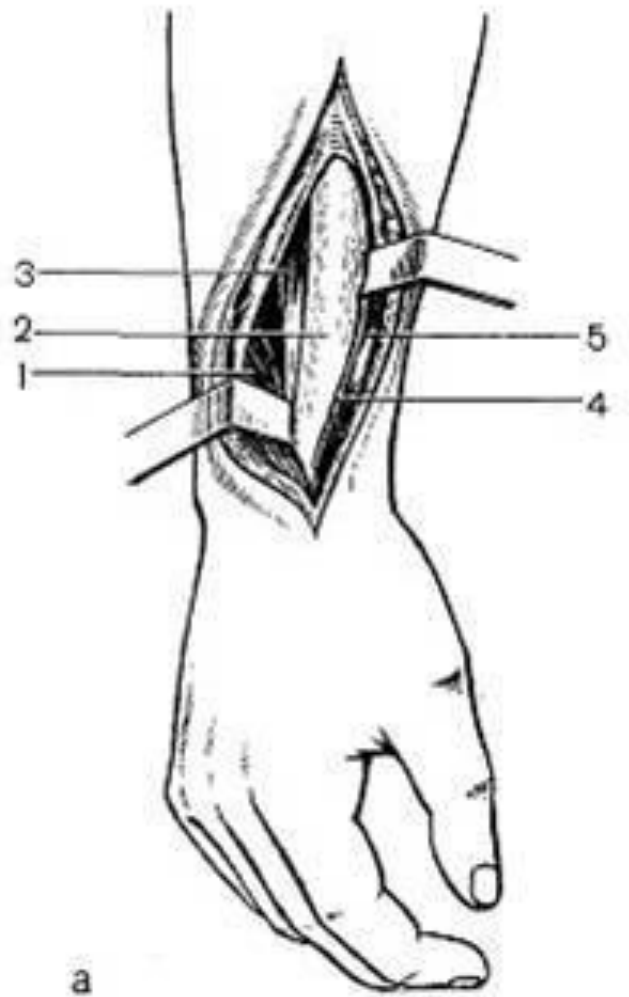


Рисунок 2.62. Кожный разрез. Латеральный доступ.

Передненаружный доступ к верхней половине лучевой кости

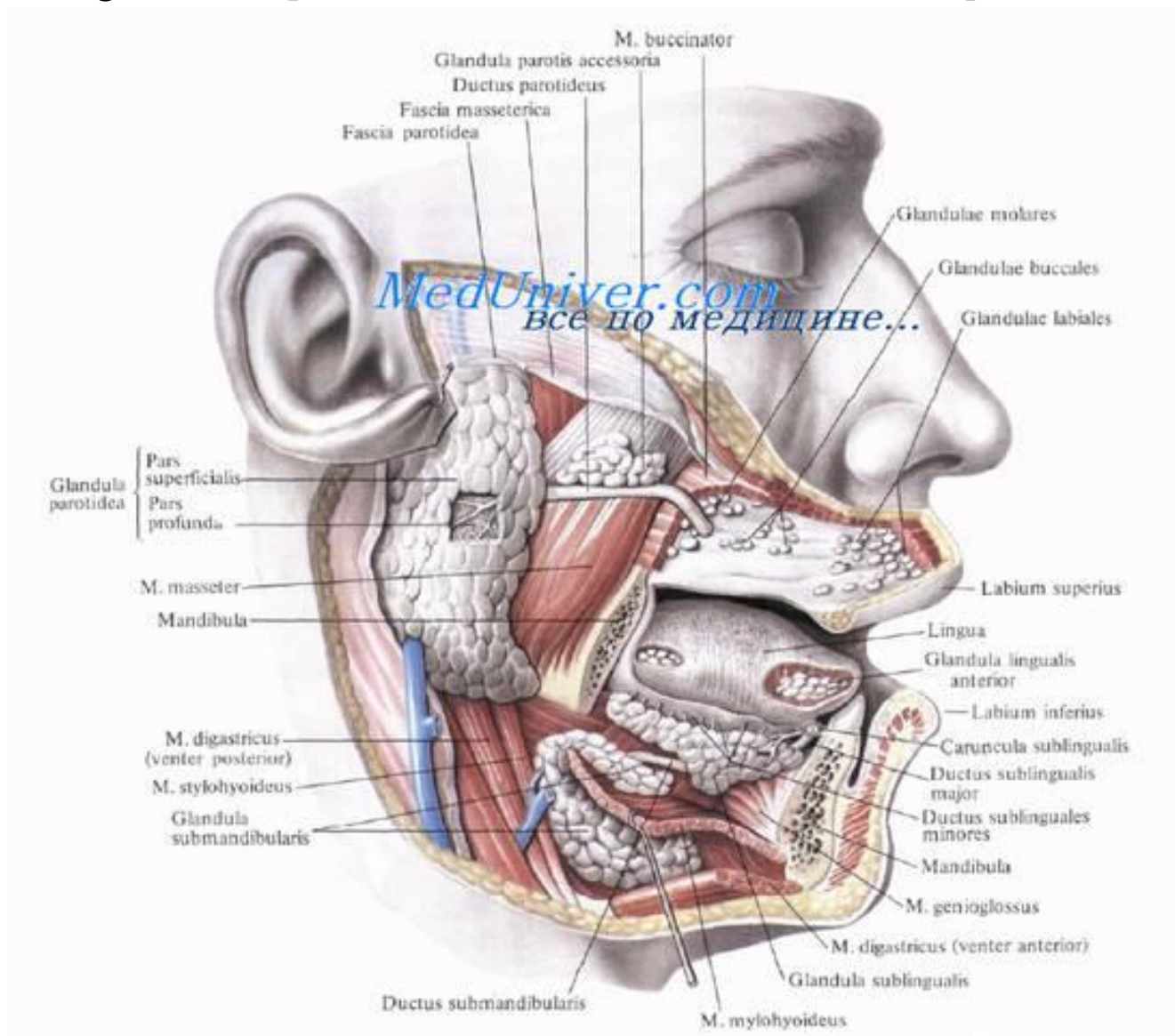


Доступ к дистальному отделу лучевой кости



Лицо

Доступ при гнойном паротите





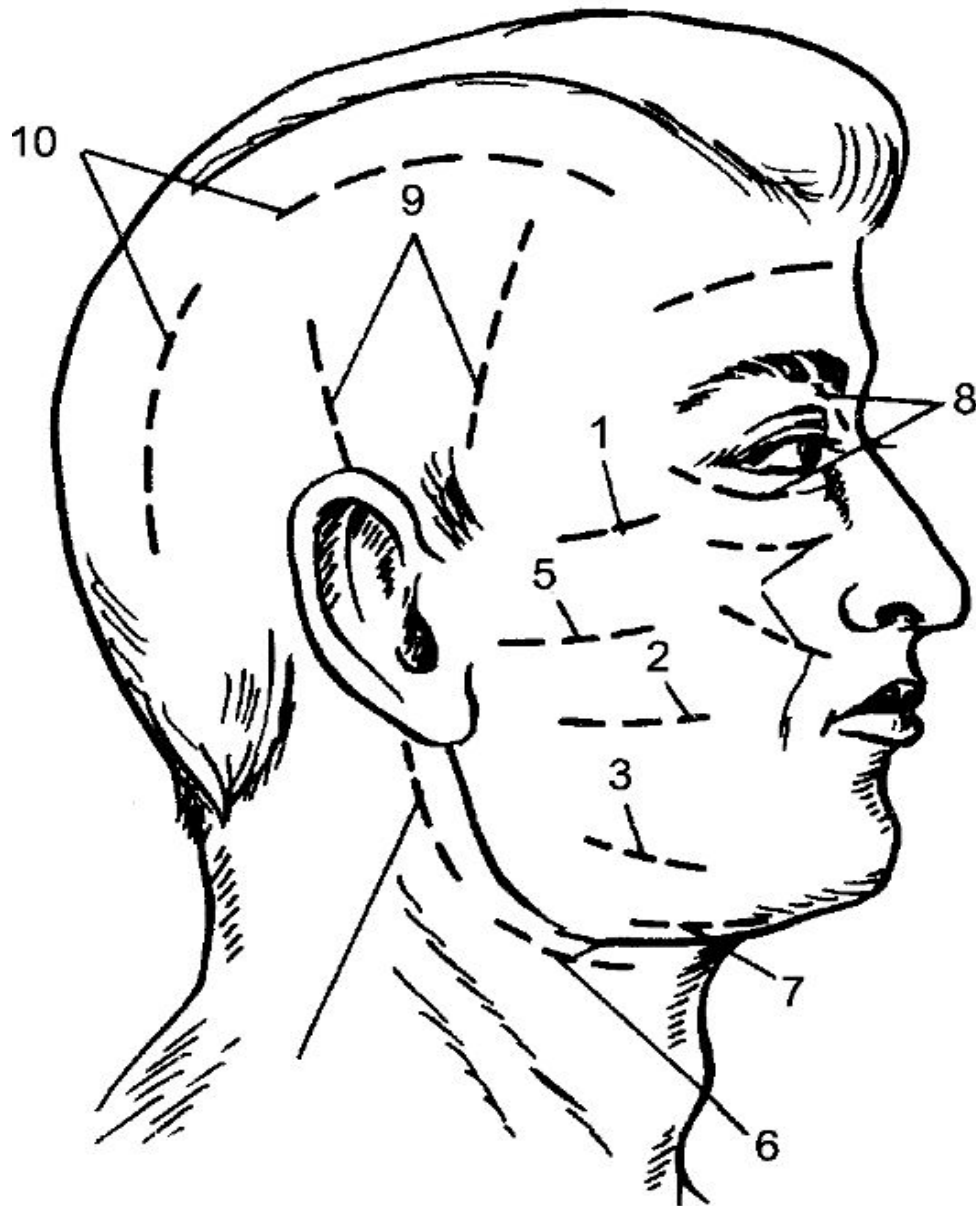
— КОЖА

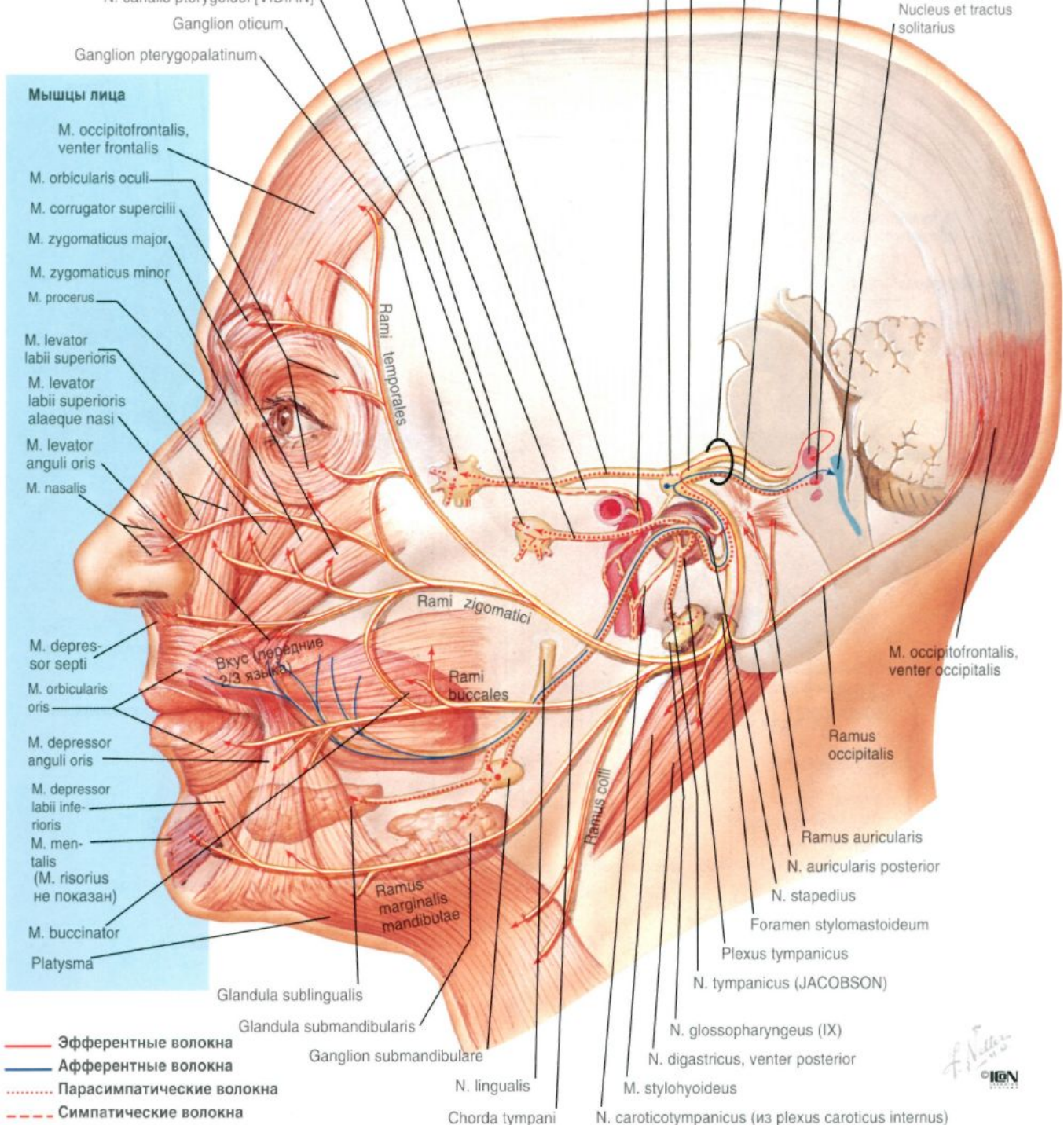
— ПЖК

— Капсула О/у железы

— Паренхиматозная
ткань

Доступы при абсцессах





- Мышцы лица**
- M. occipitofrontalis, venter frontalis
 - M. orbicularis oculi
 - M. corrugator supercilii
 - M. zygomaticus major
 - M. zygomaticus minor
 - M. procerus
 - M. levator labii superioris
 - M. levator labii superioris alaeque nasi
 - M. levator anguli oris
 - M. nasalis
 - M. depressor septi
 - M. orbicularis oris
 - M. depressor anguli oris
 - M. depressor labii inferioris
 - M. mentalis (M. risorius не показан)
 - M. buccinator
 - Platysma

- Эфферентные волокна
- Аfferентные волокна
- Парасимпатические волокна
- - - Симпатические волокна

Ganglion oticum

Ganglion pterygopalatinum

Rami temporales

Rami zygomatici

Rami buccales

Ramus collis

Ramus marginalis mandibulae

Glandula sublingualis

Glandula submandibularis

Ganglion submandibulare

N. lingualis

Chorda tympani

Nucleus et tractus solitarius

M. occipitofrontalis, venter occipitalis

Ramus occipitalis

Ramus auricularis

N. auricularis posterior

N. stapedius

Foramen stylomastoideum

Plexus tympanicus

N. tympanicus (JACOBSON)

N. glossopharyngeus (IX)

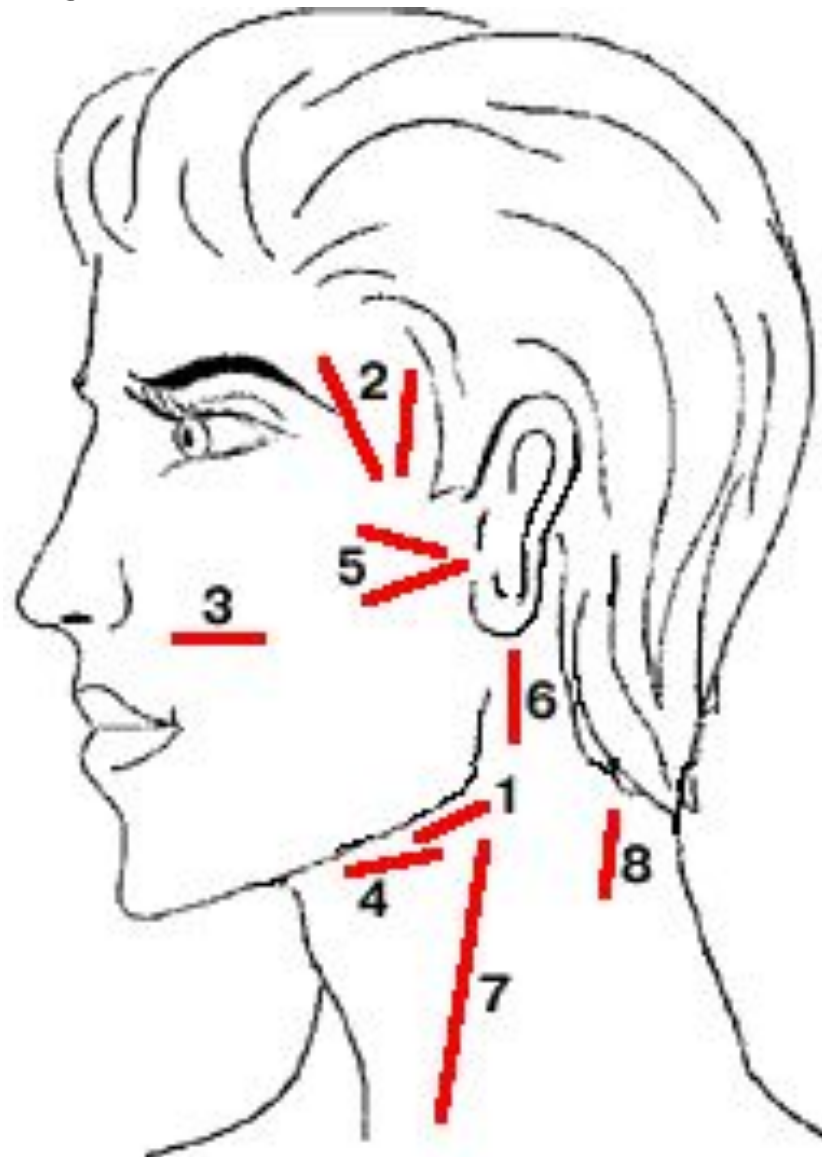
N. digastricus, venter posterior

M. stylohyoideus

N. caroticotympanicus (из plexus caroticus internus)

Вкус (передние 2/3 языка)

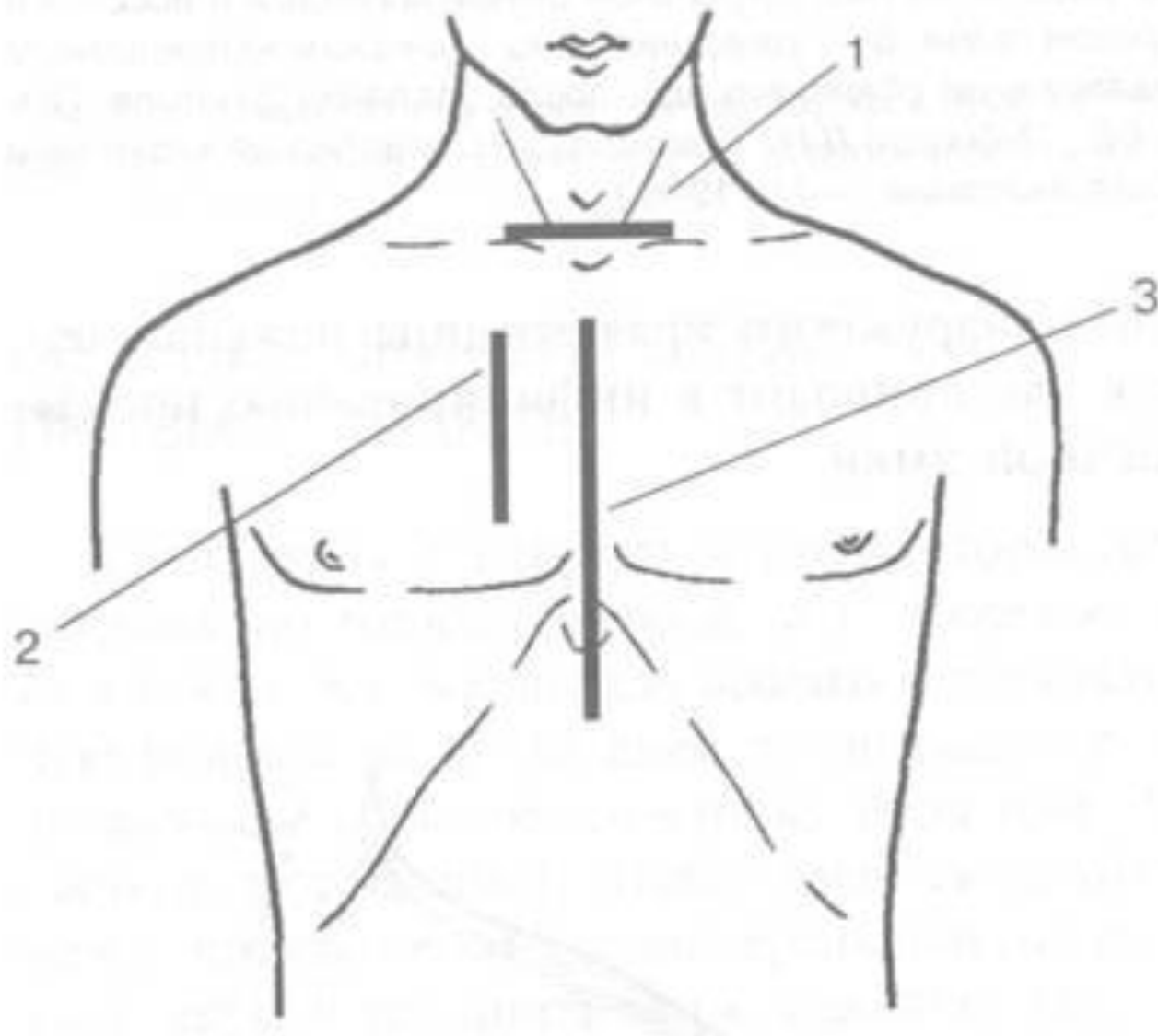
Доступы при флегмоне

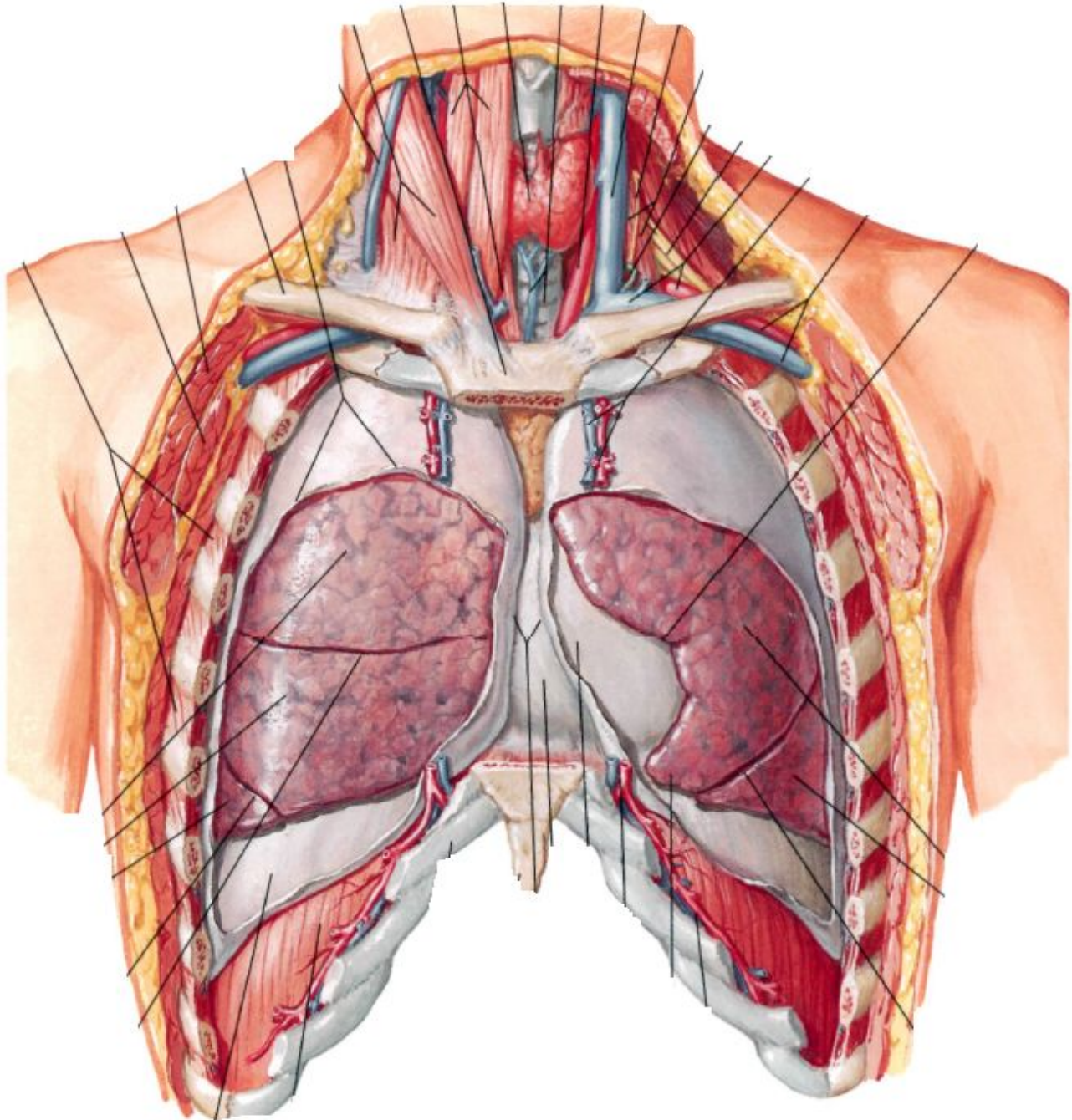


Грудная клетка

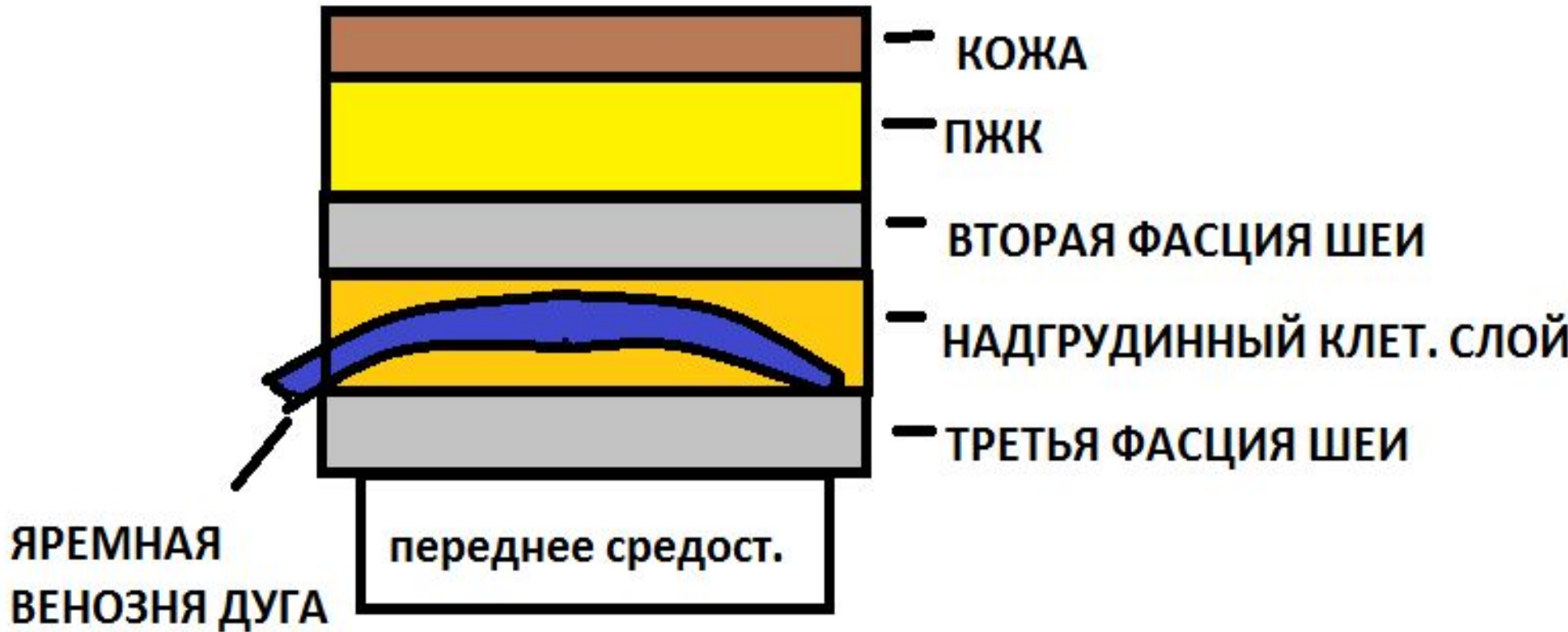- **Внеплевральные доступы**
- **Чресплевральные
доступы**

Внеплевральные доступы

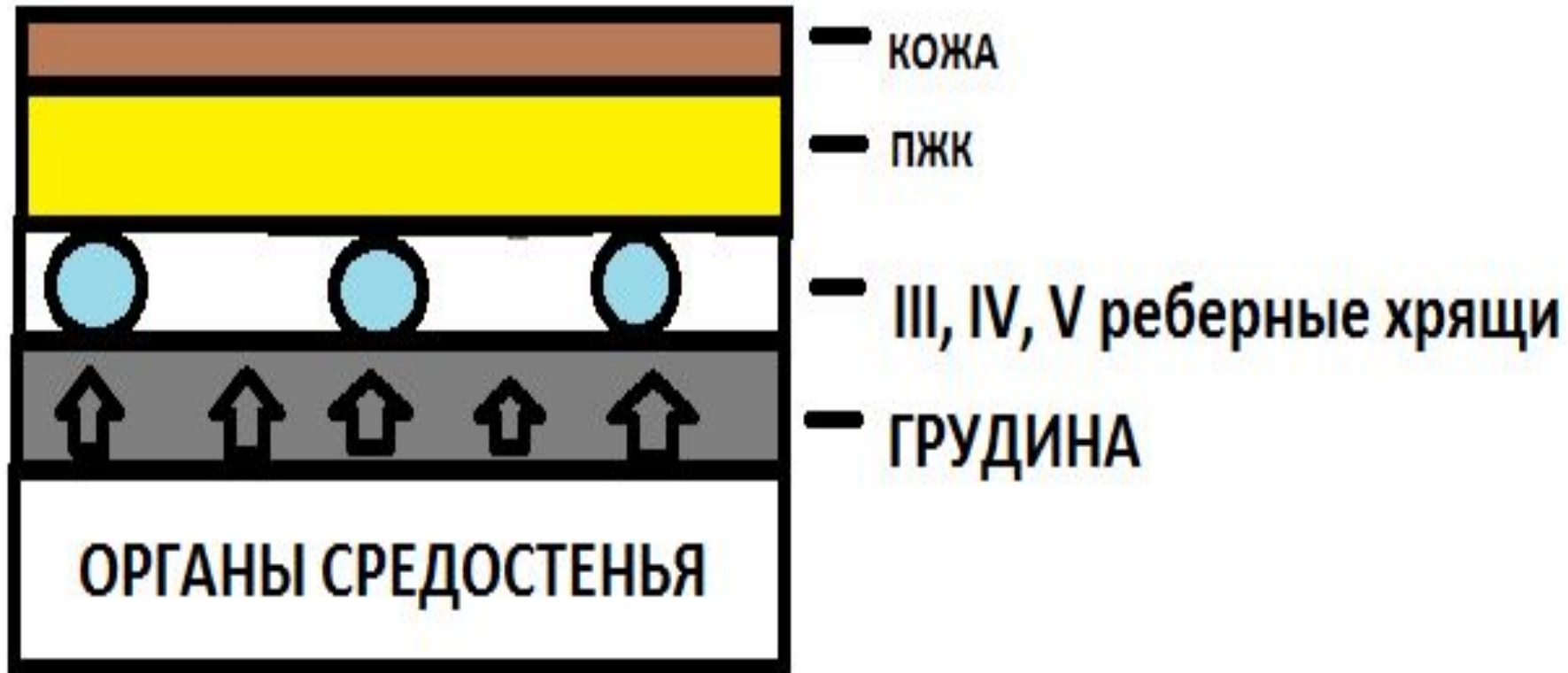




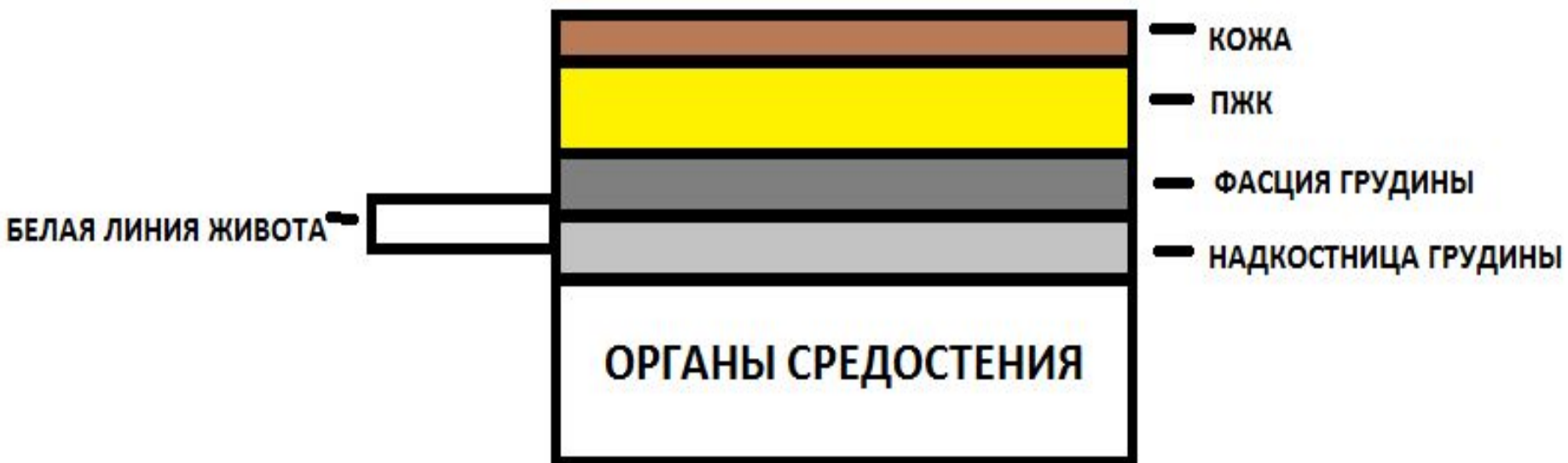Нагрудинный разрез по Разумовскому



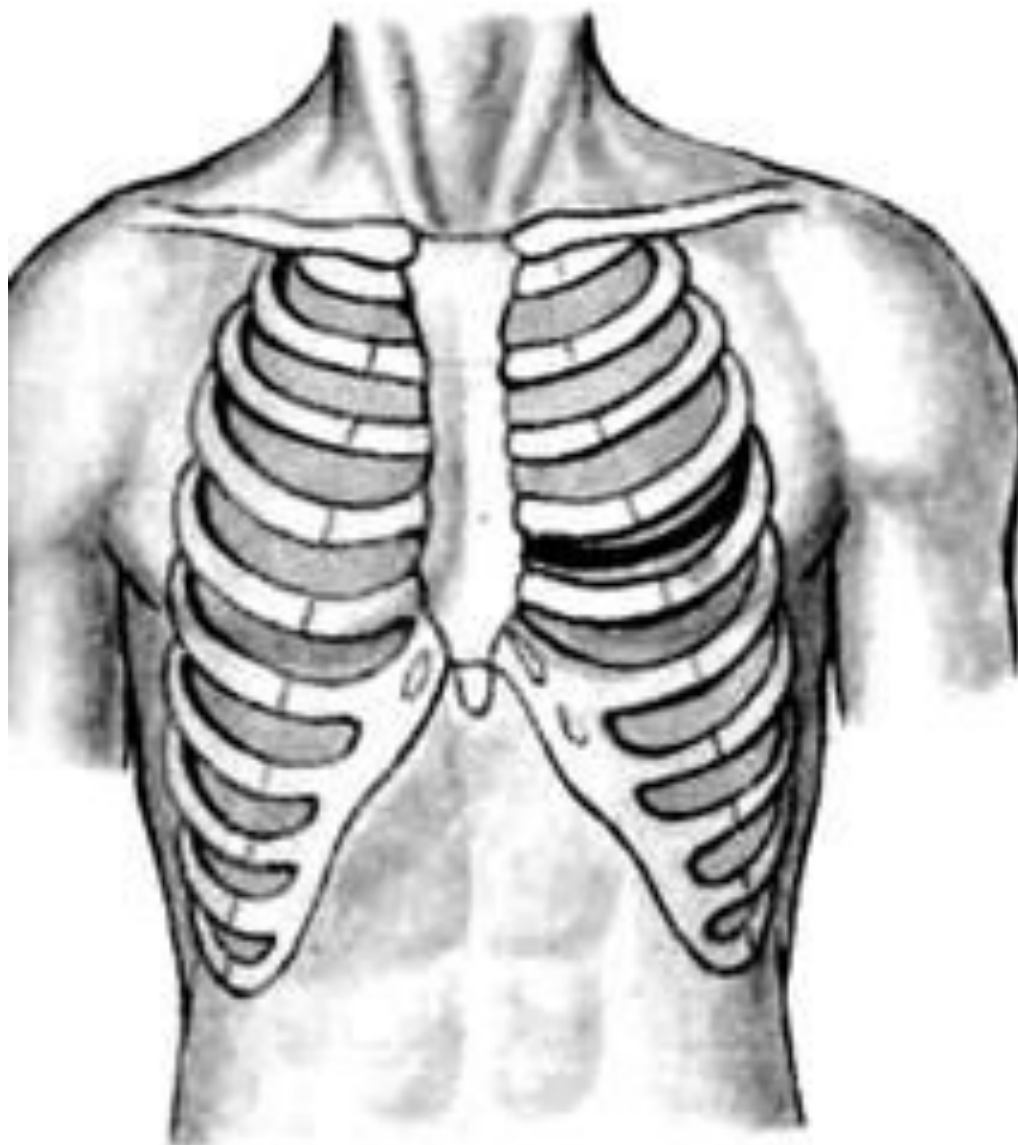
Парастернальный разрез по Маделунгу

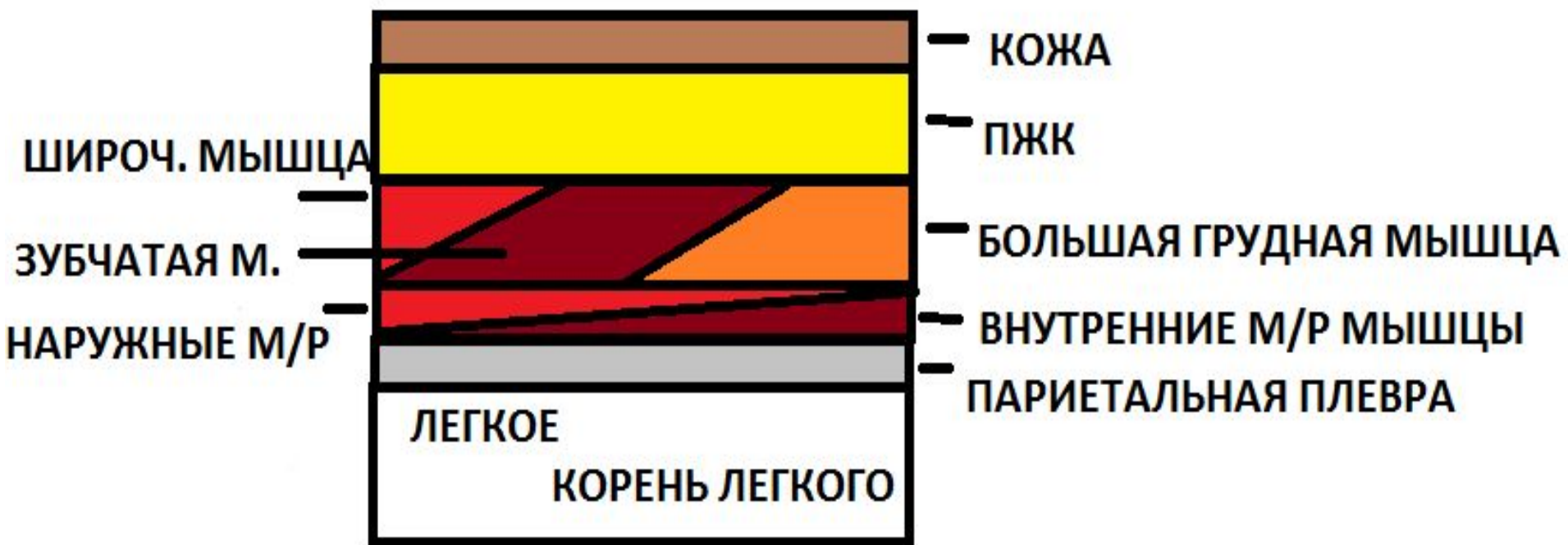

Срединная стернотомия по Иванову

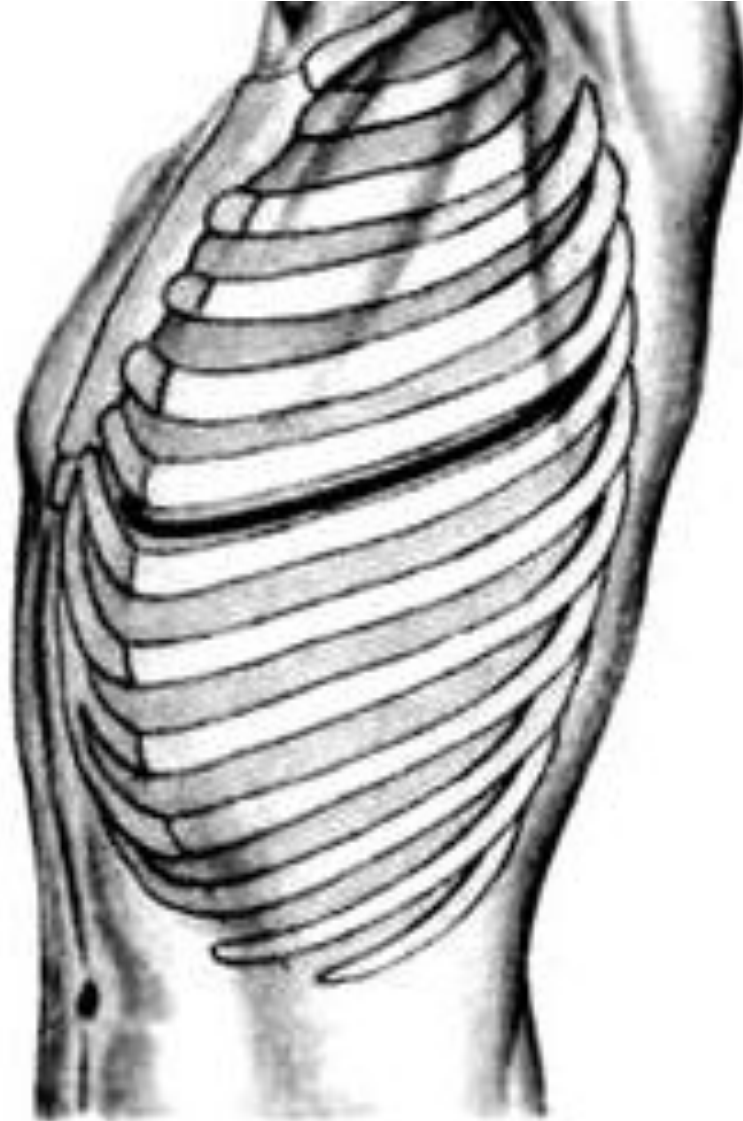


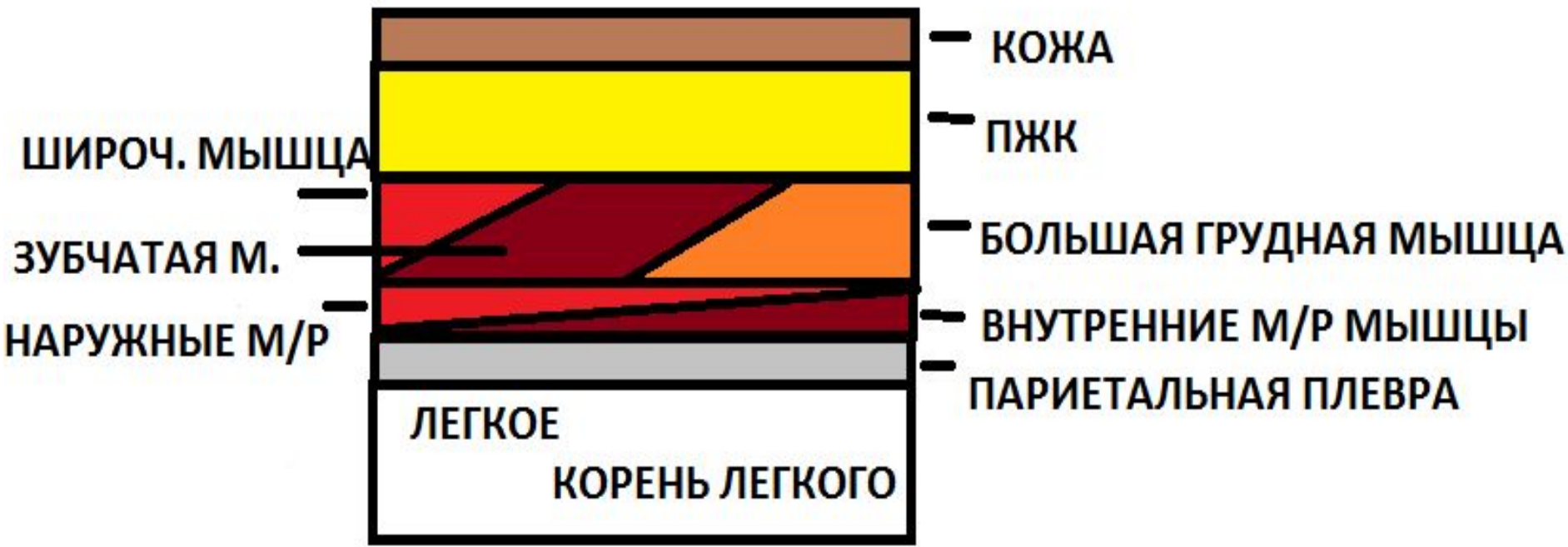
Чресплевральные доступы



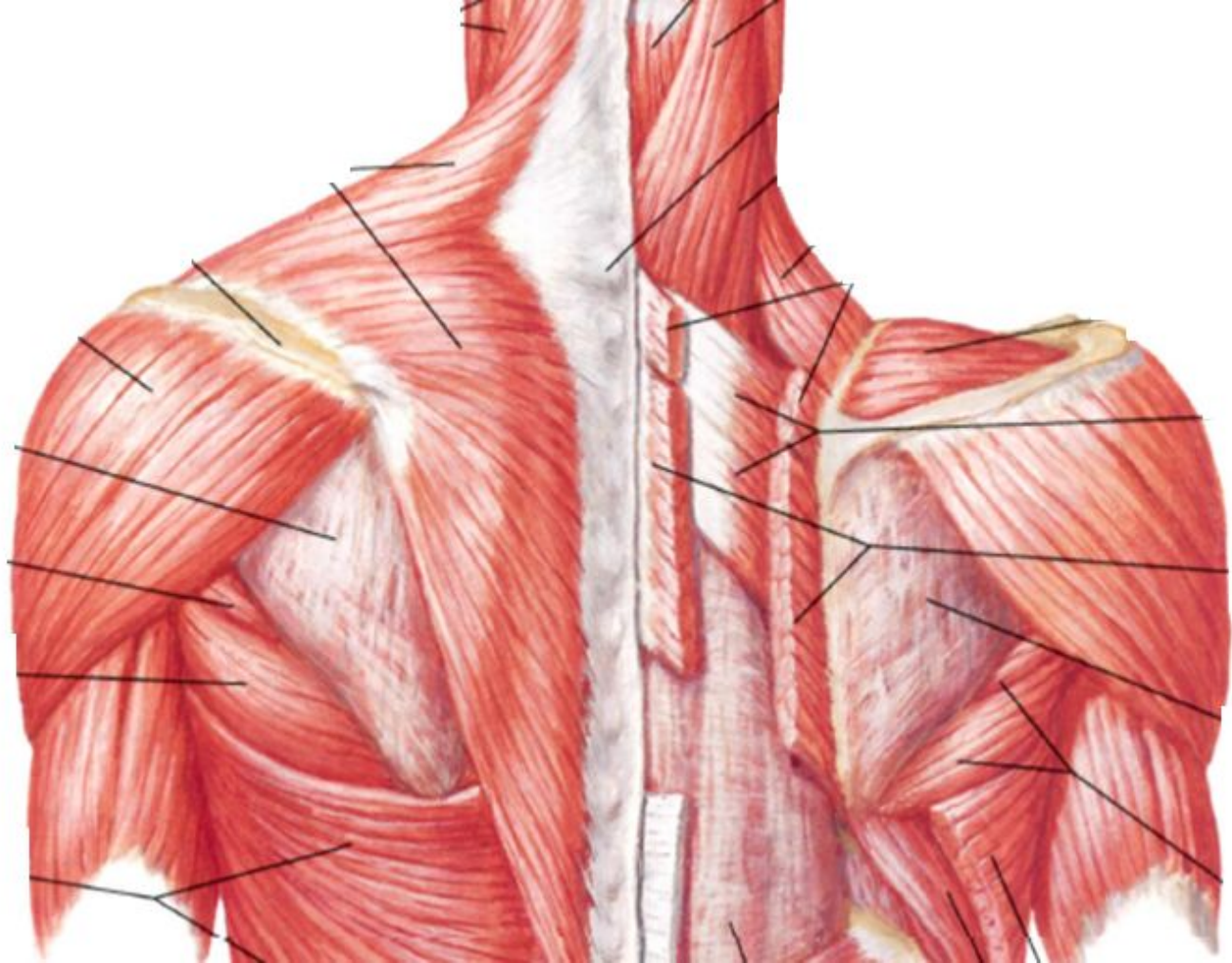
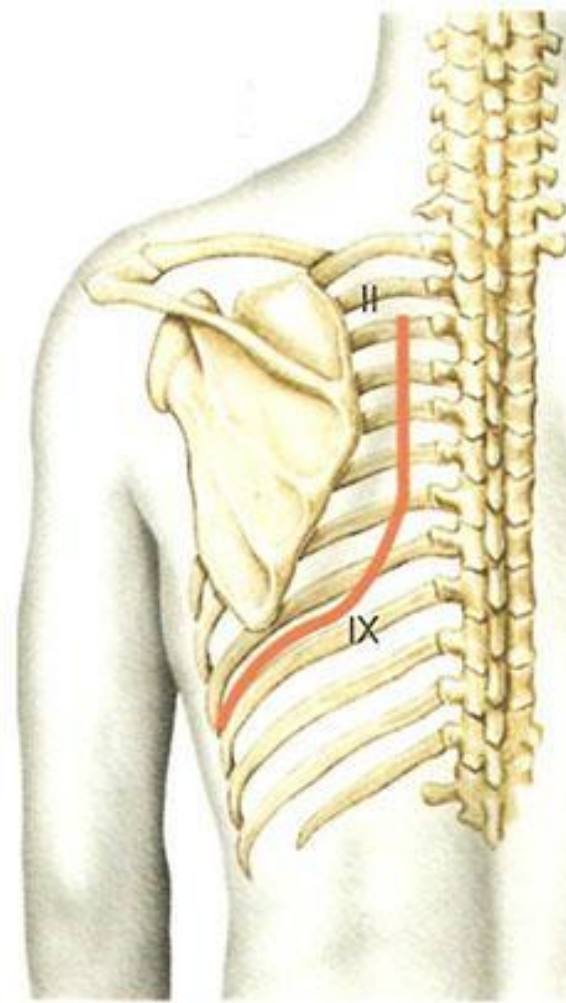


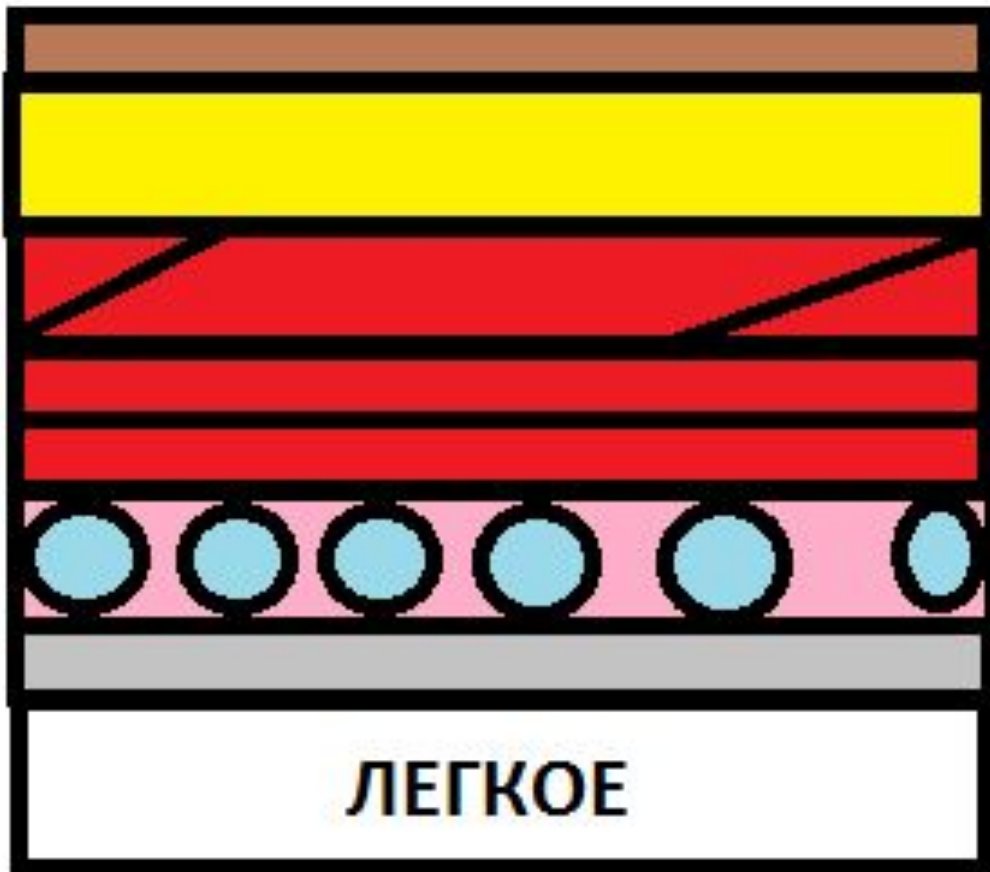
Боковая торакотомия





Задняя торакотомия





— КОЖА

— ПЖК

Шир.м. спины, трапец.

— Б. Ромб. и

— Разгибат.

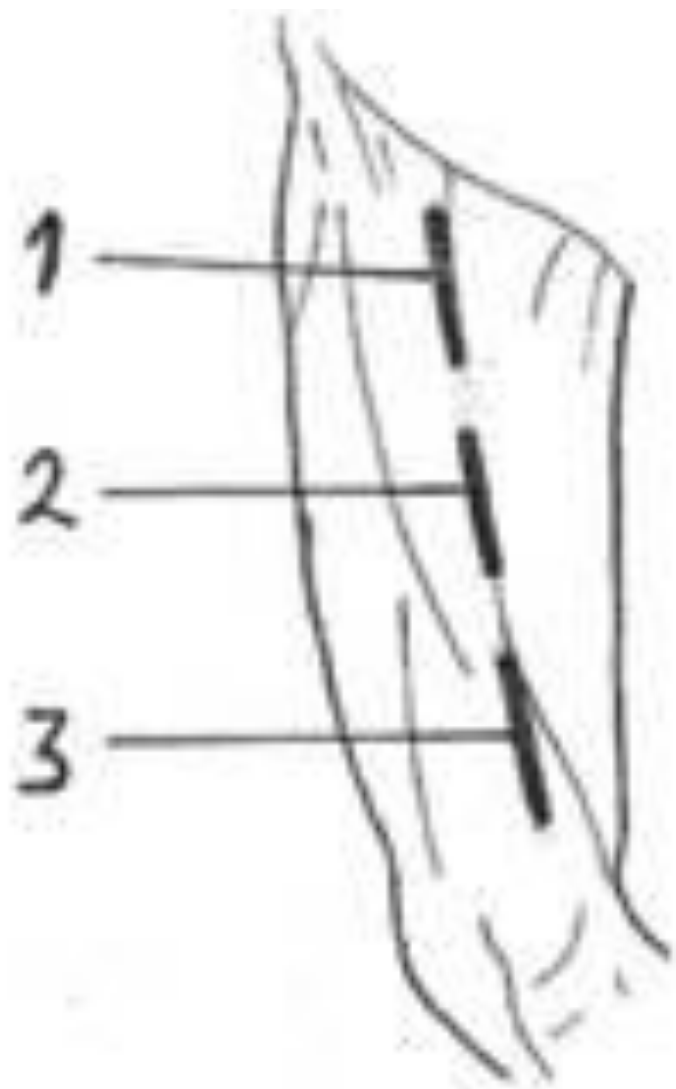
— III-VIII ребра

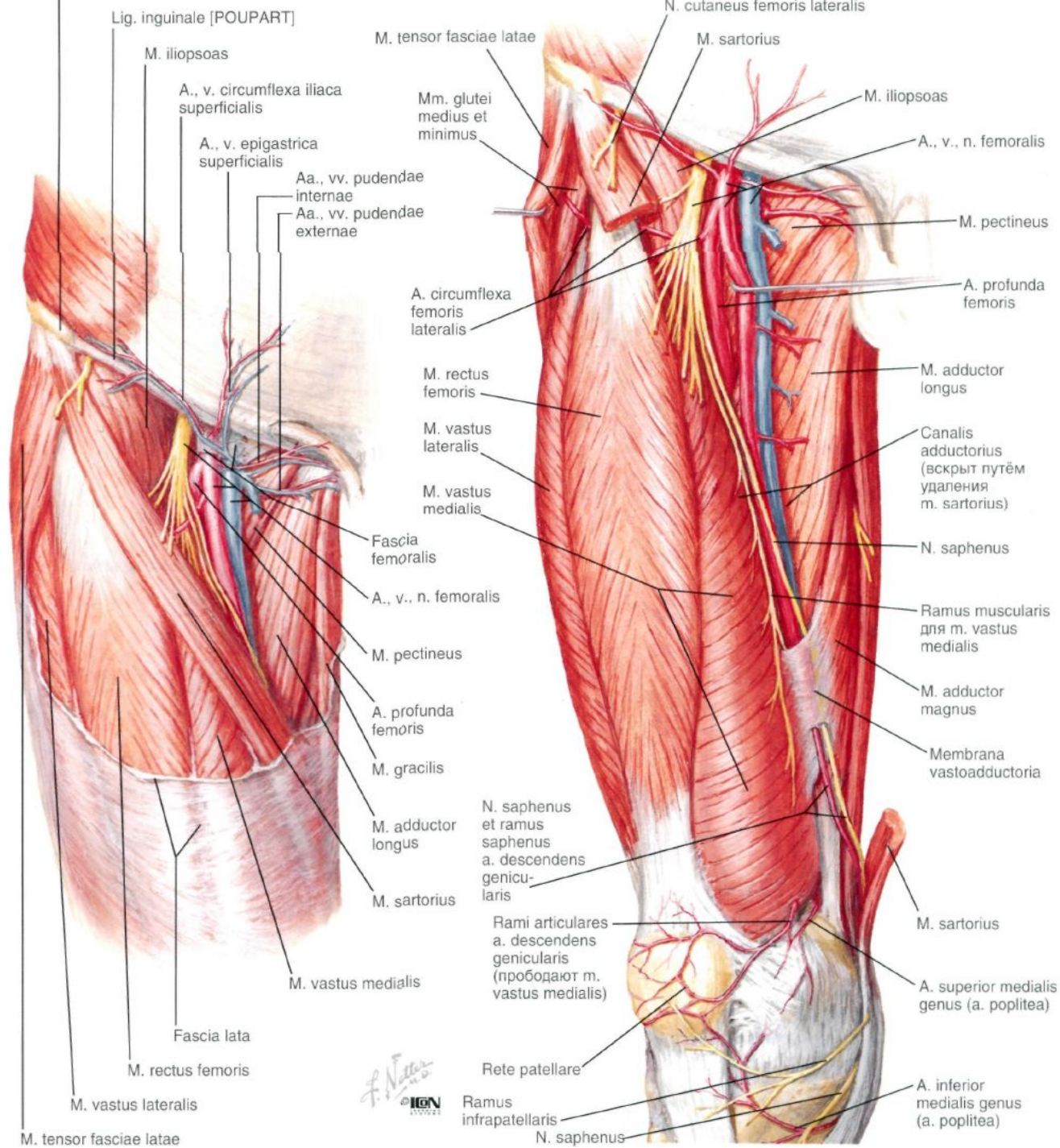
— Плевра

ЛЕГКОЕ

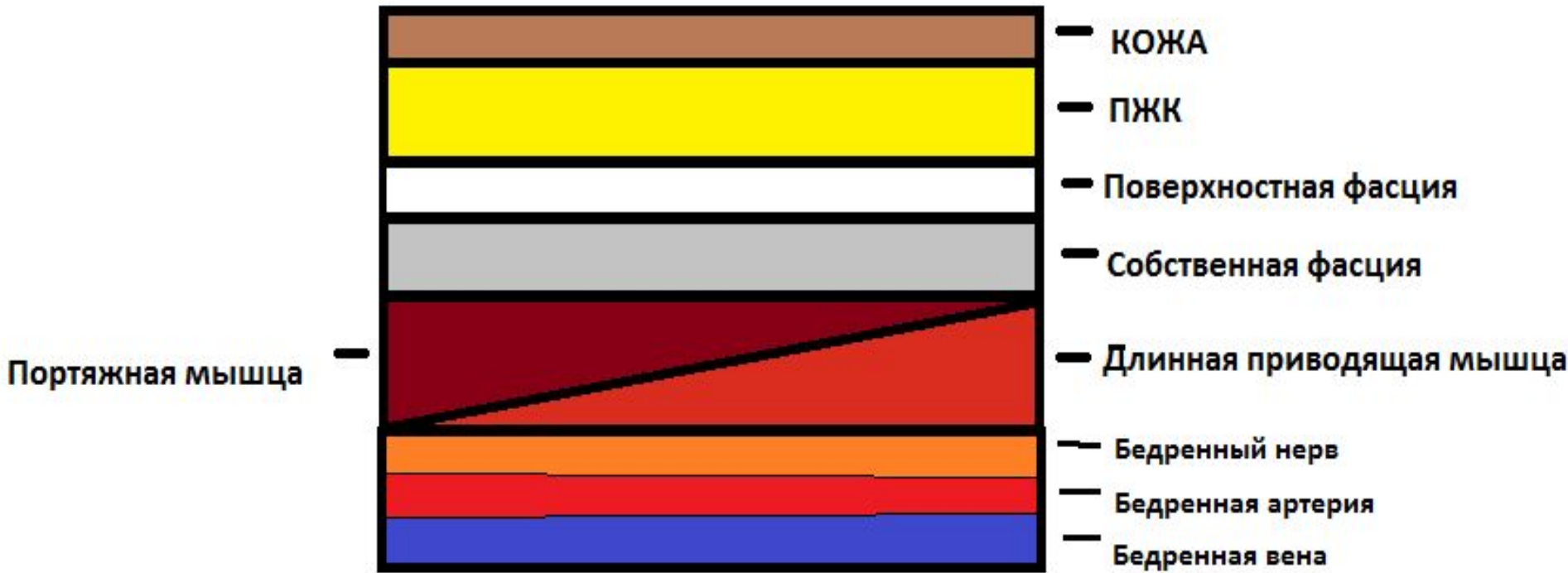
Нижняя Конечность

Доступ к **бедренному** **сосудисто-нервному пучку**

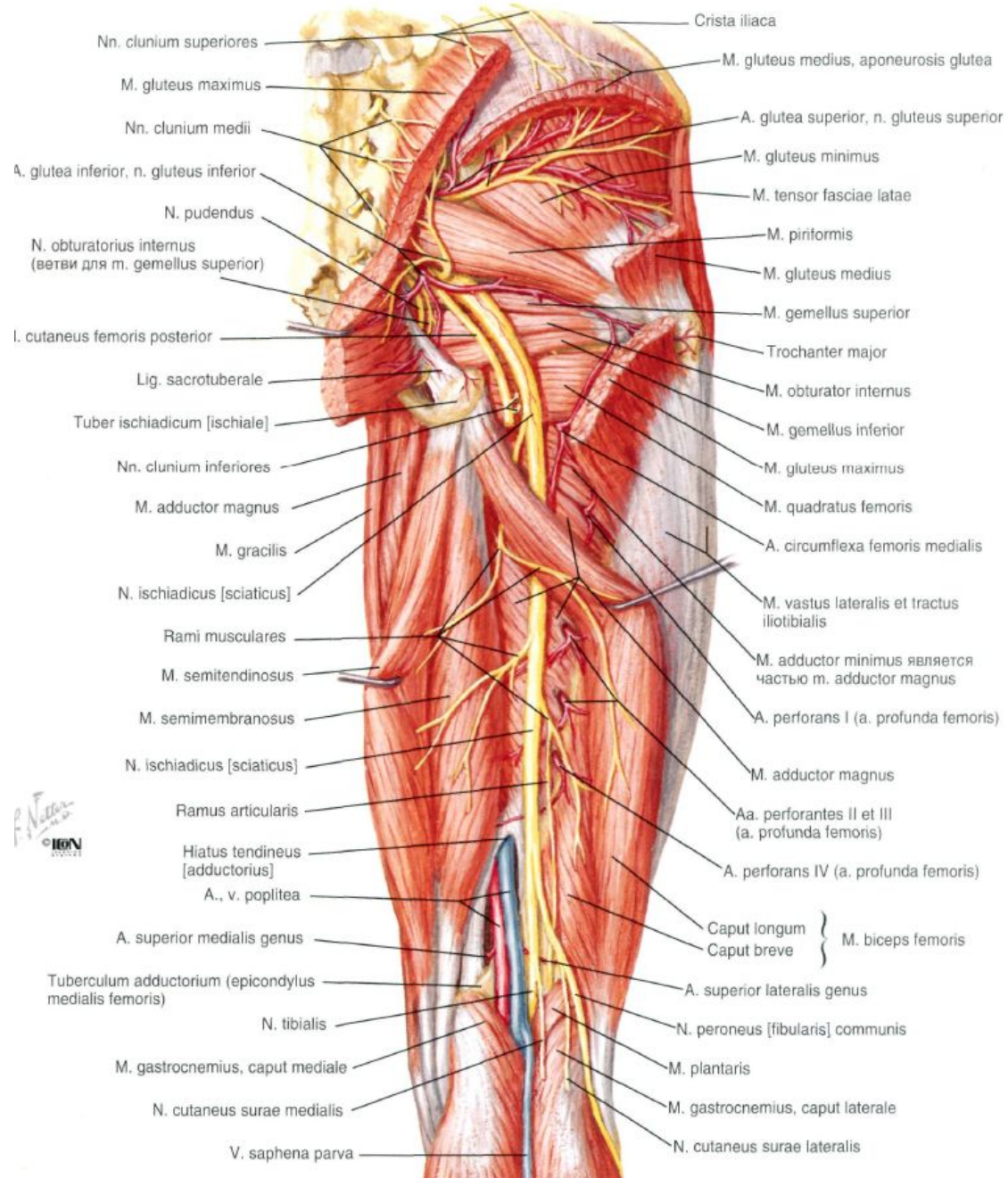
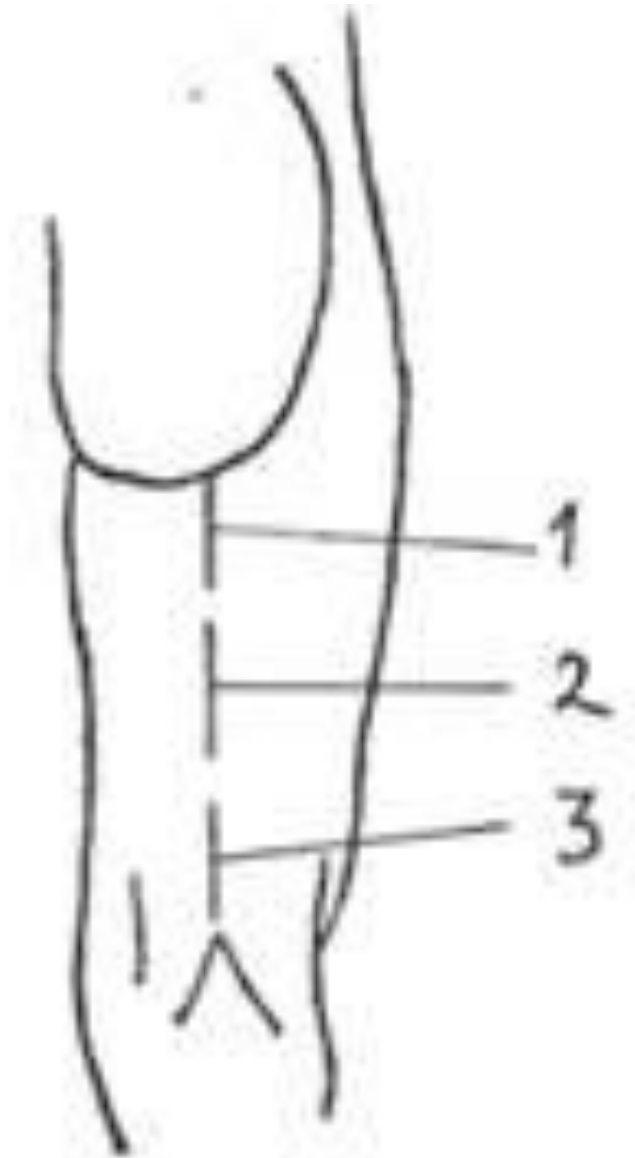





F. Netter
© IGM



Доступ к **седалищному нерву** Глубокие структуры





Доступ к Ахиллову сухожилию

