Кафедра госпитальной терапии

ХИРУРГИЧЕСКОЕ ЛЕЧЕНИЕ АРИТМИЙ И БЛОКАД

Выполнили: студентки
5 курса
лечебного факультета
Тлисова М.Н., Жидкова Ю.Е.

Рис. 1. Академик Александр Николаевич Бакулев.

Рис. 2. Профессор H.Wellens, автор монографии «Electrical stimulation of the heart in the studyand treatment of tachycardias»

Рис. 25. Основоположники кардиохирургии и хирургической аритмологии В.И.Бураковский и Л.А.Бокерия.

Нарушения сердечного ритма и проводимости (аритмии сердца) –

Это группа нарушений формирования и проведения импульса возбуждения в миокарде, что проявляется нарушением частоты, ритмичности и последовательности возбуждения и сокращения отделов сердца.

Критерии аритмий:

- ЧСС < 60 ` или > 100 `,
- Любой внесинусовый ритм,
- Неправильный ритм любого происхождения,
- Нарушения проведения импульса по различным участкам сократительного миокарда и проводящей системы сердца.

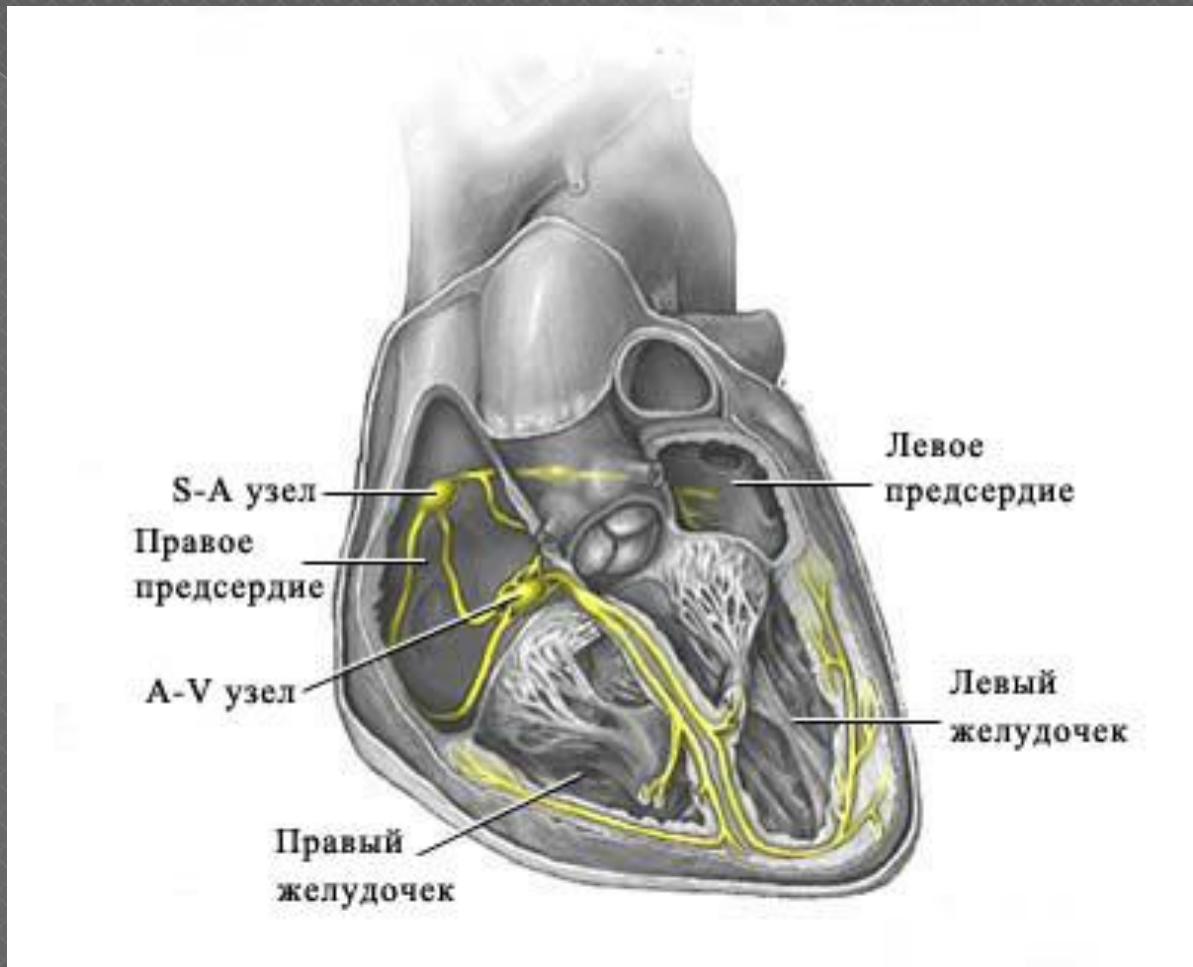

К нарушениям проводимости относят :

- Синоатриальная блокада,
- Внутрипредсердная блокада,
- Атриовентрикулярная блокада,
- Внутрижелудочковые блокады (блокады ветвей пучка Гиса),
- Асистолия желудочков,
- Синдром преждевременного возбуждения желудочков.

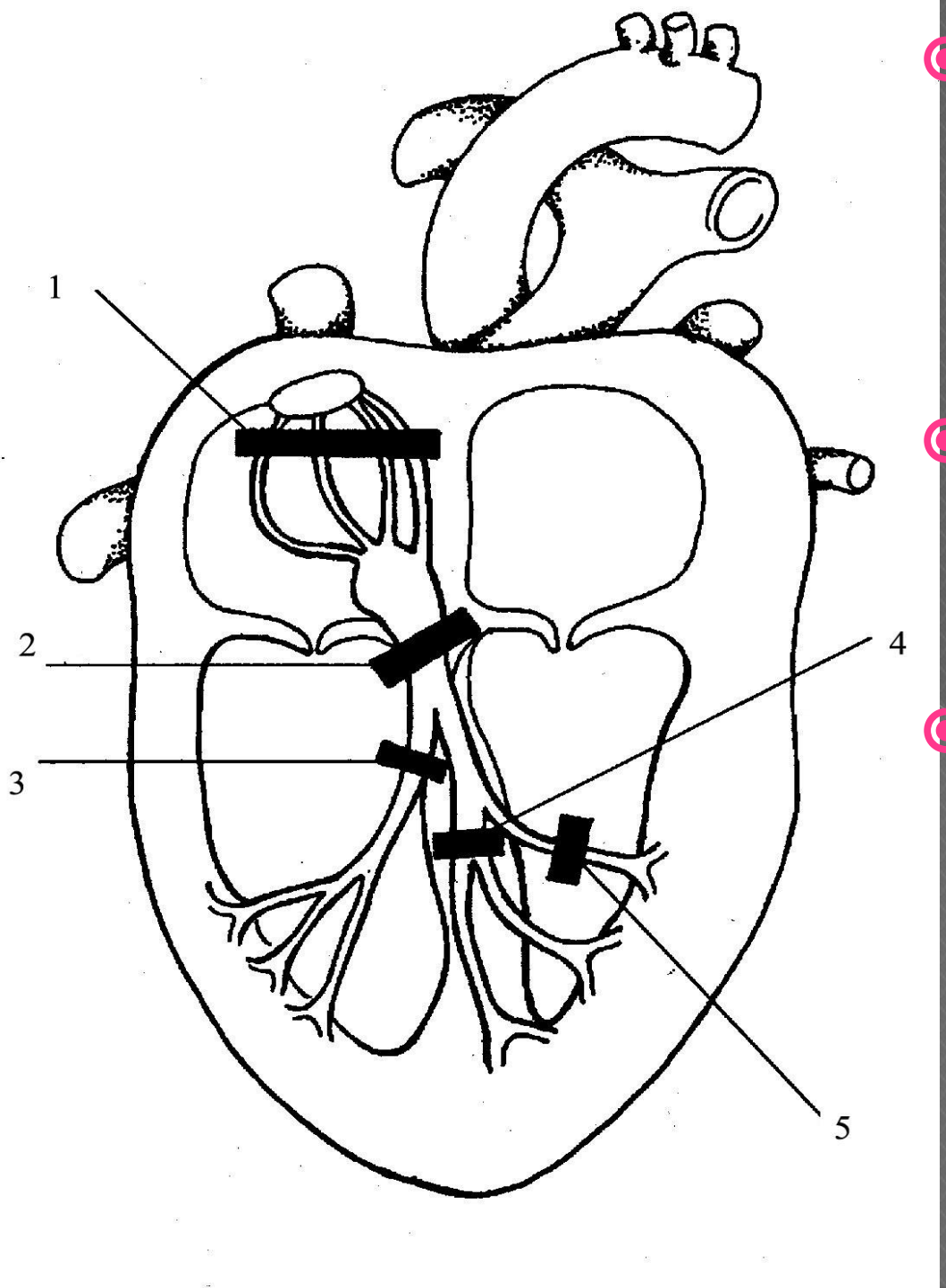

- Синдром Вольфа-Паркинсона-Уайта (WPW),
- Синдром укороченного интервала P-Q,
- Синдром предевременного возбуждения желудочков типа Махейма.

Клиническая электрофизиология сердца и интервенционная аритмология –

это мультидисциплинарная специальность, которая объединяет достижения фундаментальных наук клинической медицины и новых технологий в области электрофизиологии для лечения нарушений ритма сердца.

Инвазивные
электрофизиологические методы исследования

Хирургическая аритмология

Катетерная абляция аритмий

Имплантируемые дефибрилляторы

Имплантируемые электрокардио-стимуляторы

Неинвазивные
электрофизиологические методы исследования

Электрокардиостимулятор

Рис. 3. P.Zoll, осуществивший трансторакальную электрокардиостимуляцию (1952 год).

Цель:

увеличение частоты сокращений сердца у больных с выраженной брадикардией различного генеза, устранение или предотвращение тахикардии (тахиаритмий).

Рис. 9. А.С.Ровнов. Один из первых аппаратов ЭКС-2.

Рис. 5. R.Elmquist (слева), A. Senning (в центре) и первый пациент с имплантированным ЭКС A.Larsson (справа).

Существует около 30 типов различных кардиостимуляторов. Принцип работы самых лучших из них – биоуправляемость.

Со временем масса приборов снизилась в 6 раз и достигает сейчас 30 – 40 г, а срок действия варьирует от 6 до 10 лет.

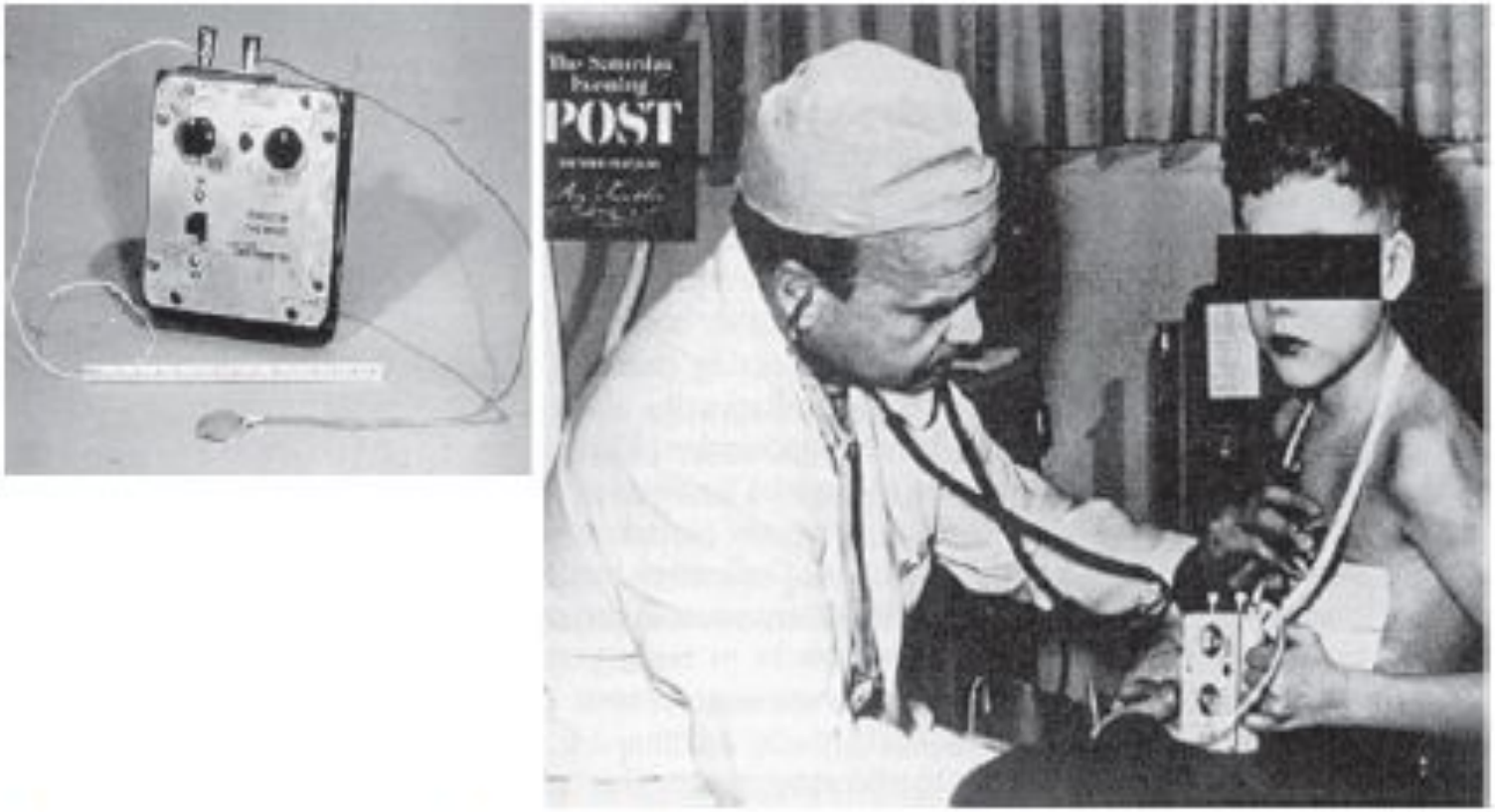

Рис. 4. Профессор W.Lillehei обследует ребенка с первым наружным ЭКС на транзисторах (1957 г).

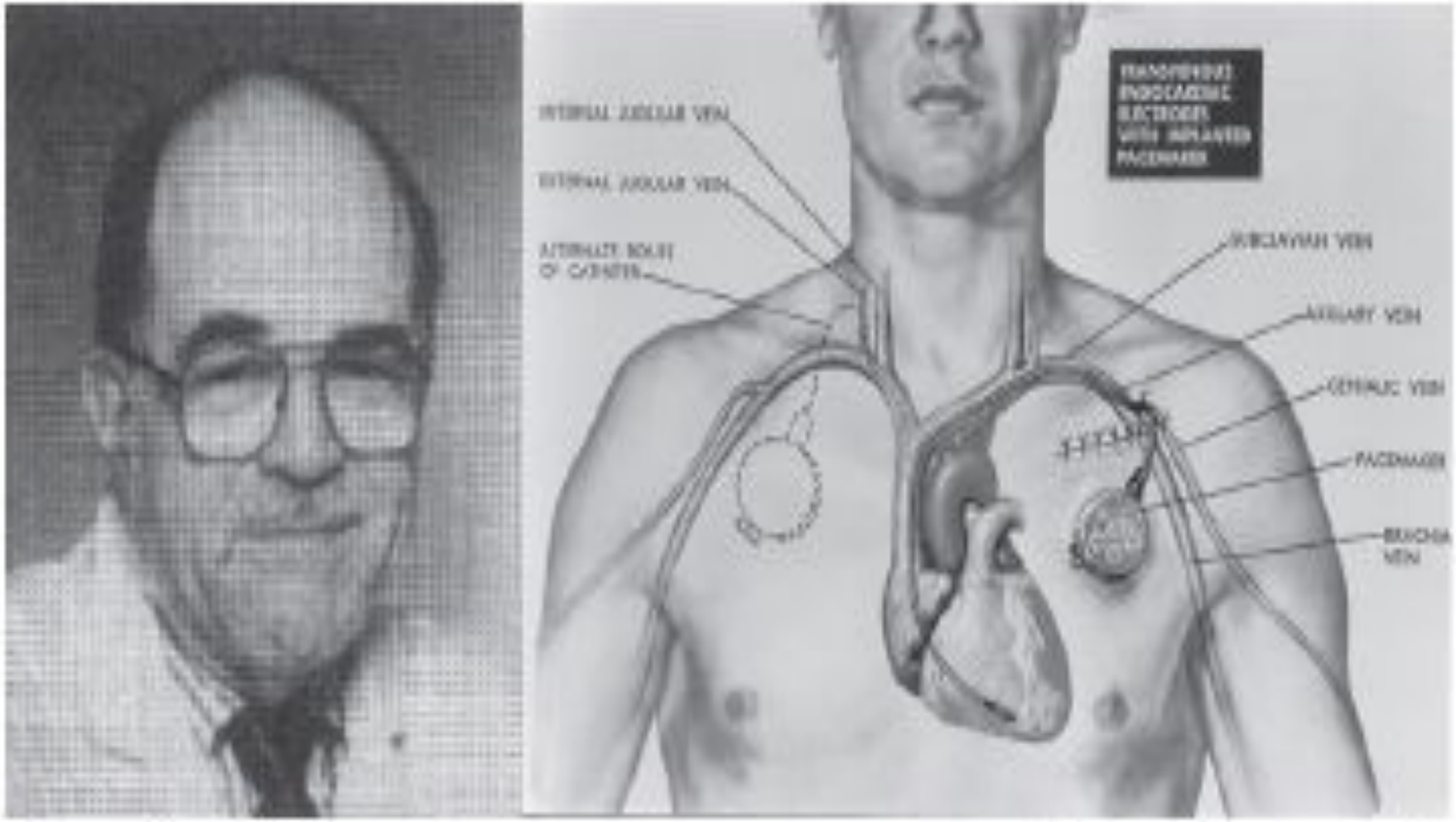

Рис. 6. S.Furman и схема операции эндокардиальной имплантации ЭКС.

ПОКАЗАНИЯ К ПОСТОЯННОЙ ЭЛЕКТРИЧЕСКОЙ СТИМУЛЯЦИИ СЕРДЦА ПРИ АТРИОВЕНТРИКУЛЯРНЫХ БЛОКАДАХ

А. Н. Бакулев, В. С. Савельев, Б. Д. Савчук, И. Г. Костенко, С. Н. Игнатенко

Клиника факультетской хирургии им. С. И. Спасокукоцкого (дир. — акад. А. Н. Бакулев) II Московского медицинского института им. Н. И. Пирогова

Поступила 10/III 1963 г.

Больной Щ., 44 лет, токарь, с 1956 г. страдает зарегистрированной полной атриовентрикулярной блокадой. Средний ритм желудочков 32 удара в минуту. Течение блокады осложнялось редкими, но крайне тяжело протекающими приступами Эдемса — Стокса. Консервативная терапия была неэффективной. 15/XII 1961 г. больной поступил в нашу клинику для выполнения постоянной электростимуляции сердца. 20/XII производили эпикардиальную торакотомию (В. С. Савельев), а января левого желудочка имплантировано 3 проволочных электрода, которые выведены на наружную поверхность грудной клетки. Через 5 из них (3-й электрод резервный) нанесен искусственный ритм (60 ударов в минуту) с помощью первого в СССР электростимулятора конструкции Бреднинга.

Ближайшее послеоперационное течение было гладким. Однако через 2 месяца произошел перелом всех электродов внутри грудной полости. Стимуляция прекратилась, вновь наступила полная блокада с ритмом желудочков 36 ударов в минуту. С этого времени и до ноября 1962 г. у больного было несколько чрезвычайно тяжелых приступов Эдемса — Стокса.

16/XI производили ретроторакотомию (В. С. Савельев), в левого желудочка вновь имплантировано 2 спиральных электрода полностью вживляемого стимулятора с автономным источником питания, рассчитанным на 5 лет. Сам прибор помещен в подкожной клетчатке левого подреберья. Во время операции больной стойко фиксированный ритм 60 ударов в минуту. На 10-й день больной выписан под амбулаторное наблюдение. В настоящее время состояние больного хорошее, удовлетворительное, субъективных расстройств он не испытывает, собирается вернуться к прежней профессии.

Рис. 8. А.Н.Бакулев и В.С.Савельев. Первая публикация об успешной имплантации ЭКС в России. Грудная хирургия, 1964, 2, 3-9.

Первая имплантация ЭКС в СССР была проведена 16-го января 1962 года во 2-м Медицинском институте В.С.Савельевым вместе с доктором Б.Д.Савчуком

Рис. 14. Л.А.Бокерия и А.Ш.Ревишвили. Миниинвазивная имплантация электродов для электрокардиостимуляции ребенку с помощью системы VISTA.

Рис. 13. Рентгенограмма пациента К., 1 год 10 мес., с полной поперечной блокадой через год после имплантации ЭКС с постоянным эндокардиальным электродом.

7 октября 1998 г.:

Научный центр сердечно-сосудистой хирургии им. А.М.Бакулева - Центр по хирургической и интервенционной аритмологии сердца (ЦХИА).

Существуют два основных метода имплантации кардиостимуляторов — чрезвенозный и чресперикардиальный.

Современные стимуляторы не только передают электрические импульсы к сердцу, но и обладают способностью воспринимать («ощущать») его спонтанную электрическую активность. На основе такой биоэлектрической информации аппарат регулирует время и последовательность выхода импульсов. Как стимуляция, так и восприятие (детектирование) электрических сигналов сердца могут относиться к правому предсердию, правому желудочку или к обеим камерам сердца.

Соответственно существуют множественные типы кардиостимуляторов, которым присущи различные сочетания этих двух функций. Для их обозначения потребовался специальный международный код сначала трехбуквенный (1974), а затем пятибуквенный 1СНД (1979).

Таблица 1

Код режимов кардиостимуляции NASPE/BREG (NBG)

Место обозначения в пятизначном коде				
I	II	III	IV	V
Стимулируемая камера сердца	**Детектируемая камера сердца**	**Вид ответа на детекцию сигнала**	**Программируемость**	**Антитахиаритмические функции**
O — нет	O — нет	O — нет	O — нет	O — нет
A — предсердие	A — предсердие	T — триггерный	P — простая программируемость	P — антитахикардитическая ЭС
V — желудочек	V — желудочек	I — ингибирующий	M — мультипрограм-мируемость	S — дефибрилляция
D — обе камеры (A + V)	D — обе камеры (A + V)	D — оба способа (T + I)	C — двусторонняя телеметрия	D — сочетание (P + S)
S — одна камера (A или V)	S — одна камера (A или V)		R — частотная модуляция	

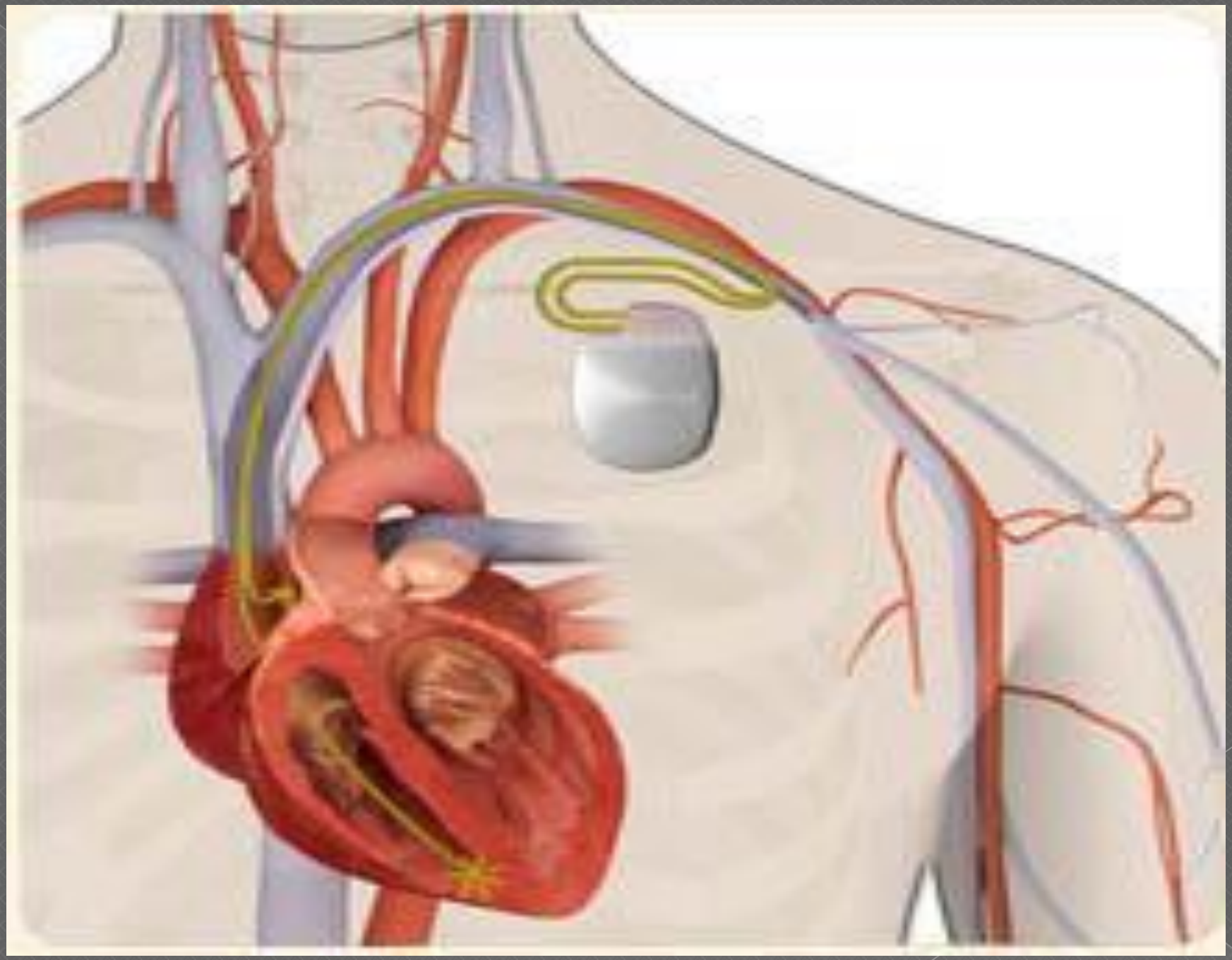

Электроды (проводаэлектроды, электродыкатетеры) в наше время определяют продолжительность функционирования эндокардиальной системы стимуляции — «ахиллесова пята» .

«Синдром кардиостимулятора»

T. Mitsui и соавт. (1969).

комплекс клинических расстройств, зависящий от неблагоприятных гемодинамических л (или) электрофизиологических последствий постоянной стимуляции желудочков (но не от других причин).

По K. Ausubel и соавт. (1985) механизм:

- потерей связи между сокращениями предсердий и желудочков,
- асинхронизмом систолы желудочков, недостаточностью створчатых клапанов (шумы регургитации крови),
- парадоксальными циркуляторными рефлексами (уменьшение ОПС при низком МО сердца),
- ретроградным предсердно-желудочковым (ВА) проведением, эхокомплексами, аритмиями.

Однокамерная ЭКС и аритмии

- интервал выскальзывания: промежуток между моментом «ощущения» электродом биосигнала до гарантированного выхода электрического стимула.
- интервал автоматизма: постоянный отрезок времени между двумя последовательными артефактами.

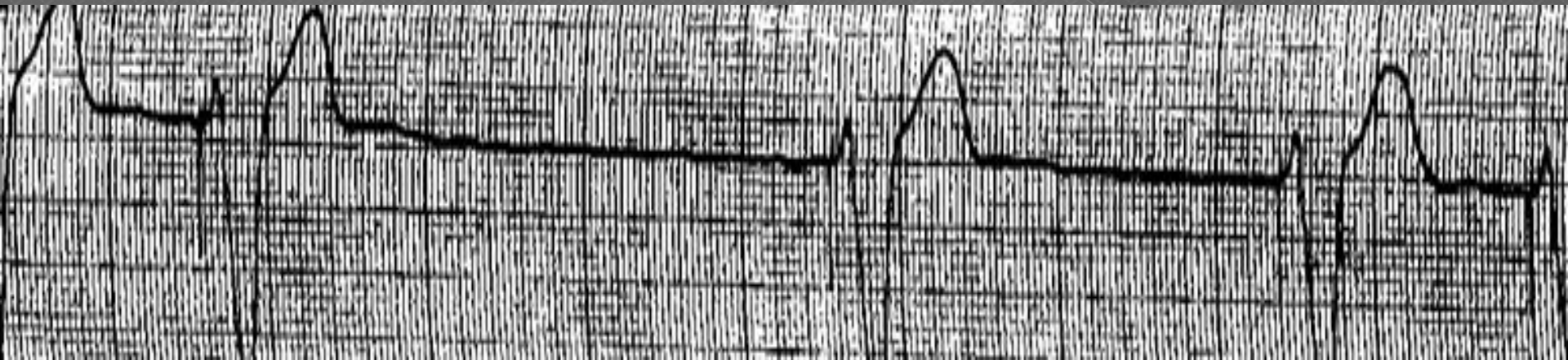

Стимуляторы предсердий и желудочков первого поколения

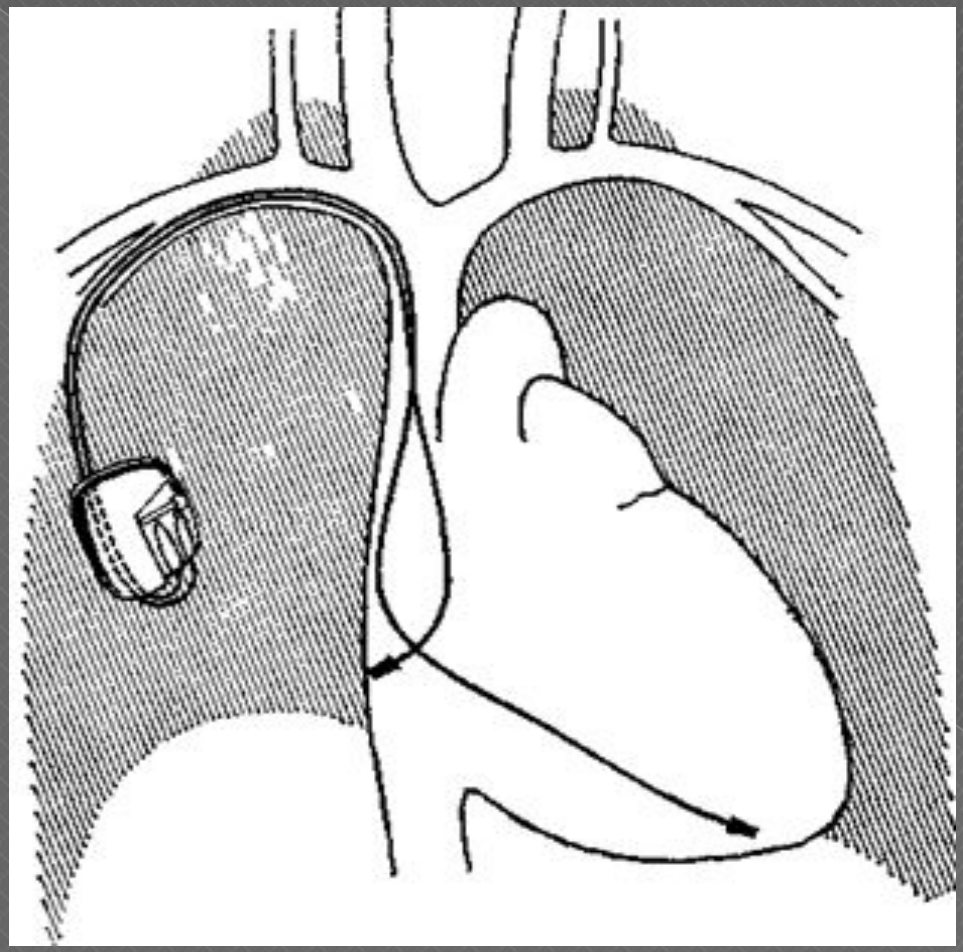

Имплантируемый кардиовертер-дефибриллятор

Является единственным методом, способным предотвратить внезапную смерть при жизнеугрожающих аритмиях.

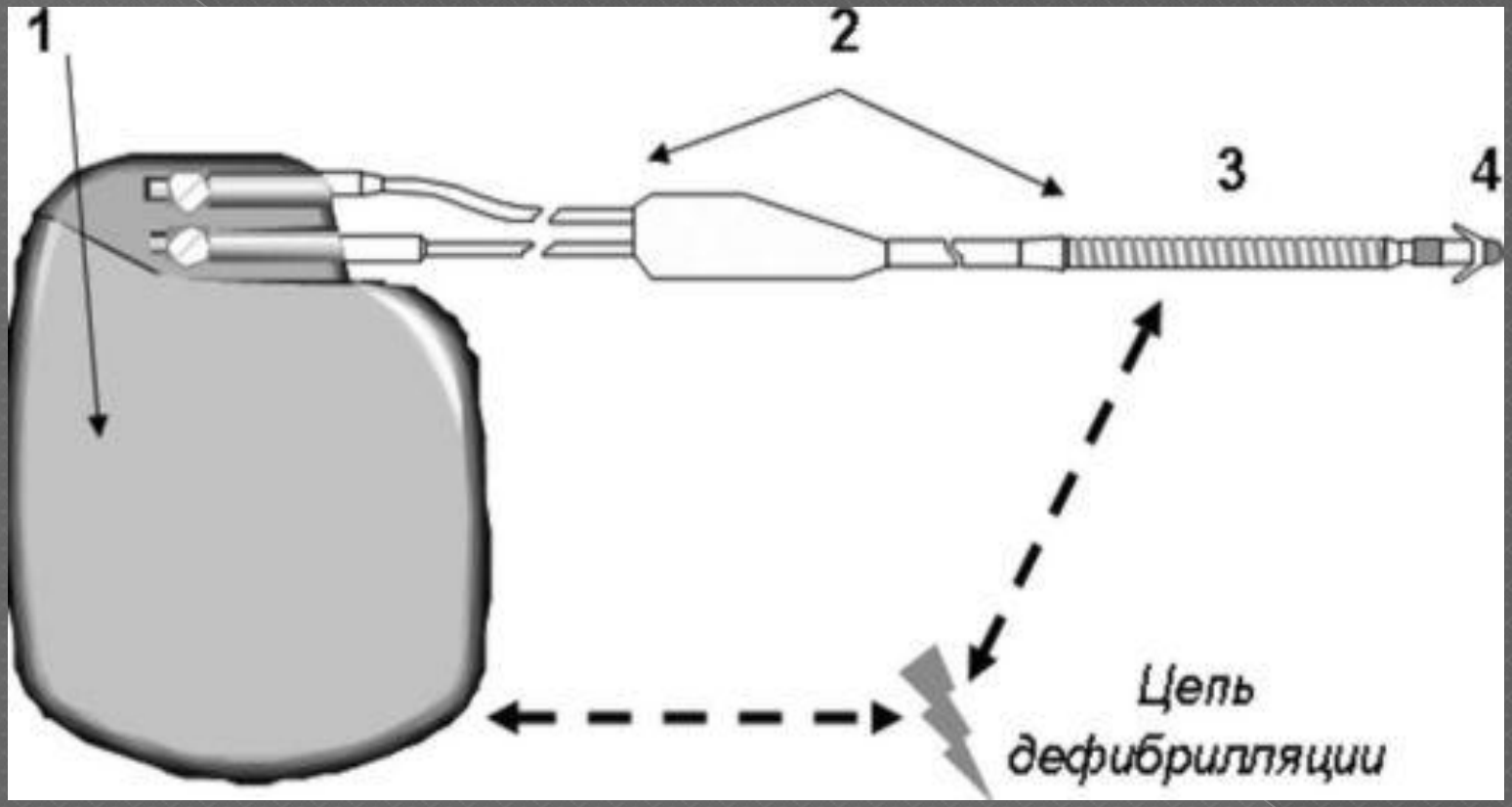
1
2
3
4
Цепь
дефибрилляции

Теперь установка ИКД показана для пациентов, имеющих высокий риск внезапной сердечной смерти даже при наличии более сложных сердечно-сосудистых заболеваний (ИБС, ХСН).

Рис. 43. Mieczyslav «Michel» Mirowski - основатель направления, приведшего к созданию первых имплантируемых кардиовертеров-дефибрилляторов.

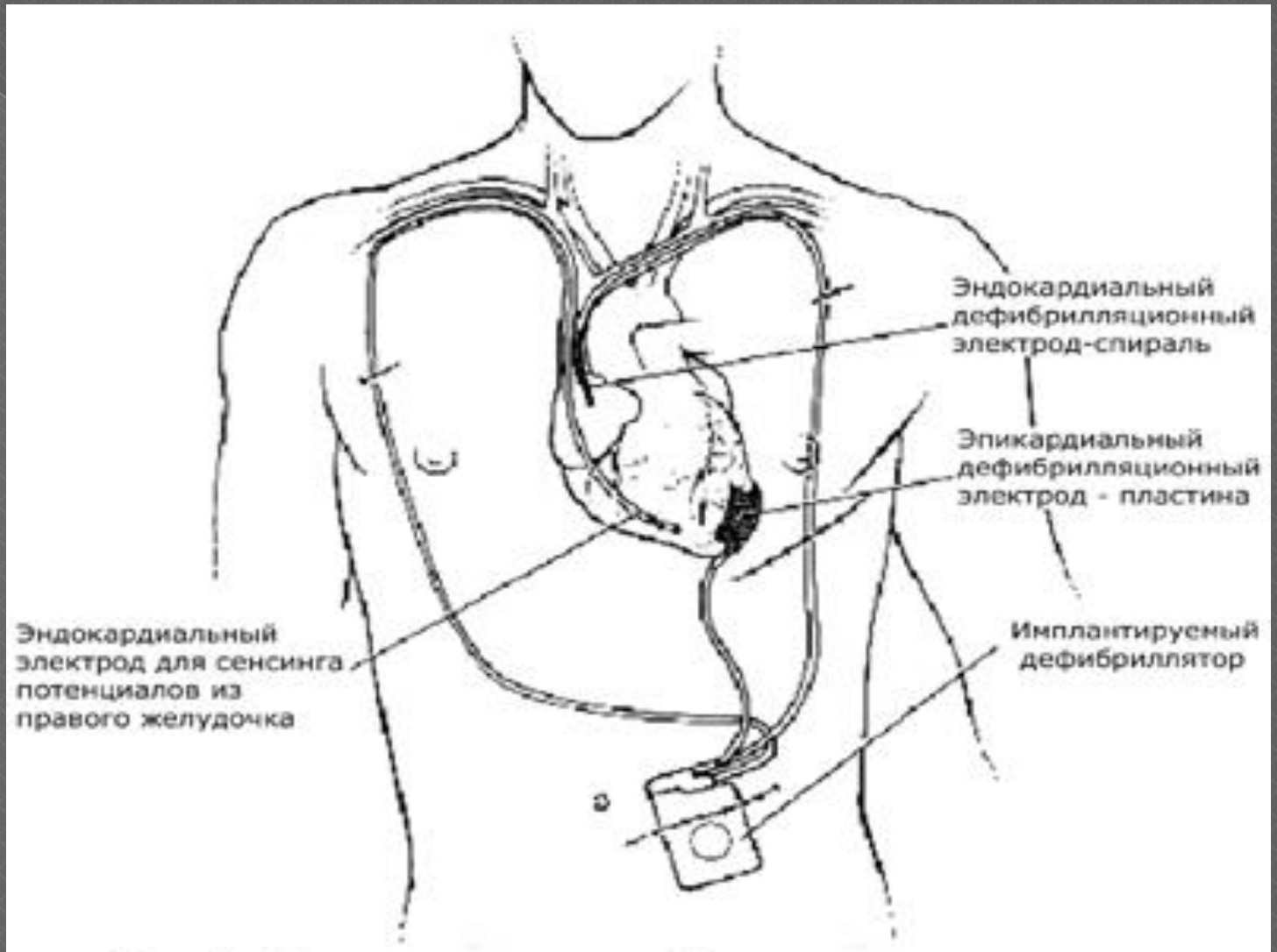

Рис. 1. Схематическое изображение положения имплантированных элементов одной из первых моделей ИКД: 289 г., 150 см^3, 22 мм.

Рис. 44. Первая имплантация ИКД (Guardian 4203) в России трансторакальным доступом выполнена 15.02.1990 г. академиком РАМН Л.А.Бокерия.

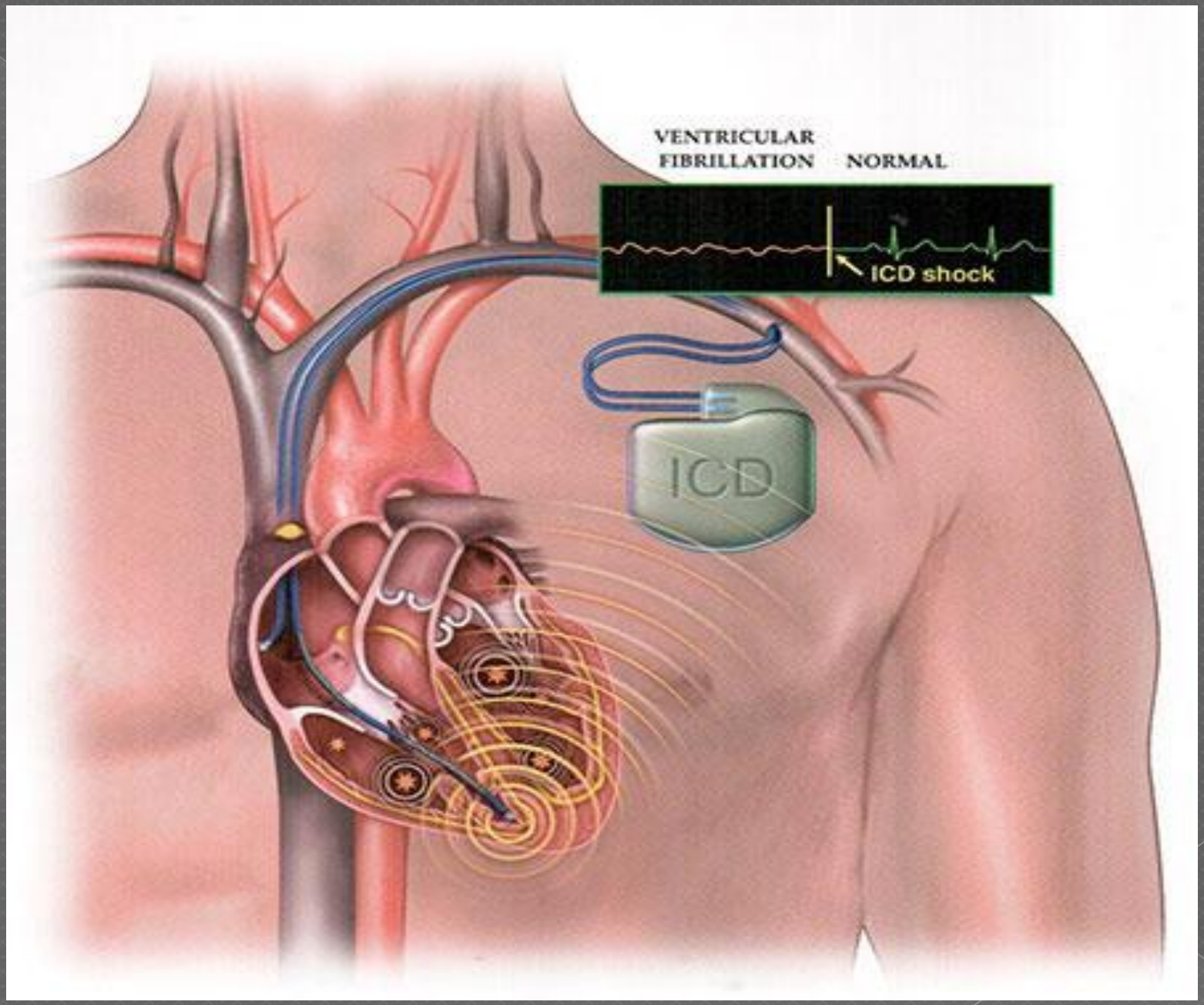
VENTRICULAR
FIBRILLATION
NORMAL
ICD shock
ICD

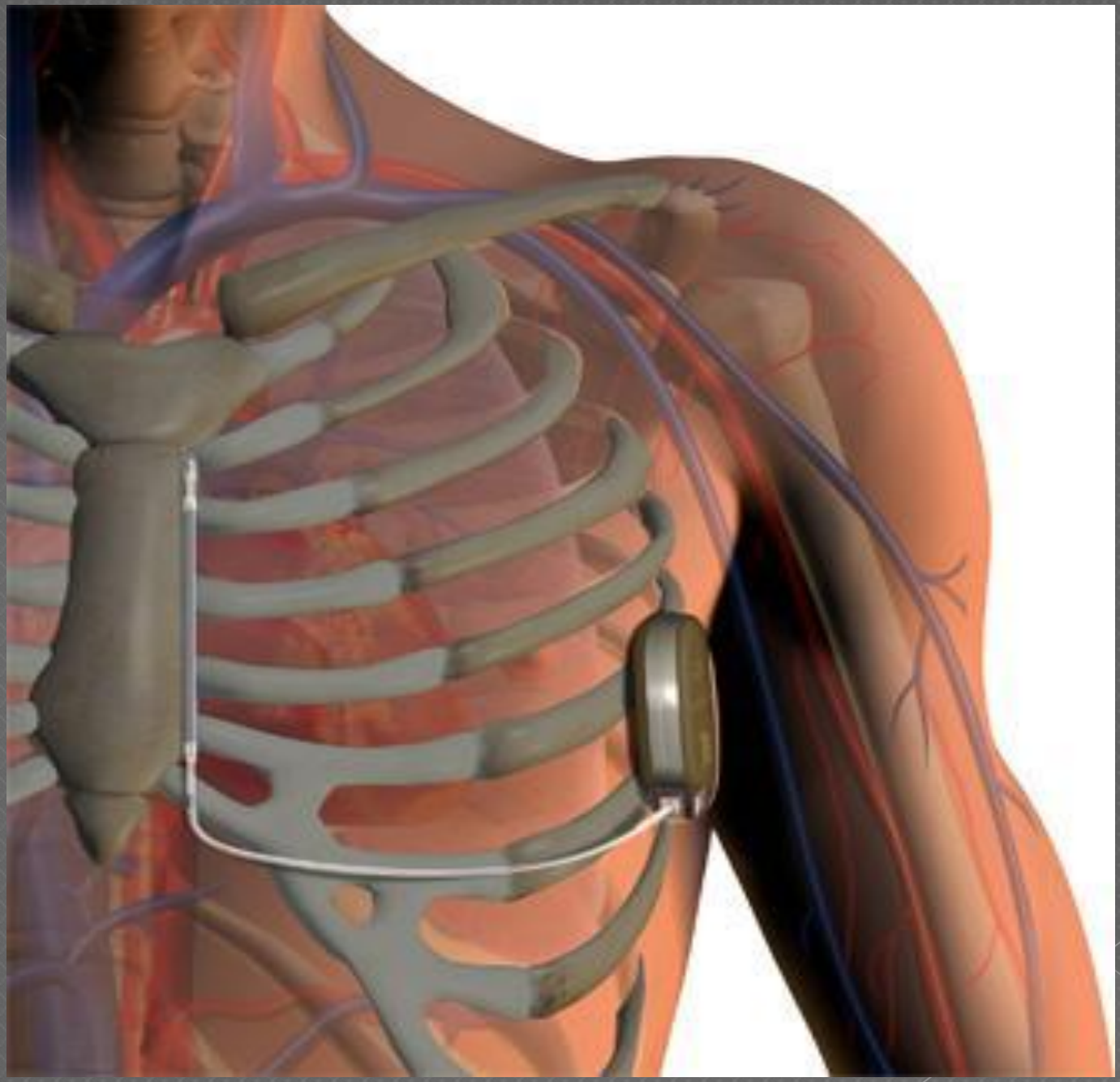

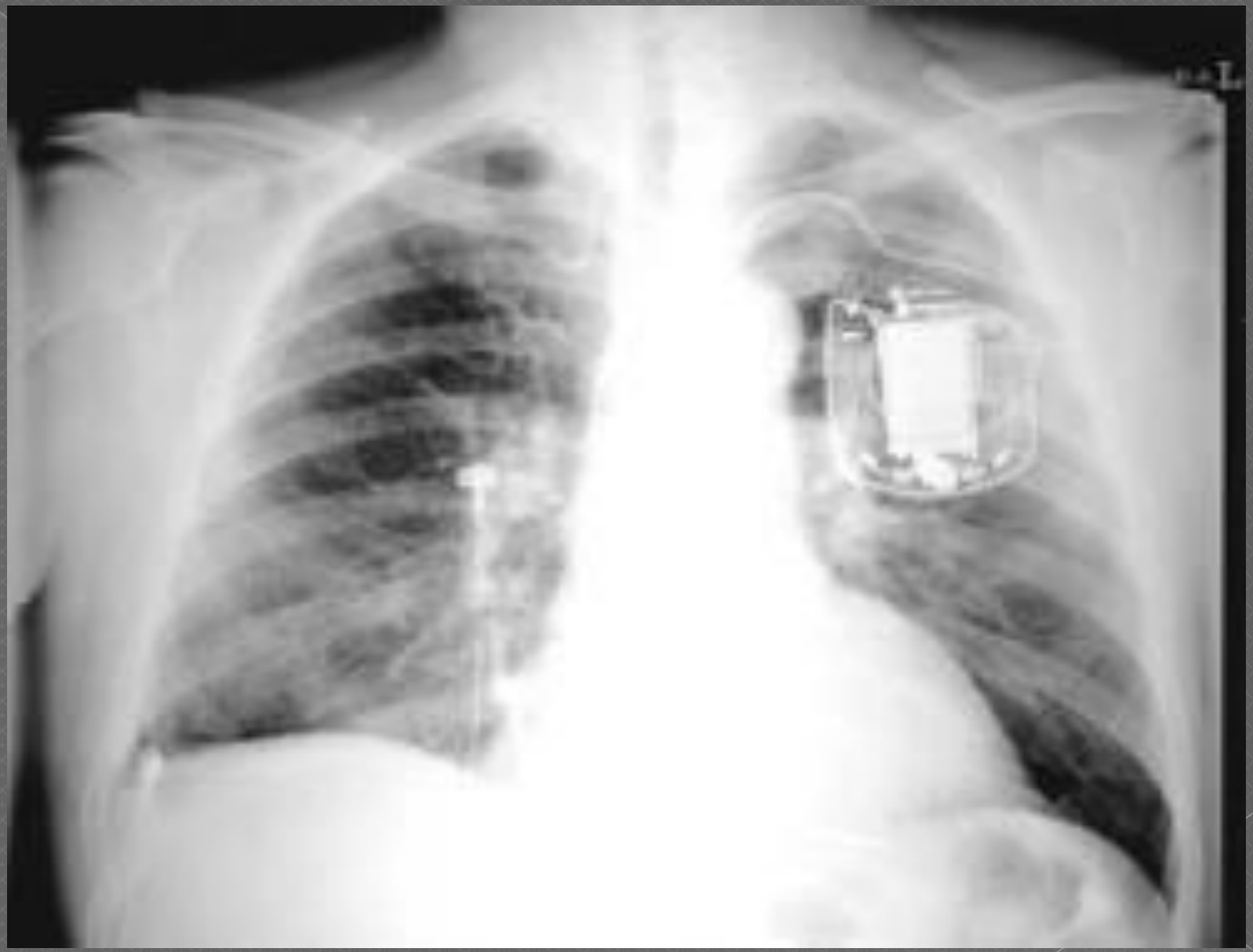

Радиочастотная абляция

Суть методики: в деструкции (абляции) патологического очага проводящей системы, генерирующего патологические электрические импульсы.

Виды физического воздействия:

- Ультразвук
- Лазер
- Низкие температуры (криодеструкция)
- Электрическая энергия.

Наиболее эффективный и безопасный – **электрическая энергия высокой частоты.**

Успешно применяется при различных предсердных тахикардиях, трепетании предсердий, АВ узловой тахикардии, синдроме WPW и желудочковых нарушениях ритма.

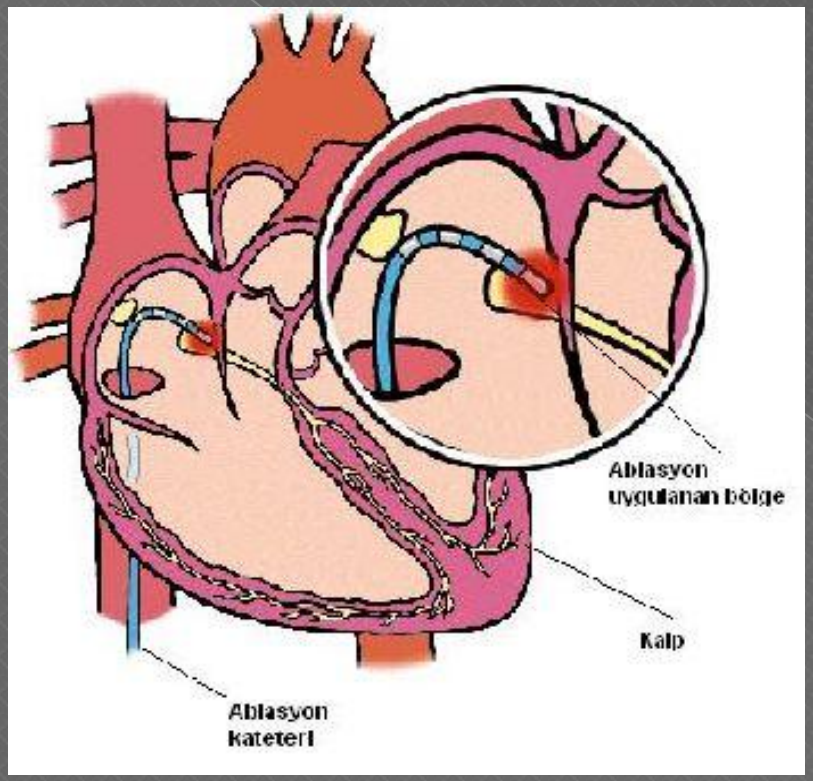

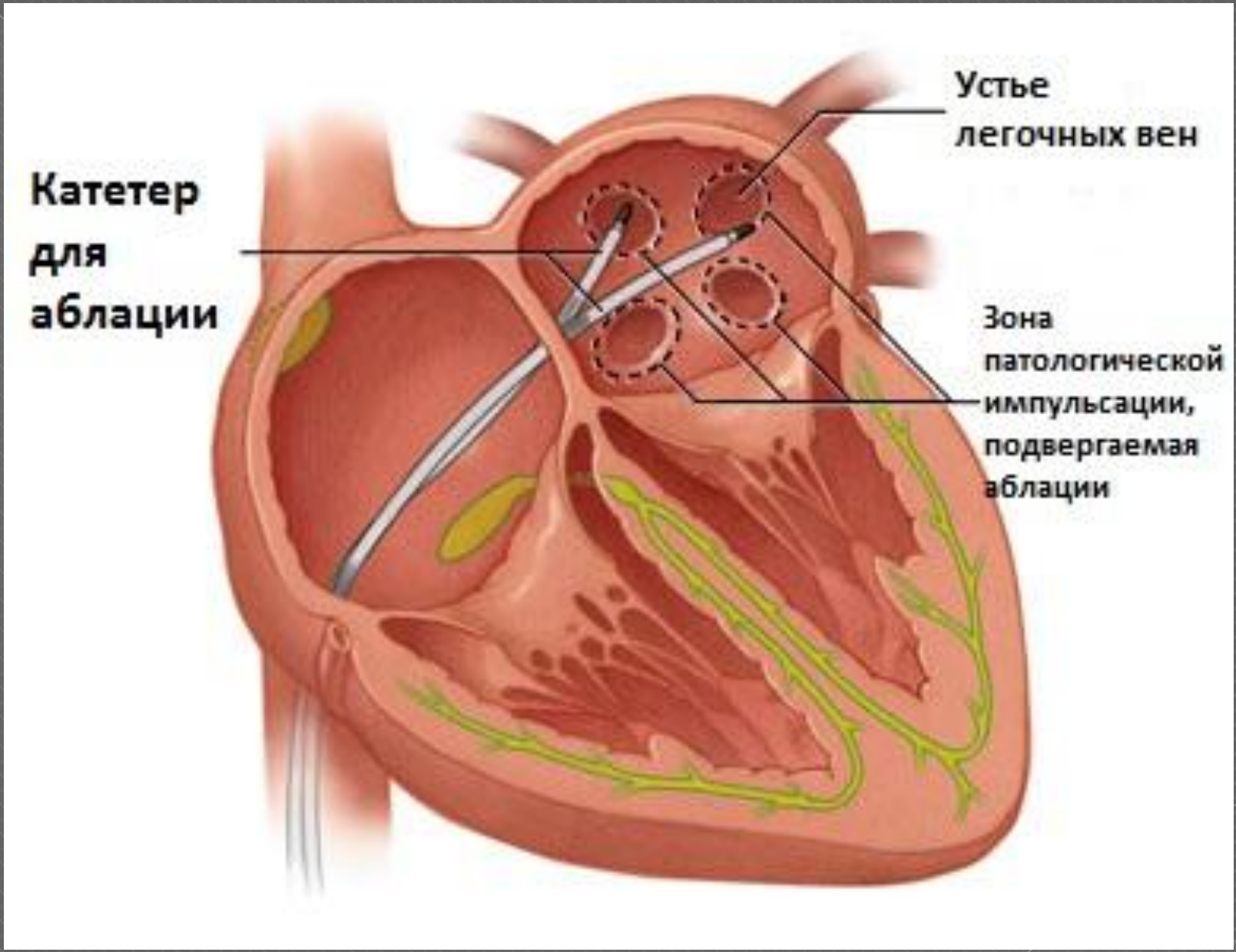
Устье
легочных вен
Катетер
для
аблации
Зона
патологической
импульсации,
подвергаемая
аблации

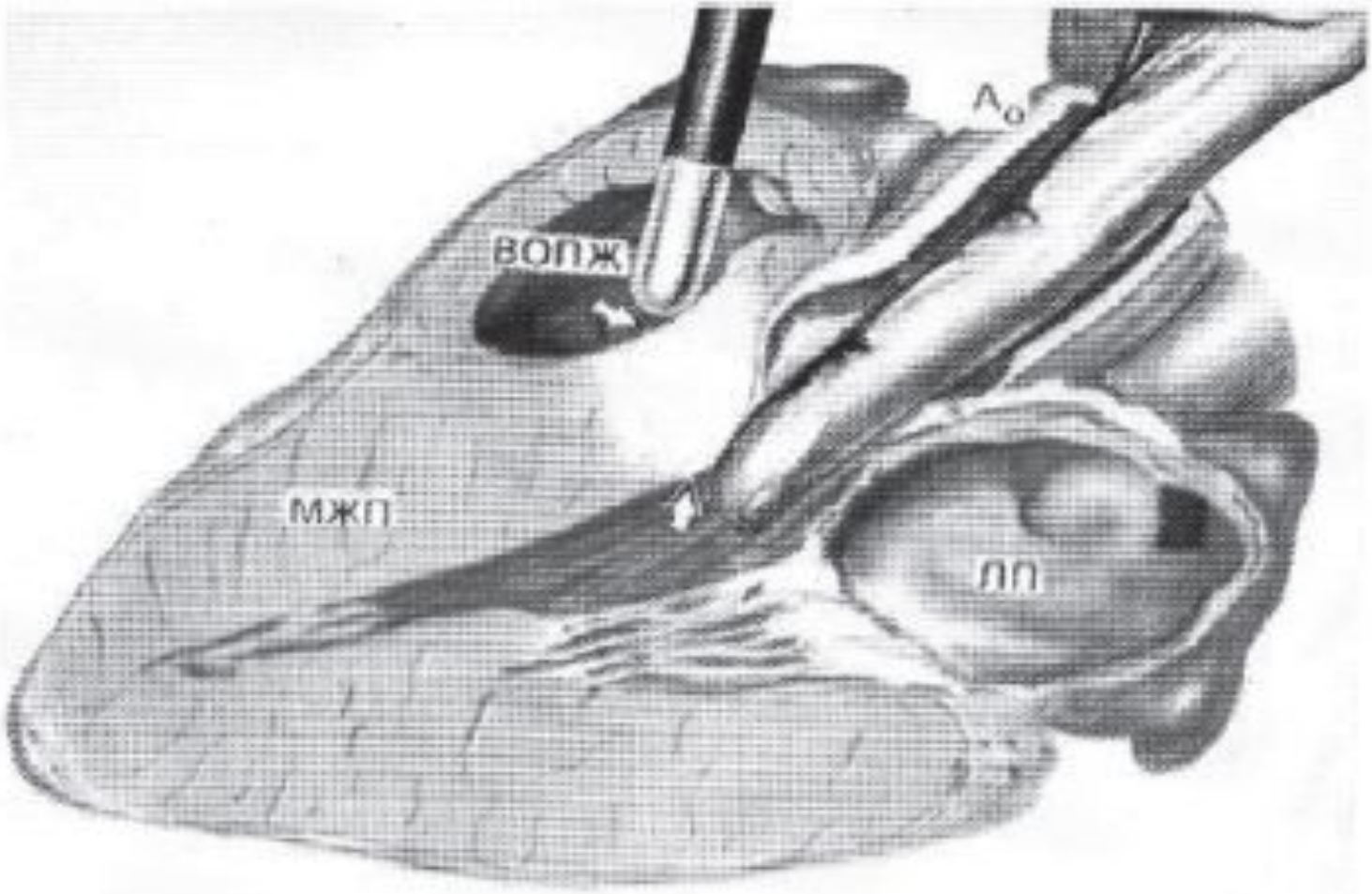

Рис. 34. Методика интраоперационной криодеструкции желудочковой тахикардии из выходного тракта ПЖ (Бокерия Л.А. и соавт., 1985).

Хирургическая аритмология

Классические методы хирургической коррекции нарушения ритма во время открытой кардиохирургической операции – купирование аритмии достигается за счет перерезки или удаления патологических участков проводящей системы.

Рис. 32. W.Sealy. Основоположник хирургической аритмологии.

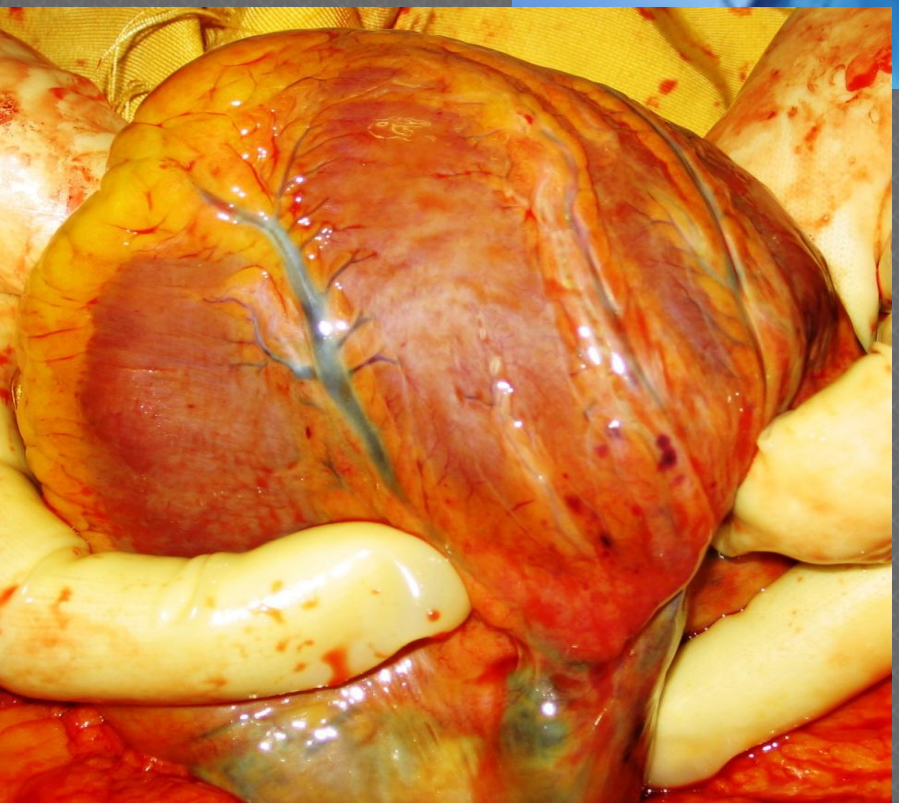

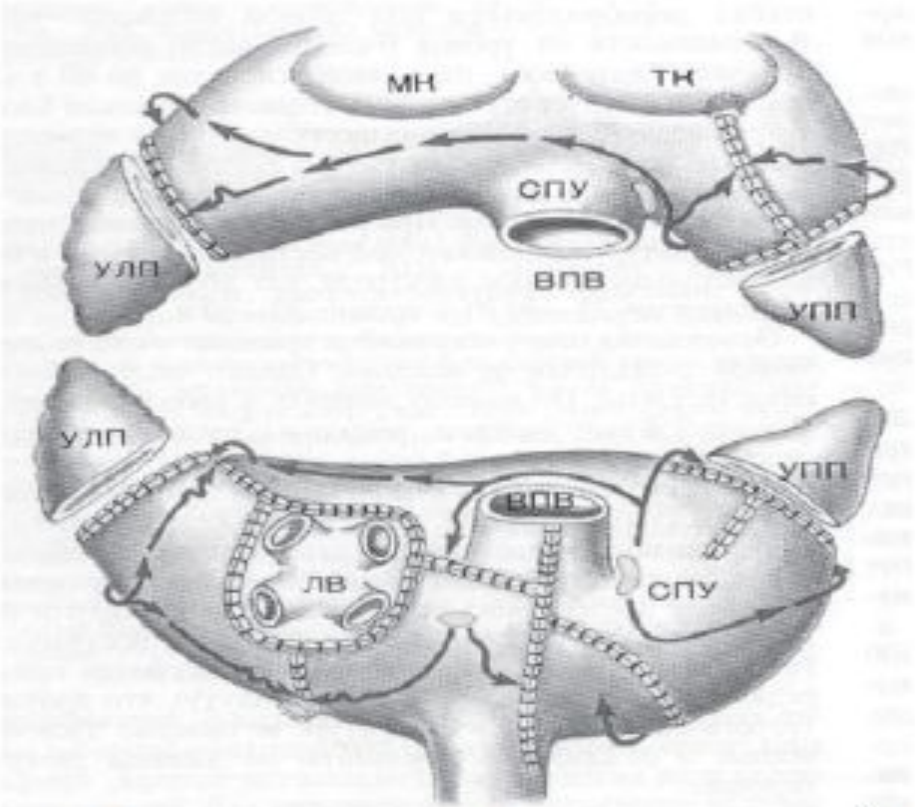

Рис. 38. Схема операции «Лабиринт» (J.Cox, 1987).

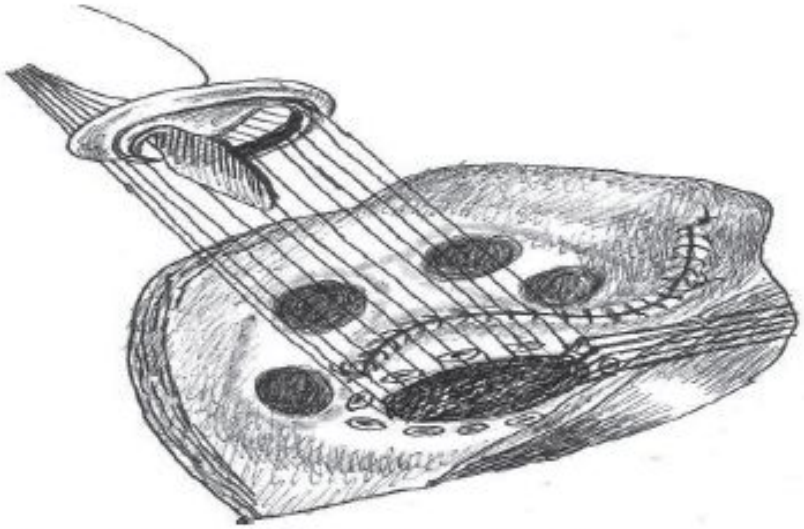

Рис. 41. Хирургическое ремоделирование левого предсердия и операция «Лабиринт» (Л.А.Бокерия, 2001).

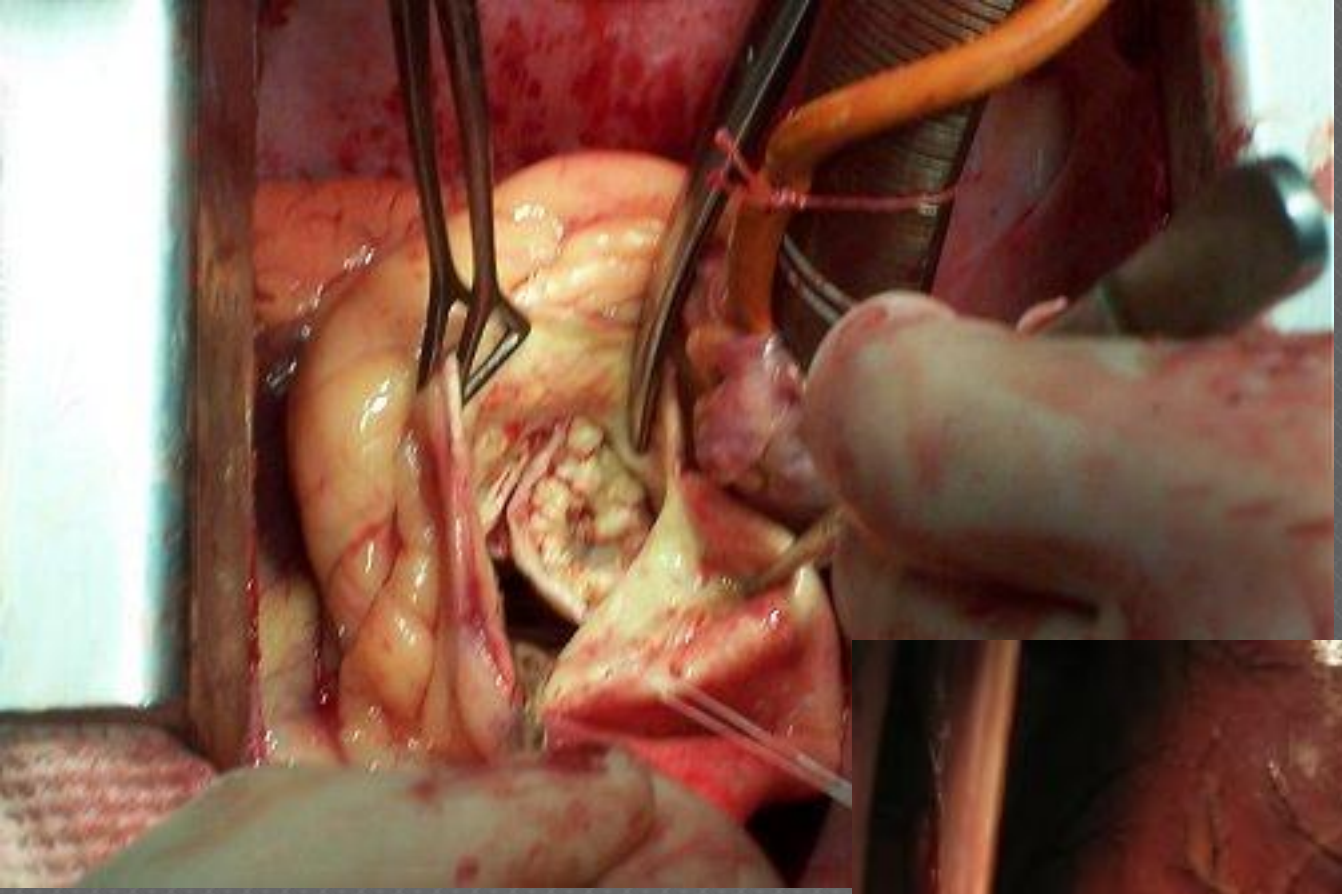

Лечение тахиаритмий при синдроме WPW

Синдром WPW (описан в 1930 г.) – синдром преждевременного возбуждения желудочков, обусловленный функционированием дополнительных пучков проведения электрических импульсов от предсердий к желудочкам (пучков Кента).



Рис. 31. Индукция ортодромной атриовентрикулярной тахикардии при синдроме WPW.

Цель хирургического лечения:

прервать антероградное и ретроградное проведение по добавочным предсердно-желудочковым соединениям и тем самым исключить возможность приступов АВ реципрокных тахикардии, а также распространение частых предсердных импульсов к желудочкам при ФП (ТП).

Перечень показаний:

- хотя бы единственный эпизод фибрилляции (трепетания) желудочков;
- повторяющиеся пароксизмы ФП (ТП), особенно при коротком антероградном ЭРП добавочного предсердножелудочкового соединения (240—250 мс);
- часто повторяющиеся и устойчивые к лекарственной профилактике (лечению) приступы ортодромией АВ реципрокной (круговой) тахикардии, сопровождающиеся острыми нарушениями кровообращения (падением АД, ишемией мозга или миокарда, сердечной астмой и др.);
- антидромный тип АВ реципрокной пароксизмальной тахикардии;
- наличие у больного нескольких добавочных предсердно-желудочковых соединений, что приводит к формированию различных вариантов АВ реципрокных пароксизмальных тахикардии;
- сочетание синдрома предвозбуждения с другими врожденными порокахии (аномалиями) сердца, требующими хирургической коррекции;
- возникновение повторных приступов А В реципрокной тахикардии у детей и юношей, что нарушает их нормальное физическое и психосоциальное развитие и создает феномен пожизненной лекарственной зависимости, непереносимость противоаритмических препаратов и тяжелые побочные реакции, вызываемые ими.

Картографирование

Облегчает и ускоряет анализ локальных электрических явлений и распознавание ДП.

Радикальная операция

Радикальную операцию при синдроме WPW проводят на открытом сердце эндокардиальным доступом в условиях гипотермического искусственного кровообращения и комбинированной кардиоплегии по стандартизированной методике, предусматривающей перерезку зоны расположения ДП [Sealy W., 1978, Iwa T., 1980].

160
65
90
MAQUET

Операция на закрытом сердце

- Операцию на закрытом сердце проводят G. Guiraudon и соавт. (1986), они используют эпикардиальный подход к ДП, при этом не требуется холодовая кардиоплегия с остановкой сердца. Непосредственно разрушение ДП осуществляется криодеструктором. Л. А. Бокерия и соавт. (1983— 1990), оперируя на открытой грудной клетке без кардиоплегии, применяют специальные электроды, обеспечивающие эффективную наружную (эпикардиальную) деструкцию ДП разрядами до 200 Дж (при отсутствии летальных исходов).

- одно из направлений разработано Ю. Ю. Бредикисом, использующим технику закрытой криодеструкции добавочных предсердно-желудочковых соединений (при право или левосторонней торакотомии). Операцию проводят на сокращающемся сердце с помощью криоинструмента (жидкий азот), воздействующего на ткань (на протяжении 3—6 см) температурой — 60—70°С в течение 120—150 с. Процедуру повторяют 2—3 раза.
- чрезвенозной катетерной электродеструкцией (фулгурацией) добавочных предсердножелудочковых соединений. Впервые этот метод применили J. Fisher и соавт. (1984), которые для разрушения ДП, начинавшегося в свободной стенке левого предсердия, вводили катетер через коронарный синус.

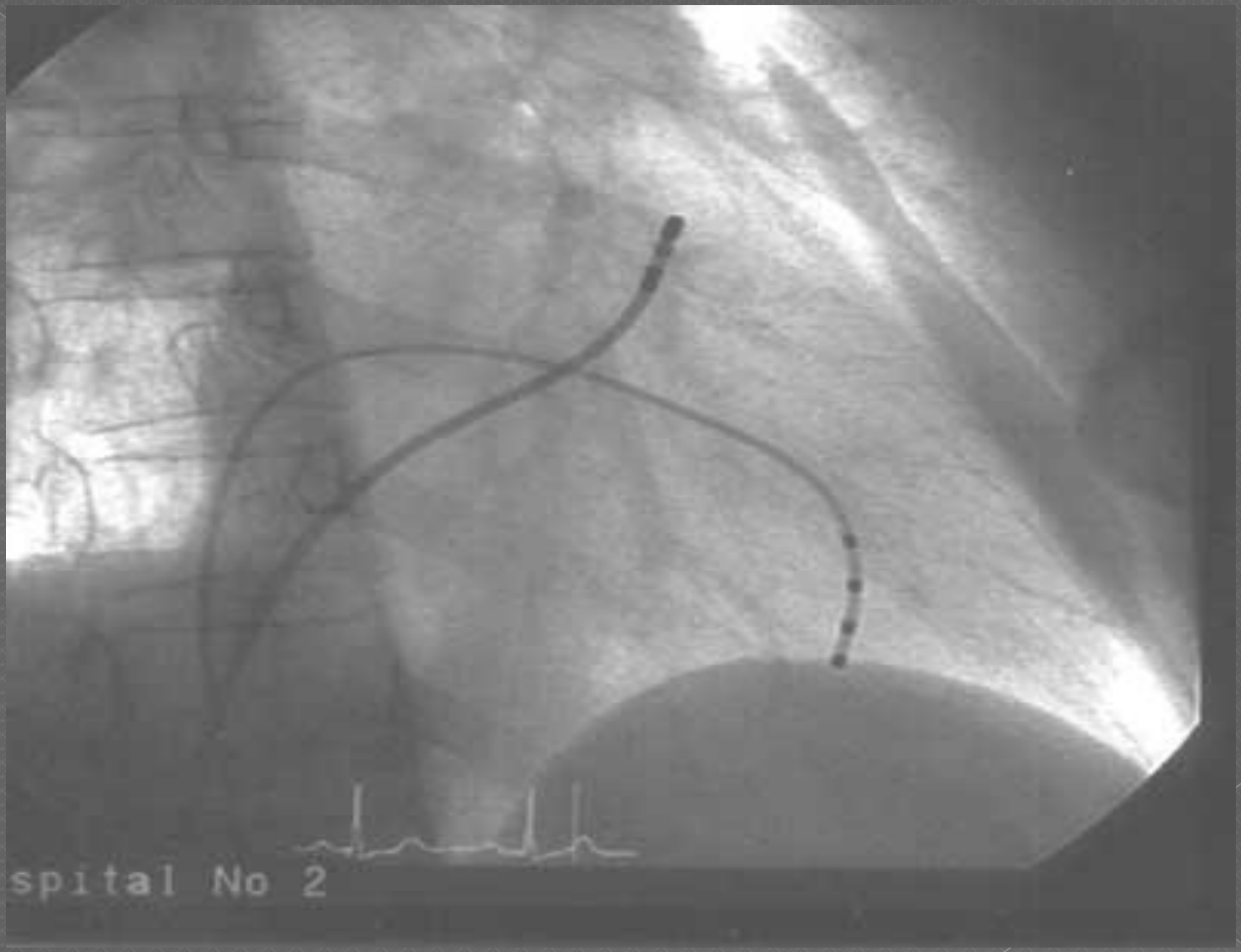
spital No 2

Катетерная электродеструкция

Так, разрушение септальных ДП и ДП в свободной стенке левого предсердия обеспечивается разрядами, наносимыми в устье коронарного синуса. Энергия этих разрядов не должна превышать 100 Дж, поскольку более мощный электрошок может разрушить коронарный синус, что уже не раз случалось, катетерная электродеструкция ДП через коронарный синус не может рассматриваться как вполне приемлемый метод.

Рис. 50. Первый Всероссийский съезд аритмологов. На открытии выступает Президент съезда, акад. РАМН Л.А.Бокерия.

«В истории хирургии сердца, так же как в любом другом виде созидательной человеческой деятельности, можно определить события, серьезнейшим образом повлиявшие на менталитет общества и состояние его здоровья во второй половине XX века. К таким событиям относятся операции радикального устранения врожденных и приобретенных пороков сердца, излечение от коронарной болезни сердца и ее осложнений, полное восстановление трудоспособности при угрожающих жизни аритмиях сердца, т.е. все то, чего не было в первой половине уходящего века».

Спасибо за внимание