

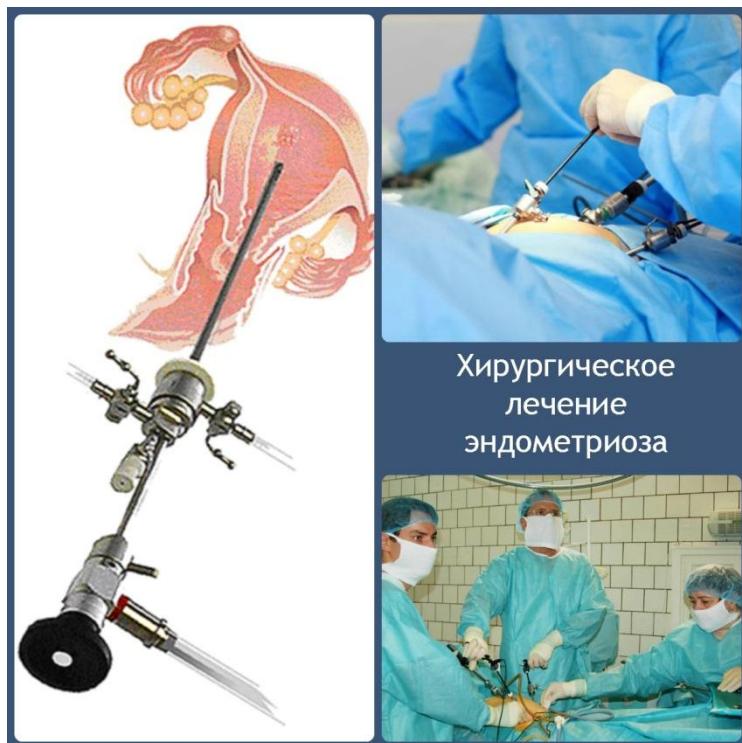ҚР ДЕНСАУЛЫҚ САҚТАУ
МИНИСТРЛІГІ
С.Ж.АСФЕНДИЯРОВ АТЫНДАҒЫ
ҚАЗАҚ ҰЛТТЫҚ МЕДИЦИНА
УНИВЕРСИТЕТІ



МИНИСТЕРСТВО
ЗДРАВООХРАНЕНИЯ РК
КАЗАХСКИЙ НАЦИОНАЛЬНЫЙ
МЕДИЦИНСКИЙ
УНИВЕРСИТЕТ ИМЕНИ С.Д.
АСФЕНДИЯРОВА

Кафедра: Резидентуры и интернатуры по акушерству и гинекологии

Тема: Хирургическое лечение эндометриоза



Хирургическое
лечение
эндометриоза

Выполнила: Қазиева
Арайлым
Интерн 6-го курса
Группа:01-1

Цели лечения

- снизить выраженность болей, устранить нарушения менструального цикла и диспареунию
- увеличить способность к оплодотворению при минимальной частоте развития побочных эффектов.

- Хирургическое лечение обычно показано при угрозе бесплодия или для его лечения.
- При распространённых формах эндометриоза - удаление яичников (или матки).

Показания к госпитализации

- для уточнения диагноза и проведения инвазивных диагностических методов (раздельное диагностическое выскабливание стенок полости матки, гистероскопия, лапароскопия);
- - проведения хирургического лечения (эндометриоз яичников, послеоперационных рубцов, ретроцервикальный эндометриоз, непереносимость гормональных препаратов, сочетание эндометриоза с другими гинекологическими заболеваниями);
- - отсутствие клинической ремиссии в течение 6 месяцев;
- - бесплодие.

Хирургическое лечение эндометриоза показано:

- при узловатых формах аденомиоза,
- при сочетании диффузной формы аденомиоза с миомой,
- при аденомиозе III степени,
- при наличии эндометриоидных кист яичников и распространенном ретроцервикальном эндометриозе.
- Непременным условием **эффективности хирургического лечения эндометриоза** является применение гормонотерапии после операции в течение не менее 3-6 мес. во избежание рецидивов, поскольку гарантии полного удаления эндометриоидных гетеротопий при наружном эндометриозе не может быть.

Показаниями к хирургическому лечению являются:

- абсолютные:
 - 1) внутренний эндометриоз при отсутствии эффекта от консервативного лечения в течение 6 месяцев при нарастании процесса.
 - 2) сочетание внутреннего эндометриоза с опухолью придатков, с быстрорастущей миомой матки, тяжелой эпителиальной дисплазией шейки матки, атипической гиперплазией эндометрия у женщин старше 40 лет.
- Относительные показания
 - 1) наличие сопутствующей миомы матки, которая сама по себе не диктует необходимость операции,
 - 2) наличие экстрагенитальной патологии, допускающей определенные варианты гормональной терапии,
 - 3) сочетание внутреннего эндометриоза с атипической гиперплазии эндометрия у пациенток моложе 40 лет,
 - 4) III степень распространенности эндометриоза.

Патогенетическая концепция лечения наружного генитального эндометриоза

Комбинированное лечебное воздействие:

- эндоскопическая диагностика, биопсия, оперативное вмешательство с удалением пораженной ткани (кист яичников, лазеро-, крио-или термодеструкция очагов эндометриоза, разделение спаек) с максимальным сохранением овариальной ткани (овариального резерва);
- медикаментозное воздействие с достижением антигонадотропного эффекта;
- контроль за эффективностью лечения.

- Хирургические вмешательства при эндометриозе могут проводиться как лапаротомным, так и лапароскопическим доступами. С улучшением оборудования и оперативной техники, лапароскопия, как правило, является методом выбора. **Лапароскопия** обеспечивает лучшую видимость, более бережное манипулирование тканями, меньшую выраженность спаечного процесса, более низкую частоту осложнений. Лапароскопические разрезы меньше размерами и менее болезненные, что существенно ускоряет процесс заживления. Но для распространенных форм заболевания с поражением смежных органов и значительным спаечным процессом более целесообразно использовать лапаротомный доступ.

- Удаление эндометриоидных очагов производится различными способами. При поверхностных очагах используется **лазерная абляция** (разрушение), **электро- и термокоагуляция**, при более глубоких поражениях — **механическое вырезание (эксцизия — полное удаление, резекция — неполное удаление)** и комбинация перечисленных методов. Каждый из этих методов имеет свои недостатки и преимущества. Наиболее эффективной считается **эксцизия** (вырезание) пораженных участков до границы со здоровой тканью. Этот метод позволяет производить также гистологическое исследование удаленной ткани для подтверждения диагноза. Но такой подход трудно использовать во всех случаях из-за риска кровотечения и угрозы ранения жизненно важных органов.

- Наиболее часто для удаления эндометриоидных очагов используется **электрокоагуляция и электроэксцизия**, при которых ткани плавятся и режутся электрическими инструментами. При необходимости удаления больших узлов, фрагментов тканей и отдаленном расположении пораженных участков от жизненноважных органов используется монополярная электрохирургия. В случаях близкого расположения кишечника, мочевого пузыря, мочеточников, прямой кишки биполярная электрохирургия является более безопасной. При этом методе риск поражения окружающих тканей практически отсутствует. Поверхностные небольшие очаги также удобнее удалять биполярными

- **Лазерная коагуляция** (разрушение тканей расплавлением) очагов эндометриоза считается наиболее безопасным методом. Преимуществами этого метода лечения являются точность, хорошие коагуляционные свойства, незначительные температурные поражения окружающих тканей. Риск возникновения спаек после лазерного воздействия гораздо ниже, чем после электрохирургических вмешательств.

- Особые сложности вызывает эндометриоз, который поражает жизненноважные органы, такие как кишечник, мочевого пузыря, крупные сосуды. Иногда возникает необходимость удаления части кишечника, мочевого пузыря, других органов. Часто в этих случаях полное удаление эндометриоидной опухоли технически невозможно выполнить. Задаaniem хирурга в этих случаях является выбор оптимального объема оперативного вмешательства, принципом которого является баланс между максимальной полнотой удаления очага и минимальным вредом для окружающих органов.

- Большие эндометриомы яичников можно лечить с помощью дренирования, дренирования с биполярной коагуляцией/лазерной вапоризацией кисты или кистэктомии (удаление кисты), при этом лапароскопическая кистэктомия считается более эффективной, чем дренирование для уменьшения болевого синдрома, рецидивов и увеличения частоты наступления беременности.

- Симптоматические хирургические вмешательства, такие как **LUNA -Laparoscopic Uterine Nerve Ablation** — пересечение нервных стволов, которые проходят в толще крестцово-маточных связок; **пресакральная нейротомия** — пересечение пресакральных нервов с обеих сторон, ранее использовались для лечения выраженного болевого синдрома. Однако затем было доказано, что существенных преимуществ по сравнению с плацебо эти методы не имеют, зато могут приводить к возникновению тяжелых осложнений, таких как повреждение средней сакральной артерии и вены, денервация таза и, вследствие этого, — пролапс матки и запор.

- При ретрофлексии (загибе назад) матки, эндометриозе брюшины прямокишечно-маточного пространства органосберегающие операции могут быть дополнены антефиксацией (принудительным наклоном вперед) матки. Наиболее распространенным методом антефиксации является укорочение маточных связок.

- Риск рецидивирования эндометриоза при условии сохранения яичников существенно зависит от полноты удаления очагов, тщательности хирургического вмешательства, бережности отношения к окружающим тканям и брюшины, и достигает 30-90% в зависимости от тяжести заболевания и локализации очагов. После радикальных операций с удалением яичников эндометриоз рецидивирует редко — в 1-5% случаев.

Хирургическое лечение

- Удаление или уничтожение (абляция) эндометриоидных очагов в сочетании с адгезиолизисом с целью улучшения фертильности при минимальной и умеренной степени эндометриоза, более эффективны, чем диагностическая лапароскопия. Операция должна быть выполнена специализированной бригадой хирургов с учетом необходимости сохранения овариального резерва и оптимизации объема операции.

Эндометриоидные кисты яичников и ВРТ

- При эндометриоидных кистах яичников важно рассмотреть желание пациентки сохранить фертильность, чтобы определить степень вмешательства и при необходимости сохранить яичники и их функцию.
- У пациенток, не заинтересованных в беременности, целесообразно начать терапию КОК (лучше в непрерывном режиме) после хирургического удаления эндометриом яичников.
- Лапароскопическая цистэктомия у больных бесплодием при установленном диагнозе рекомендована при размере кист более 3 см с целью уточнения диагноза, уменьшения риска инфекции, улучшения доступа к созревающим фолликулам при ЭКО, исключения отрицательного воздействия содержимого кисты на процесс овуляции и оплодотворения, что очень важно, с целью исключения злокачественного процесса – при любых размерах образования.
- Важно учитывать высокую вероятность снижения овариального резерва.
- Оперативное вмешательство на яичниках с доказанным гистологическим диагнозом в анамнезе – может служить основанием для назначения гормональной терапии без повторного хирургического вмешательства (при небольших размерах кист или эндометриозе брюшины).
- Необходимо полное обследование – онкомаркеры, УЗИ с доплерографией для соблюдения онкологической настороженности.

Хирургическое лечение боли, ассоциированной с эндометриозом

- Цели органосохраняющего хирургического лечения – восстановление нормальной анатомии, уничтожение эндометриоидного субстрата и устранение боли. Такой подход применяют при лечении женщин репродуктивного возраста, желающих сохранить фертильность и избежать раннего наступления менопаузы. Хирургический подход должен включать удаление эндометриом яичников и очагов эндометриоза, в том числе в соседних органах (кишечник, мочевого пузыря, мочеточники, аппендикс и т.д.), разделение спаек и разрушение нервных структур, обеспечивающих проведение болевых импульсов. Радикальное хирургическое лечение подразумевает гистерэктомию с двусторонним удалением придатков и всех видимых эндометриоидных очагов с возможным дополнением денервационных вмешательств. В ряде случаев эти операции сопряжены с высоким хирургическим риском, поэтому должны быть согласованы с пациентками и во всех случаях выполнены опытным хирургом в специализированном медицинском учреждении (см. «Хирургическое лечение эндометриоза»)

Задачи лечения эндометриоза состоят в следующем:

- удаление очага эндометриоза;
- уменьшение интенсивности болей;
- лечение бесплодия;
- предотвращение прогрессирования;
- профилактика рецидивов заболевания, что уменьшает необходимость выполнения радикального оперативного вмешательства и позволяет сохранить репродуктивную функцию женщин.

- Оперативное вмешательство – основной этап в лечении эндометриоза. Показание к выполнению оперативного вмешательства по поводу эндометриоза могут служить три его основных симптома: хроническая тазовая боль, эндометриомы или бесплодие.
- Необходимо соблюдать строго правила проведения оперативных вмешательств по поводу любых форм эндометриоза.
- Операцию нужно выполнять на 5–12-й день менструального цикла, в результате чего в 2 раза снижается риск развития рецидива.
- При выявлении поражения смежных органов малого таза целесообразно привлечение к операции хирургов или урологов, владеющих навыками проведения оперативных вмешательств на этих органах. Преимущества лапароскопического доступа при хирургическом лечении эндометриоза не вызывают сомнений, но необходимо оценивать возможность проведения эндохирургического вмешательства, обеспечивающего адекватный объем операции. Пациентки с тяжелыми формами генитального эндометриоза должны быть осведомлены о всех возможных вариантах прогноза и течения послеоперационного периода. Операции следует проводить в специализированном стационаре.

Предоперационное обследование

- Адекватное предоперационное обследование позволяет определить оптимальную хирургическую тактику, доступ, рациональный объем оперативного вмешательства и целесообразность привлечения смежных специалистов, а также предположить программу реабилитации пациентки. Традиционные методы обследования (сбор анамнеза, клинико-лабораторное обследование и физикальный осмотр) являются основными при установлении и дифференцировке диагноза.

Помимо этого, используют другие методы исследования:

- Ультрасонография органов малого таза (предпочтительно трансвагинальная) является скрининговым методом исследования при подозрении на генитальный эндометриоз. Трансректальную сонографию проводят при подозрении на инфильтративные формы эндометриоза с поражением стенки прямой кишки, сопровождающимся специфической симптоматикой (тенезмы, кровь при дефекации во время менструации);
- МРТ и КТ с целью выявления признаков инфильтративного роста эндометриоза, они помогают определить степень поражения параметральной, параректальной клетчатки и других клетчаточных пространств стенки кишки, мочевого пузыря, а также ректовагинальной перегородки;

- • Колоноскопия и/или рентгенография кишечника с применением бария позволяют определить степень анатомических функциональных нарушений различных отделов толстой кишки;
- • Цистоскопия показана при подозрении на поражение стенки мочевого пузыря или дистальных отделов мочеточников. В некоторых случаях на предоперационном этапе возможно установление стентов в мочеточники для предотвращения их ранения или обструкции в послеоперационном периоде;
- • Определение уровня онкомаркера СА-125 необходимо проводить в случае обнаружения опухолевидных образований яичников с целью проведения дифференциальной диагностики. Корреляции между уровнем онкомаркера и степенью распространения генитального эндометриоза не отмечено. Определение уровня СА-125 имеет значение для мониторинга заболевания. Однократные значения его могут изменяться при сопутствующих воспалительных, инфекционных и онкологических заболеваниях, а также при рецидиве эндометриоза.

Хроническая тазовая боль

- Метод и объем оперативного вмешательства при данной симптоматике зависят прежде всего от степени распространения процесса и поражения смежных органов, а также от нарушения их функций. Важную роль играют репродуктивные планы и прогнозы. Учитывая это, объем оперативного вмешательства может быть ограничен разделением сращений между органами для восстановления нормальной анатомии малого таза, коагуляцией очагов эндометриоза и проведением дополнительных мероприятий с целью повышения возможности (частоты) наступления беременности в естественном цикле либо в качестве подготовки к ВРТ.

- В случае нарушения функций смежных органов, при наличии обширных инфильтративных образований в малом тазе, которые также могут быть причиной выраженного болевого синдрома, некупирующегося с помощью консервативной терапии, показано проведение радикального оперативного вмешательства с сохранением репродуктивной функции или без ее сохранения. Радикальный объем оперативного вмешательства без сохранения репродуктивной функции включает пангистерэктомию.
- С целью сохранения репродуктивной функции при выполнении радикального оперативного вмешательства удаляют все эндометриоидные инфильтраты в малом тазе и брюшной полости, но обязательно сохраняют матку, даже в случае необходимости проведения аднексэктомии, что позволяет в последующем использовать ВРТ (уровень доказательности Ib).

- При вовлечении в инфильтрат только передней стенки прямой кишки (без вовлечения слизистой) показано его иссечение методом «сбривания» («shaving») или выполнение сегментарной резекции 1/3 или 1/2 просвета кишки при полном поражении. При этом необходимо убедиться в герметичности швов и тщательности перитонизации места иссечения.
- Выполнение передней резекции прямой кишки с наложением циркулярного компрессионного анастомоза показано только при стенозирующих поражениях, при этом в операционную бригаду должен быть включен колопроктолог.
- Резекцию эндометриоидного инфильтрата мочевого пузыря необходимо проводить в пределах здоровых тканей с восстановлением целостности органа двухрядным швом и продолжительным дренированием мочевого пузыря постоянным катетером. При вовлечении в процесс мочеточника и развитии уродинамических нарушений возможно выполнение уретеролизиса с или без резекции участка мочеточника с наложением анастомоза по принципу конец в конец или созданием цистоуретероанастомоза. В решении вопроса об объеме операции и выполнении оперативного вмешательства принимает участие уролог.

- У пациенток с хронической тазовой болью определенную роль может играть поражение эндометриозом аппендикса, в котором также возможны хронические воспалительные или другие изменения. Во время лапароскопии аппендикс должен быть выделен (если это возможно) и осмотрен. Лапароскопическое удаление аппендикса следует производить только при наличии его очевидных изменений. Однако при этом необходимо учитывать согласие пациентки, а также риск возникновения осложнений в ходе операции и в послеоперационном периоде.

- Исправление положения матки и перевод ее из ретрофлексии у женщин с диспареунией в ряде случаев целесообразен. Однако нет убедительных данных, которые бы подтверждали эффективность или клиническую полезность этой процедуры. Имеют права гражданства и операции LUNA, и пресакральная нейрэктомия. Но большинство хирургов не считают их целесообразными, давая предпочтение лапароскопической или роботической технике выделения нервных сплетений из инфильтрата (nervspredtechnology).

- Выбор метода хирургического лечения и доступа (лапароскопический или абдоминальный) определяется опытом хирурга и профильностью учреждения. Для сохранения репродуктивной функции оптимальным является лапароскопический доступ, однако при обширных инфильтративных поражениях с резекцией смежных органов более безопасным следует признать для большинства хирургов – абдоминальный доступ.

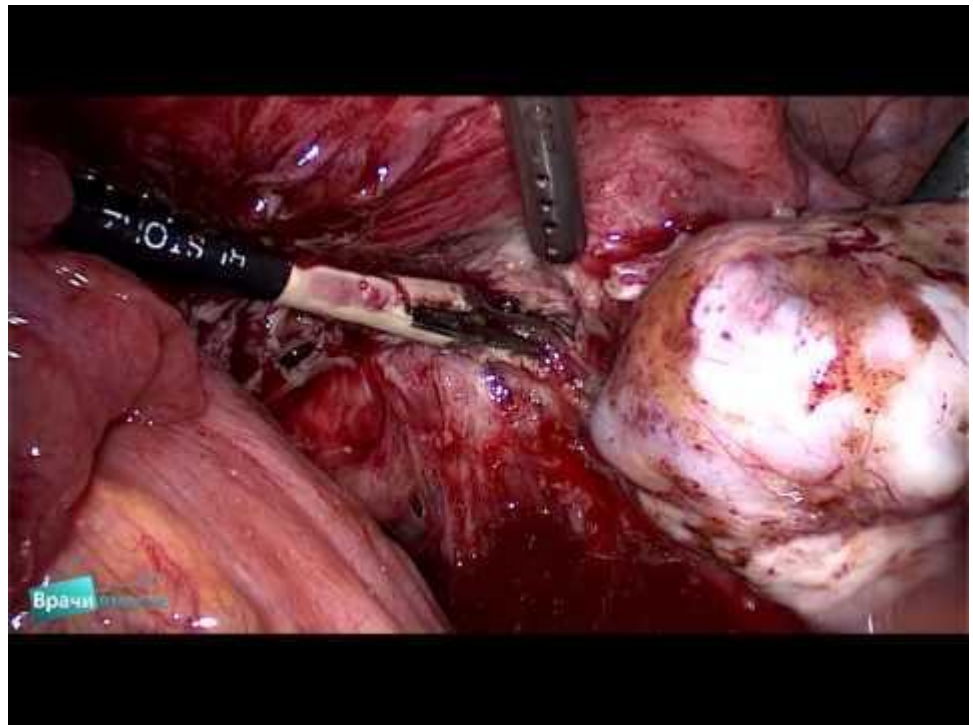
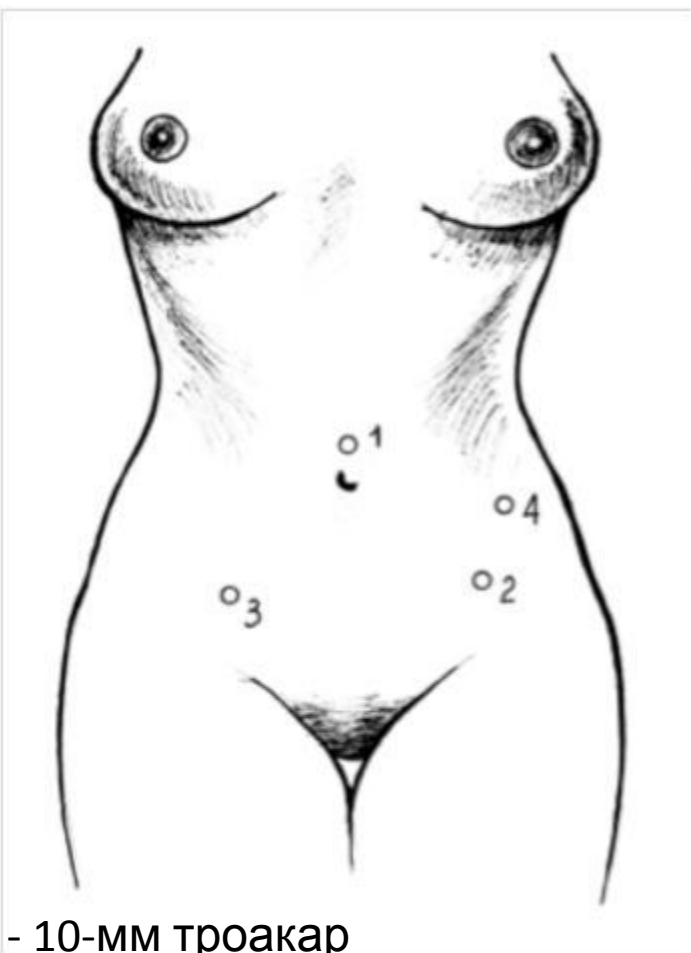
Эндомиоидные кисты

Яичников

- Хирургический подход при эндомиоидных кистах яичника в целом соответствует таковому при любой доброкачественной опухоли яичника. При лечении пациенток репродуктивного возраста самым важным является сохранение фертильности, но при этом объем операции обязательно должен обеспечить снижение риска развития рецидивов. С этой целью необходимо придерживаться тактики полной энуклеации стенки кисты после ее опорожнения и промывания полости кисты.
- Выполнение аблации капсулы эндомиоидной кисты возможно только при угрозе аднексэктомии и/или резком снижении овариального резерва. Часто такая ситуация возникает при выполнении оперативного вмешательства по поводу рецидива эндомиоидных кист. В этом случае допустимо проведение лазерной вапоризации, а не радикального удаления капсулы кисты (уровень доказательности Ib).

- Вопрос целесообразности удаления капсулы при ее небольшом размере (менее 30 мм) не имеет однозначного решения. В связи с необходимостью гистологической верификации диагноза, а также дифференциальной диагностики со злокачественными образованиями яичников цистэктомия в этих случаях представляется оправданной.

- Удаление эндометриодной кисты следует (при возможности) выполнять с использованием лапароскопического доступа. При этом необходимо соблюдать все принципы микрохирургической операции с учетом особенностей щадящего воздействия инструмента, режимов энергии (электро-, лазерной, крио-, плазма, ультразвук и т. д.) на ткань яичника (энуклеация только пораженных участков) для максимального сохранения овариального резерва. От зашивания яичника в большинстве случаев следует воздерживаться (уровень доказательности Ib). Необходимо использовать постоянное промывание тканей, режимы кондиционирования брюшной полости. При обширном спаечном процессе – противоспаечные барьеры.



- 1 - 10-мм троакар
- 2 – 5- мм троакар
- 3 – 5- или 12-мм троакар
- 4 – 5- или 10-мм троакар

Рисунок 1. Точки введения троакаров при лапароскопических операциях по поводу эндометриоза (Пучков К.В. и соавторы, 2005 г.).

ТЕХНИКА ЛАПАРОСКОПИЧЕСКИХ ОПЕРАЦИЙ ПРИ ЭНДОМЕТРИОЗЕ

- Операцию начинают с наложения карбоксиперитонеума в объеме 3-4 литров до внутрибрюшного **давления 12 мм.рт.ст., после чего следует введение 10-мм троакара** для оптики. Далее под контролем зрения вводят два 5-мм троакара в подвздошных областях, латеральнее прямых мышц и нижних эпигастральных сосудов. Дополнительный, третий 5-мм (или 10-мм) троакар, может быть введен в мезогастрии слева, ниже пупка, для ректатора-подъемника (рис. 1). При использовании эндоскопических сшивающих аппаратов, аппарата «LigaSure» в 3 доступе 5-мм троакар заменяется на 12-мм или 10-мм соответственно.

Эндометриоз–ассоциированное бесплодие

- Хирургический этап лечения бесплодия при наличии эндометриоза заключается, прежде всего, в восстановлении нормальных анатомических взаимоотношений органов малого таза и удалении эндометриоидных кист яичников.
- Допустимо проведение только коагуляции очагов эндометриоза, расположенных вблизи мочеочника, сосудов и на стенках полых органов без их тотального иссечения. Это позволяет снизить риск развития тяжелых осложнений у пациенток,
- основной жалобой которых является бесплодие.

- Необходимо проведение тщательного сальпингоовариолизиса, гемостаза и проверки проходимости маточных труб.
- Целесообразно использовать противоспаечные барьеры для предотвращения развития трубно-перитонеального бесплодия.

- Нецелесообразно проведение повторных операций с целью восстановления естественной фертильности. Это неоправданно затягивает продолжительность лечения в целом и снижает эффективность ВРТ. При планировании ВРТ хирургическое лечение, предусматривающее удаление эндометриоидных кист и проведение сальпингэктомии при необратимых изменениях маточных труб, осуществляют в качестве подготовки. Спорным и не всегда оправданным является удаление обширного эндометриоидного позадишеечного инфильтрата или эндометриоза мочевого пузыря при отсутствии болевого симптома как этапа подготовки к ЭКО. Это значительно повышает риск развития послеоперационных осложнений, но при этом не оказывает существенного влияния на частоту наступления беременности. При хирургическом лечении необходимо использовать лапароскопический доступ, исключением могут быть только тяжелые формы эндометриоза либо экстрагенитальные заболевания, являющиеся противопоказанием к проведению лапароскопии.
- Важным компонентом хирургического лечения эндометриоза является предотвращение образования спаек путем минимизации травмирования тканей.

Основные принципы хирургического лечения с позиций доказательной медицины:

- Лапароскопия является предпочтительным хирургическим доступом («золотой стандарт») при лечении эндометриоза независимо от тяжести и степени распространения патологического процесса вследствие лучшей визуализации очагов благодаря их оптическому увеличению, минимальной травматизации тканей и более быстрой реабилитации пациенток, чем после лапаротомии (уровень доказательности Ia);

- Лечебно-диагностическая лапароскопия с удалением очагов эндометриоза обеспечивает более значительное уменьшение интенсивности ассоциированных с эндометриозом болей по сравнению с диагностической лапароскопией (уровень доказательности Ia). В одном РКИ сравнивали действие лазерной абляции эндометриоза I–II ст. с воздействием диагностической лапароскопии. При наблюдении в течение 6 мес. 63% пациенток сообщили об уменьшении выраженности или регрессии симптомов, в то время как в контрольной группе только 23%. Наименее значительный эффект лечения отмечен у пациенток с минимальными формами эндометриоза (уровень доказательности Ia). Во втором РКИ у больных эндометриозом различной степени распространения в случайном порядке были выполнены либо диагностическая процедура, либо хирургическое удаление очагов, а через 6 мес. – повторная лапароскопия. После первой хирургической лапароскопии о снижении интенсивности тазовой боли, а также об общем повышении качества жизни сообщили значительно большее число женщин, чем после диагностической процедуры (80 и 32% соответственно). При оценке через 12 мес. женщины в обеих группах сообщили о значительном снижении интенсивности боли по всем параметрам, кроме дисхезии, по сравнению с оценкой через 6 мес.

- Эндометриомы яичников у женщин с тазовой болью должны быть удалены хирургическим путем при лапароскопии (уровень доказательности Ia). У пациенток репродуктивного возраста при сохранении максимального объема непораженной ткани яичников принципиально важно полностью удалить капсулу кисты, что значительно снижает риск развития рецидивов в отличие от других методик (пункция, дренирование кисты, алкоголизация и уничтожение капсулы путем воздействия энергии различных видов).

- Несмотря на ограниченность данных, полученных в ходе РКИ, выполненных с целью оценки эффективности оперативного вмешательства в плане снижения интенсивности боли, очевидно, что оно является высокоэффективным в большинстве случаев. Тем не менее, клиническая практика показывает, что у некоторых женщин отмечается слабый ответ на хирургическое лечение либо из-за неполного удаления очагов или развития послеоперационного рецидива, либо из-за того, что боль была вызвана не эндометриозом.

- Очаги инфильтративного эндометриоза ректовагинальной перегородки, как правило, могут быть удалены лапароскопическим или комбинированным лапароскопически-влагалищным доступом, при необходимости в сочетании с одновременной резекцией пораженного участка стенки прямой кишки или в едином блоке с маткой (у женщин, незаинтересованных в беременности). При вовлечении в эндометриоидный инфильтрат толстой кишки в области ректовагинальной перегородки с характерными клиническими проявлениями (дисменорея, диспареуния, дисхезия) иногда следует выполнить резекцию кишки. Критериями для принятия решения о резекции кишки являются размер очага поражения более 2–3 см, степень вовлечения окружности кишки (более 1/3 окружности), глубина инвазии в мышечный слой 5 мм и более. При отсутствии показаний к резекции кишки возможно иссечение только эндометриоидного инфильтрата с использованием и органосберегающей методики «shaving». Хирургическое лечение инфильтративных форм эндометриоза с вовлечением толстой кишки, мочевого пузыря и мочеточников необходимо проводить исключительно в специализированных экспертных лечебных центрах с применением мультидисциплинарного подхода (уровень доказательности IIIa). Выполнение резекции кишки или мочевого пузыря должен осуществлять хирург, имеющий сертификат о праве на проведение подобных операций (колоректальный хирург, уролог и т.д.).

- Радикальным методом лечения аденомиоза можно считать лишь тотальную гистерэктомию (экстирпация матки), которая может быть выполнена путем лапароскопии. При осуществлении гистерэктомии одновременно следует удалить все видимые эндометриоидные очаги, при этом билатеральная сальпингоофорэктомия может способствовать более эффективному купированию боли и уменьшению вероятности выполнения повторного оперативного вмешательства, однако вопрос об удалении яичников следует обсуждать с каждой пациенткой индивидуально (уровень доказательности Ia).

- Аблиция крестцово-маточного нерва (операция LUNA) незначительно повышает степень разрешения тазовой боли (уровень доказательности Ib).
- В том случае, если пациентка не отвечает на органосохраняющую операцию, но воздерживается от радикального хирургического лечения, можно выполнить пресакральную нейрэктомия, особенно при тяжелой дисменорее, хотя данные о ее эффективности спорные (уровень доказательности Ib).

Спасибо за внимание!

