

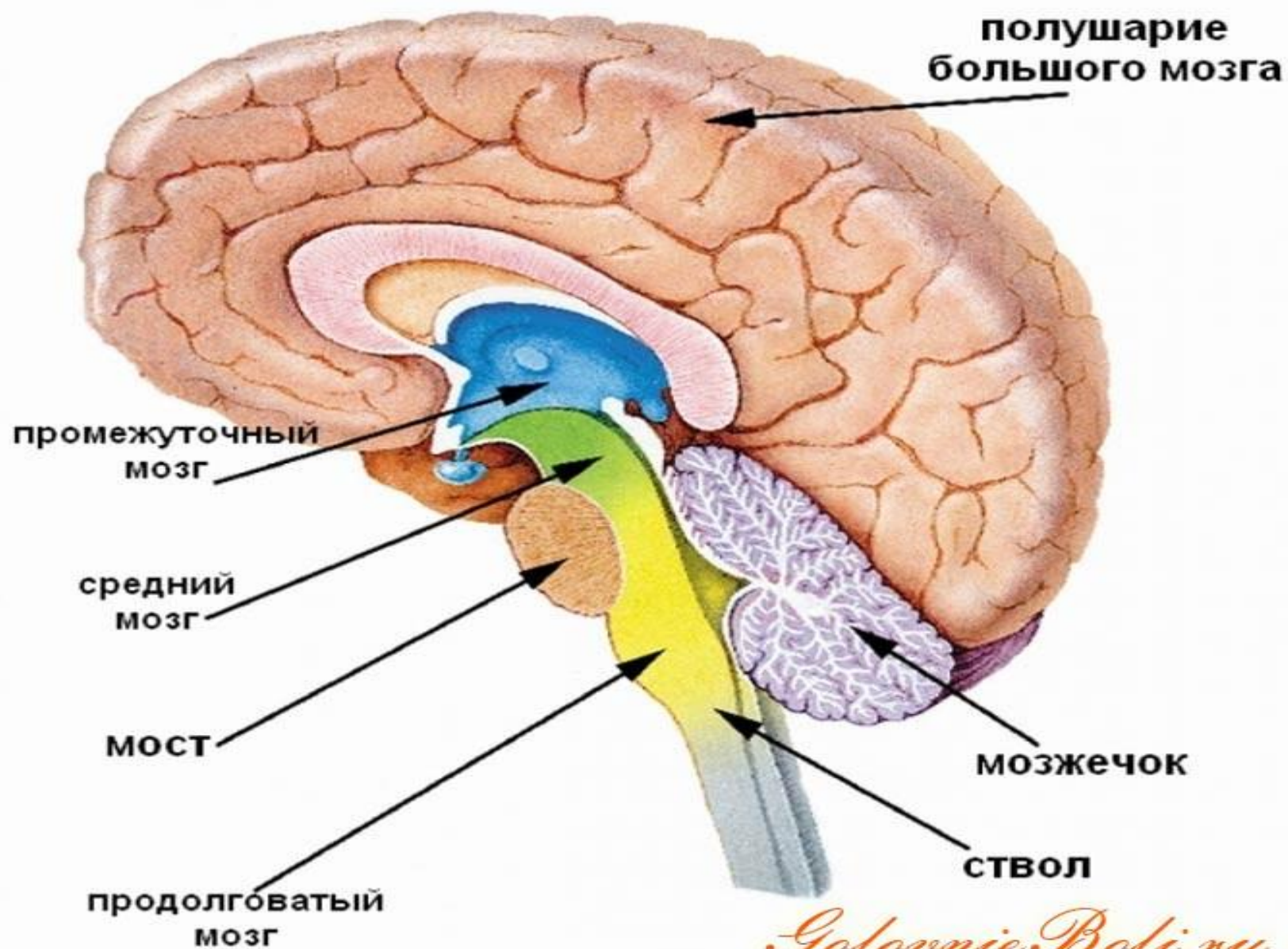
# Изолированные очаговые поражения ствола мозга



Руина Екатерина Андреевна  
Кафедра неврологии, психиатрии и  
наркологии ФПКВ  
Нижний Новгород, 2016



# Строение ствола головного мозга

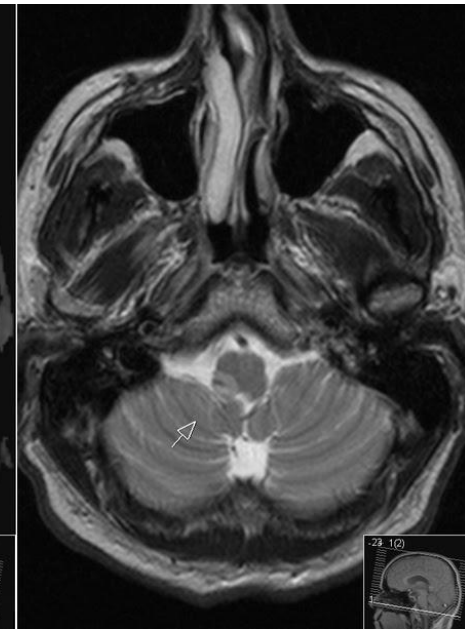
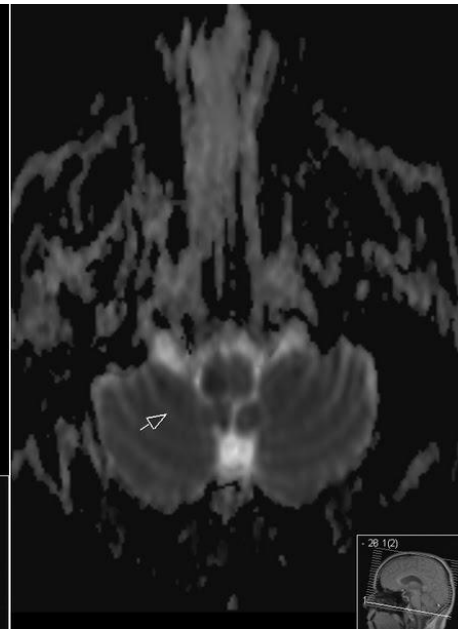
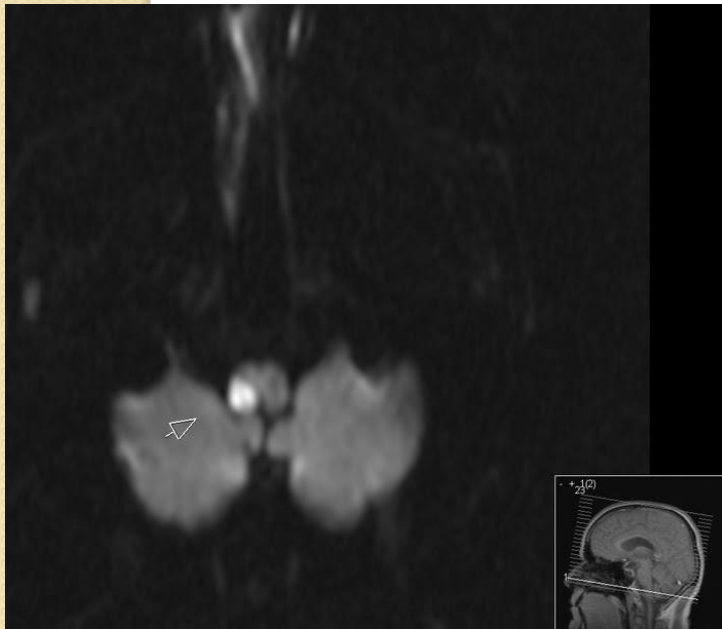
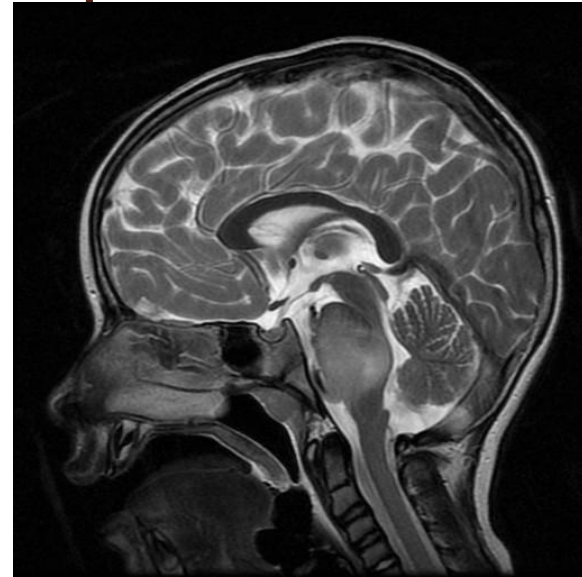
# Заболевания, сопровождающиеся

## изолированными очаговыми поражениями ствола

### МОЗГА

- Инсульт
- Опухоли (глиома, лимфома)
- Рассеянный склероз (стволовой КИС 10%)



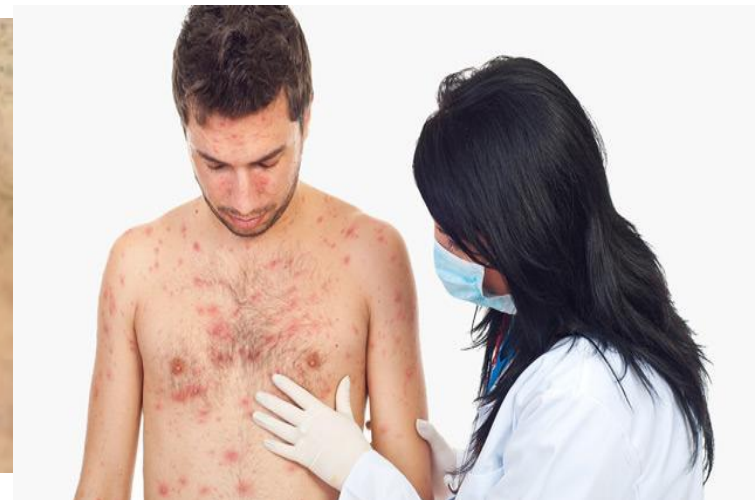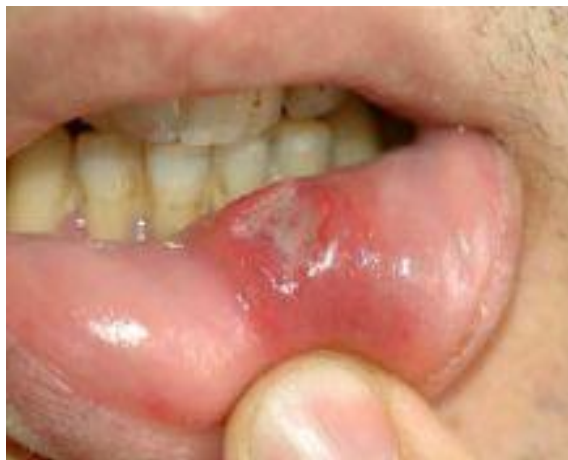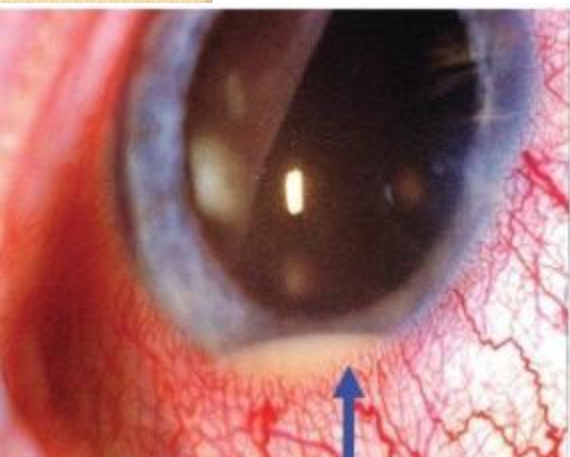# Заболевания, сопровождающиеся изолированными очаговыми поражениями ствола мозга

- Центральный понтийный миелинолиз
- Болезнь Бехчета
- CLIPPERS синдром
- FXTAS синдром (fragile X-associated tremor ataxia syndrom)
- Митохондриальные энцефалопатии в т.ч. LBSLсиндром - Leukoencephalopathy with brain stem and spinal cord involvement and lactate elevation
- Синдром Кернса-Сейра
- Энцефалит Бикерстаффа



# Болезнь Бехчета

- Системный васкулит с поражением мелких и средних артерий и вен
- Синдром распространен на Ближнем Востоке и в Азии.
- Рецидивирующие изъязвления слизистых рта, половых органов, глаз, внутренних органов, кожи и суставов.
- HLA-B51, мутации в гене ФНО, ↑ эндогенного алкоголя.
- Диссеминированный менингоэнцефалит с периваскулярными лимфоцитарными инфильтратами вокруг венул и капилляров и очагами некроза в стволе мозга и базальных ганглиях.
- Галлюцинации, деменция

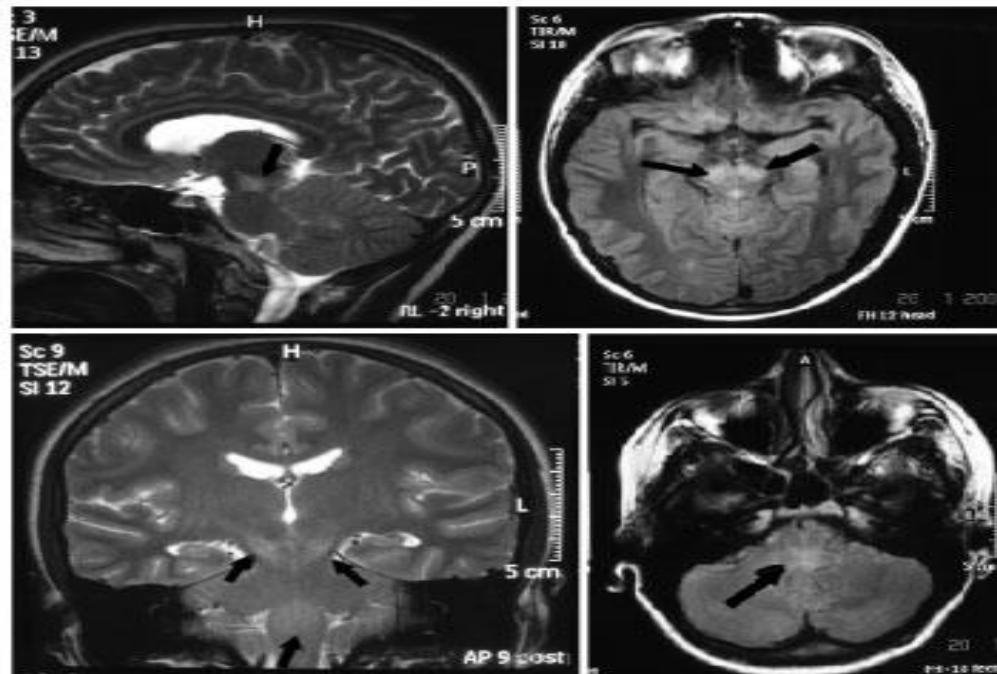


# Болезнь Бехчета. МРТ

- Очаги повышенной интенсивности МР сигнала в режиме T2-ВИ,
- Пограничная зона промежуточного и среднего мозга, ножки мозга, мост и спинной мозг.
- Могут поражаться базальные ганглии, внутренние капсулы и ЗН.
- Часто изолированное поражение ствола мозга, затем локальная атрофия.
- После введения КВ накопление его очагами в острую фазу и быстрое снижение накопления КВ после терапии ГКС

# Энцефалит Бикерстаффа

- Острое демиелинизирующее заболевание с повышенным титром АТ к ганглиозиду GQ1b, являющееся, наряду с синдромом Миллера-Фишера, разновидностью СГБ, и характеризующееся демиелинизацией стволовых структур



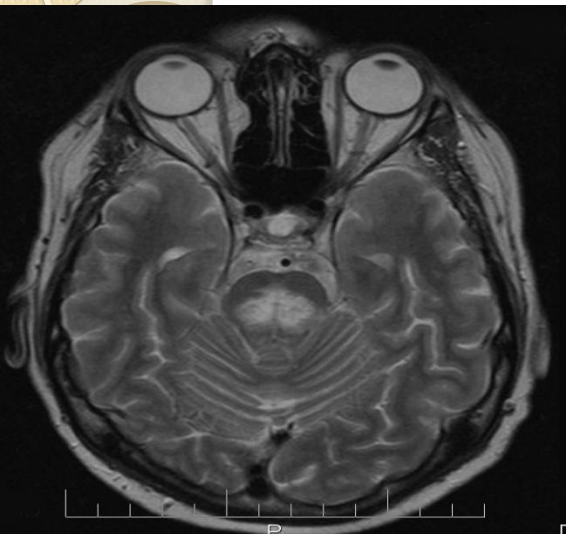
**Figure.** MRI of the brain shows abnormal signal intensity, hypointense lesions, at bilateral midbrain and cerebellum on T2-weighted and Flair images.

# Клиническая картина энцефалита Бикерстаффа

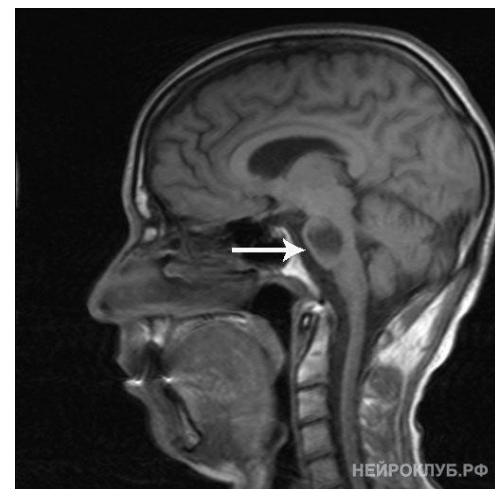
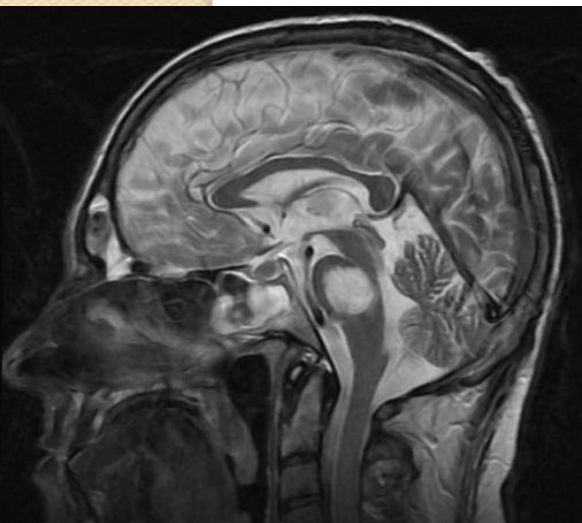- Угнетение сознания, расстройств дыхания и сердечной деятельности нет
  - ↑ сух. рефлексов
  - Проводниковые расстройства чувствительности,
  - Симметричная атаксия
  - Наружная офтальмоплегия прогрессирующие в течение 4 недель.
  - Белково-клеточная диссоциация ликвора.
- Нисходящий хар-р поражения: от глазодвиг. нервов и ниже.
- Присоединение вялого тетрапареза означает переход энцефалита Бикерстаффа в СГБ.
- Хороший прогноз.



# Центральный понтинный миелинолиз



- Демиелинизация центральных отделов моста при сдвигах водно-электролитного баланса, особенно при быстрой коррекции гипонатриемии.
- Хронический алкоголизм, нарушения питания

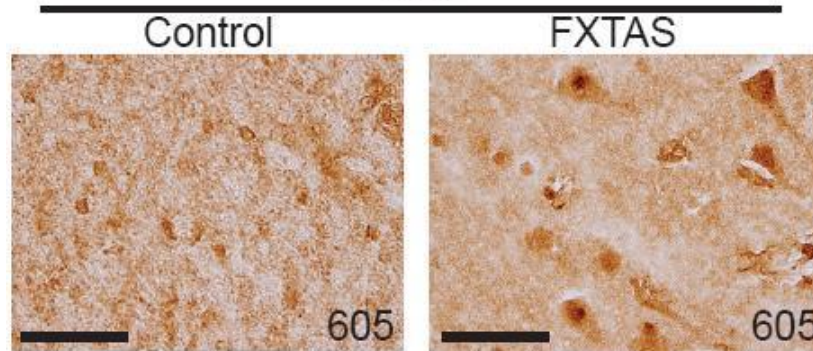


# Центральный понтинный миелолиз. Клиника

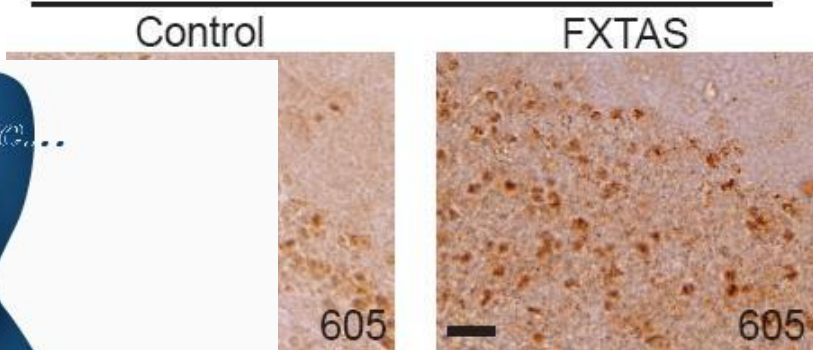
- Слабость в ногах, затруднение речи, псевдобульбарный паралич, психические нарушения, тетраплегия, судороги, тремор. Глазодвигательные нарушения редки.
- Клинико-радиологическая диссоциация: отсутствие очаговых нарушений при выраженных изменениях моста
- в 10% ассоциирован с экстрапонтинным м
- МР-симптом «крылья летучей мыши», возможно одностороннее поражение повышение интенсивности МР сигнала в Т2-ВИ и понижение – в Т1-ВИ

# FXTAS синдром (fragile X-associated tremor ataxia syndrom) Синдром ломкой X-хромосомы

CTX



Cerebellum

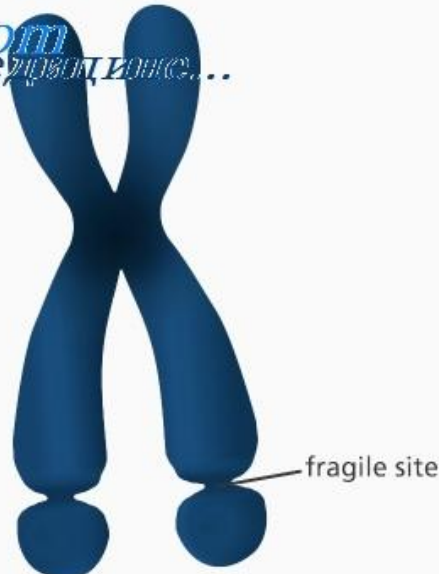


Cells from the brains of patients who had Fragile X-associated Tremor/Ataxia Syndrome (right) contained far more of the toxic protein, stained dark red, than brain cells from people without the disease (left).

MedUniver.com  
ВСЕ ПО МЕДИЦИНЕ...



Normal X chromosome



Fragile-X chromosome



# Митохондриальные энцефалопатии в т.ч. LBSLсиндром - Leukoencephalopathy with brain stem and spinal cord involvement and lactate elevation

Мутации гена DARS2, митохондриальной аспартил  
т-РНК синтетазы (DARS2; MIM \*610956). Локус  
1q25.1.

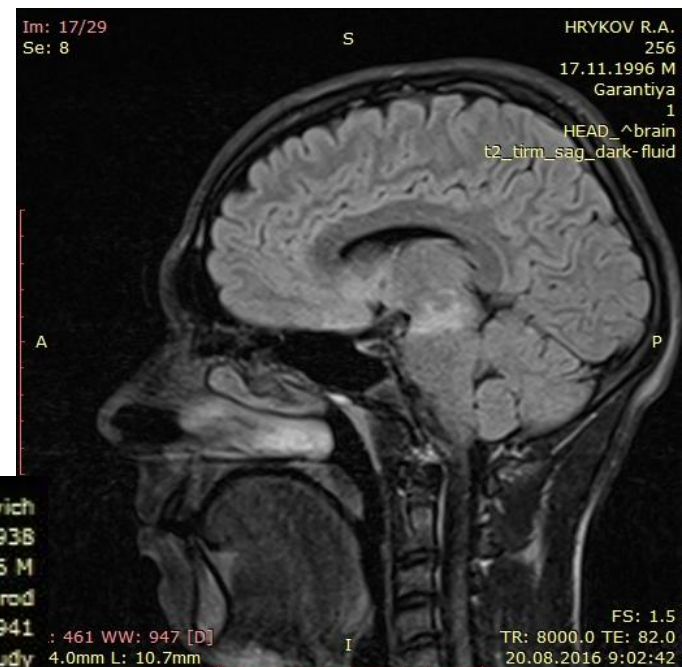
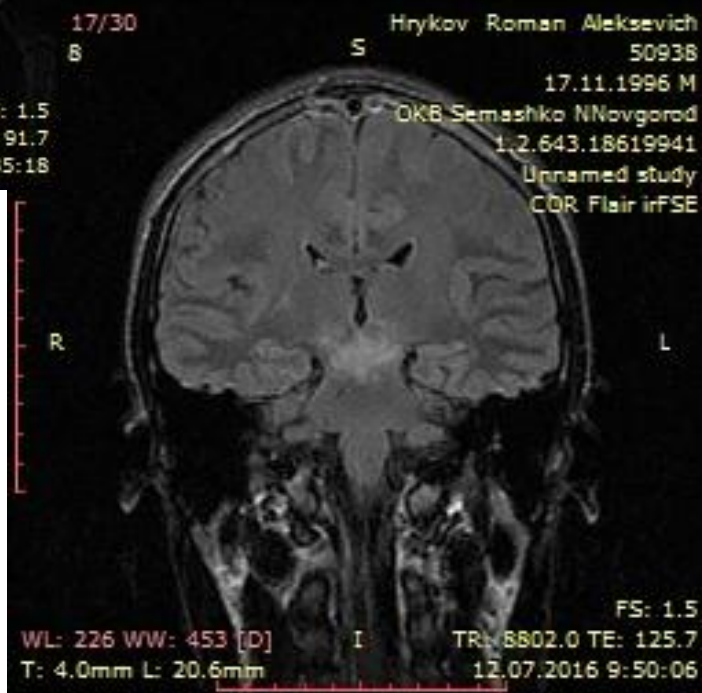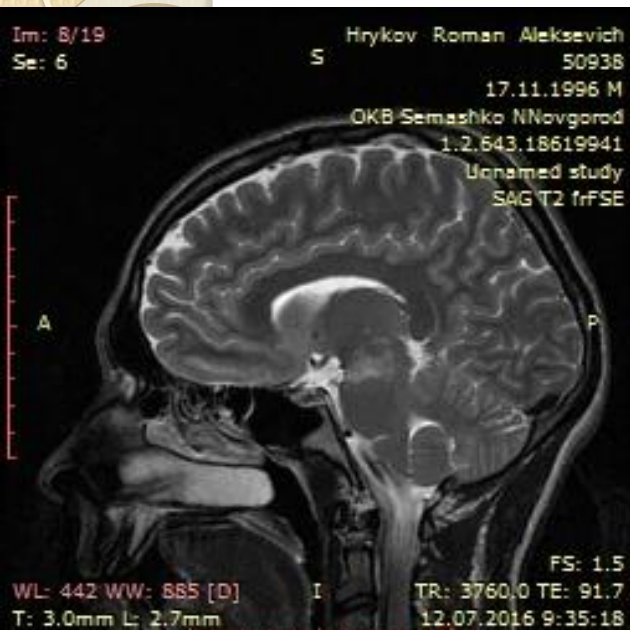Аутосомно-рецессивный тип

- Нарушение походки,
- Повышение мышечного тонуса по спастическому типу в ногах
- Эпиприпадки
- Интеллектуальные нарушения
- Нарушение поверхностной и вибрационной чувствительности в дистальных отделах

# Неврологические загадки



# Средний мозг





# Клинический случай

- Двоение в глазах
- С детства двусторонний птоз
- IV2016 –простые фокальные припадки до 50 в день, косоглазие, неподвижность глазных яблок, 37.4 С
- NS: полная наружная офтальмоплегия, повышение сухожильных рефлексов, двусторонний симптом Бабинского, нарушение глубокой чувствительности в кистях и стопах, интенция при выполнении координаторных проб

# Синдром Кернса-Сейра

- **Спорадическая мультисистемная митохондриальная патология.**
- В 1946 г. Т. Kearns: прогрессирующая наружная офтальмоплегия, пигментная ретинопатия, кардиомиопатия с нарушением проводящей системы и развитием полной АВ-блокады
- Мутации мтДНК: крупные перестройки мтДНК – «общая делеция» (r-мутации), точковые мутации мтДНК–тРНК (syn-мутации), дуплекция мтДНК
- Структурные изменения мышечных волокон в виде феномена «рваных» красных волокон (RRF),

# Синдром Кернс-Сейра. Клиническая картина

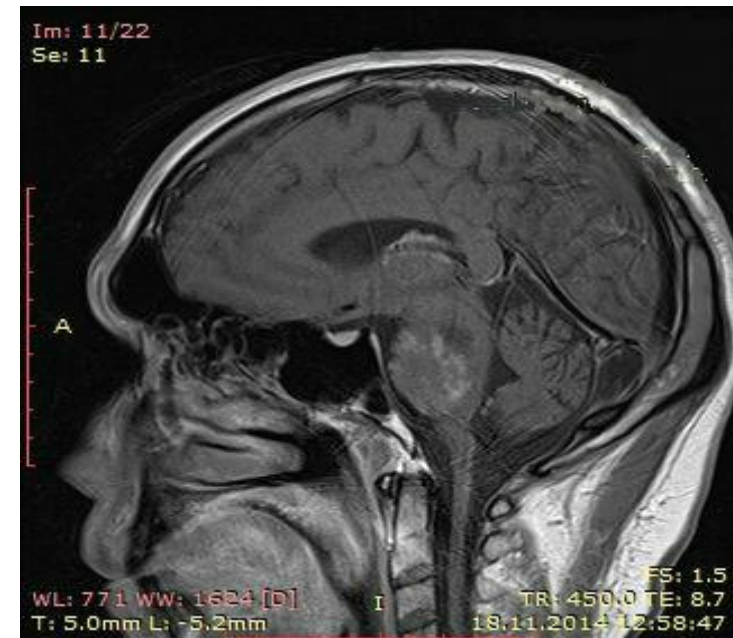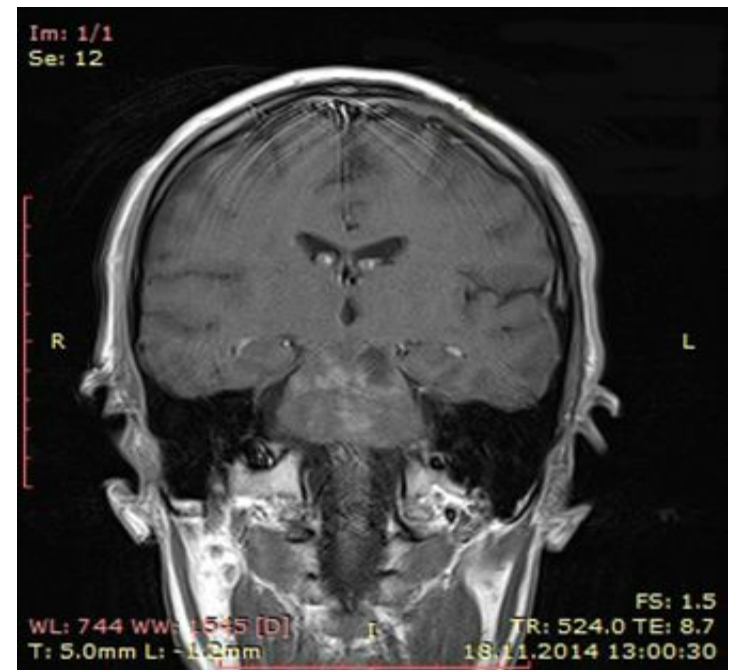
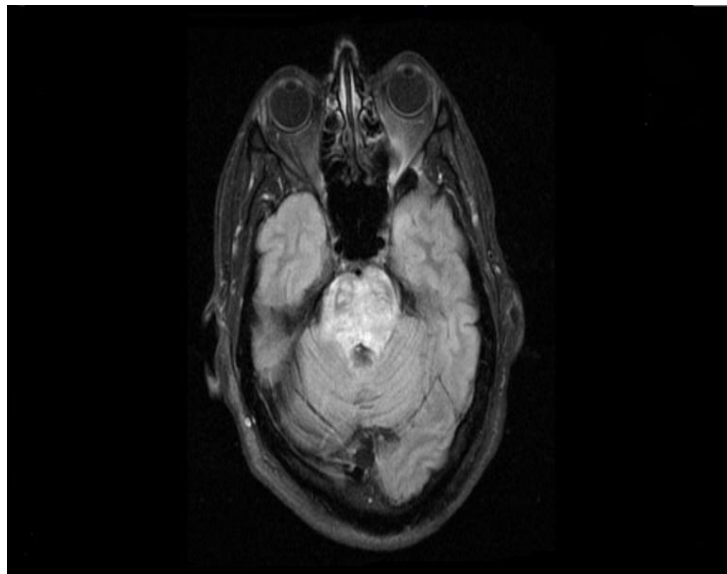
Манифестация 20-30 лет.

- Прогрессирующая наружная офтальмоплегия, двусторонний птоз, пигментная дегенерация сетчатки,
- Дополнительно блокада сердца, мозжечковые расстройства
- Задержка физического и полового развития, ихтиоз с очагами гиперпигментации, вальгусная девиация голеней и высокий свод стопы.
- Нарушения со стороны эндокринной системы – дефицит гормона роста, гипогонадизм, сахарный диабет, гипопаратиреоз, нарушение адреналового обмена

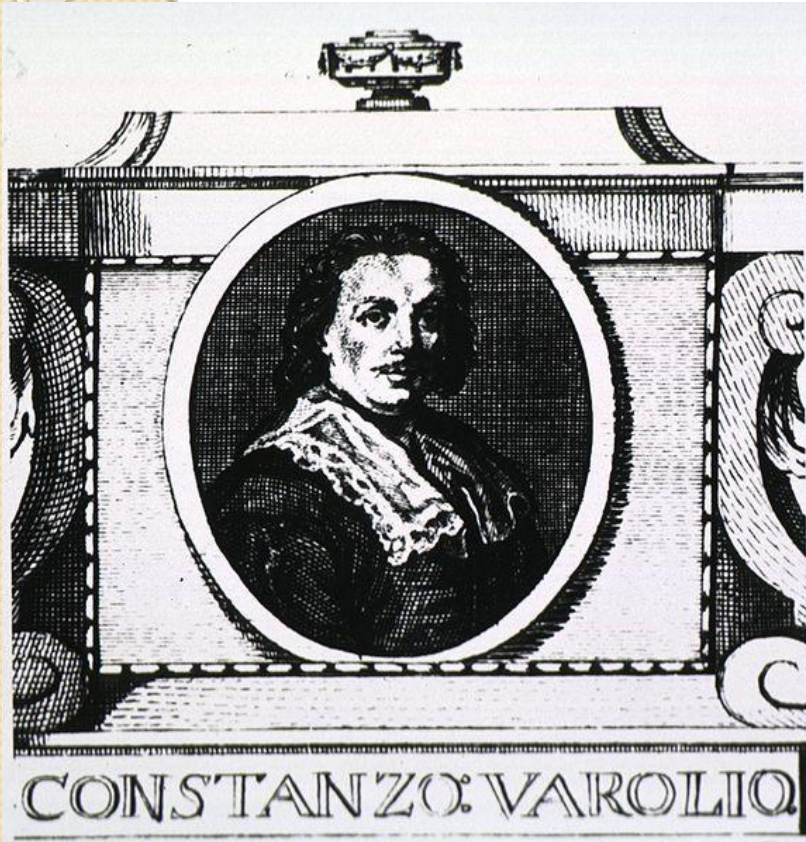

# Варолиев мост

- МР-томограмма выявила зону неоднородного сигнала  $4,7*4,3*2,6$  см в варолиевом мосту с выраженным перифокальным глиозом, а также участками округлой формы с ликворными характеристиками. После введения КВ усиление МР-сигнала в области моста.



# Констанцо Варолий



1543, Болонья — 1575, Рим  
итальянский анатом эпохи  
Ренессанса, личный врач  
папы Григория XIII.

- Исследователь мозга и механизма эрекции.
- В честь хирургических достижений по извлечению различных камней из организмов современников в Риме установлена мемориальная плита, выполненная из извлеченных им камней



# История названия варолиева моста

- Секционное помещение располагалось рядом с мостом через Тибр,
- Часто Варолий отдыхал на балконе с видом на мост, разглядывая сталкивающиеся повозки и снующих под их колесами римлян.
- Назвать отдел мозга, где пролегают различные нервные пути
- "Мост! - воскликнул он. - Только мост!". А подумав, добавил: "Варолиев мост. Так красивее".



# Клинический случай

- Пациент Б., 38 лет, разнорабочий
- Шаткость походки, периодические головокружения с 2009 года. Заболевание развивалось постепенно, острых эпизодов не было.
- С февраля 2014 поперхивание и покашливание. Походка ухудшалась, передвигался без посторонней помощи, однако несколько раз падал.
- В июле 2014 онемение лица, двоение, нечеткость речи.
- С осени 2014 у пациента возникли головные боли с тошнотой и нарушением зрения.



# Неврологический статус

## Стигмы дизэмбриогенеза

- Горизонтальный нистагм
- Дисфагия. Глоточный и корнеальный рефлекс снижен с двух сторон. Гемигипестезия лица
- Рефлексы орального автоматизма.
- Симптом Бабинского
- Парез в правой руке.
- Атаксия
- Асинергия Бабинского

# Лечение

- Метилпреднизолон 5 г внутривенно наблюдалось улучшение глотания, однако, сохранялись пирамидная недостаточность в руке и атаксия при ходьбе.
- Пациент был выписан с назначением внутрь метилпреднизолона в дозе 48 мг через день

# CLIPPERS SYNDROM

- Chronic lymphocytic inflammation with pontine perivascular enhancement responsive to steroids
- Хроническое лимфоцитарное воспаление с поражением моста, контрастным усилением периваскулярных пространств в мосту по данным магнитно-резонансной томографии, отвечающее на терапию глюкокортикостероидными препаратами

# Распространенность

- В настоящее время в мире зарегистрировано около 50 случаев CLIPPERS синдрома



# Этиология и патогенез

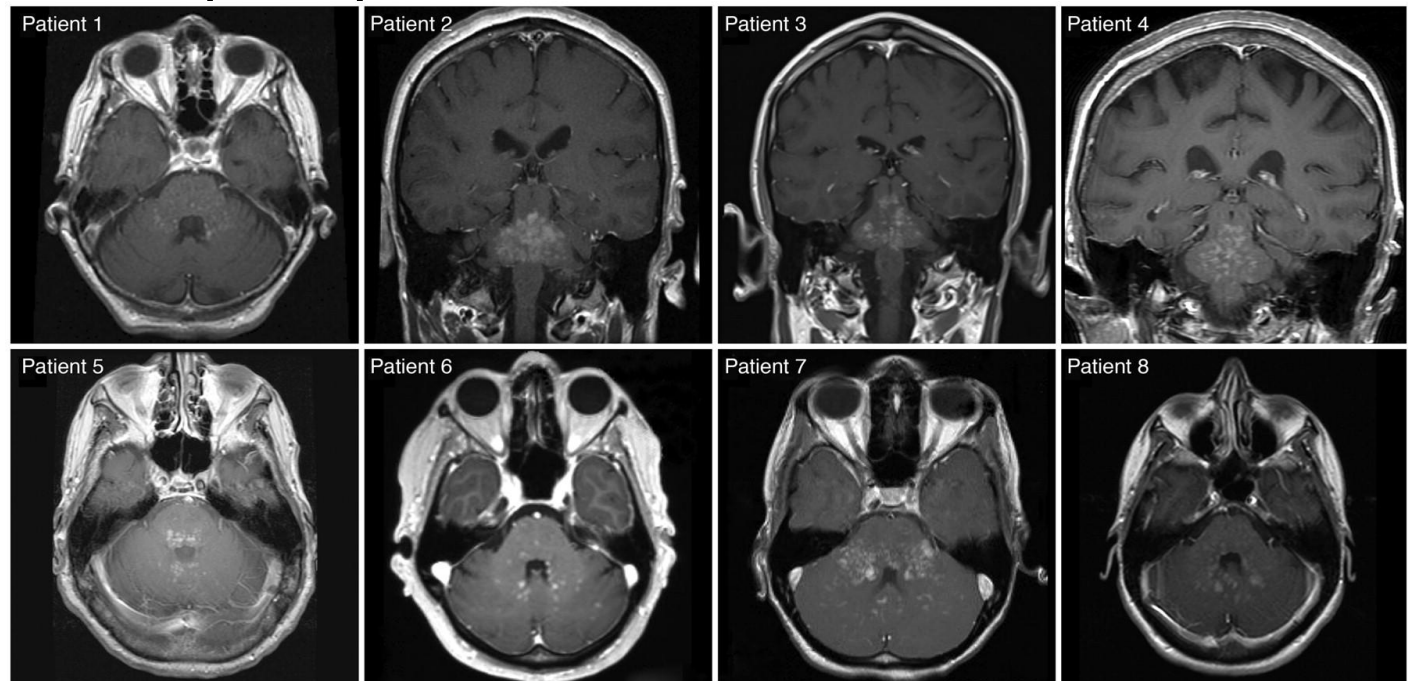
Иммунно-опосредованный воспалительный генез (биопсия- периваскулярные, Т-клеточные инфильтраты в очагах, контрастное усиление на МРТ, терапевтический ответ на иммуносупрессивную терапию).

Вовлечение в процесс периваскулярного пространства моста и прилежащих областей ГМ за счет аутоантигенных эпитопов в периваскулярных тканях моста.

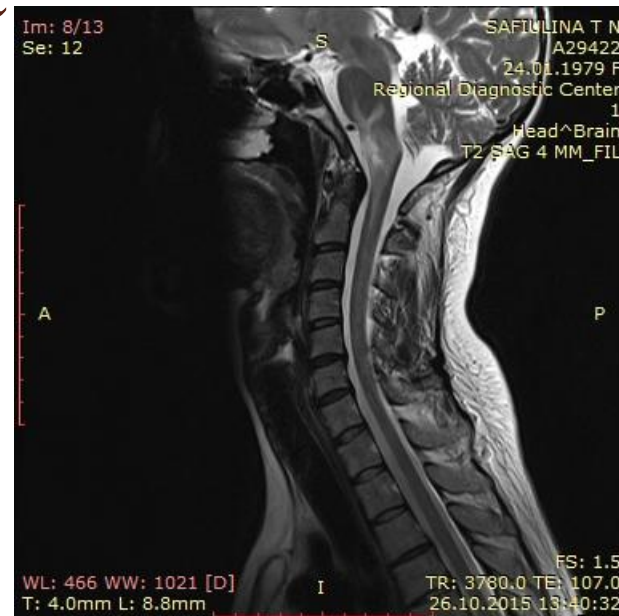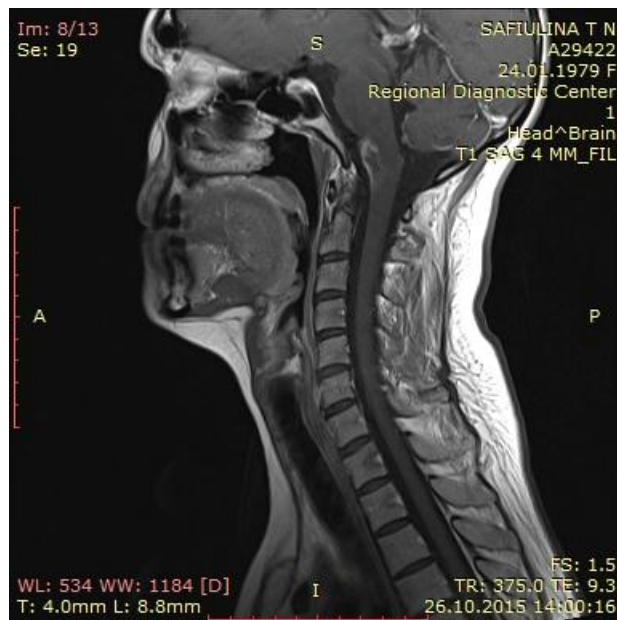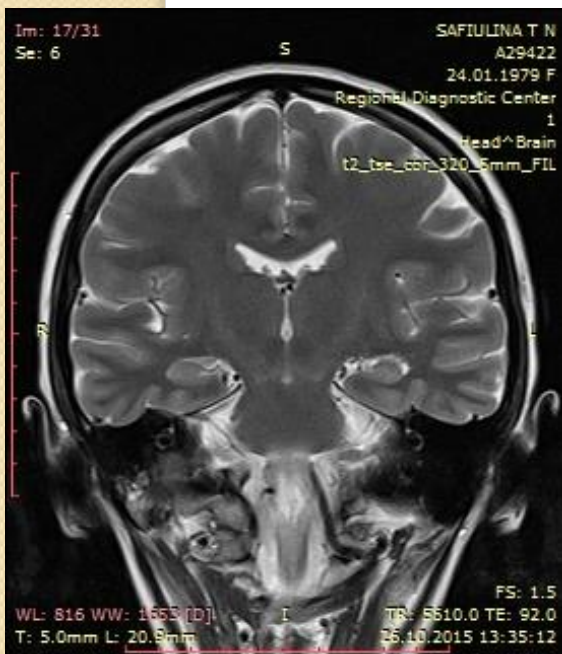
Первичное воспаление в венозной системе

# МРТ диагностика CLIPPERS синдрома

- Точечные и тяжистые очаги поражения в мосту, гипоинтенсивные в режиме T1, гиперинтенсивные в режимах T2 и FLAIR . Накопление КВ очагами.
- «Соль с перцем»
- Супратенториальные периваскулярные пространства.
- Лакунарные инфаркты, окклюзия лентикулостриарных сосудов за счет инфильтратов



# МРТ картина поражения продолговатого мозга



# Клинический пример

- **2014 с жалобы на слабость в ногах больше правой, невозможность передвигаться, двоение, нарушение мочеиспускания, интенсивные боли в шее и правой руке, области затылка. Жалобы в течение 7 дней после переохлаждения**
- **NS: нистагм, нарушение глотания. Центральный спастический тетрапарез . Тазовые нарушения по центральному типу.**
- **Катамнез: после описанного обострения 1 раз в 10 мес наблюдались ухудшения в виде приступов судорог в правых конечностях частотой до 5-6 в сутки , слабости в правых конечностях. Последнее обострение в сентябре 2016**
- **МРТ шейного отдела с контрастированием от 28.09.16 очаговые изменения спинного мозга С2-С5 с накоплением КВ. Очага в области продолговатого мозга не определяется**
- **Антитела к аквапорину , титр 1:160**
- **Диагноз: Оптикомиелит Девика , умеренный парез в правой ноге, периодическими спазмами в правых конечностях, невропатическим синдромом в шейном отделе и правой руке, стадия обострения**



# Катамнез

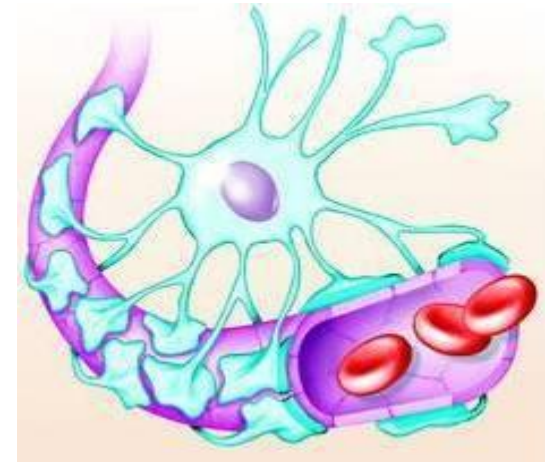
- После описанного обострения 1 раз в 10 мес ухудшения в виде приступов судорог в правых конечностях частотой до 5-6 в сутки , слабости в правых конечностях. Последнее обострение в сентябре 2016
- МРТ шейного отдела с контрастированием от 28.09.16 очаговые изменения спинного мозга С2-С5 с накоплением КВ. Очага в области продолговатого мозга не определяется
- Антитела к аквапорину , титр 1:160
- Оптикомиелит Девика

# Оптикомиелит (болезнь Девика)

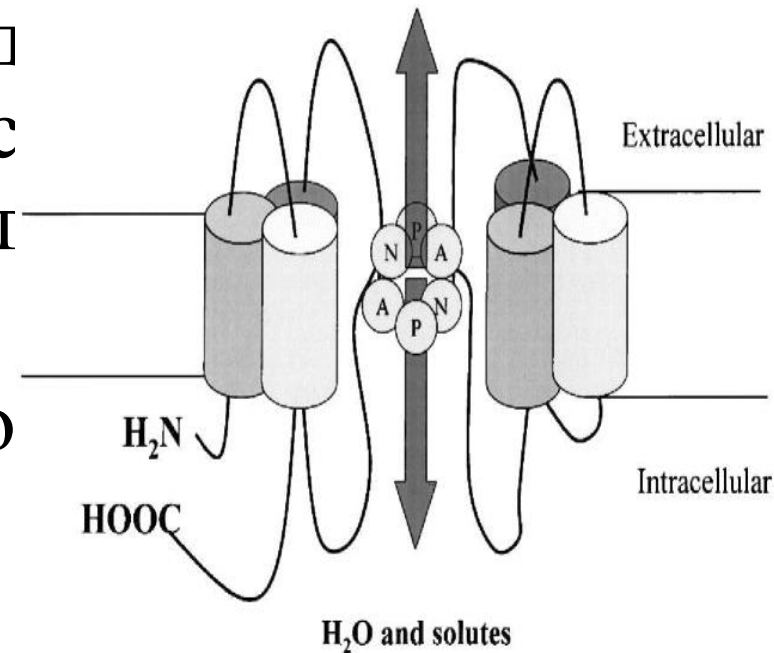
- Воспалительное демиелинизирующее заболевание ЦНС, характеризующееся селективным поражением зрительного нерва (острый и подострый неврит) и спинного мозга (обширный поперечный продольно распространенный миелит LETM на уровне грудных, реже шейных сегментов) при относительно невыраженных изменениях в головном мозге.
- G36.0

# Основная мишень иммунной реакции при ОМ

- Белок водопроводящих каналов клеточных мембран аквапорин-4 (AQP4) находится в отростках астроцитов, связанных с эндотелием церебральных сосудов определяет гомеостаз жидкости ЦНС, участвует в образовании ГЭБ.
- АТ к аквапорину-4 выявляю у 52% больных.



H<sub>2</sub>O and solutes



H<sub>2</sub>O and solutes



Спасибо за внимание

