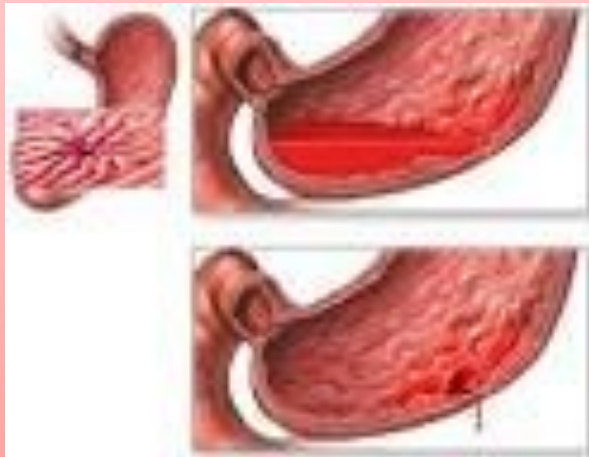


Казахстанско – Российский Медицинский Университет

СРС

Тема : Желудочно-кишечные кровотечения



Выполнила: Қабланбекова Н.А.

Факультет : Общая медицина

Группа : 506 А

Проверила :

Введение :

- **ЖКК**
- **Классификация**
- **Причины ЖКК**
- **Характер кровотечения при различных заболеваниях ЖКТ**
- **Методы лечения**
- **Способы эндоскопической остановки кровотечения**
- **Тактика при различных заболеваниях.**

- Кровотечение из органов желудочно-кишечного тракта.

Классификация :

Острое

**Хроническ
ое**

Явное

Скрытое

Однократное

**Рецидивирующ
ее**

- Источник Ж.-к. к. может локализоваться во всех отделах желудочно-кишечного тракта.

Кровотечение - это ОСЛОЖНЕНИЕ заболевания

**Необходимо лечить болезнь, а не
кровотечение**

- эндоскопическая остановка кровотечения
- консервативная терапия (ИПП, H2-блок,
гемостатическая терапия, ...)
- оперативное лечение

Наиболее частые причины ЖКК

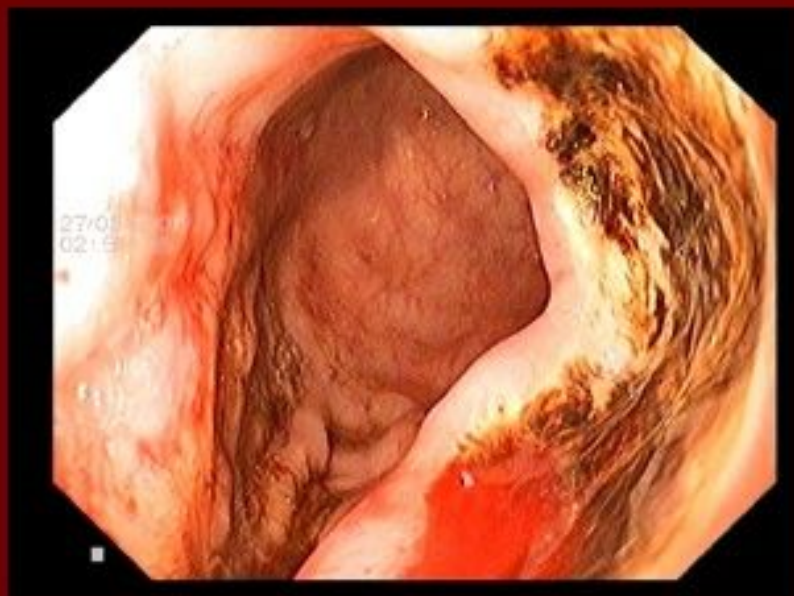
1. Язвенная болезнь:	38,2%
двенадцатиперстной кишки	22,7%
язва желудка	13,8%
язва гастроэнтероанастомоза	1,7%
2.С-м Меллори Вейсса	17%
3.Эрозивный эзофагогастродуоденит	16,4%
4. Острые гастродуоденальные язвы	4,1%
5. Рак	5,4%
6. Варикозное расширение вен пищевода	4,6 %
7. Прочие	14,3%

Характер кровотечения при различных заболеваниях ЖКТ

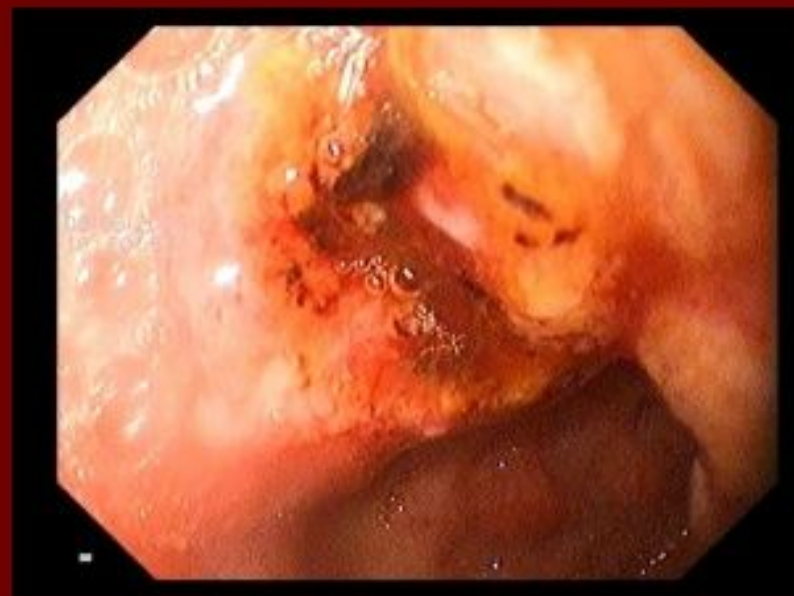- ❖ **Хр. язва** – артериальное , рецидивирующее.
- ❖ **Острая язва** – артериальное, нерецидивирующее (рецидив – новая язва).
- ❖ **С-м Дъелафуа** – артериальное рецидивирующее.
- ❖ **С-м Маллори –Вейсса** – артериальное +венозное.
- ❖ **Рак, полип, лейомиома с распадом** – смешанное, капиллярное, рецидивирующее, редко – массивное.
- ❖ **Варикозные вены** – венозное, рецидивирующее.
- ❖ **Диффузное поражение слизистой** – смешанное, капиллярное массивность за счет площади.

Хроническая язва

Хроническая язва
тела желудка

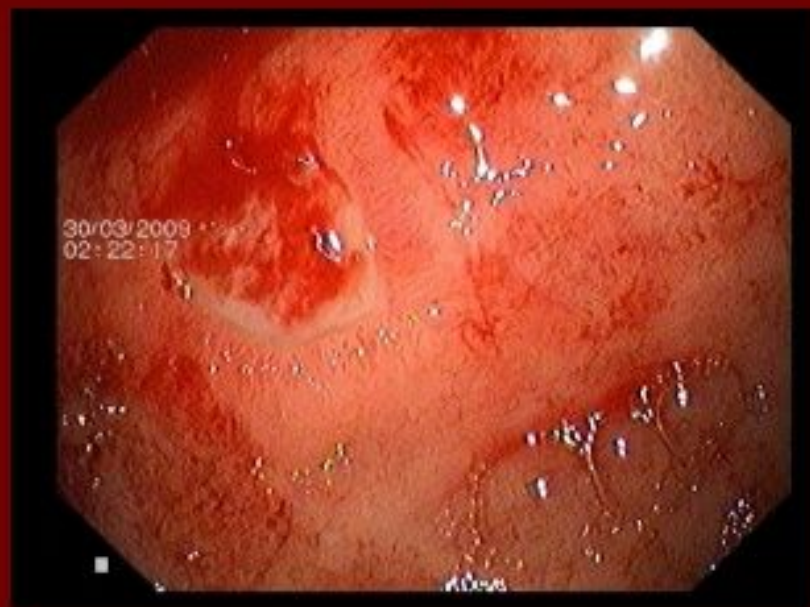

Хроническая язва
12-перстной кишки

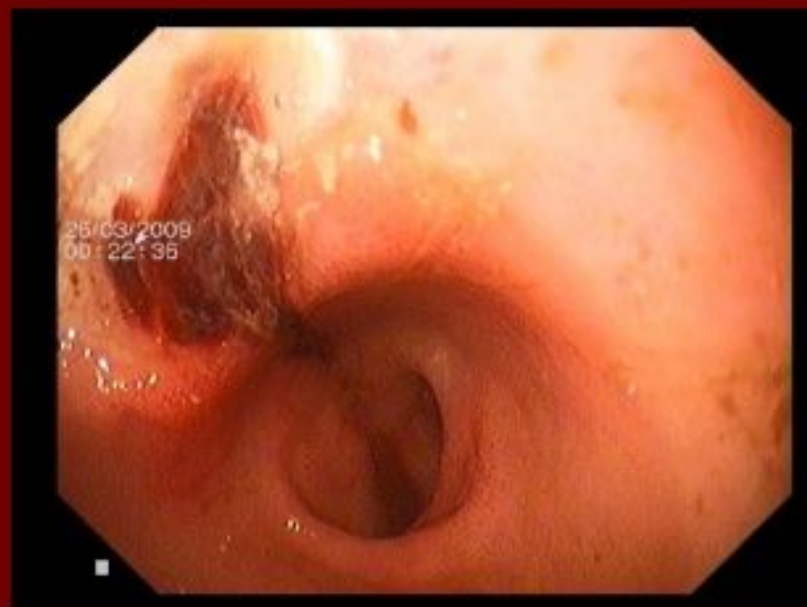

Острая язва

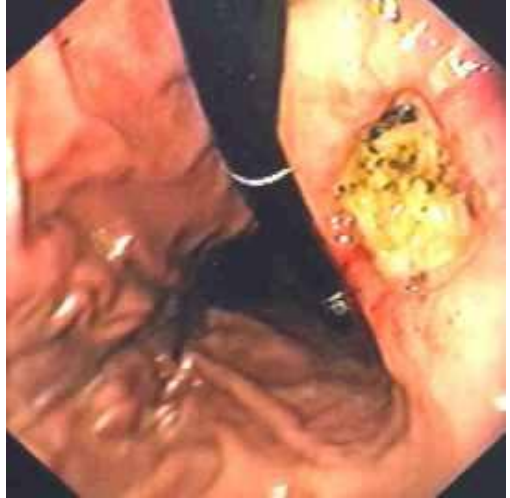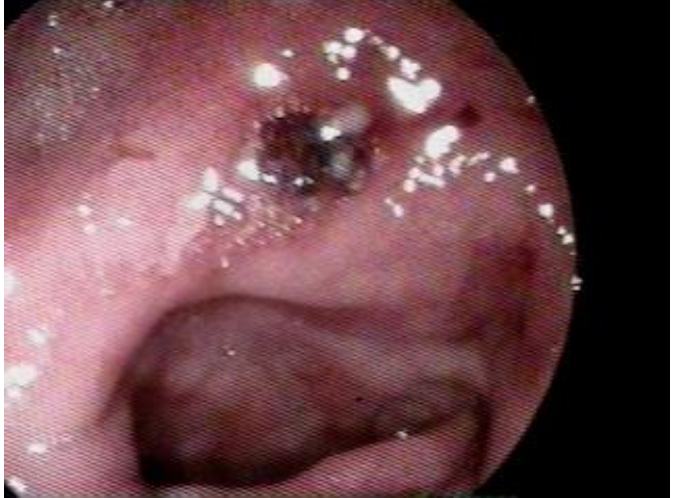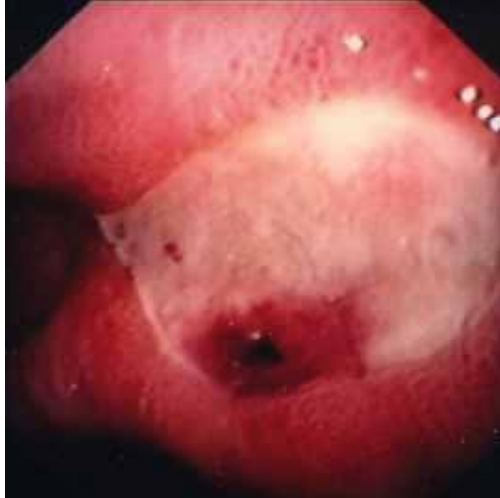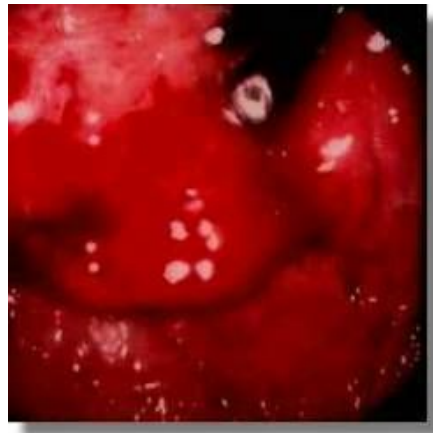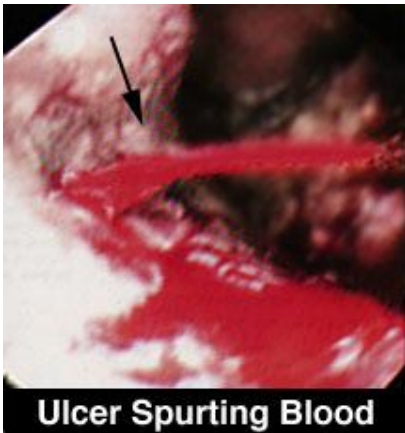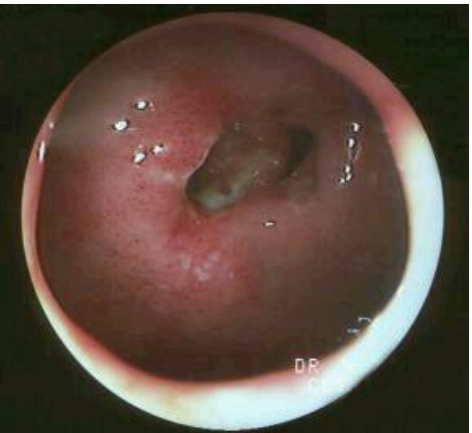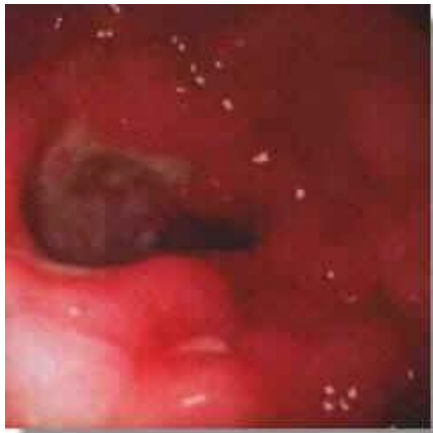Острая язва тела
желудка



Острая язва
антрального отдела



Кровотечение из пептической язвы

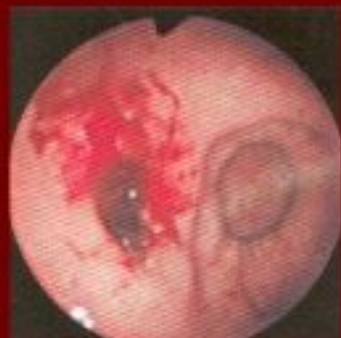


Классификация язвенных кровотечений по Forrest (1974)

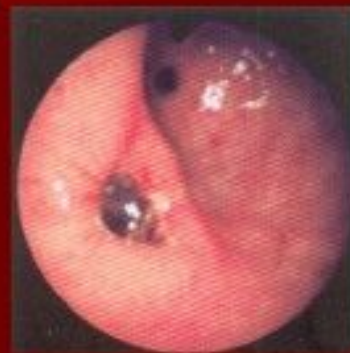- 1a - spurting bleeding (струйное
кровотечение)**
- 1b - oozing bleeding (подтекание крови)**
- 2a - visible vessel (видимый сосуд)**
- 2b - fixed clot (фиксированный сгусток)**
- 2c - pigmented (black) spot
(пигментированное, черное пятно)**
- 3 - язва без признаков кровотечения**



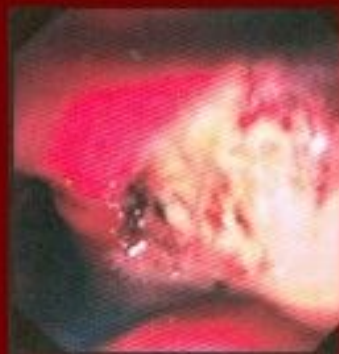Forrest 1b



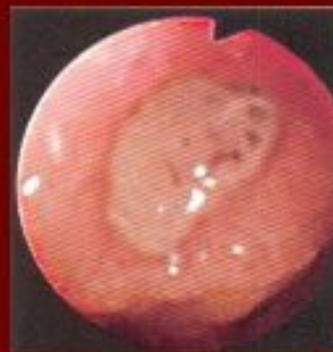Forrest 1b



Forrest 2b

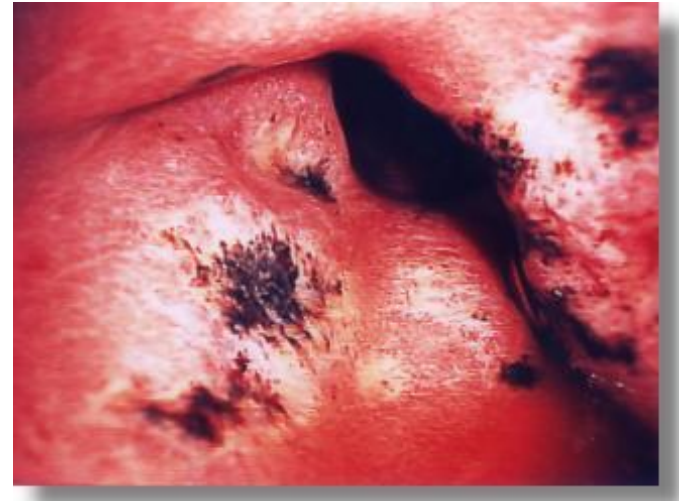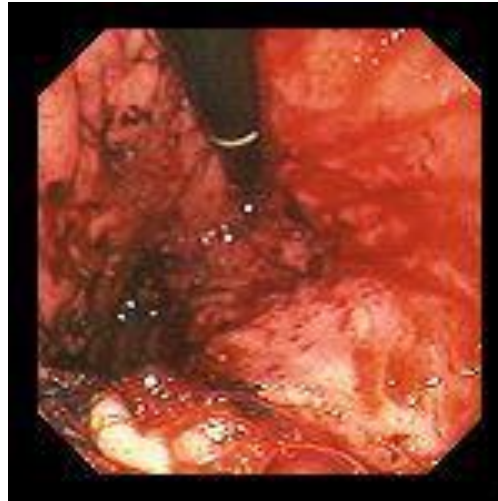

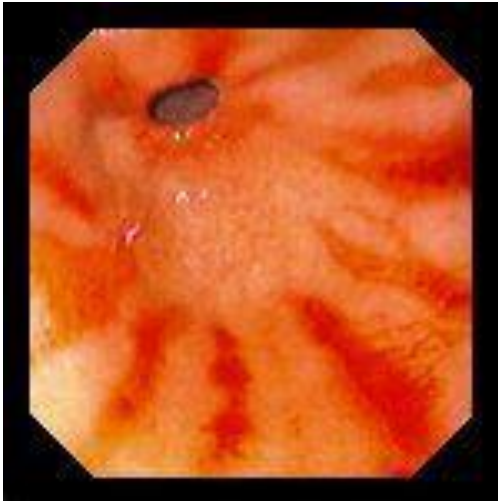
Forrest 2a

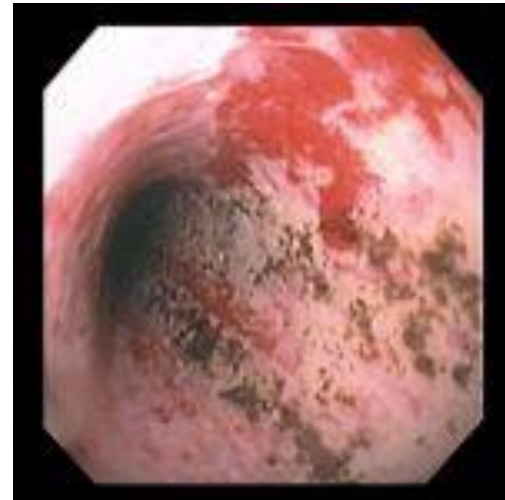
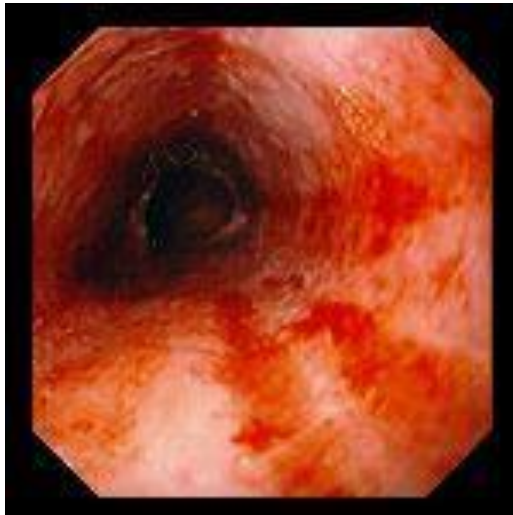
Forrest 2c

Геморрагический гастрит, эзофагит

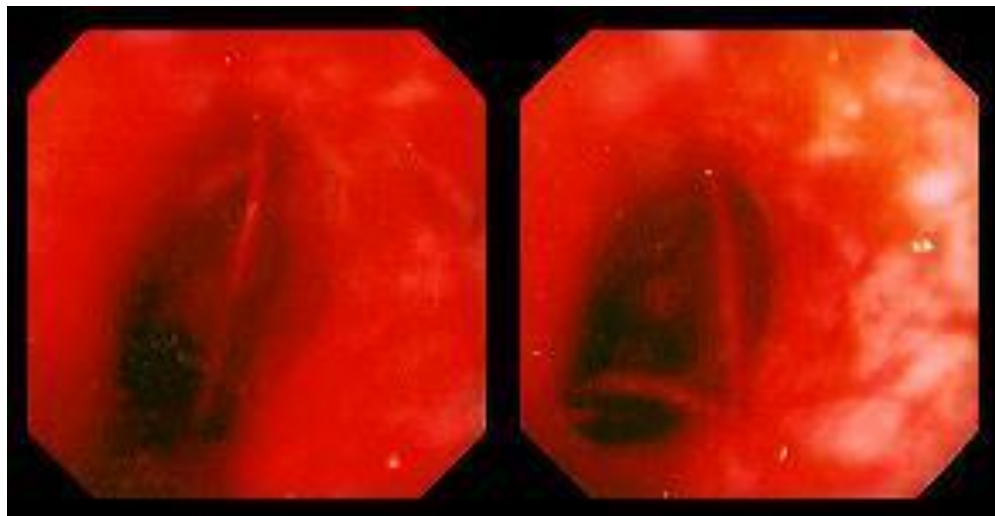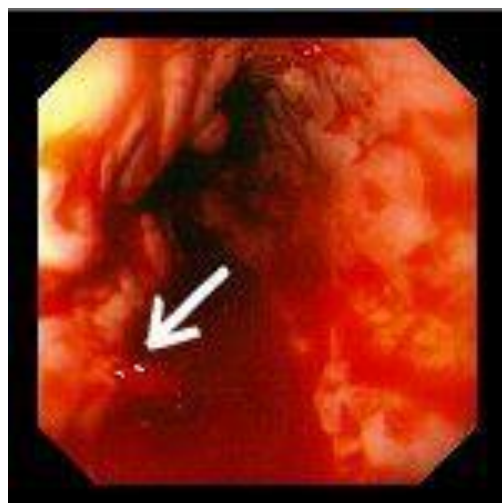

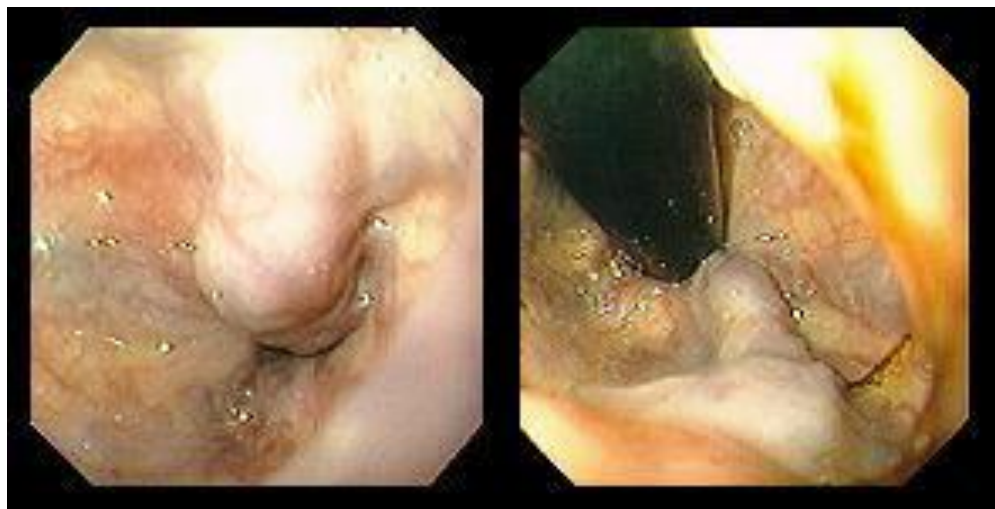
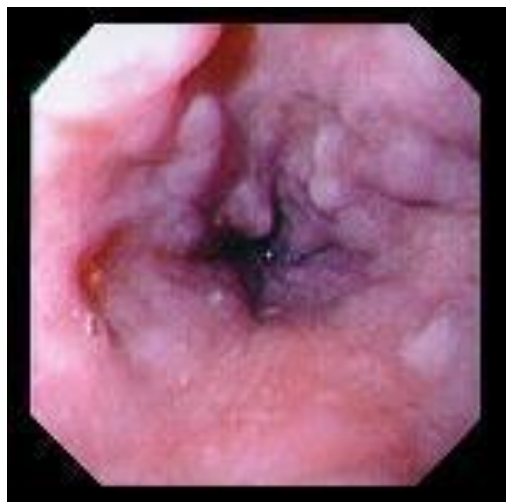Геморрагический гастрит

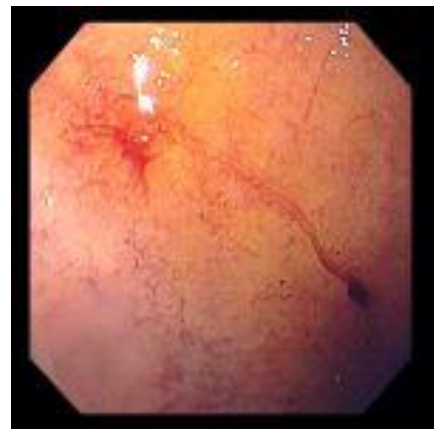
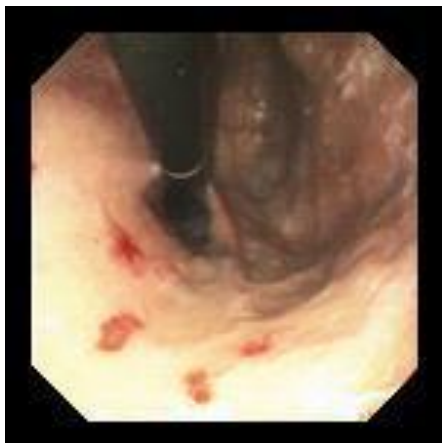
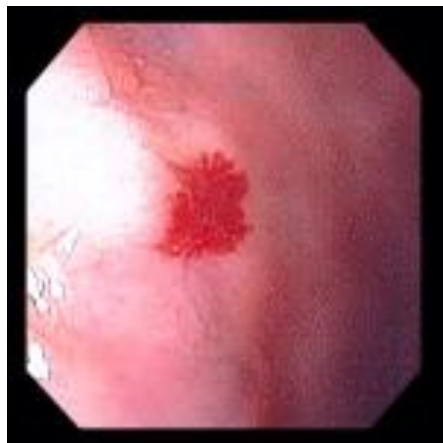Геморрагический эзофагит

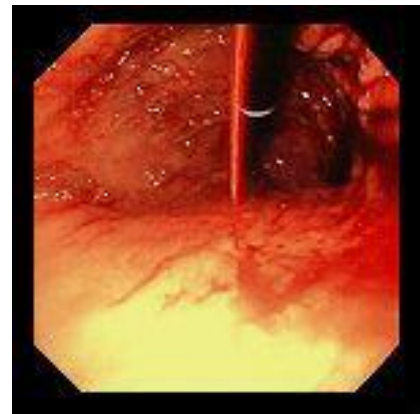
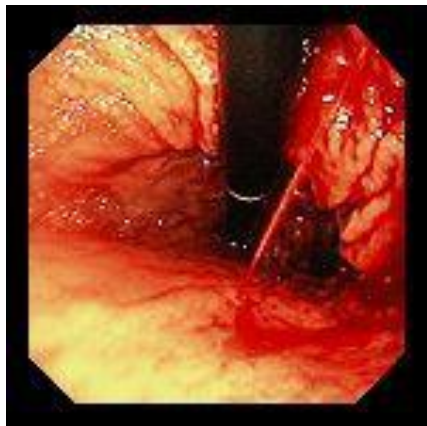
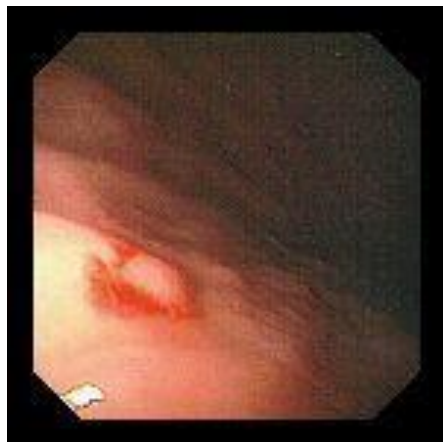Варикозно-расширенные вены пищевода



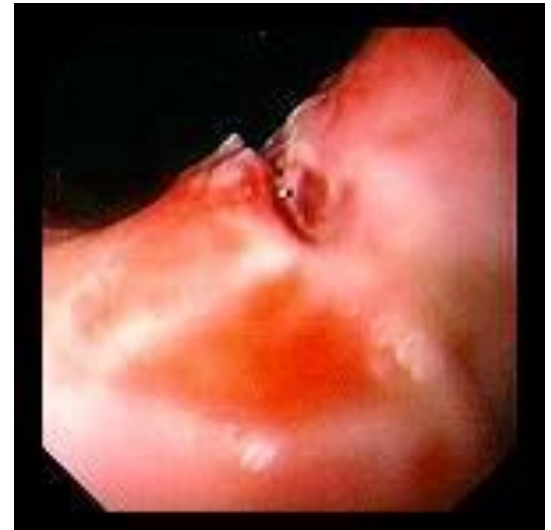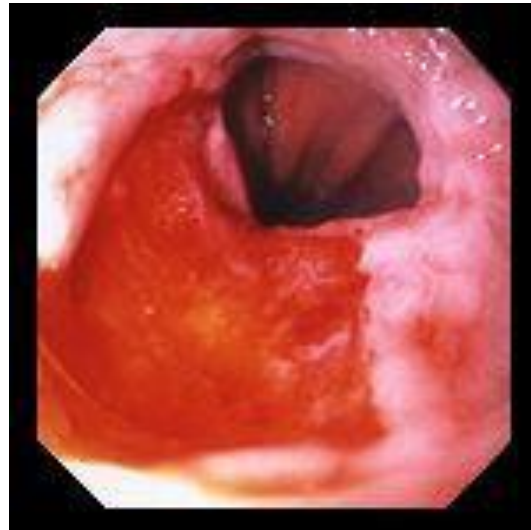
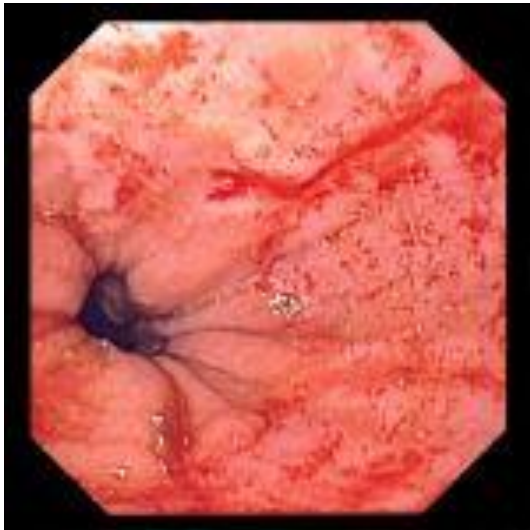
Ангиодисплазии



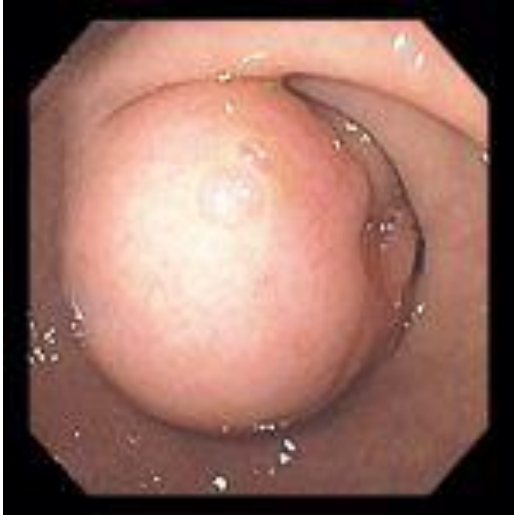Синдром Дъелафуа



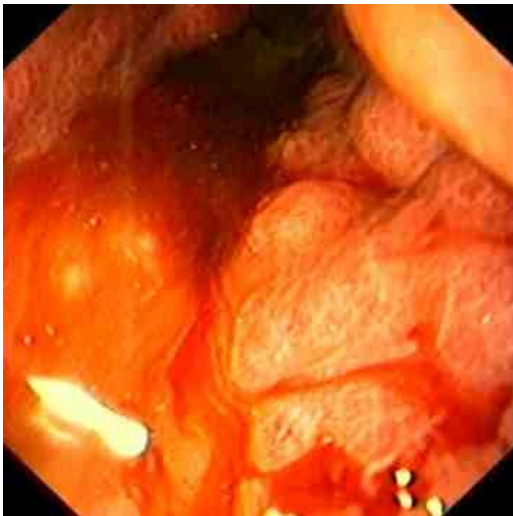
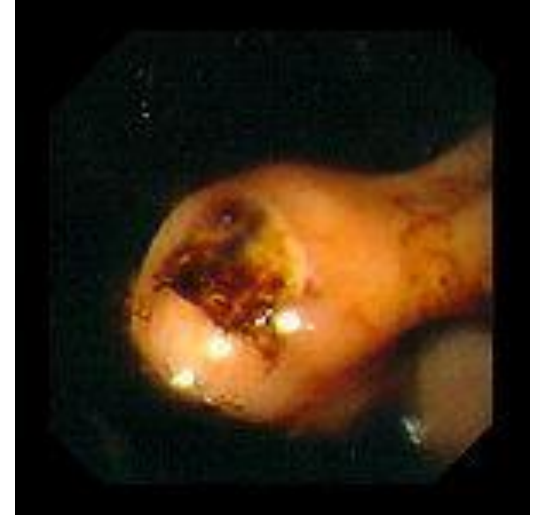Синдром Мэлори-Вейсса



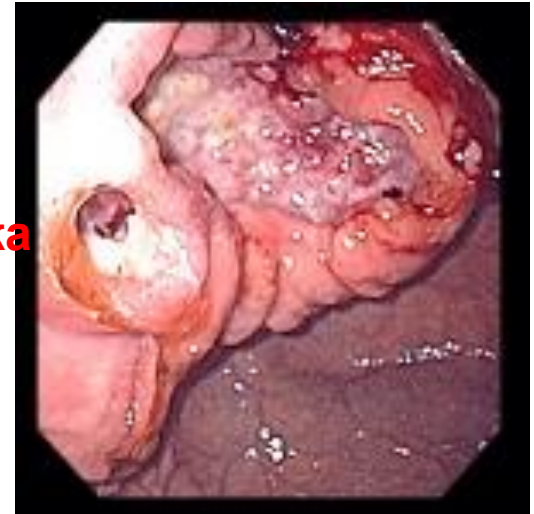Опухоли ЖКТ



**Доброкачественные –
лейомиома желудка**



**Злокачественные –
аденокарцинома желудка**



Методы лечения

Эндоскопический гемостаз

Медикаментозные средства

Хирургическое вмешательство

Причины, влияющие на гемостаз

- ❖ Локализация источника
- ❖ Характер субстрата и кровотечения
- ❖ Возраст больного
- ❖ Тяжесть кровопотери
- ❖ Какая волна кровотечения (длительность кровотечения)
- ❖ Состояние свертывающей системы крови
- ❖ Наличие сопутствующей патологии
- ❖ Характер проводимой терапии

Медикаментозное лечение

- восполнение объема циркулирующей крови
- коррекция углеводного обмена
- улучшение реологических свойств крови
- подавление желудочной секреции
- лечение осложнений сахарного диабета

Особенности выполнения экстренной эндоскопии при ЖКК

- Большое количество содержимого в просвете ЖКТ.
- Большое количество крови в просвете желудка.
- Тяжелое состояние больного.

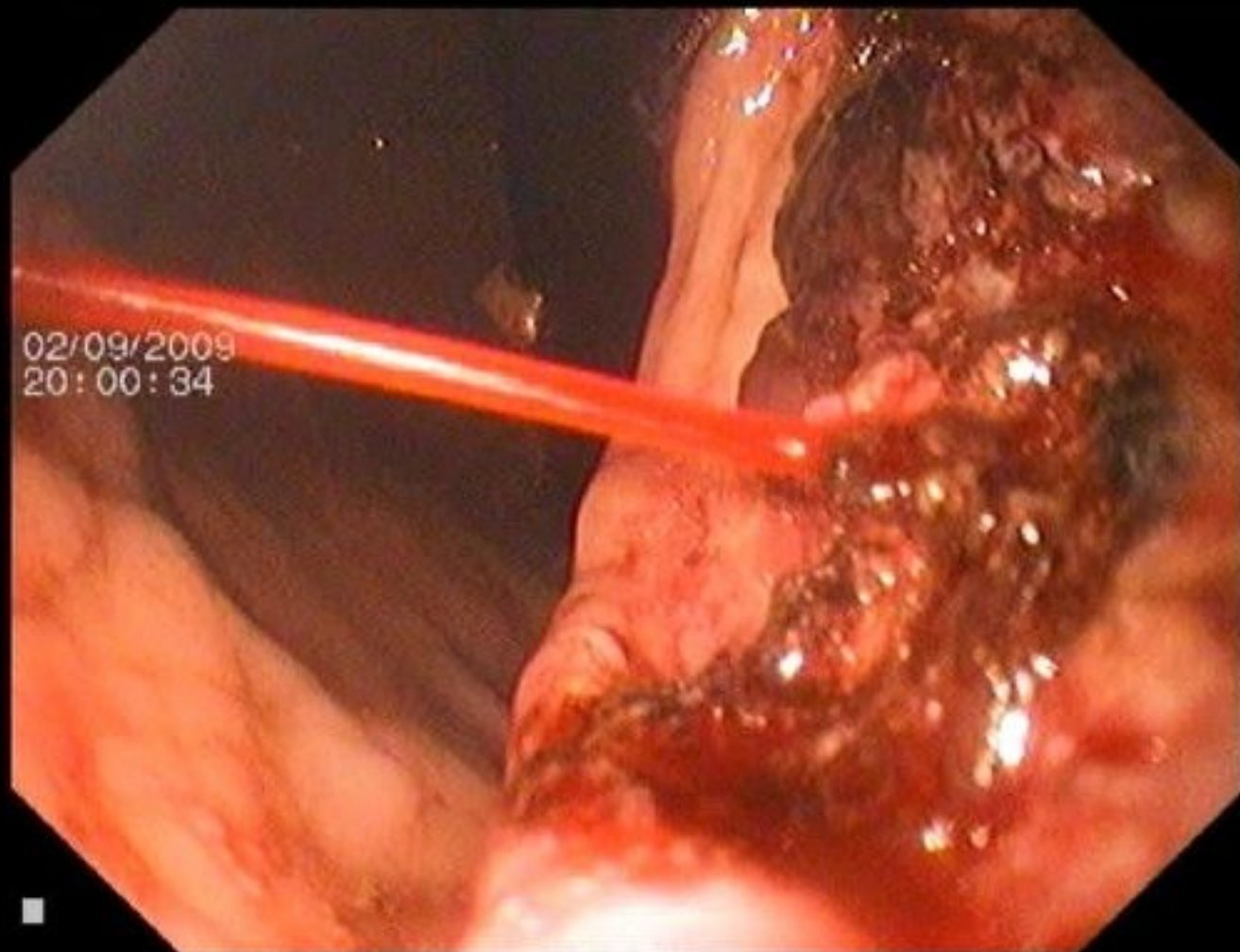
Цель эндоскопии

- 1. Определить уровень кровотечения
(пищевод, желудок, двенадцатиперстная
кишка).**
- 2. Локализовать источник кровотечения.**
- 3. Определить характер и стадию
кровотечения.**
- 4. Оценить возможность эндоскопической
остановки.**

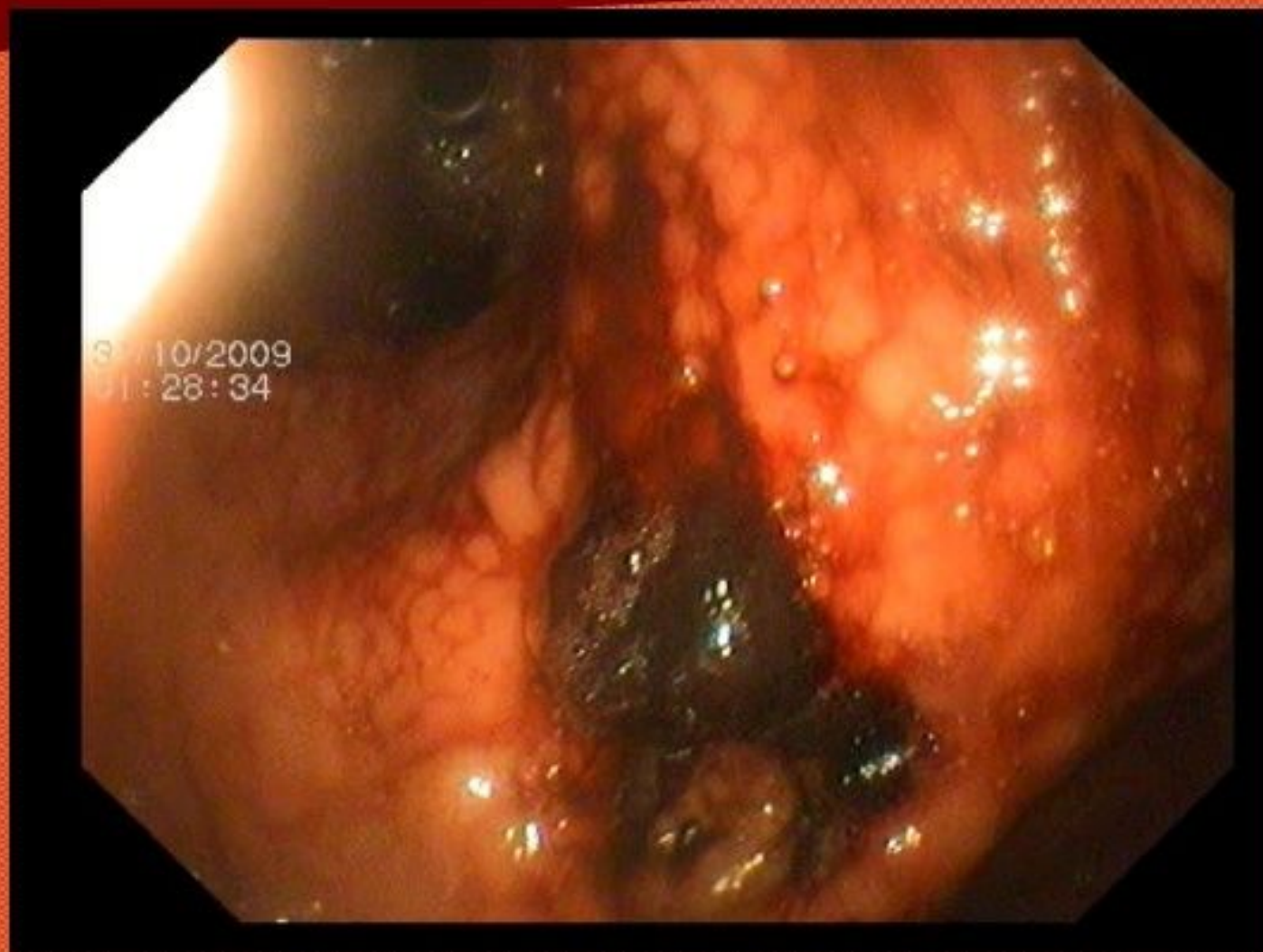
Эндоскопические признаки кровотечения

- ❖ Подтекание свежей крови (артериальной, венозной)
- ❖ Струйное кровотечение
- ❖ сгустки (до 2-х часов)
- ❖ «красный тромб» (2 – 4 часа)
- ❖ ретракция тромба (6-12 часов)
- ❖ «серый» тромб (12 – 24 часа)
- ❖ тромбированный сосуд (12-24 часа)
- ❖ наличие имбибиции краев и дна гемосидерином
- ❖ внутрестеночная гематома возле субстрата

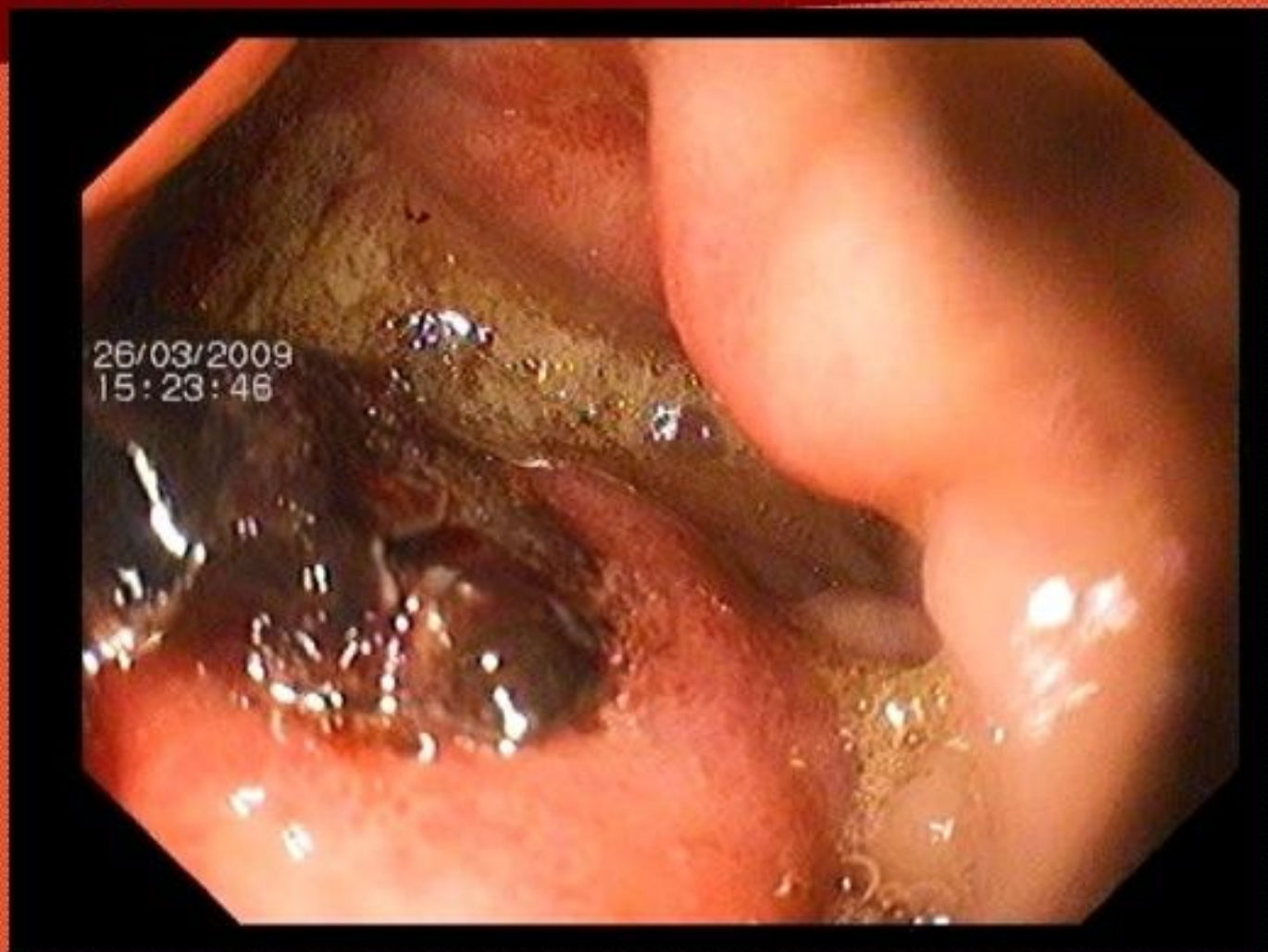
Эндоскопические признаки кровотечения



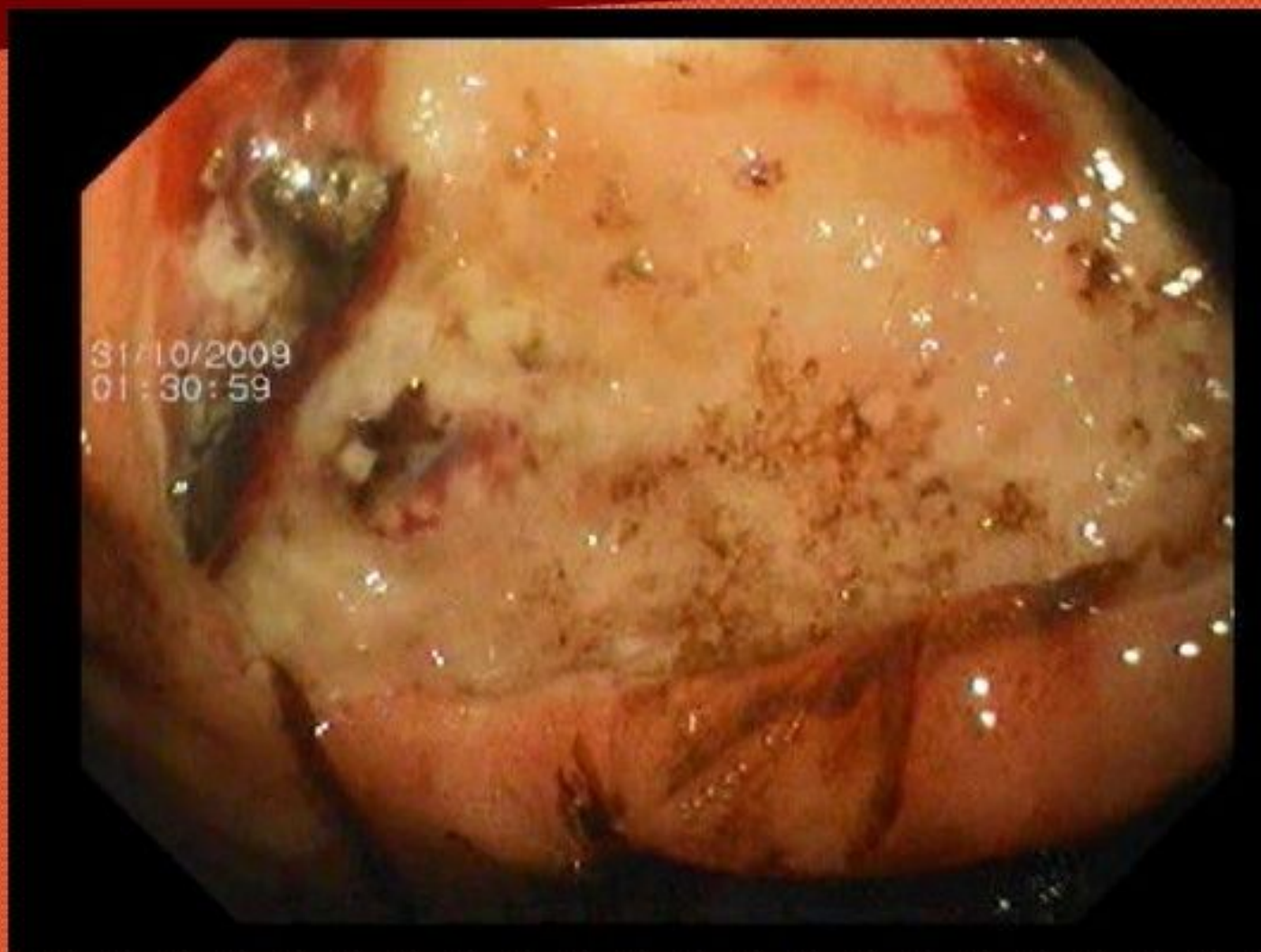
Эндоскопические признаки кровотечения (~ 1 час)



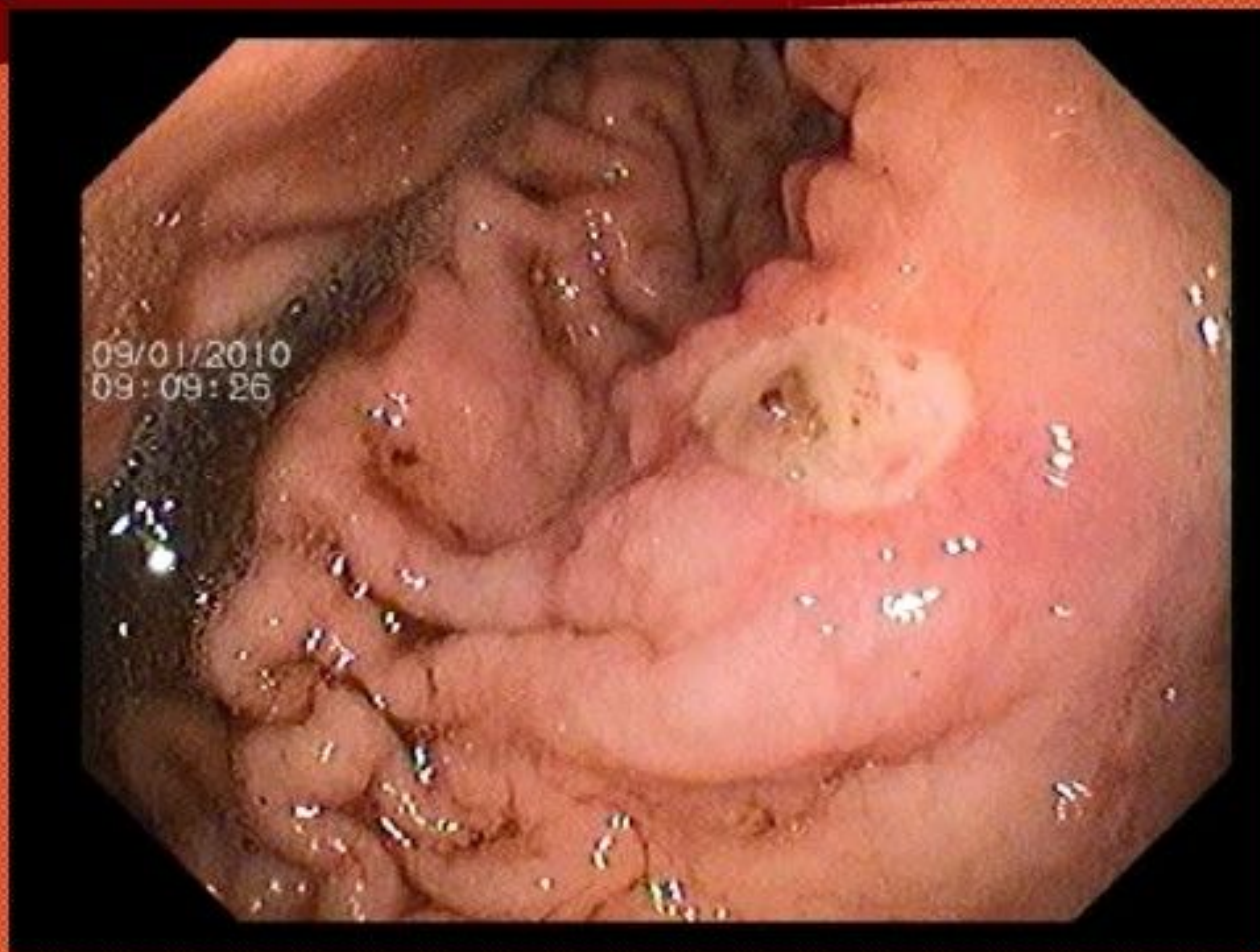
Эндоскопические признаки кровотечения (2-6 часов)



Эндоскопические признаки кровотечения (6-12 часов)



Эндоскопические признаки кровотечения (12-24 часов)



Способы эндоскопической остановки кровотечения

- ❖ Воздействие гемостатическими и сосудосуживающими средствами
- ❖ Криовоздействие
- ❖ Аппликация пленкообразующими препаратами и медицинским клеем
- ❖ Диатермокоагуляция
- ❖ Лазерная коагуляция
- ❖ Склерозирующая терапия
- ❖ Клипирование сосудов
- ❖ Лигирование
- ❖ Аргоно-плазменная коагуляция

Медикаментозный гемостаз

Орошение растворами медикаментов и нанесение пленкообразующих препаратов

Гемостатические препараты:

- *Кальция хлорид*
- *Аминокапроновая кислота*
- *Капрофер*
- *Феракрил*

Сосудосуживающие препараты:

- *мезатон*
- *адреналин.*

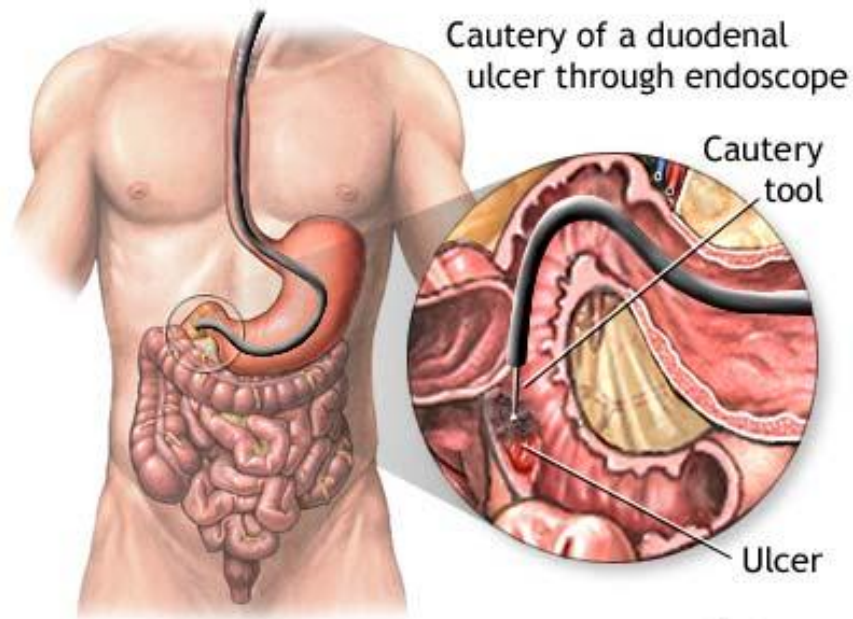
Денатурирующие препараты:

- *спирт этиловый 96%*

Пленкообразующие препараты:

- *лифузоль, гастрозоль, статизоль*
- *МК-6, МК-7, МК-8*

Используется при капиллярных кровотечениях, для профилактики рецидива и в комплексном лечении!



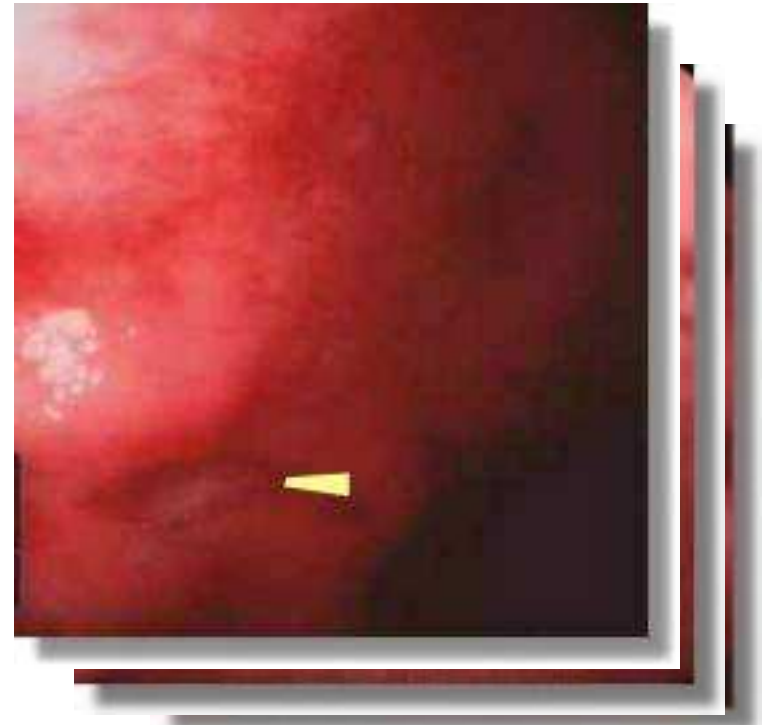
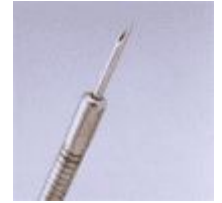Инфильтрационный гемостаз

Методики:

- Достижение механического сдавления:
 - ❖ Гипертонический р-р адреналина;
 - ❖ Фибриновая пломбировка (берипласт);
 - ❖ Цианокрилаты (гистоакрил);
 - ❖ Двухкомпонентные силиконовые композиции (СКНМ-НХ);
 - ❖ Масляные р-ры витаминов;
 - ❖ 5% р-р глюкозы;
 - ❖ Спирто-новокаиновые смеси.
- Усиление тромбообразования:
 - ❖ Спирт 96%;
 - ❖ Этоксисклерол 1%

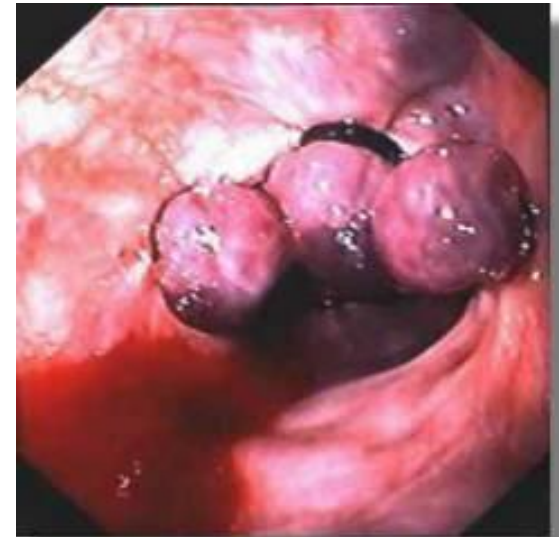
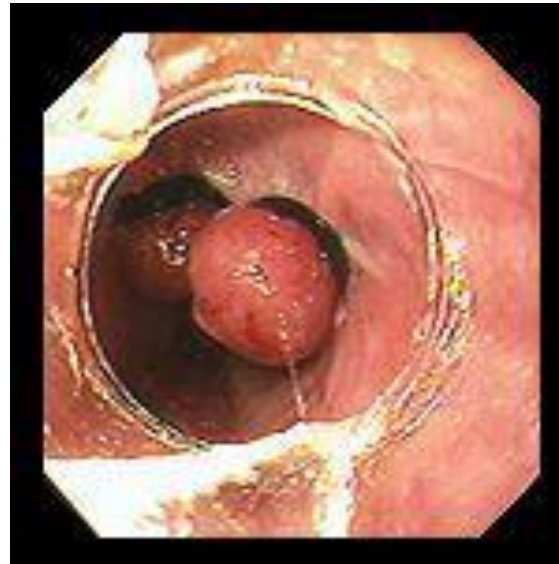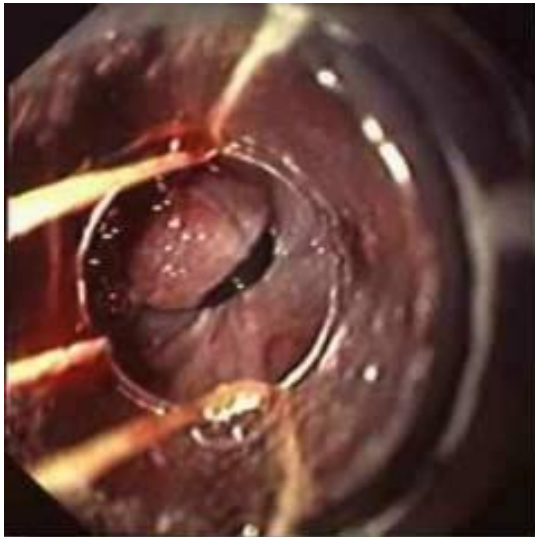
Применяется практически во всех случаях локального кровотечения как самостоятельный метод или в комбинации с другими методиками. Не рекомендуется при диаметре сосуда более 1 мм.

Осложнения – некроз, перфорация, интрамуральная гематома.

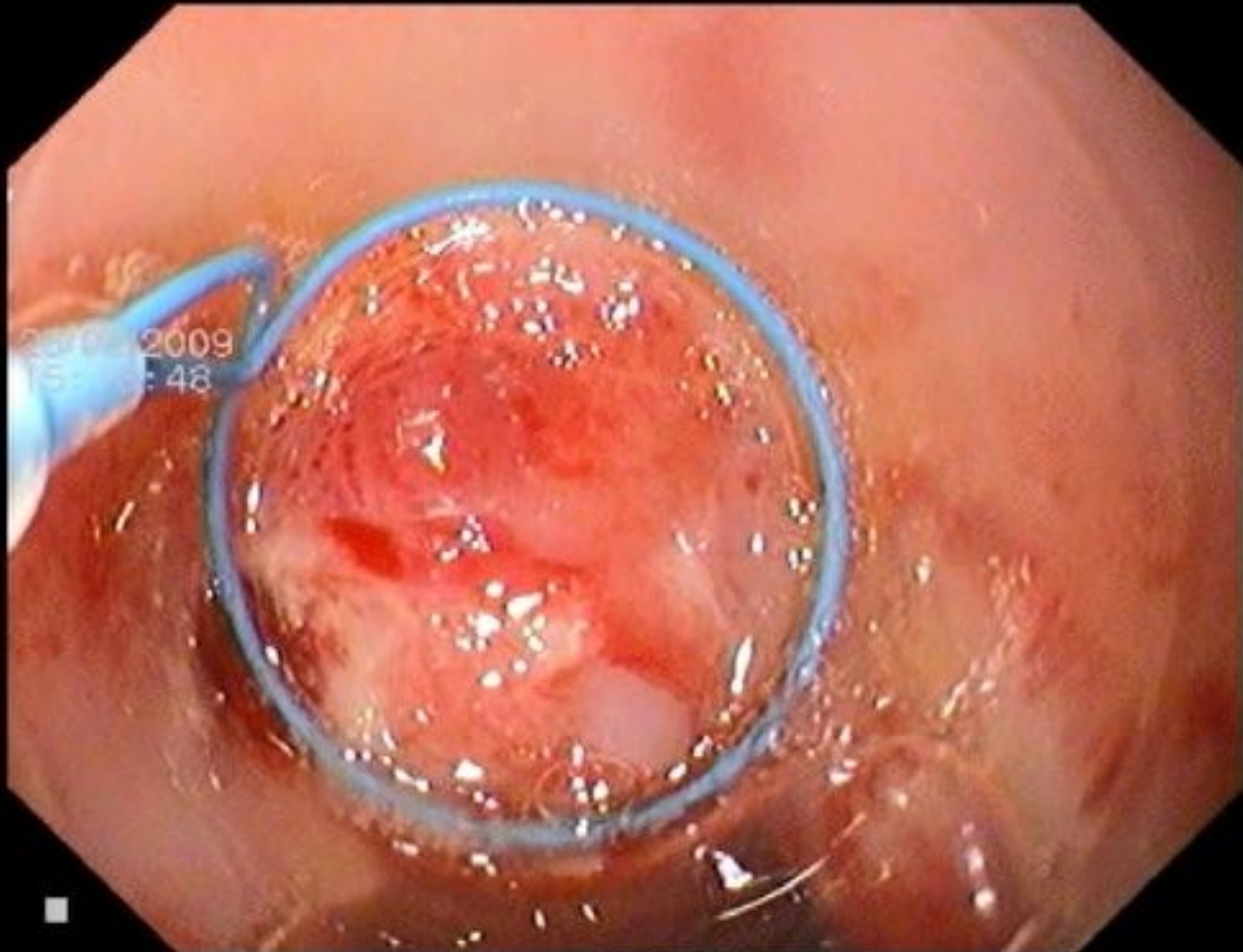


Механический гемостаз

Лигирование - присасывание варикозного узла и набрасывание резинового кольца на его основание для того, чтобы прервать кровоток.



Способы эндоскопической остановки кровотечения -лигирование-



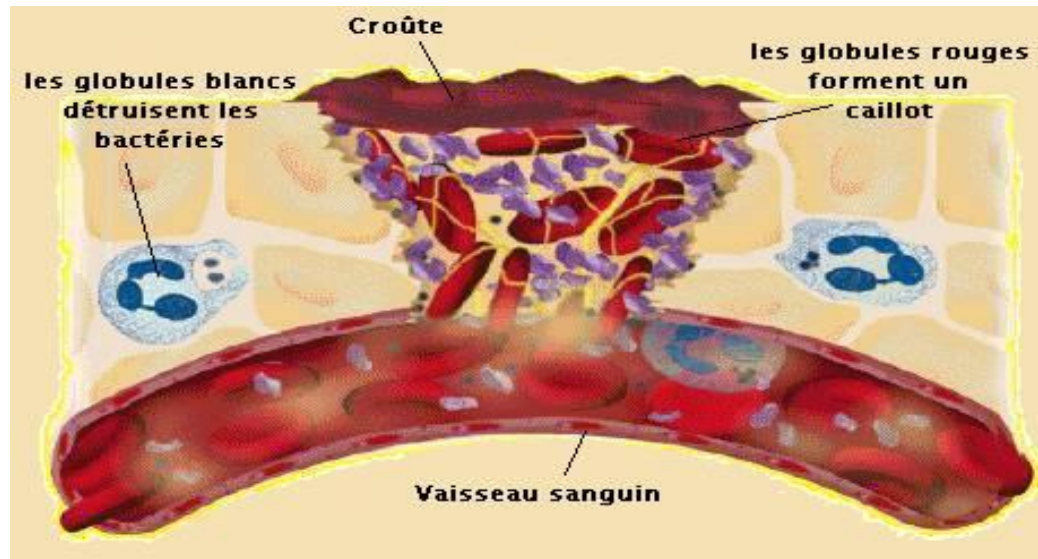
Физический гемостаз

Электрокоагуляция - это воздействие на ткани переменного тока высокой частоты (500 кГц – 2 МГц), который приводит к выделению большого количества тепла, но не влияет на эндогенные электрические процессы.

Гемостаз обеспечивается сдавлением сосуда образующимся струпом и усилением тромбообразования

Методы:

- Монополярная
- Биполярная
- Фульгурация
- Дессикация
- Коагуляция на протяжении



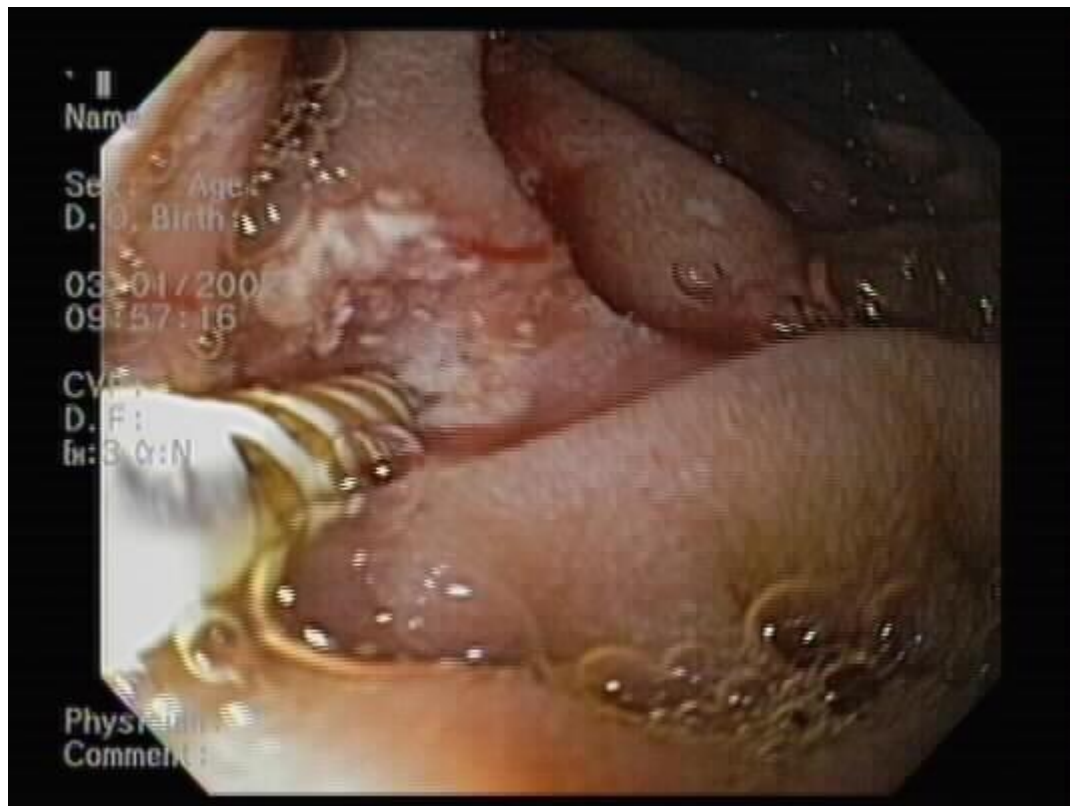Электрокоагуляция

Показания к монополярной коагуляции:

- Кровотечения из распадающихся опухолей;
- Кровотечения из дна хронической язвы;

К биполярной коагуляции:

- Активные кровотечения при острых эрозивно-язвенных поражениях;
- С-м Мэллори-Вейсса;
- Профилактика рецидива при наличии тромбированного сосуда



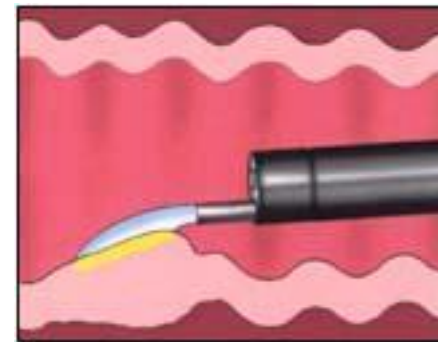
Опасность перфорации! Не рекомендуется применять при глубоких язвах, дивертикулах и диаметре сосуда более 1 мм!

Аргоноплазменная коагуляция

- это метод, при котором энергия тока высокой частоты передается на ткань бесконтактным способом с помощью ионизированного и, тем самым, электропроводящего газа - аргона (аргоновая плазма).


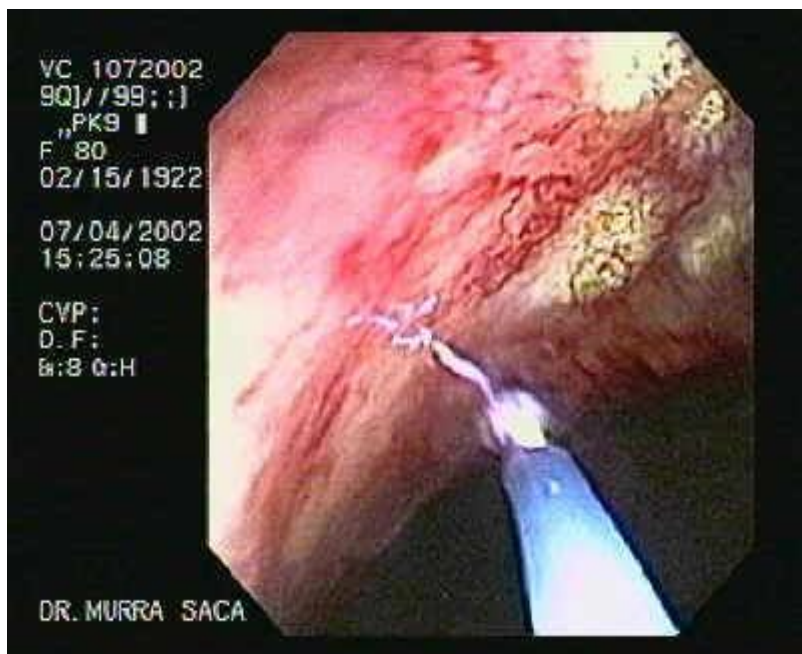
Преимущества:

- максимальная глубина коагуляции составляет 3 мм;
- струя аргоновой плазмы может действовать не только в осевом направлении, но и в поперечном или радиальном, а также "стекать за угол";
- отсутствие дыма;
- "сродство" аргоновой плазмы к крови;
- меньшее закисление тканей, что способствует скорейшему заживлению.



Аргонплазменная коагуляция

Применяется практически во всех случаях кровотечений из пищеварительного тракта, особенно эффективен метод при злокачественных опухолях ЖКТ.



Лазерная фотокоагуляция

- это бесконтактный способ коагуляции тканей путем воздействия оптического когерентного излучения, характеризующегося высокой направленностью и большой плотностью энергии.

Используется практически при любых кровотечениях из ЖКТ, особенно эффективен при эрозивно-язвенных поражениях, ангиодисплазиях и кровотечениях из распадающихся опухолей.

Недостаток – снижение эффективности при наличии крови в полости ЖКТ.

При глубоких язвах и дивертикулах возможна перфорация!



Термовоздействие

- Это метод коагуляции тканей в результате непосредственного контакта нагретого концевоего элемента зонда и источника кровотечения.

Возможно применения при кровотечениях из язв, опухолей, дивертикулов, для профилактики рецидива.

Вызывает поверхностную деструкцию, поэтому меньше риск перфорации органа.

Недостаток – необходимость широкого инструментального канала эндоскопа.



Радиоволновое воздействие

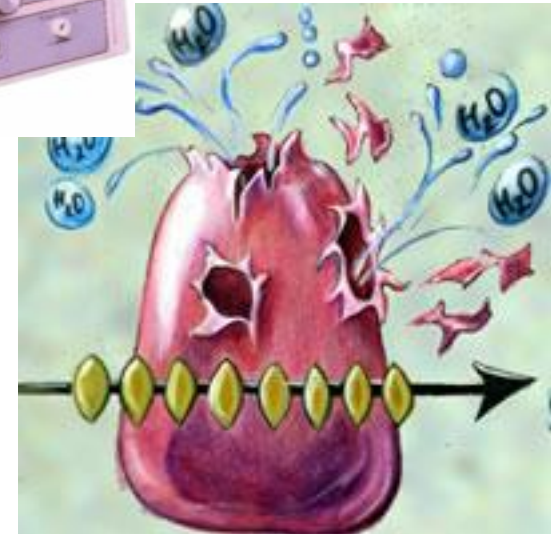
- Это метод, основанный на преобразовании электрического тока в радиоволны определенных диапазонов с выходной частотой 3,8 МГц, которые, концентрируясь на кончике электрода, повышают молекулярную энергию внутри каждой клетки и разрушают ее, вызывая нагревание ткани и

фактически испаряя клетки
Возможна работа в режиме фульгурации (для активного струйного кровотечения) и коагуляции (подтекание крови и профилактика рецидива).



Достоинства:

- Меньшая травматизация окружающих тканей;
- Ускоренное заживление;
- Невозможность ожога пациента.



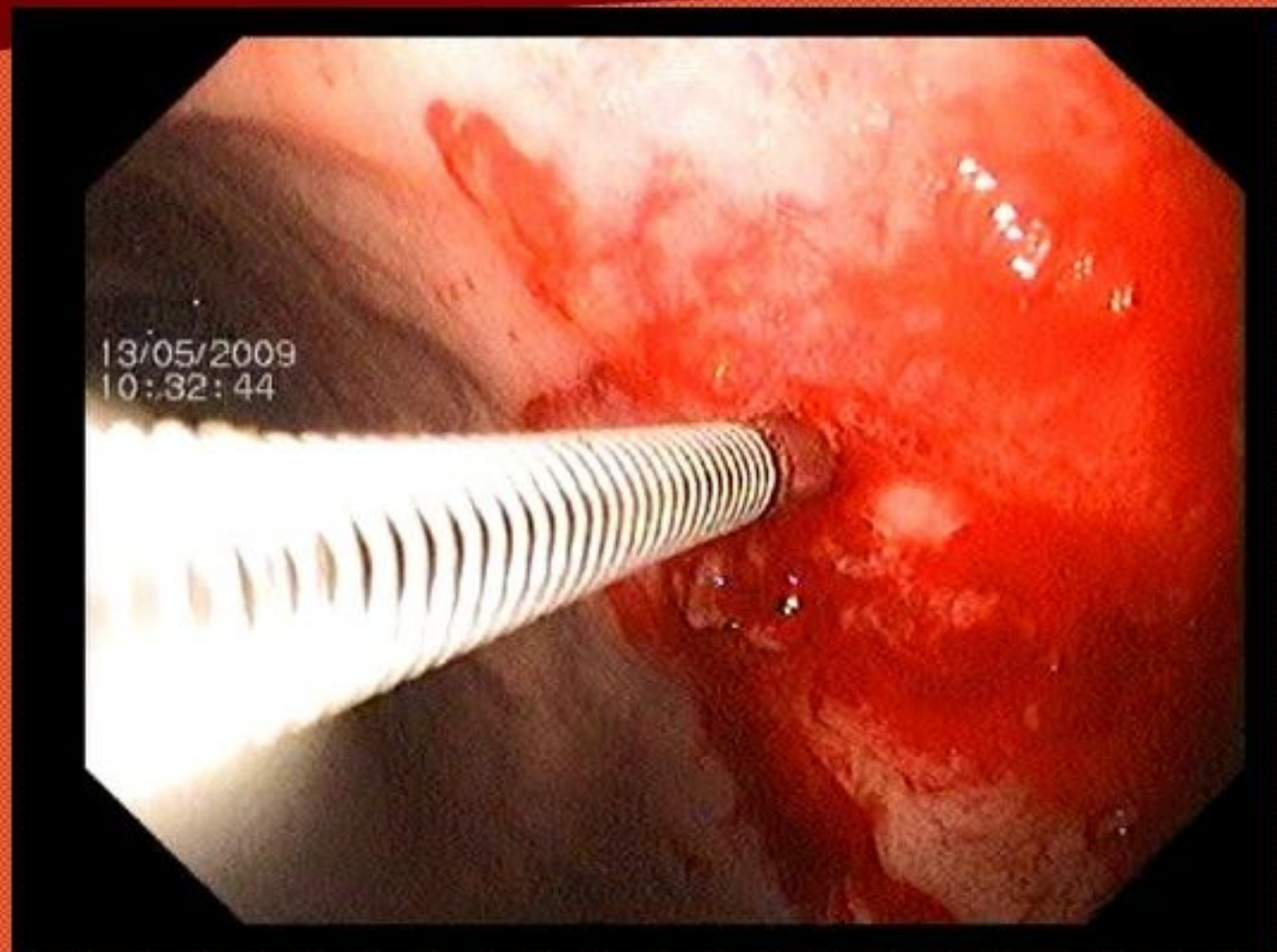
Сравнительная эффективность методов

Общая эффективность методов – 97,4%; частота рецидивов – 20%;

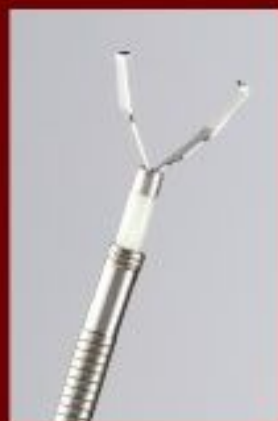Метод	Эффективность	Частота рецидивов
Инъекционный гемостаз	70-100%	25%
Электрокоагуляция	70-94%	8,5-19,1%
АПК	87%	?
Фотокоагуляция	70-94	?
Инъекция + коагуляция	70-100	6-7%

Способы эндоскопической остановки кровотечения

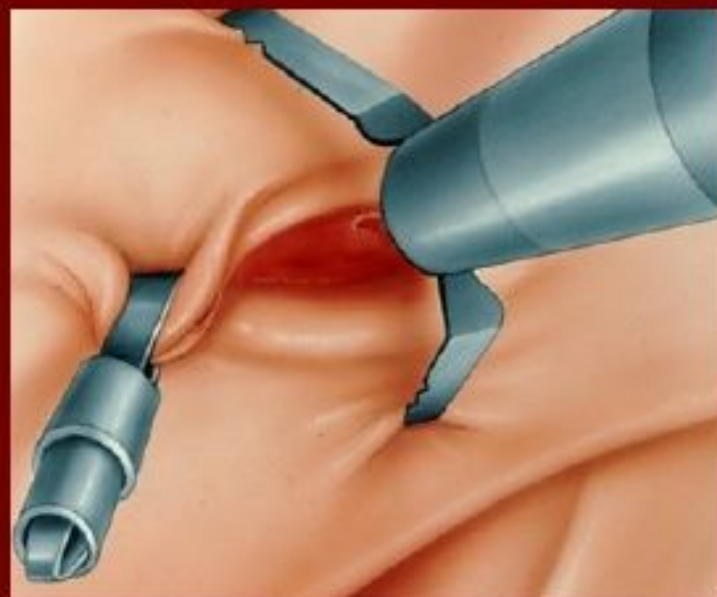-обкалывание сосудо-суживающими препаратами-



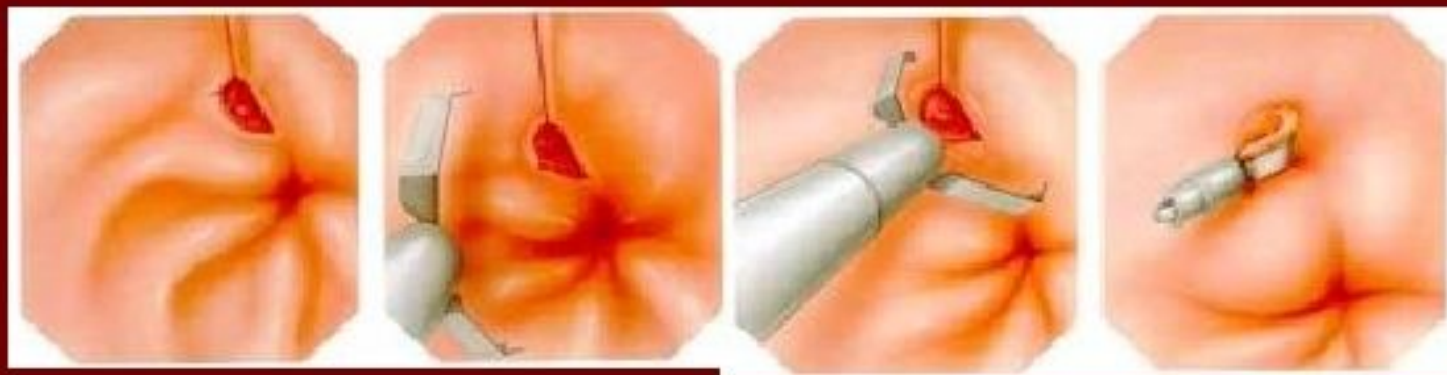
Клипирующие устройства



Пример использования:
Гемостаз



Остановка кровотечений




Механизм

- Компрессионный гемостаз
- Клипсы остаются в организме до образования некроза (обычно 10-14 дней)

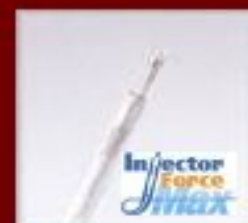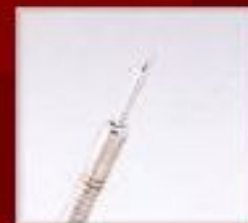Преимущества

- Мгновенный эффект
- Небольшая вероятность повторного кровотечения
- Отсутствие повреждений окружающей ткани

Инъекционные иглы



Локальные инъекции



В 90% случаев используется:

- 1:10.000 Эпинефрин (Адреналин)

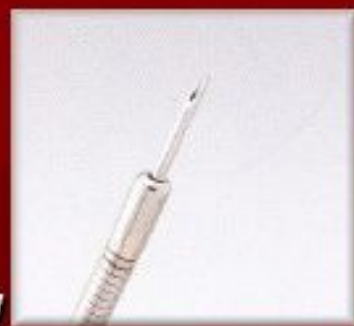Эффект:

- Компрессия сосуда
- Сжатие сосуда под влиянием эпинефрина
- Отек окружающей ткани увеличивает тампонадный эффект

Преимущества:

- Низкая вероятность осложнений

- *Чистый этиловый спирт*



- *Дегидратация*

- *Спазмирование сосуда и некроз клеток сосуда*

- *Формирование тромба*

- *Блокирование сосуда*



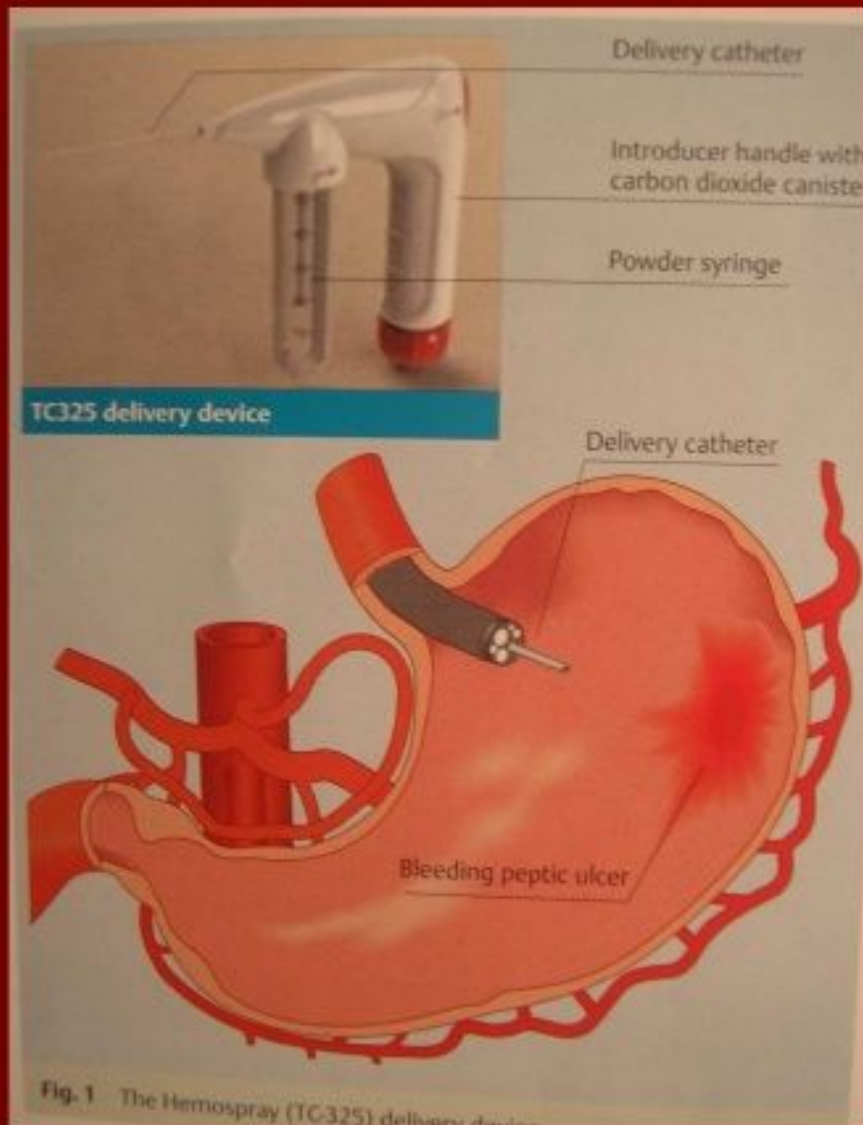- *Гипертонический солевой раствор с адреналином (HSE)*

- *Инфильтрация ткани вокруг сосуда*

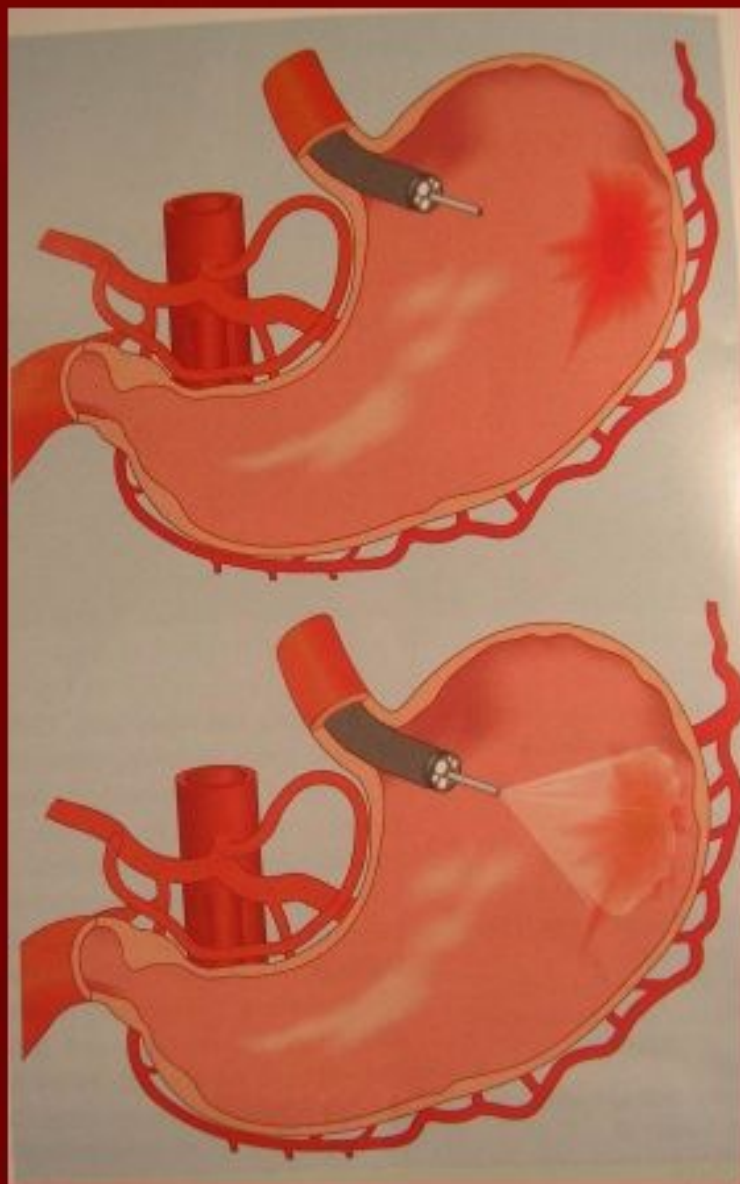
- *гипертоническим солевым раствором*

- *Спазмирование сосуда адреналином*

Гемоспрей



Гемоспрей



Характер гемостаза при ЭНДОСКОПИИ

❖ **Окончательный**

❖ **Временный**

- **стойкий**

- **нестойкий**

Факторы, влияющие на выбор лечебной тактики

- ❖ **Заболевания, осложненные
кровотечением**
- ❖ **Тяжесть кровопотери**
- ❖ **Возраст больного**
- ❖ **Наличие сопутствующей
патологии**

Тактика при хронической язве

Показания к применению эндоскопических методов гемостаза:

- Активное, продолжающееся на момент осмотра кровотечение типов F Ia и F Ib.
- Высокий риск рецидива кровотечения - типы F IIa и F IIb.

Активное кровотечение при

видимом сосуде:

- клипирование
- инъекционный метод (гипертонический р-р адреналина + склерозанты);
- коагуляционный метод;
- инъекционный метод + коагуляционный метод (р-р адреналина + монополярная коагуляция).

Массивное кровотечение, затрудняющее

визуализацию:

- Инъекционный гемостаз - осмотр на наличие видимого сосуда;

Отсутствие видимого

сосуда:

- Клипирование;
- Коагуляция;
- Инъекционный гемостаз (адреналин+склерозанты)

Наличие

фиксированного сгустка:

- при подсекании крови – удаление;
- Методы гемостаза или профилактики рецидива.

При неэффективности – экстренная операция!

Тактика при острых эрозивно-язвенных поражениях ЖКТ

- Клипирование
- Инъекционный гемостаз
- Фотокоагуляция
- Электрокоагуляция
- При массивном кровотечении – операция
- Противоязвенная терапия

Тактика при ангиодисплазиях

- Фотокоагуляция,
- Электрокоагуляция,
- Инъекционный гемостаз.

Тактика при кровотечении из ВРВП

Показания:

- Острое кровотечение из ВРВП при любой форме;
- Состояние после кровотечения из ВРВП при любой форме;
- ВРВП 3 стадии при наличии прогностических признаков возможного кровотечения:
 - ❖ Атрофия слизистой оболочки желудка (голубой цвет вен).
 - ❖ Эрозивный эзофагит.

Методики:

- Инъекция склерозантов;
- Инъекции цианокрилатов;
- Лигирование резиновыми кольцами;
- Установка зонда Блэкмора

Тактика:

Попытка эндоскопического гемостаза не более 15 мин – при неэффективности постановка зонда Блэкмора на 6-12 часов – при рецидиве – повторный эндоскопический гемостаз – при неэффективности – зонд Блэкмора

Тактика при синдроме Мэллори-Вейсса

- Клипирование,
- Инъекционный гемостаз,
- Диатермокоагуляция,
- При неэффективности – эмболизация или операция.

Тактика при опухолях ЖКТ

- По возможности осуществляют электроэксцизию опухоли,
- Аргоноплазменная коагуляция,
- Электрокоагуляция,
- Инъекционный гемостаз,
- При неэффективности – операция.

Спасибо за внимание !!!

