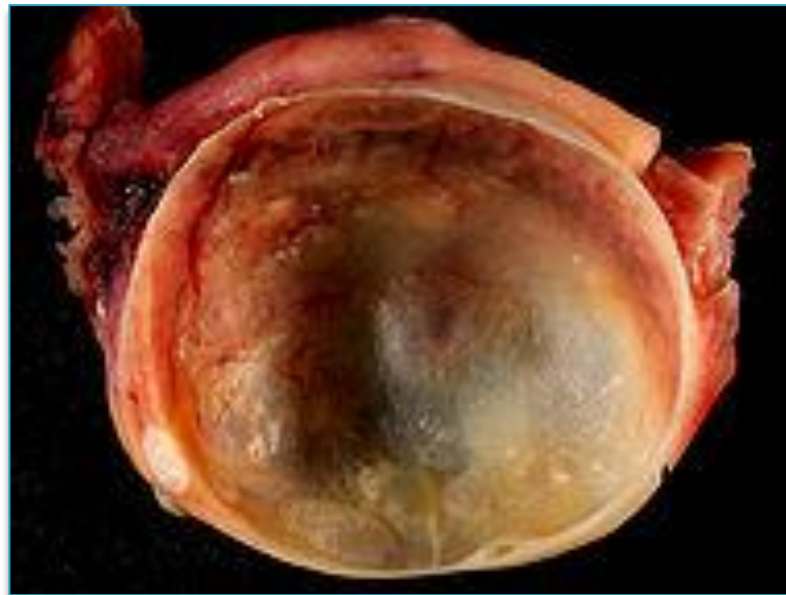

Опухолевидные образования женской половой сферы. Кисты яичников.



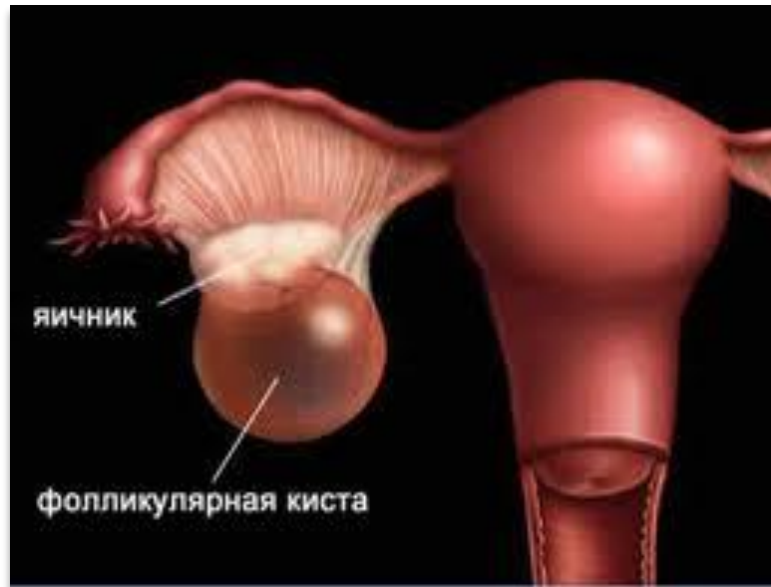Киста яичника

- (от греч. κύστις — мешок, пузырь) — это образование в виде пузыря с жидкостью или полужидким содержимым, возникающее в структуре яичника и увеличивающее его объем в несколько раз.



Классификация

1. Фолликулярные кисты – развиваются из преовуляторного фолликула



Небольшие гладко- и тонкостенные образования 5 – 6 см, наполненные прозрачной свето-желтой жидкостью

Причины фолликулярных кист:

- Гиперэстрогенемии
- Однофазный менструальный цикл

Диагностика:

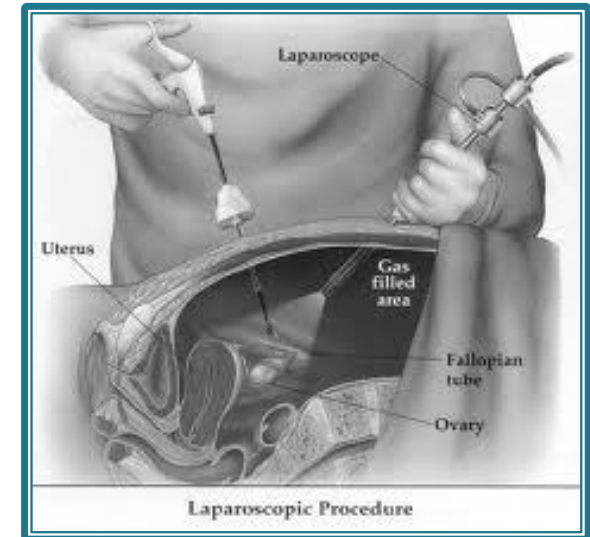
- жалобы
- Гинекологическое исследование
- Динамическое УЗИ
- лапароскопия

Клиника:

не проявляется в большинстве случаев

Лечение:

- Консервативное (наблюдение, назначение противовоспалительной или гормональной терапии)



Осложнения фолликулярных кист:

- Перекрут ножки кисты (частичный или полный)
- Разрыв стенки кисты



Клиника при осложнениях:

А. При полном перекруте

- Резкие боли,
- Тошнота, рвота
- Повышение температуры тела
- Частый пульс
- Развитие клиники перитонита

Б. При частичном перекруте

- Медленное развитие описанных симптомов и менее выражена

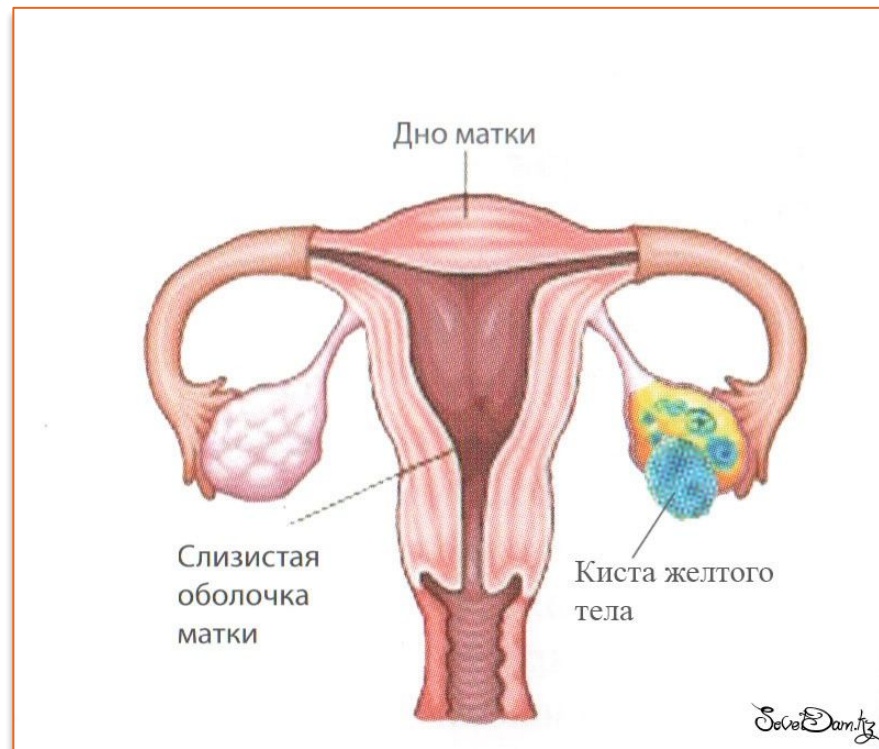Лечение осложнений:

- Хирургическое: удаление или вылушивание к
- Гормональное лечение



Классификация

2. Лютеиновые кисты (кисты желтого тела)



Причины:

- скопление жидкости или крови на месте лопнувшего фолликула
- Двухфазный менструальный цикл

Клиника:

не проявляется

Осложнение

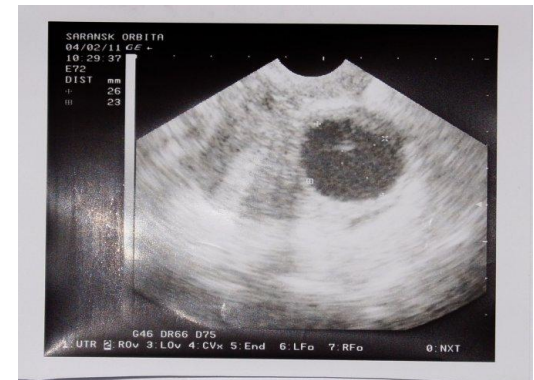
- кровоизлияние в полость кисты «Клиника острого живота»

Диагностика

- Анамнез
- Гинекологический осмотр
- УЗИ

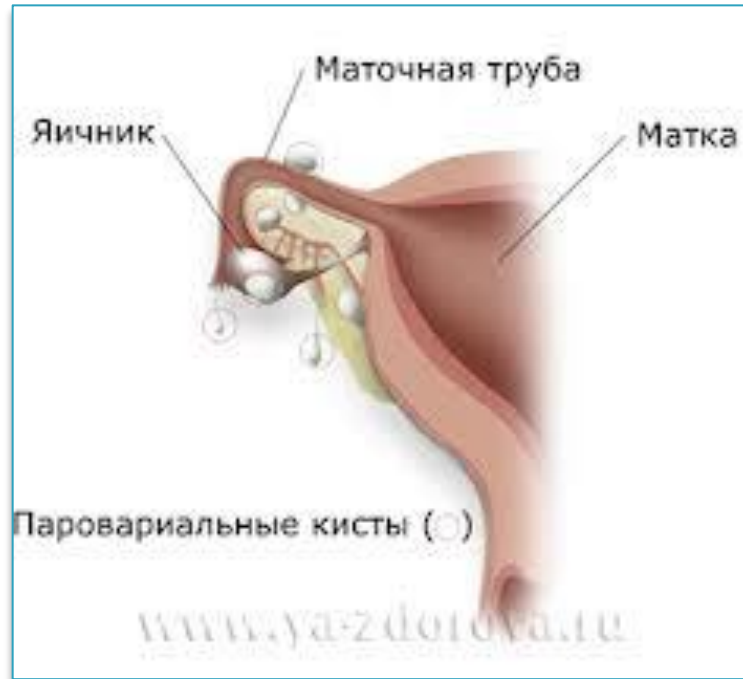Лечение:

- Консервативное (наблюдение в течение 1 - 3 менструальных циклов)
- Оперативное (если киста подверглась обратному развитию)



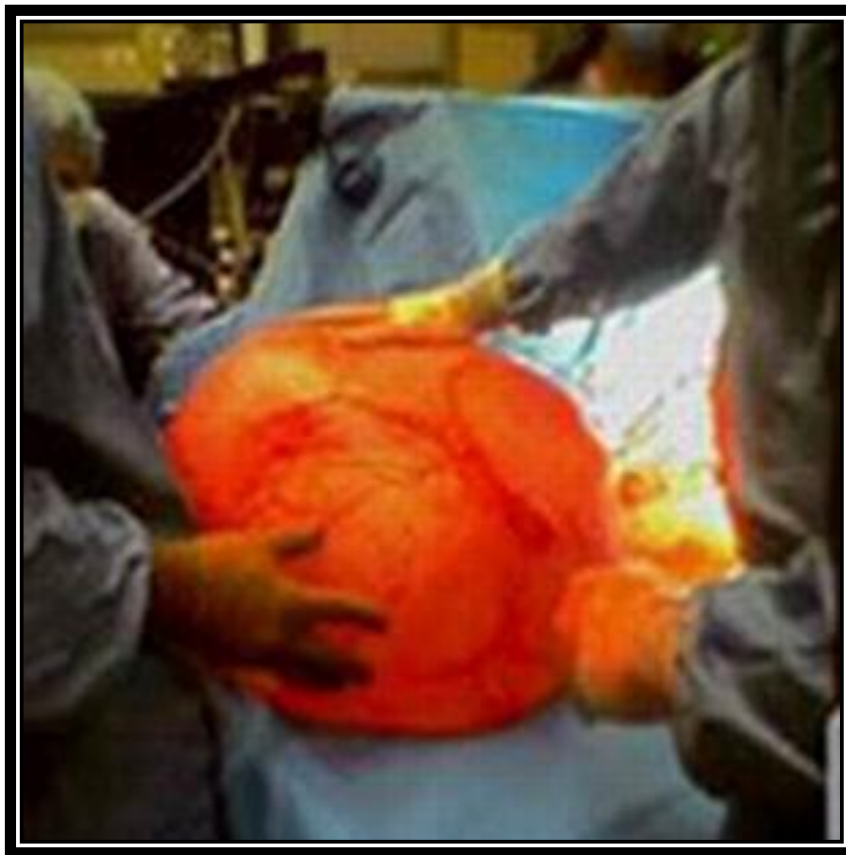Классификация

3. Параовариальные кисты



Располагаются между листками широкой связки. Могут быть небольшими (до 6 см), или занимать всю брюшную полость

Удаленная киста весом в 20 килограмм



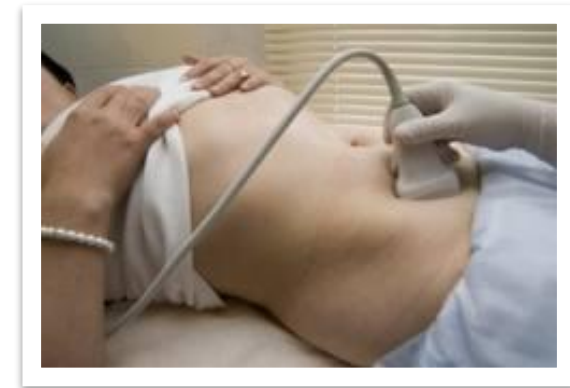Клиника ничем не проявляются, но по мере роста кисты жалобы на:

- Боли,
- Тяжесть в низу живота
- Увеличение живота

Осложнение – «острый живот» из за перекрута
НОЖКИ КИСТЫ

Диагностика

- Анамнез
- Гинекологическое исследование
- УЗИ



Лечение

– операционная лапароскопия

СПАСИБО ЗА ВНИМАНИЕ!!!

