Класс Коралловые кишечнополостные

Колониальные формы часто имеют **твердый скелет**

Тип Круглые черви

Первичная полость тела, схизоцель. Жидкость находится под большим давлением и является гидроскелетом, выполняя опорную функцию

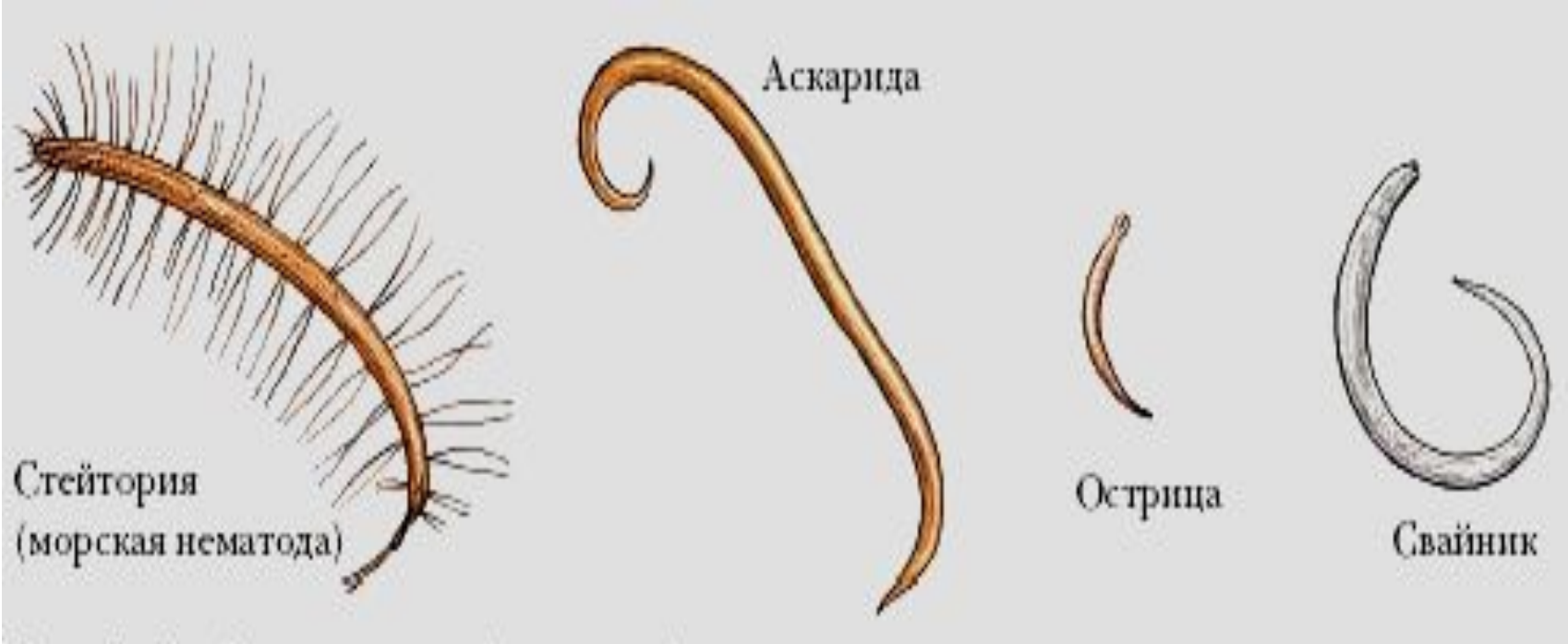

Тип кольчатые черви

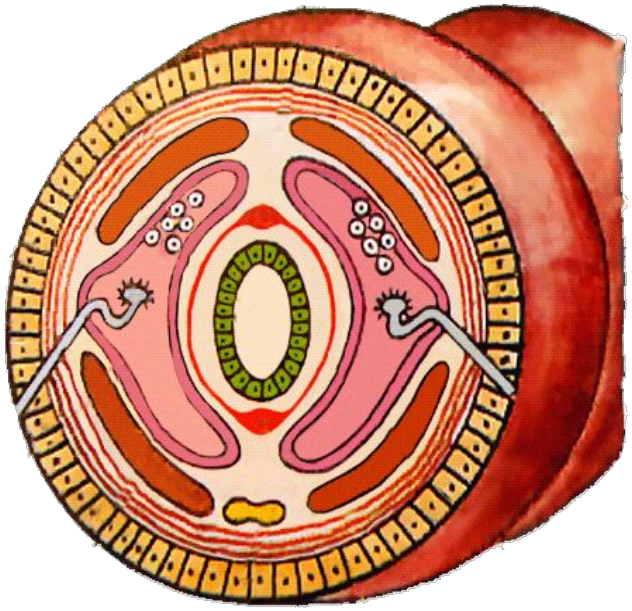

У кольчатых червей вторичная полость тела, или целом, выстланная изнутри покровной тканью (эпителием).

Вторичная полость разделяется на камеры, в каждом сегменте находится пара целомических мешков. Целомическая жидкость находится под давлением и играет роль гидроскелета



Покровы тела ракообразных представлены хитинизированной кутикулой. В периферических слоях кутикулы откладывается известь, в результате чего покровы рака становятся жесткими и прочными. Внутренний слой состоит из мягкого и эластичного хитина. Кутикула образует наружный скелет. Панцирь защищает тело от внешних воздействий и служит местом для прикрепления мышц. У паукообразных относительно тонкая хитиновая *кутикула,* которая предохраняет организм от потери влаги.

Ланцетник

Скелет: внутренний осевой скелет – хорда. Хорда заключена в соединительнотканный футляр

Скелет рыбы

1. **Позвоночник состоит из позвонков (туловищный, хвостовой отделы)**

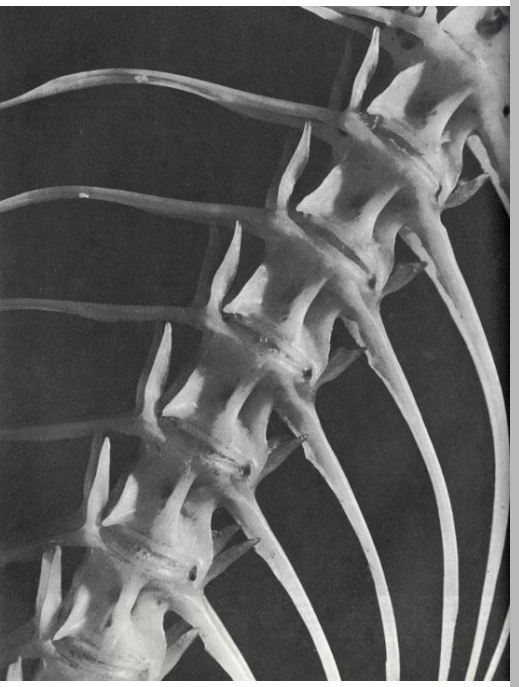

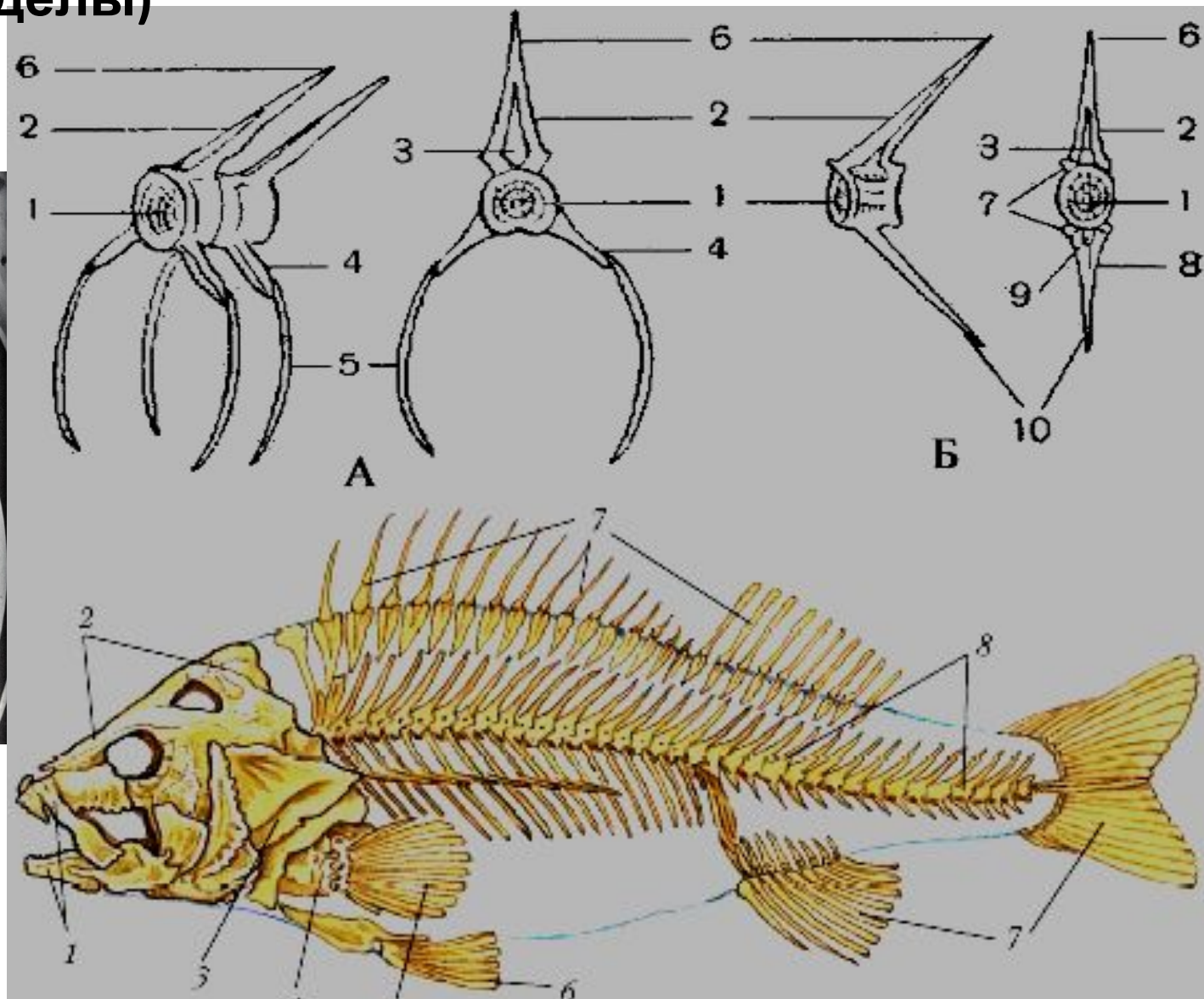

Скелет рыбы

1. Позвоночник состоит из позвонков
2. Ребра
3. Череп:
   - черепная коробка
   - верхняя челюсть
   - нижняя челюсть
   - жаберные крышки
   - жаберные дуги

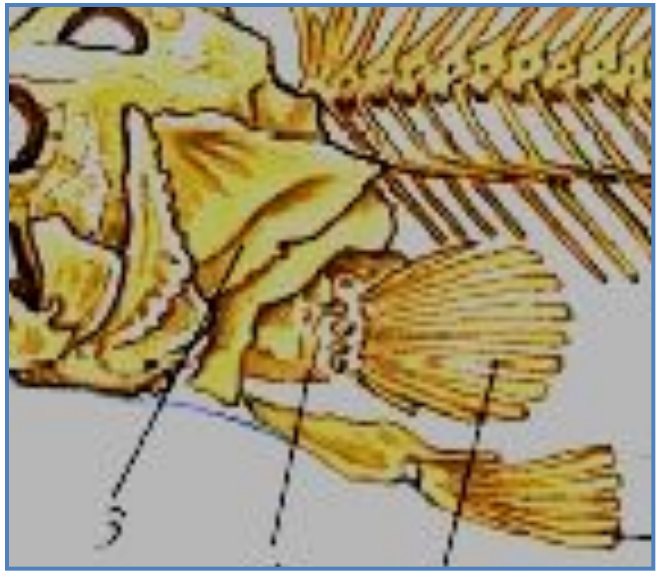

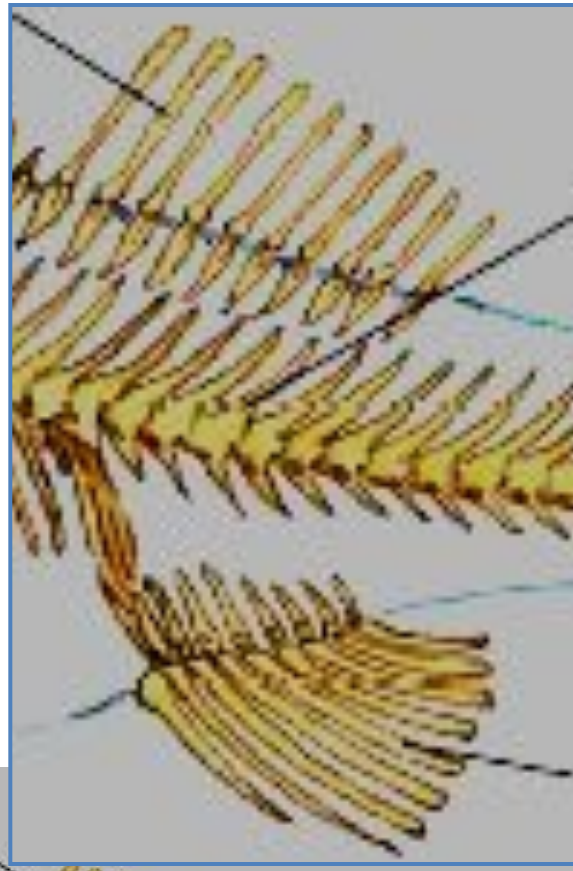

4. Скелет плавников образован костными лучами
5. Пояса парных плавников

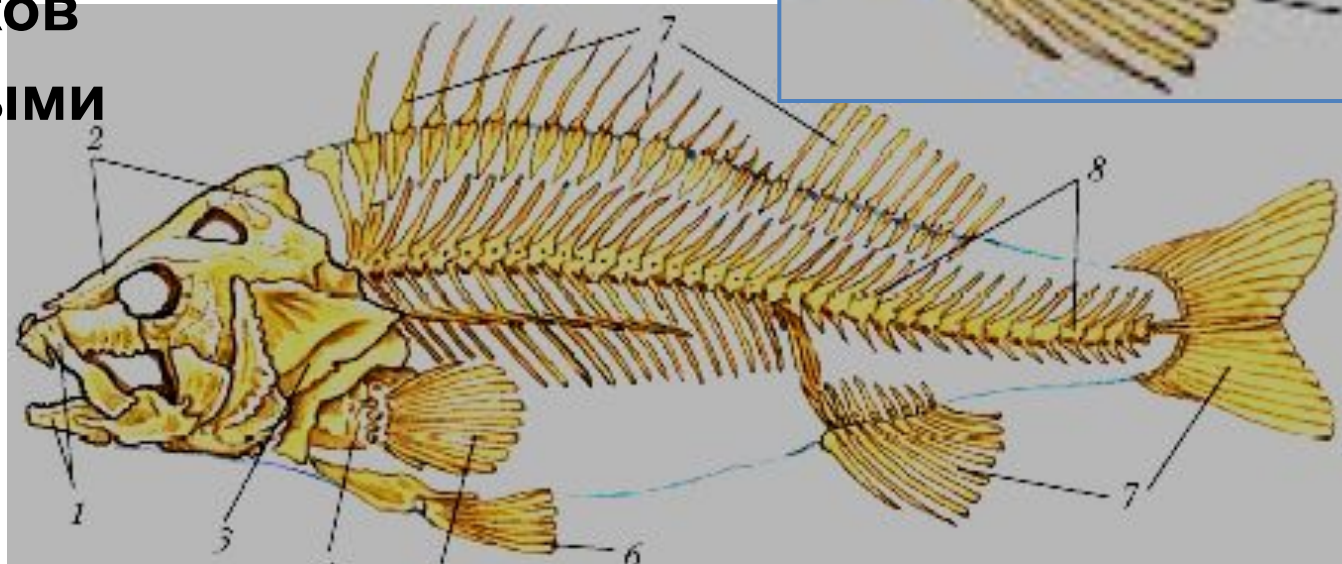

Строение скелета

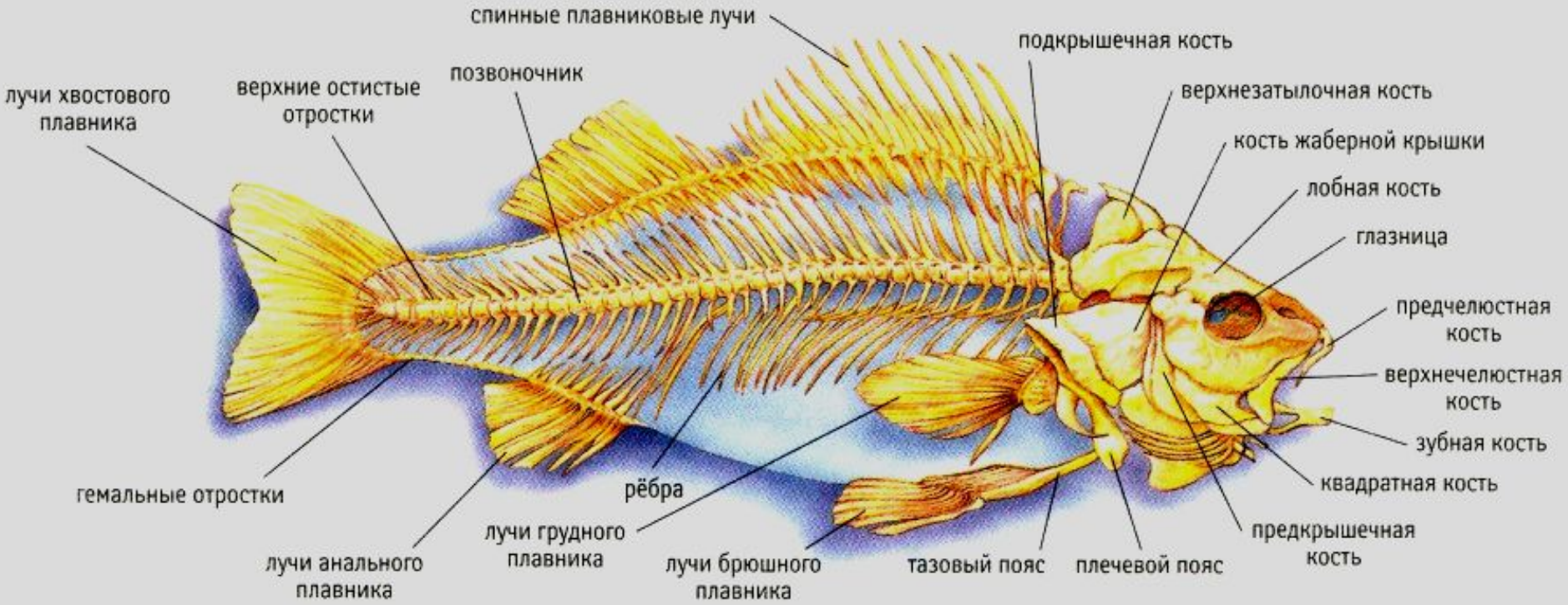

Скелет лягушки

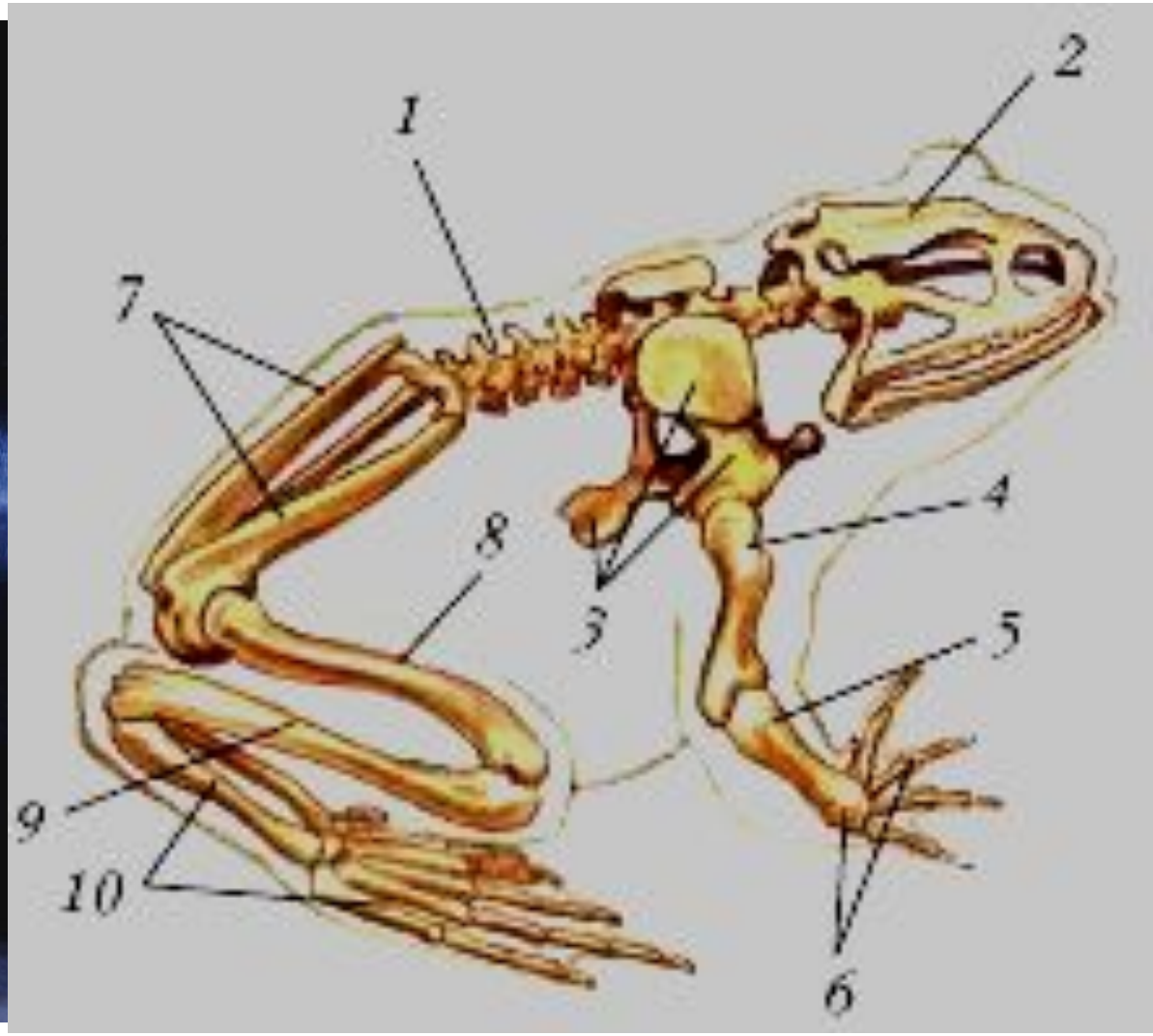

Скелет лягушки

Скелет лягушки, как и у всех позвоночных животных, разделяют на четыре отдела: осевой скелет, скелет черепа, скелет конечностей и скелет поясов конечностей.

Осевой скелет представлен позвоночником, у которого в дополнение к *туловищному* и *хвостовому* отделам, свойственным рыбам, появились *шейный* и *крестцовый* отделы.

Череп лягушки подвижно сочленяется с единственным шейным позвонком при помощи *двух мыщелков*, что позволяит им наклонять голову.

Скелет лягушки

<u>Особенности скелета</u>:

- меньше костей, чем у рыб
- легкий

1. **Череп** широкий, плоский
   - верхняя челюсть
   - нижняя челюсть (подвижная)
   - нет зубов!

Скелет лягушки

Особенности скелета:

2. Позвоночник

- шейный отдел (1)
- туловищный отд. (7)
- крестцовый отд. (1)
- хвостовой отдел
  - хвостовая кость- **уростиль** (лягушка)
  - множество позвонков (тритон)

3. Ребер нет (у тритона слабо развиты)

Скелет саламандры

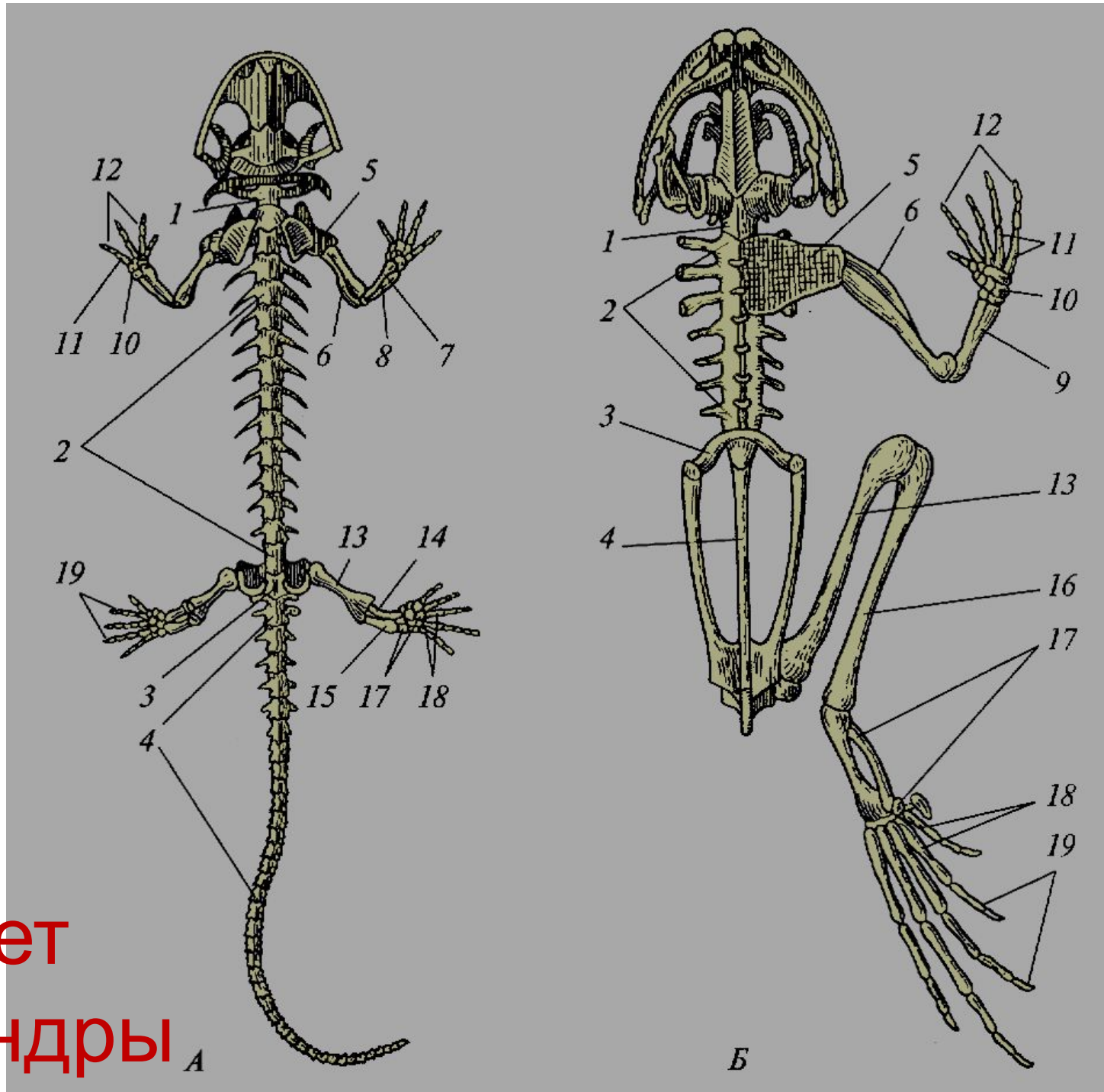

Скелет лягушки

Особенности скелета:

4. Скелет передней конечности

- Плечо (плечевая кость)
- Предплечье (сросшиеся локтевая и лучевая кости)
- кисть
  - ✔запястье
  - ✔пясть
  - ✔фаланги пальцев(первый палец редуцирован, развиты 4 пальца)

Скелет лягушки

Особенности скелета:

5. Скелет задней конечности

- Бедро (бедренная кость)
- Голень (сросшиеся малоберцовая и большеберцовая кости)
- стопа
  - ✔предплюсна
  - ✔плюсна
  - ✔фаланги пальцев (5 пальцев)

План строения конечностей единый у всех наземных позвоночных

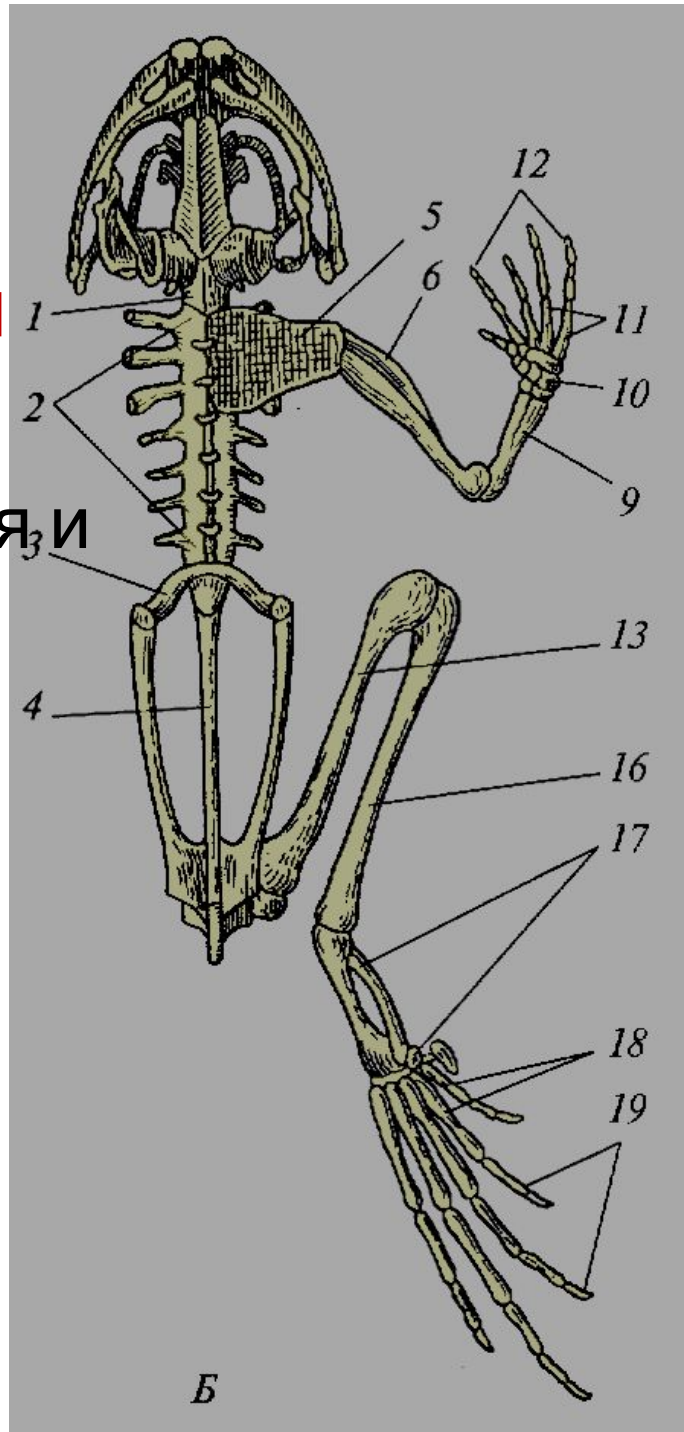

Скелет лягушки

Особенности скелета:

6. Пояс передних конечностей

(широким полукольцом опоясывает тело и закрепляется в мускулатуре)

- 2 лопатки
- 2 ключицы
- 2 вороньи кости (каракоиды)
- Ключицы и каракоиды соединяются с грудиной

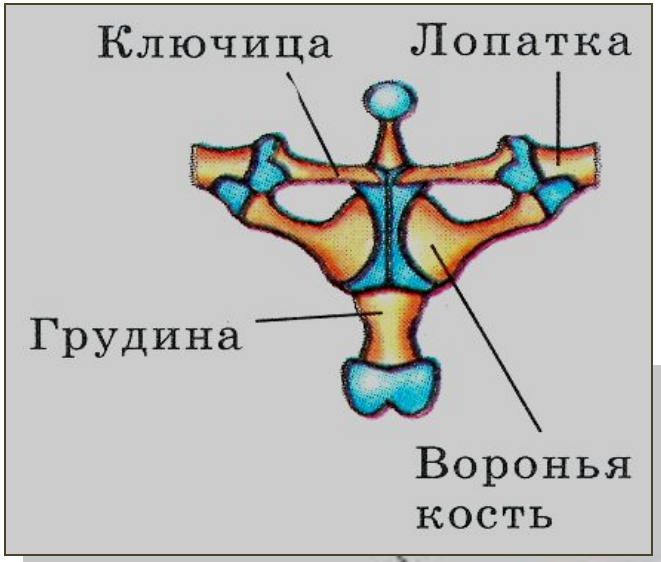

Скелет лягушки

Особенности скелета:

7. Пояс задних конечностей

- 3 пары сросшихся тазовых костей, они срастаются с крестцовым позвонком

Пояса конечностей создают опору для конечностей и соединяют их с позвоночником

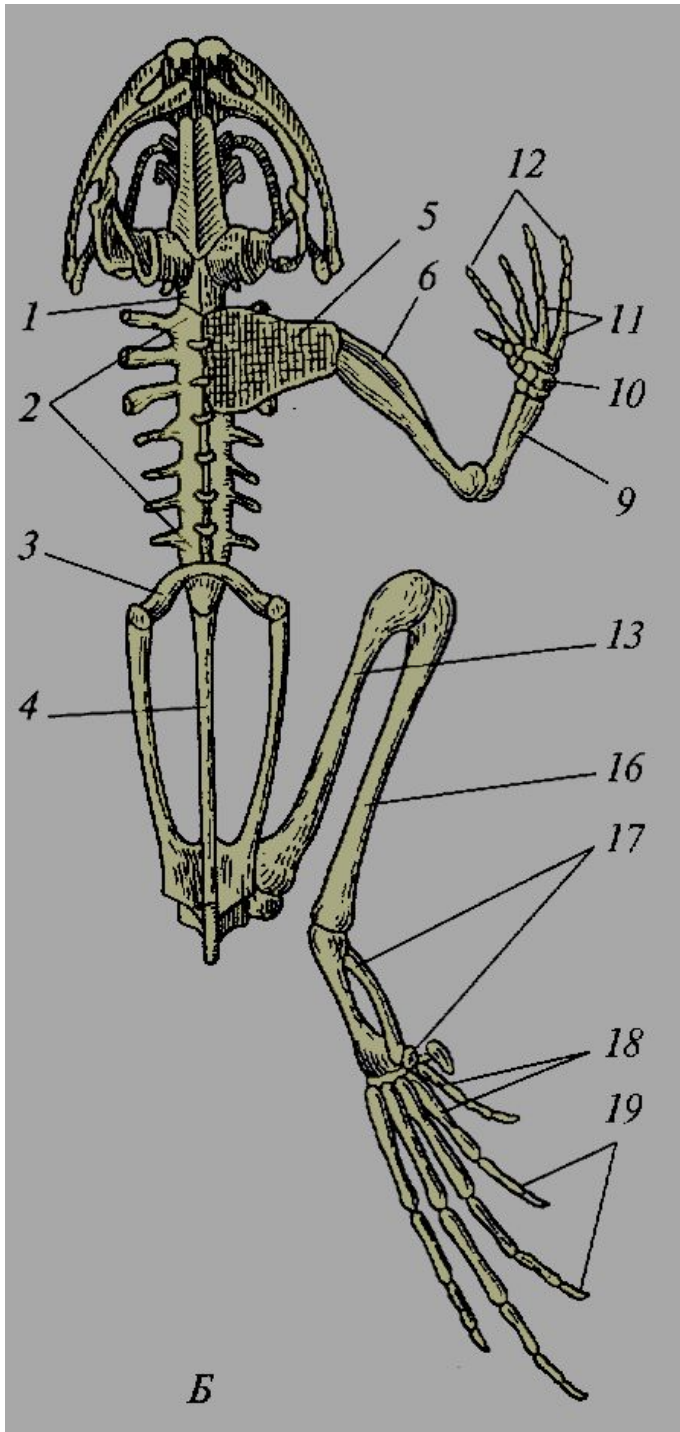

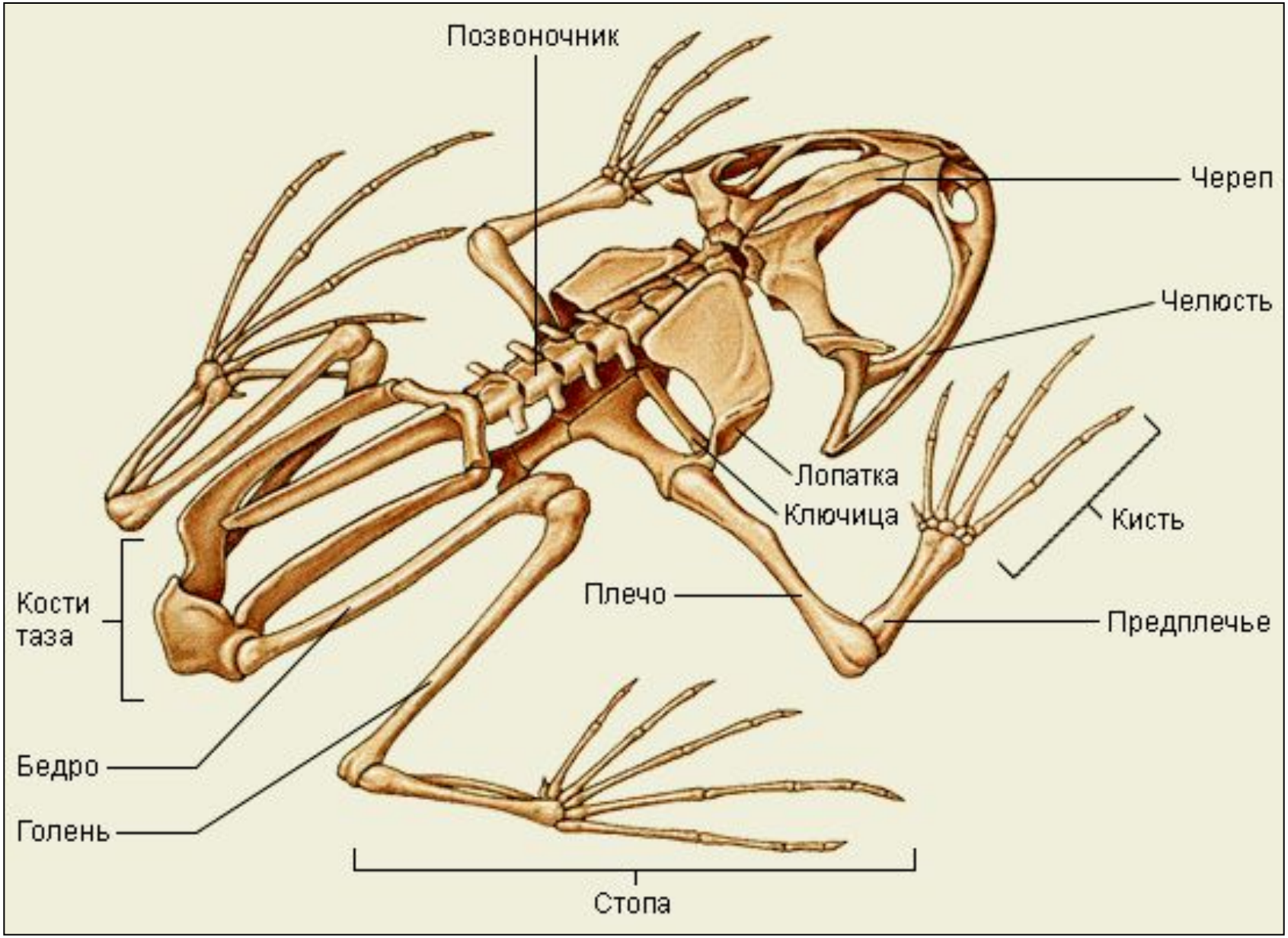
Позвоночник
Череп
Челюсть
Лопатка
Ключица
Кисть
Плечо
Предплечье
Кости таза
Бедро
Голень
Стопа

Скелет ящерицы

1. Череп

- на челюстях располагаются зубы

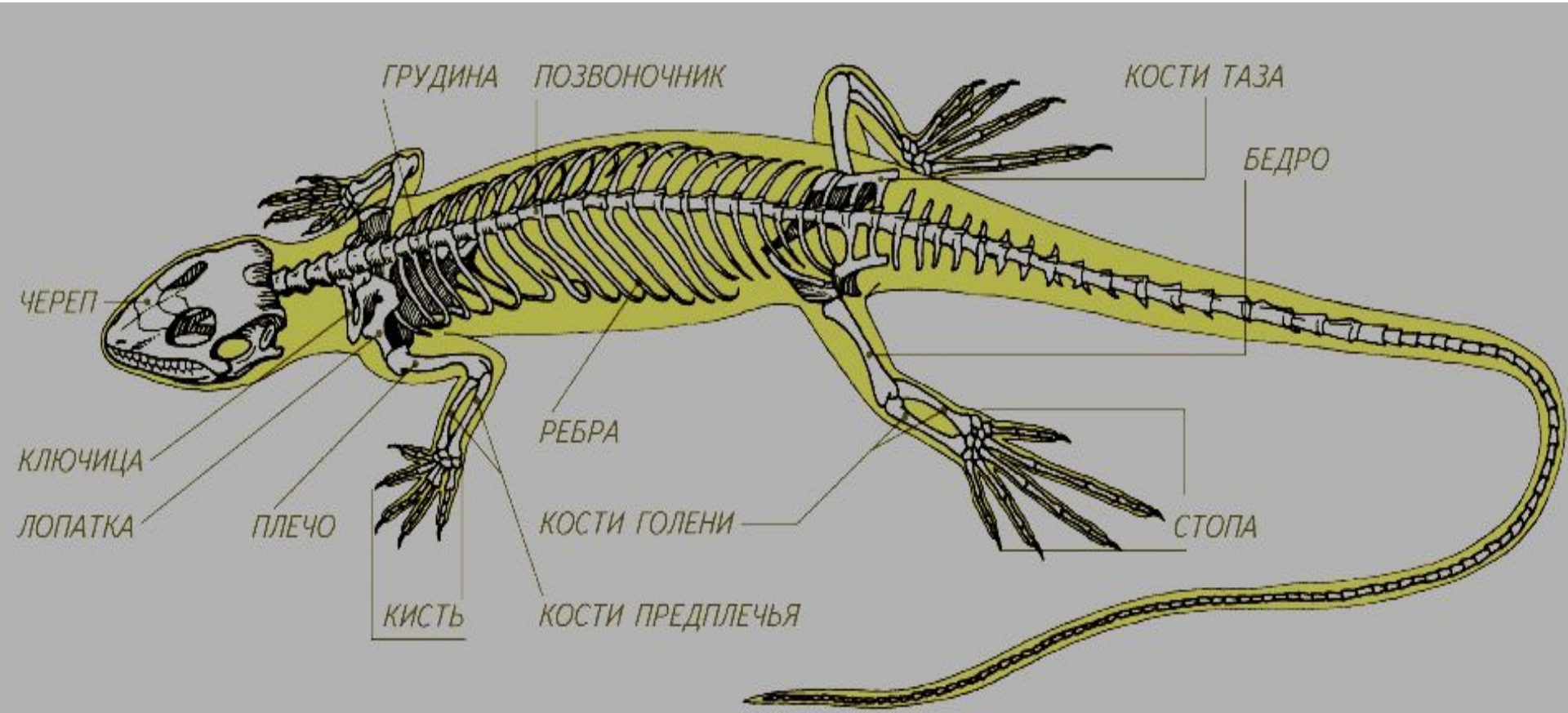

Скелет ящерицы

2. Позвоночник

- шейный отдел (7-10)
- туловищный отд. (16-25)
- крестцовый отд. (2)
- хвостовой отдел

- к туловищным позвонкам присоединяются ребра
- соединяясь с грудиной, ребра образуют грудную клетку

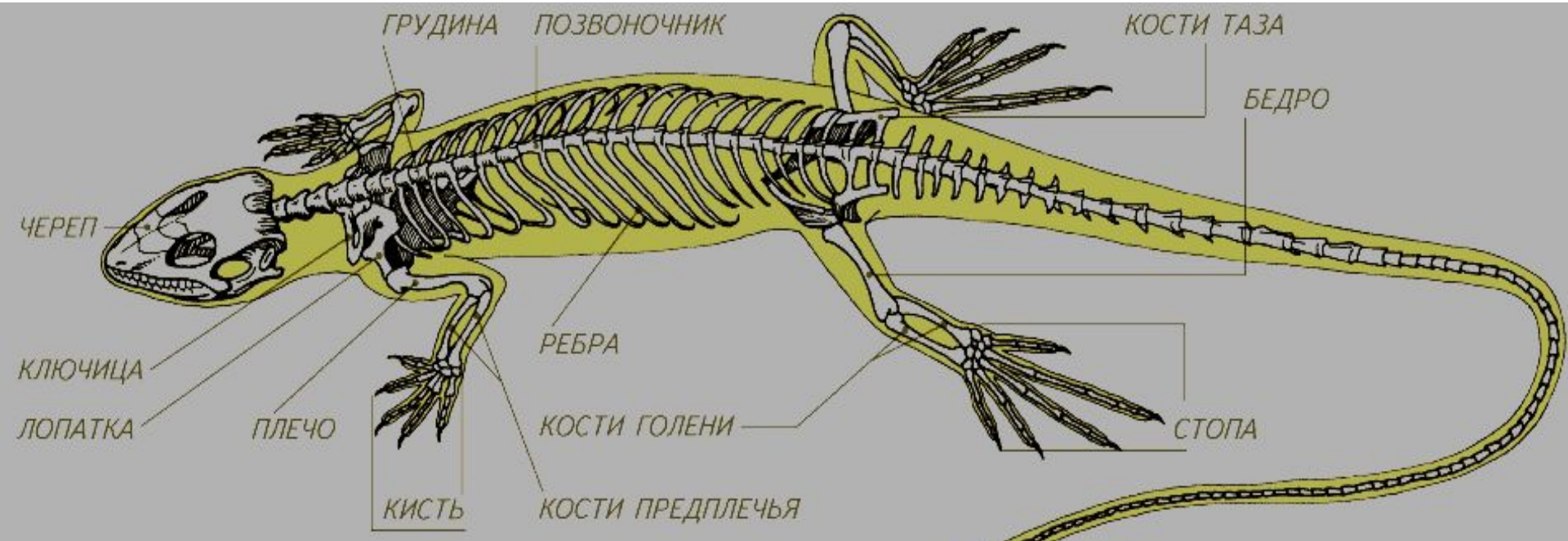

Скелет змеи

Скелет черепахи

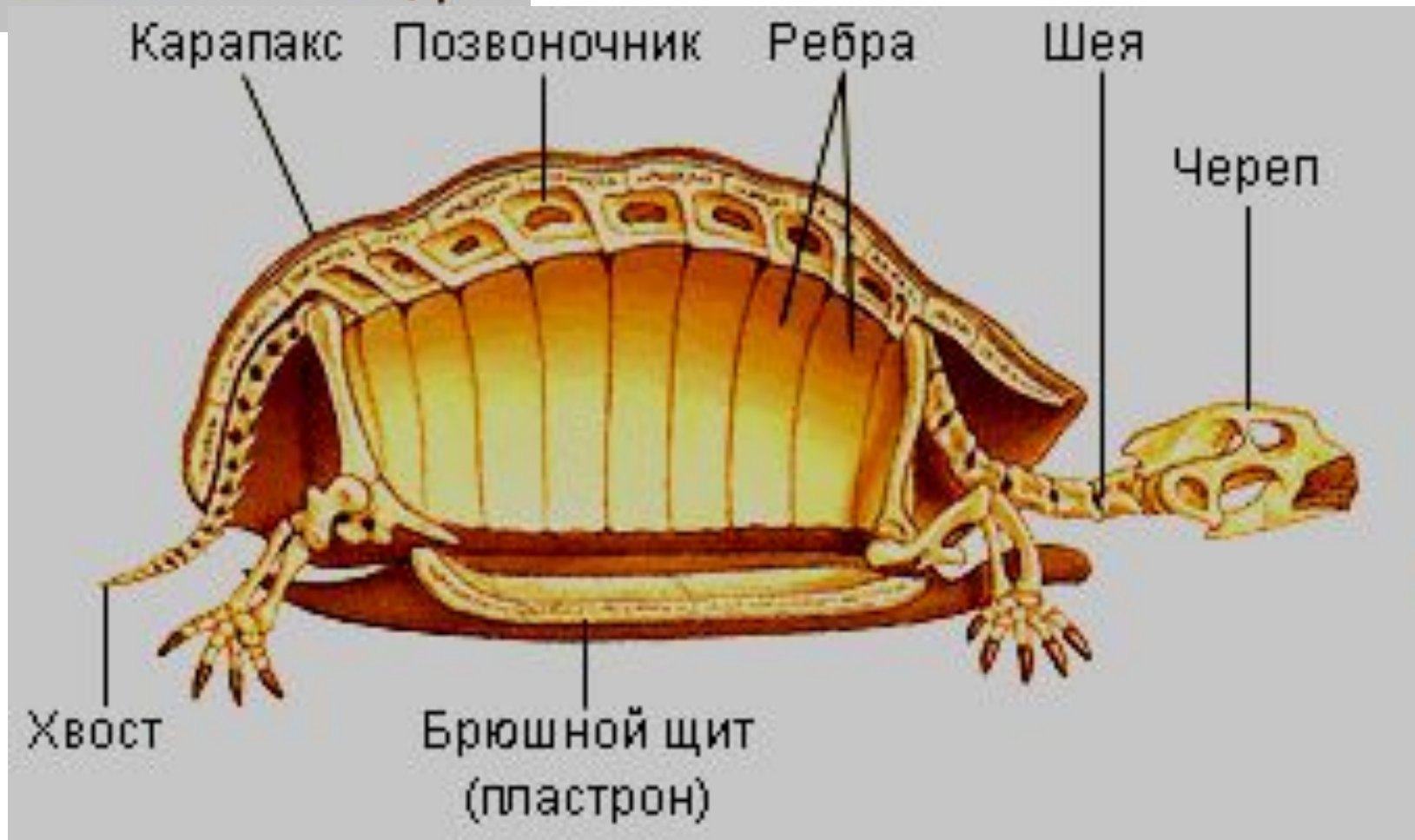

Скелет птицы

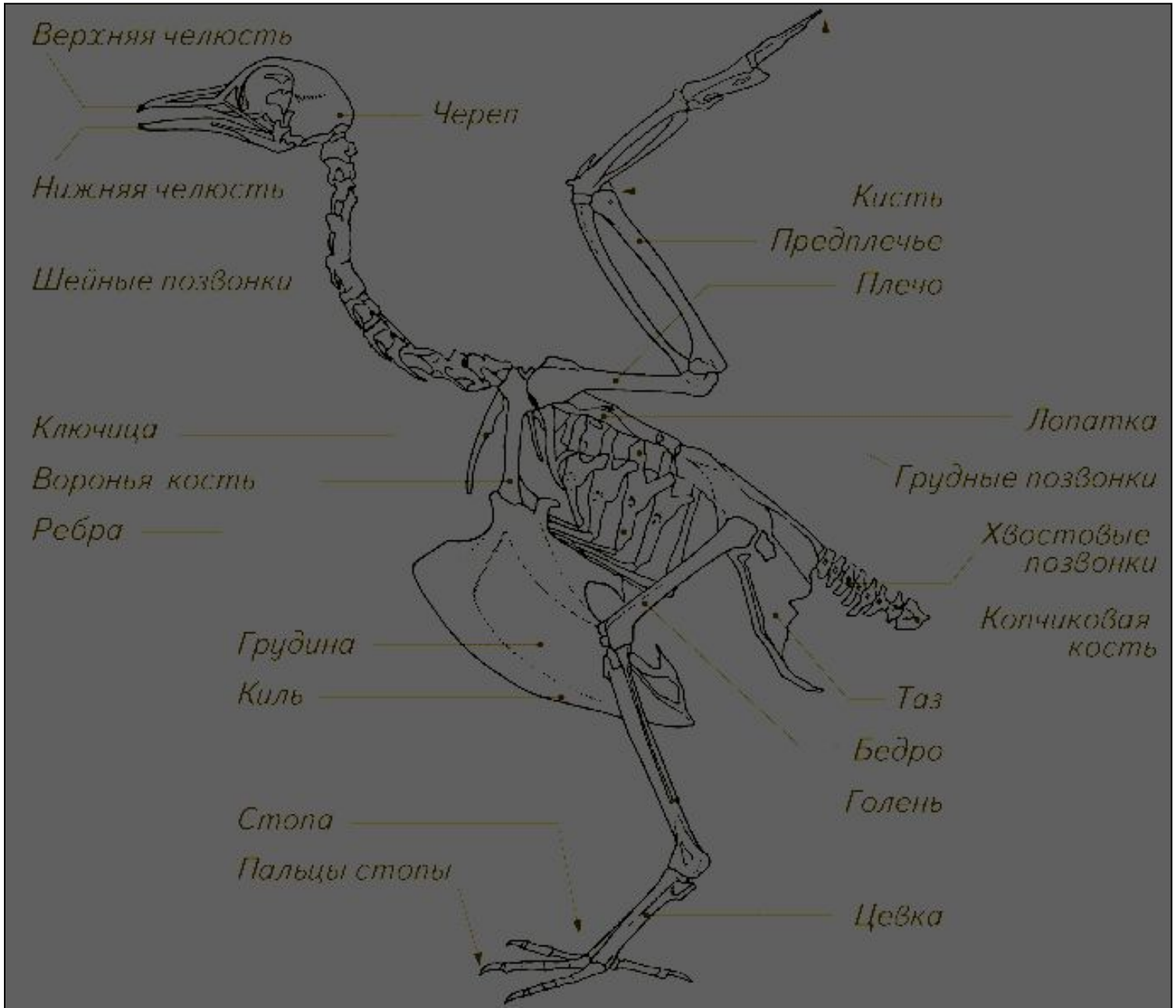

Скелет птицы

- **прочный**
  (многие кости срастаются)
- **легкий**
  (кости имеют полости, заполненные воздухом)

<u>череп</u>

- **кости срастаются**
- **большие глазницы**
- **челюсти без зубов**
- **подвижна только нижняя челюсть**

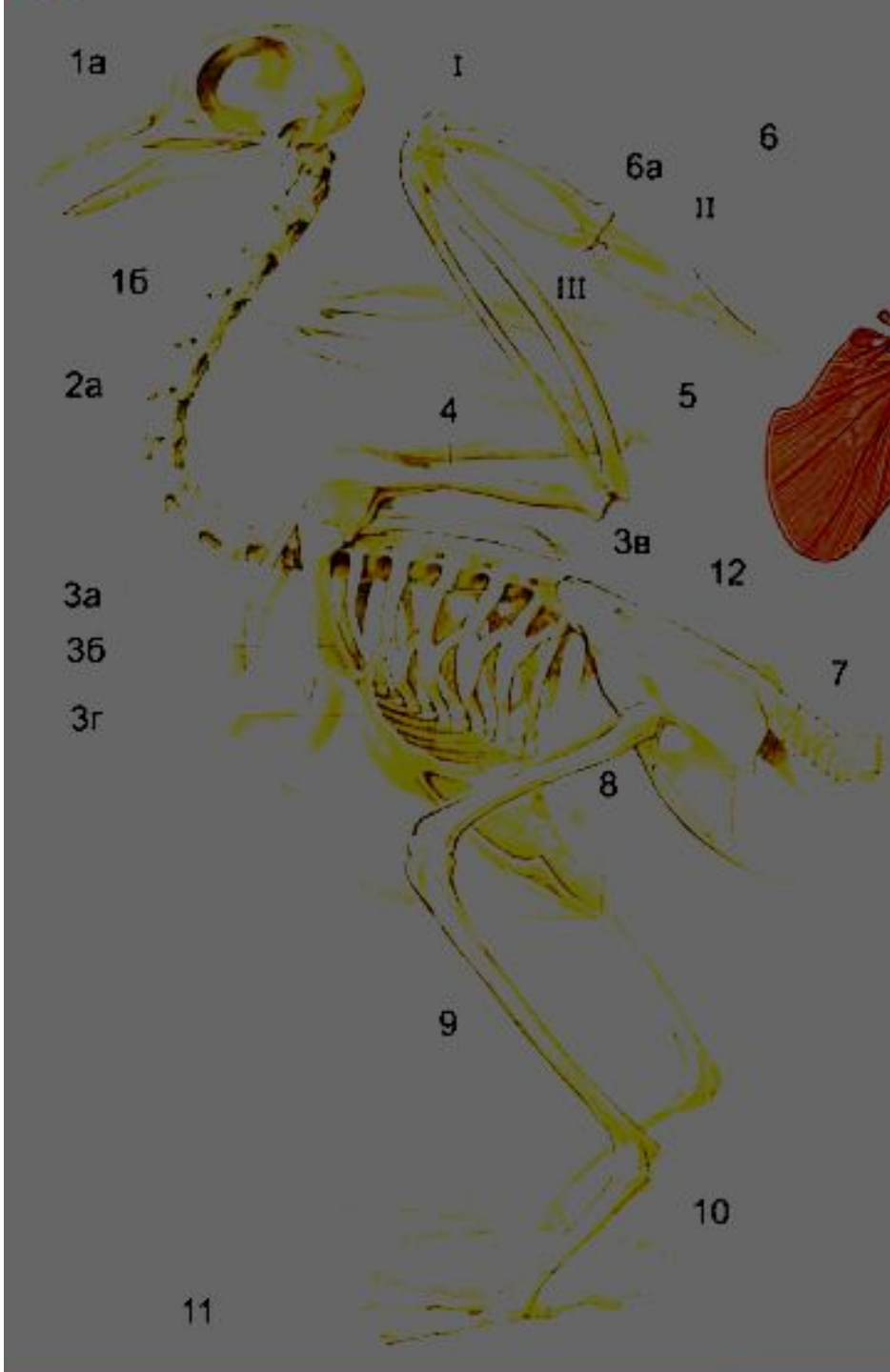

Скелет птицы

позвоночник

1. шейный отдел – 9-25 п. (очень гибкий)
2. грудной отдел – 3-10 п. (соединяется с ребрами)
3. Поясничный – 6 п.
4. Крестцовый – 2 п.
5. хвостовой - 15 п. (позвонки срослись в копчиковую кость)

Все позвонки, кроме шейных, срастаются

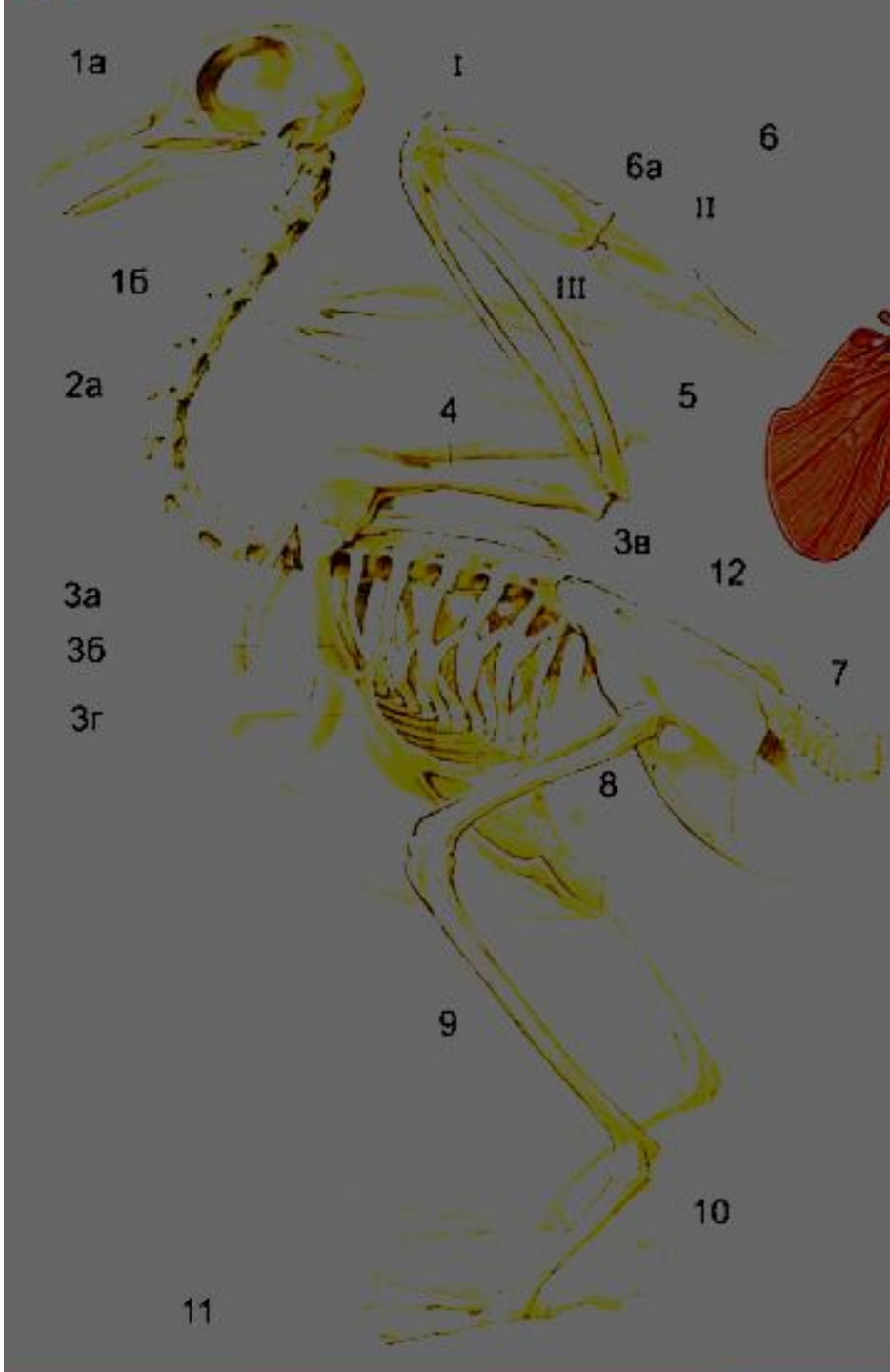

Скелет птицы

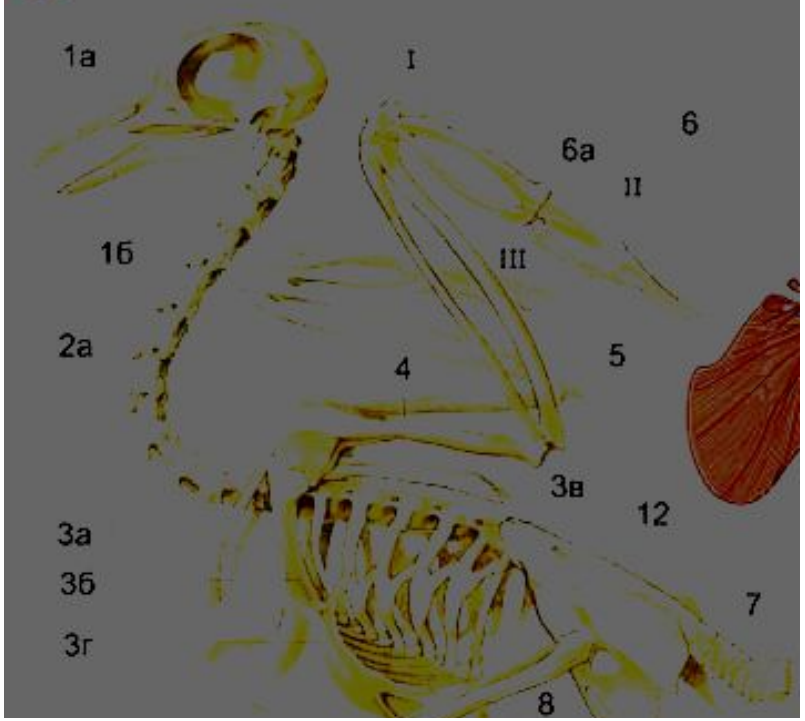

- Для шейных позвонков характерны седловидные суставы, что обеспечивает большую подвижность шеи (у сов угол поворота головы достигает 270 градусов).
- Задние грудные, поясничные, 2 крестцовых и передние хвостовые срослись в сложный крестец.
- Средние хвостовые остались свободными, последние слились, образовав копчиковую кость.

Скелет птицы

грудная клетка

- ребра соединяются с грудиной
- защищает внутренние органы
- грудина имеет вырост – *киль* (к нему прикрепляются большие грудные мышцы)

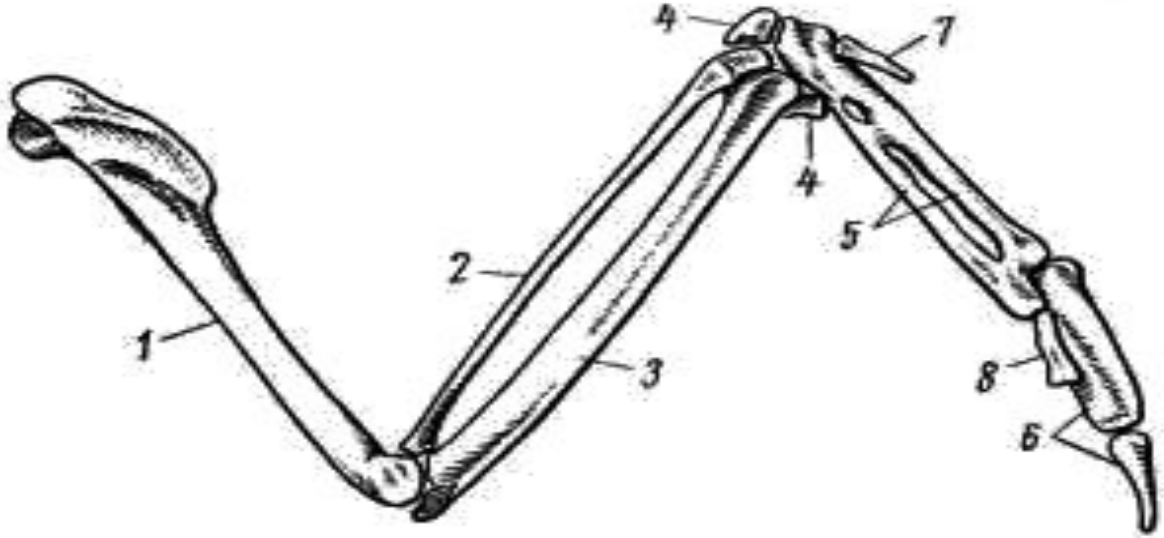

скелет крыла

- **Плечо** (образовано плечевой костью)
- **Предплечье** (образовано локтевой и лучевой костью)
- **кисть** (многие кости срастаются)
- кисть состоит из сросшихся косточек запястья и пясти, образующих общую кость — *пряжку*, и трех пальцев: второго, третьего и четвертого.

Скелет птицы

скелет плечевого пояса

- 2 мечевидные лопатки
- 2 вороньи кости
- 2 ключицы (срастаются в вилочку), амортизируют толчки крыльев при взмахе)

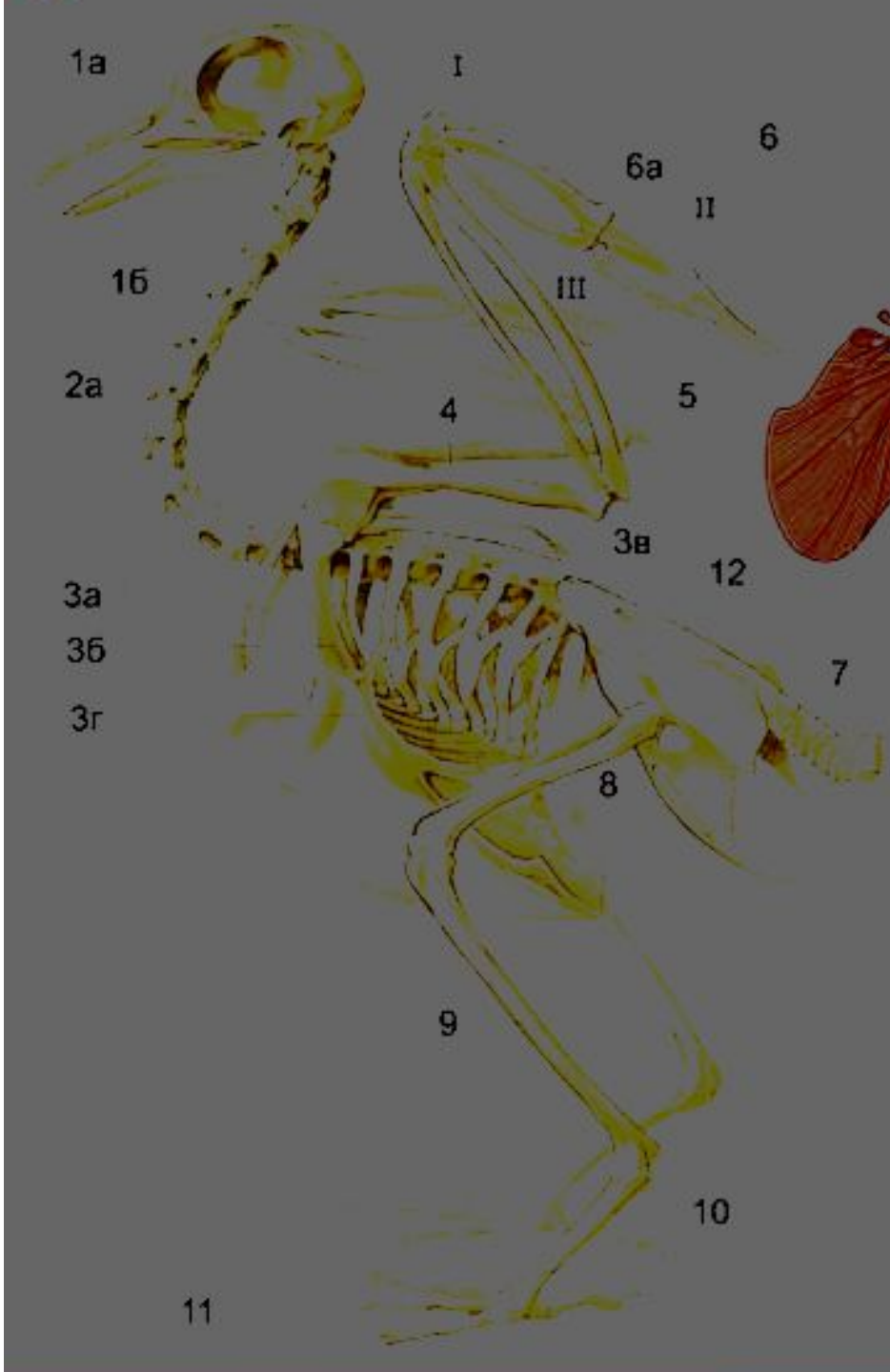

Скелет птицы

скелет задних конечностей

- **Бедро** (бедреная кость)
- **Голень** (сросшиеся малоберцовая и большеберцовая кости)
- **стопа:**

✔**цевка**
(образована сросшимися костями предплюсны и плюсны), амортизирует толчки при посадке птицы

✔**4 пальца**
(один палец направлен назад, три - вперед)

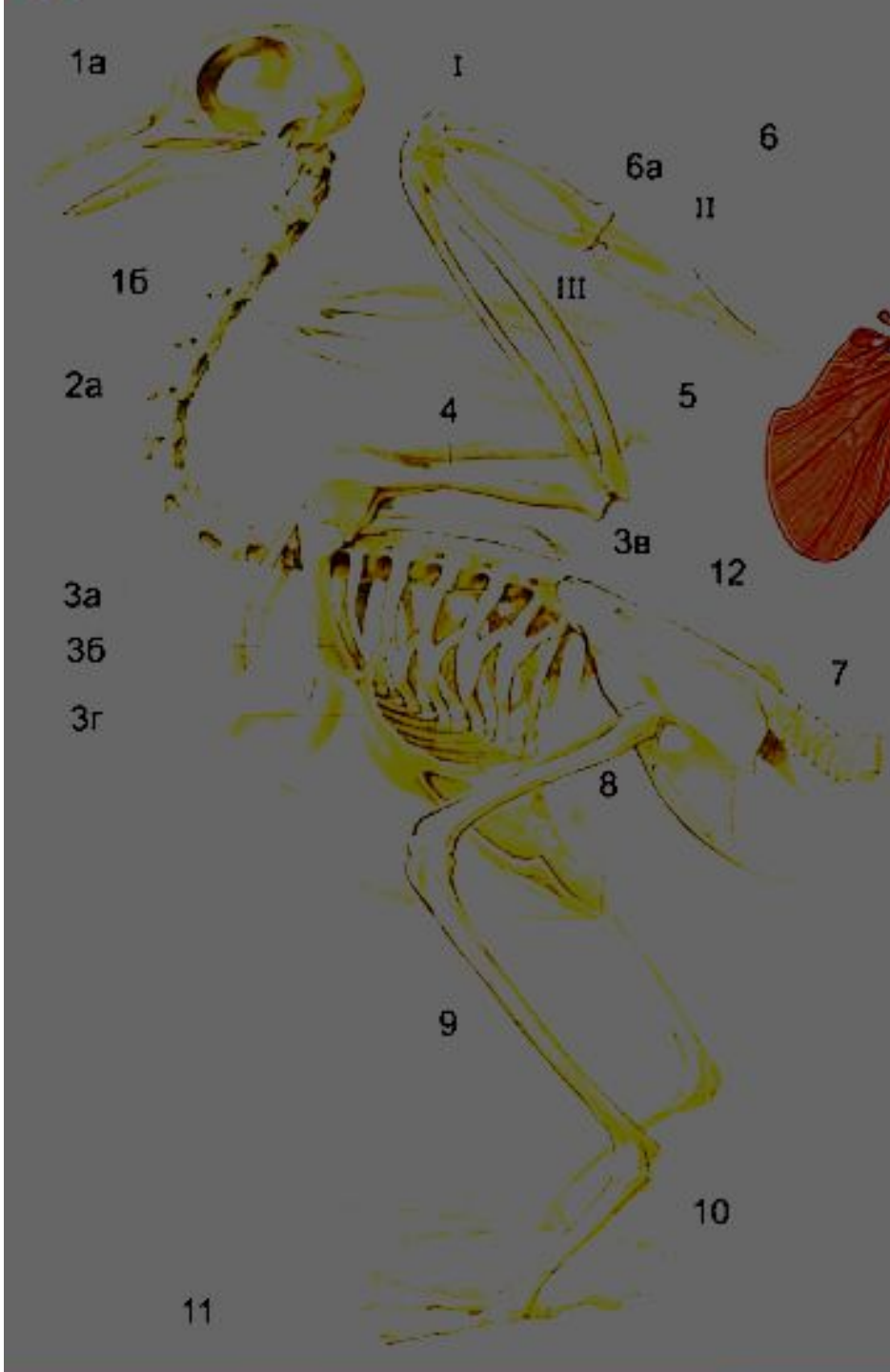

Скелет птицы

пояс задних конечностей

- **тазовые кости срастаются с крестцом**
- Таз птиц *открытый*, седалищные и лобковые кости не срастаются, связано это с откладыванием крупных яиц.

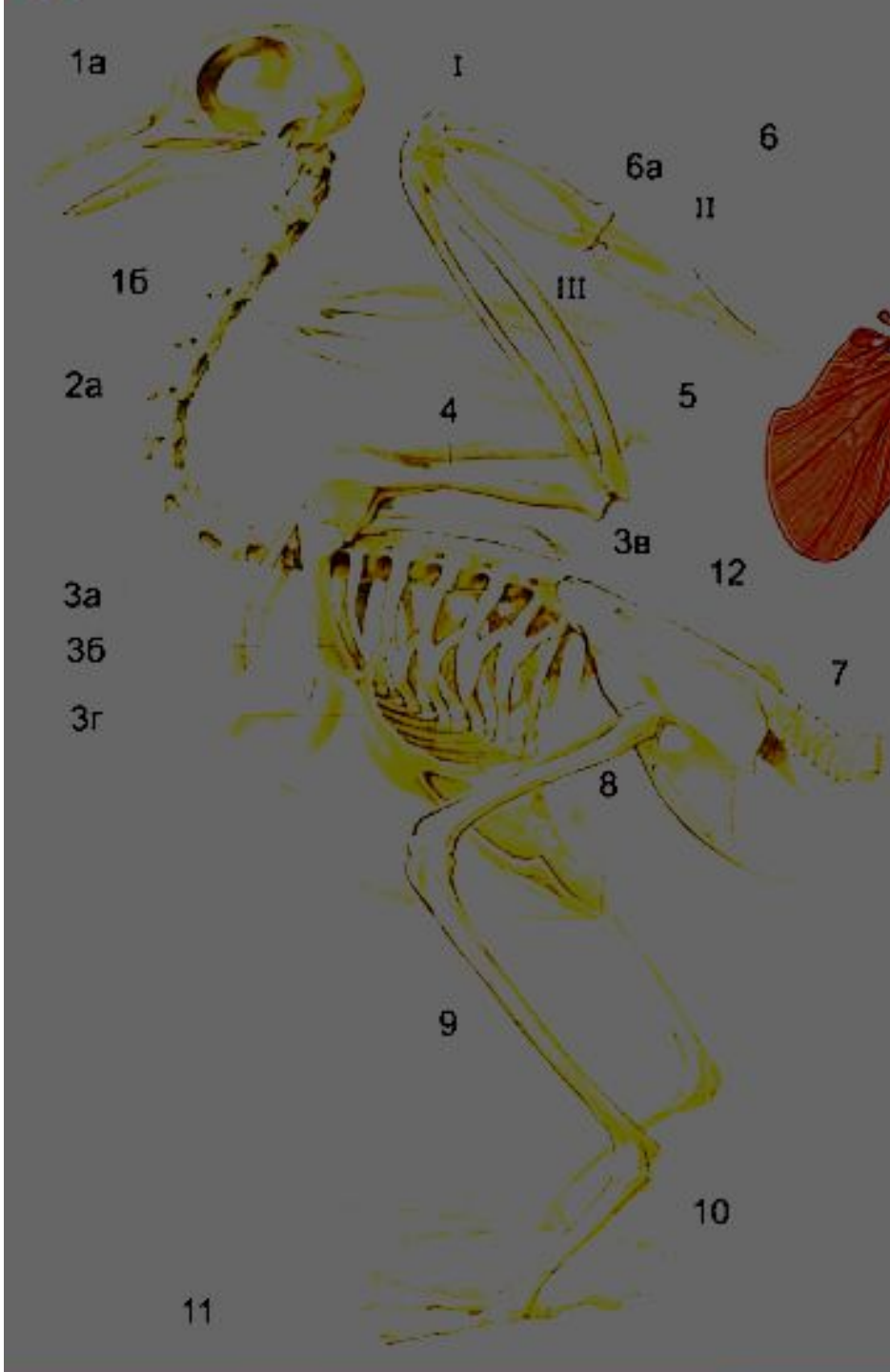

Скелет птицы

приспособления к полету

- **прочный**
- **легкий**
- **срастаются многие кости**
- **цевка**
- **киль**

Опорно-двигательная система млекопитающих

- Конечности под туловищем,
- в полости среднего уха находятся три слуховые косточки.

Скелет млекопитающих

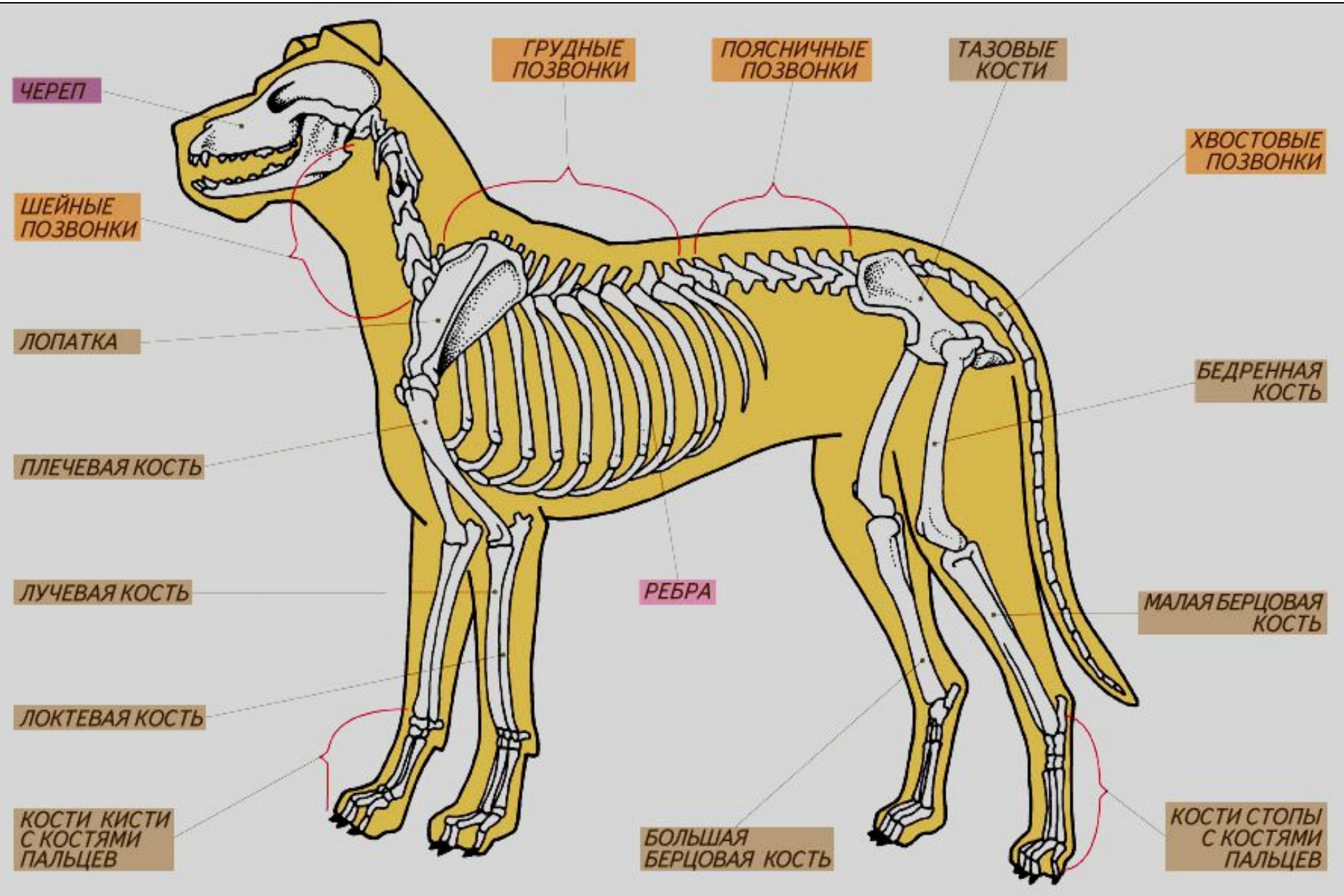

Скелет млекопитающих

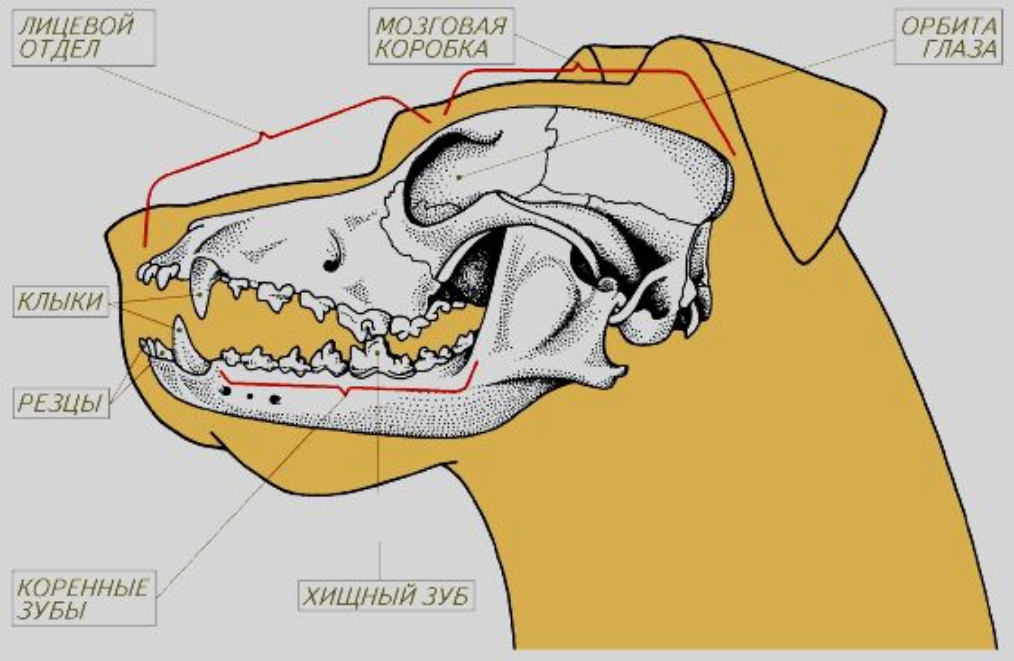

- В черепе сильно развит мозговой отдел, что связано с увеличением головного мозга.
- Носовые ходы полностью изолированы от ротовой полости костным *вторичным небом* (как у крокодилов) и открываются хоанами в носоглотку.

Строение и жизнедеятельность

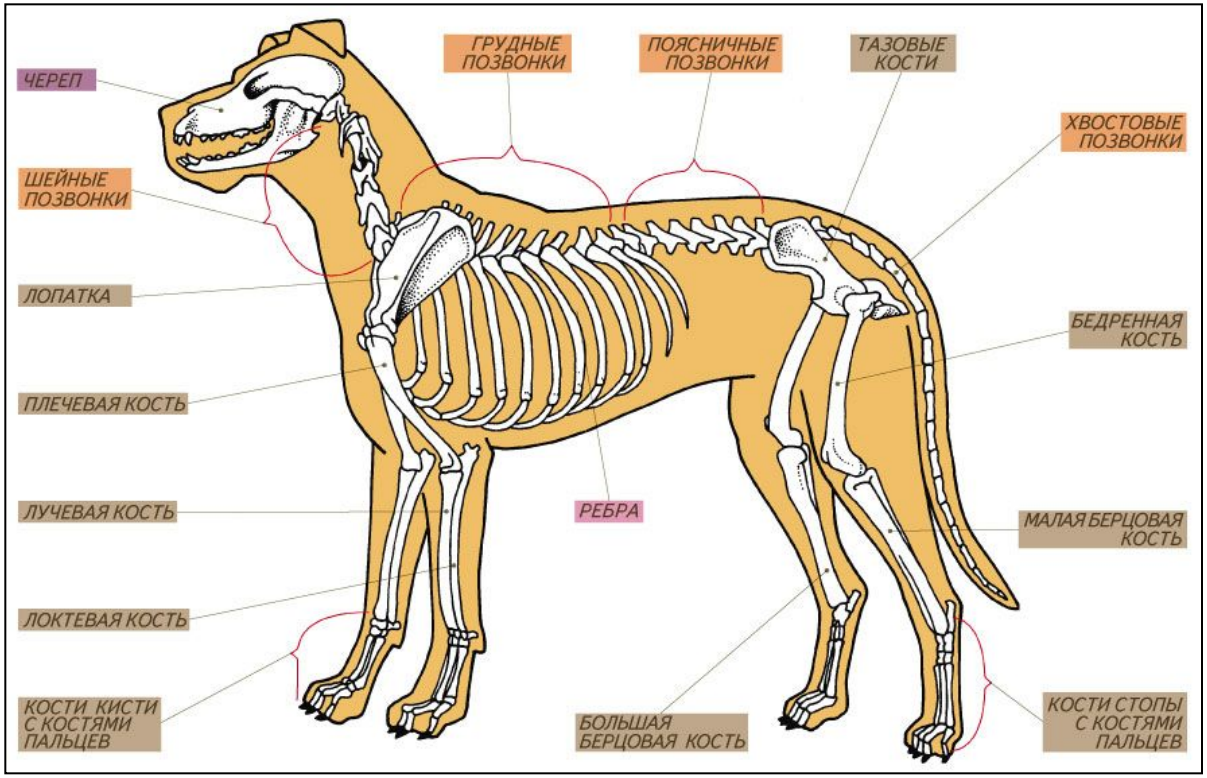

Скелет туловища состоит из позвоночника и грудной клетки. Скелет позвоночника включает пять отделов: шейный, грудной, поясничный, крестцовый и хвостовой. В шейном отделе имеется семь позвонков.

Строение и жизнедеятельность

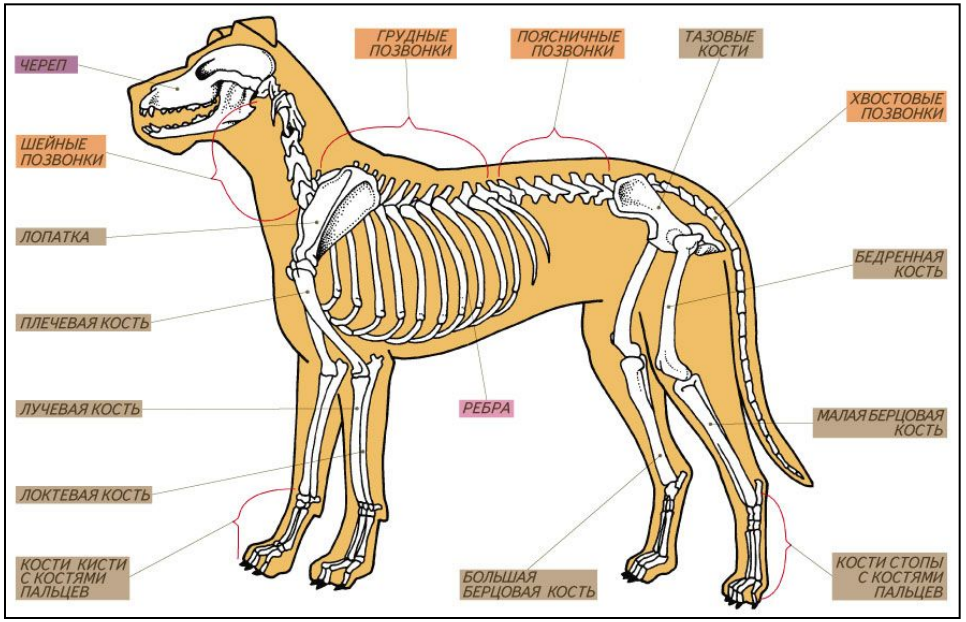

Грудной отдел состоит из двенадцати — пятнадцати позвонков, к семи передним причленяются *истинные ребра,* соединенные с грудиной. Остальные ребра, не доходящие до грудины, называются *ложными.*

В поясничном отделе находится от двух до девяти позвонков, в крестцовом — четыре сросшихся позвонка, в хвостовом отделе число позвонков сильно варьируется. Грудная клетка образована ребрами и грудиной.

Строение и жизнедеятельность

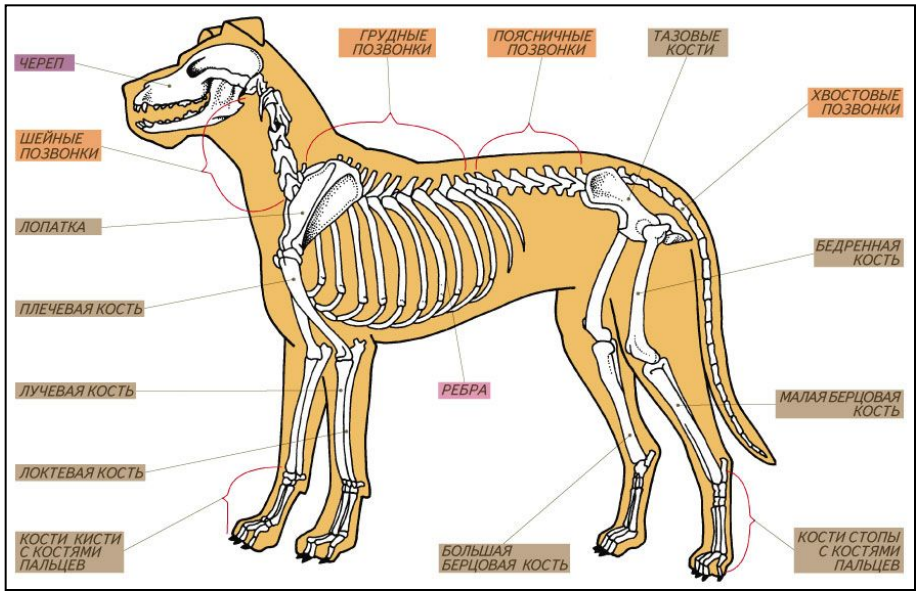

Скелет передних конечностей состоит из трех отделов: плечо — плечевая кость, предплечье — локтевая и лучевая кости, кисть — запястье, пясть и фаланги пальцев.

В скелете задних конечностей бедро представлено бедренной костью, голень — большой и малой берцовыми костями, стопа — предплюсной, плюсной и фалангами пальцев.

Виды, которые не отличаются быстрым бегом (медведи) и опираются на всю стопу, относятся к *стопоходящим*, быстро бегающие животные опираются не на всю стопу, а на пальцы и относятся к *пальцеходящим* (собаки, кошки). Копытные, которым нужно передвигаться очень быстро, опираются на последнюю фалангу среднего пальца и относятся к *фалангоходящим*.

Плечевой пояс у яйцекладущих млекопитающих представлен парными лопатками, ключицами и вороньими костями, у остальных вороньи кости прирастают к лопаткам. Ключицы имеются у видов, которые передними конечностями совершают сложные движения (приматы).

Тазовый пояс представлен сросшимися парными подвздошными, лобковыми и седалищными костями.