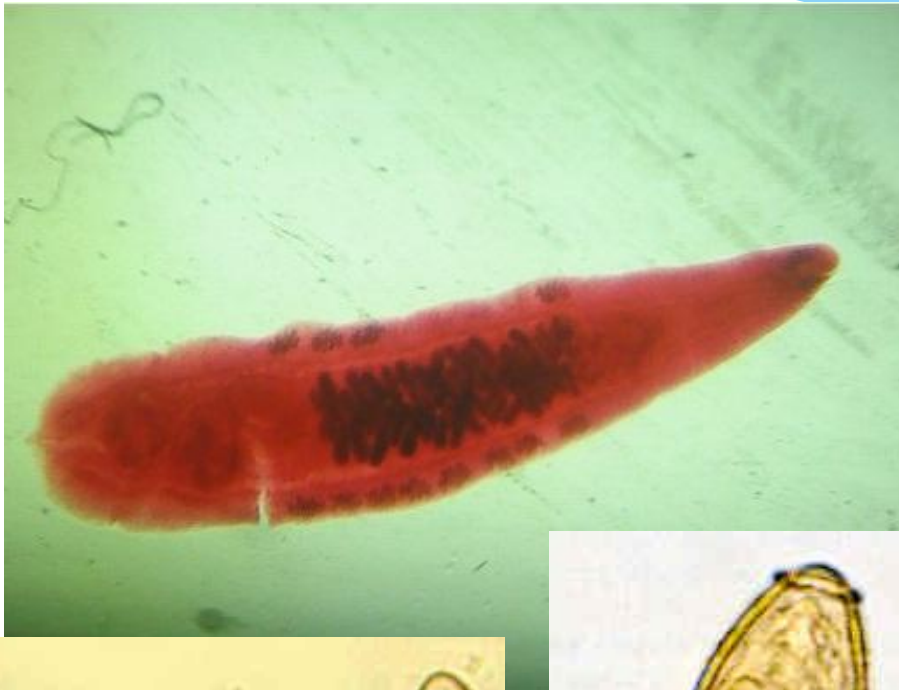

Кошачий сосальщик возбудитель описторхоза *Opisthorchis felineus*



Верхний ряд второй слева (самое маленькое светло-желтое)

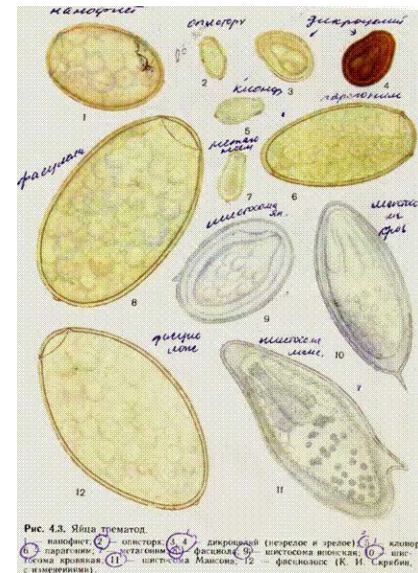
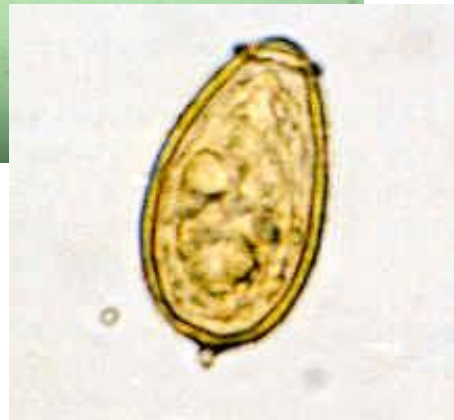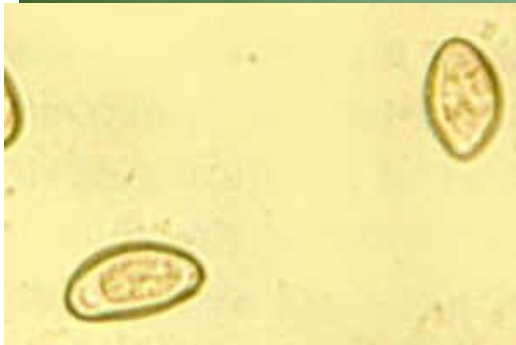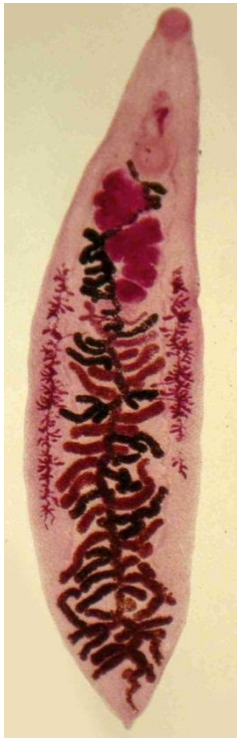
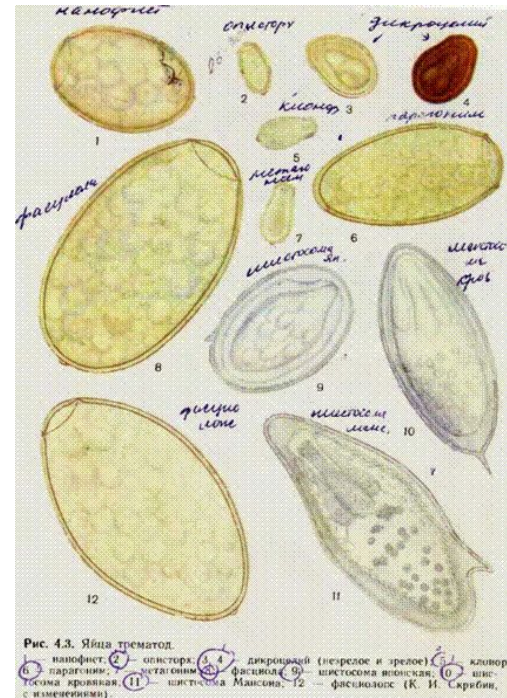


Рис. 4.3. Яйца трематод.
1 — фасциола; 2 — описторх; 3 — кошачий сосальщик; 4 — ларциния (незрелое и зрелое); 5 — кошачий сосальщик; 6 — кошачий сосальщик; 7 — кошачий сосальщик; 8 — кошачий сосальщик; 9 — кошачий сосальщик; 10 — кошачий сосальщик; 11 — кошачий сосальщик; 12 — кошачий сосальщик. (К. И. Савин, с изменениями)

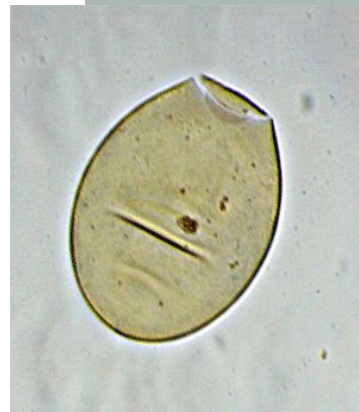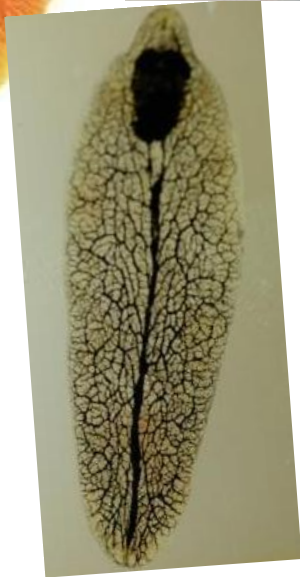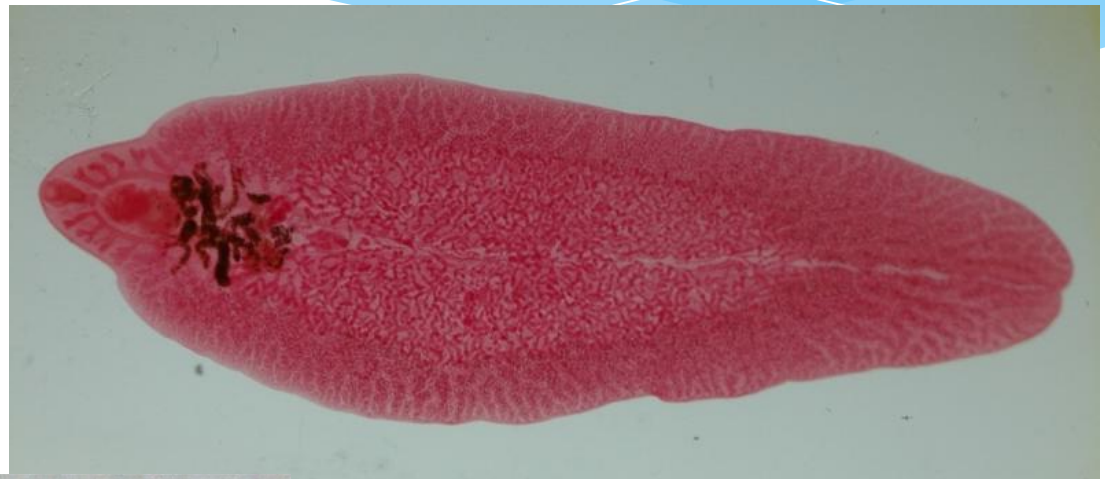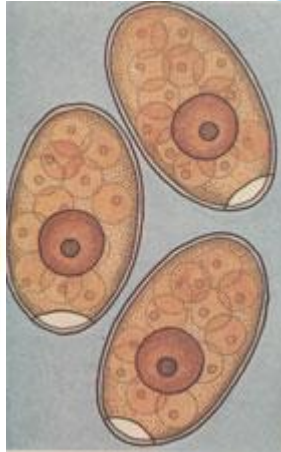
Ланцетовидный сосальщик возбудитель дикроцелиоза *dicrocoelium lanceatum*



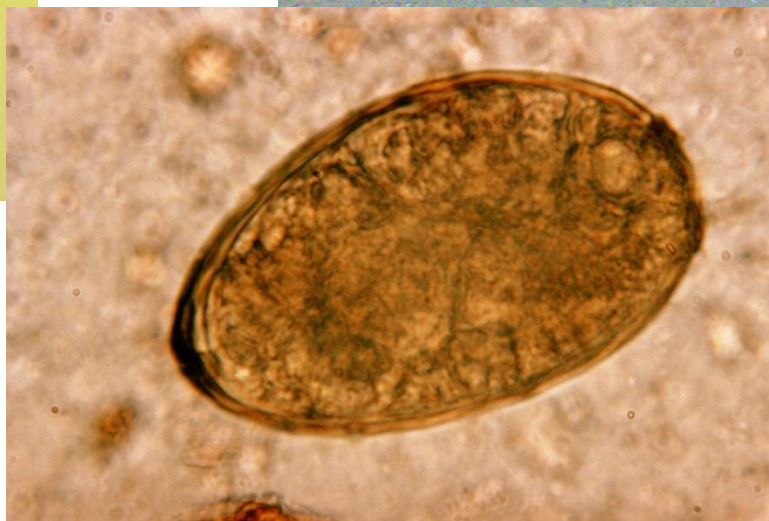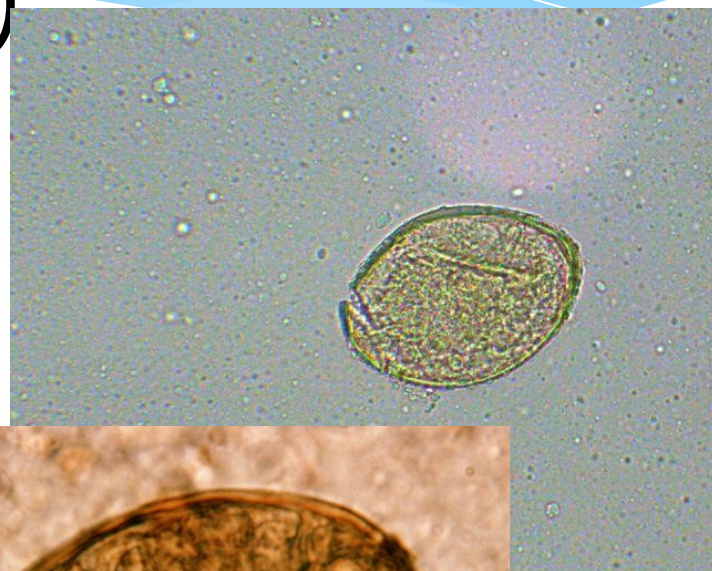
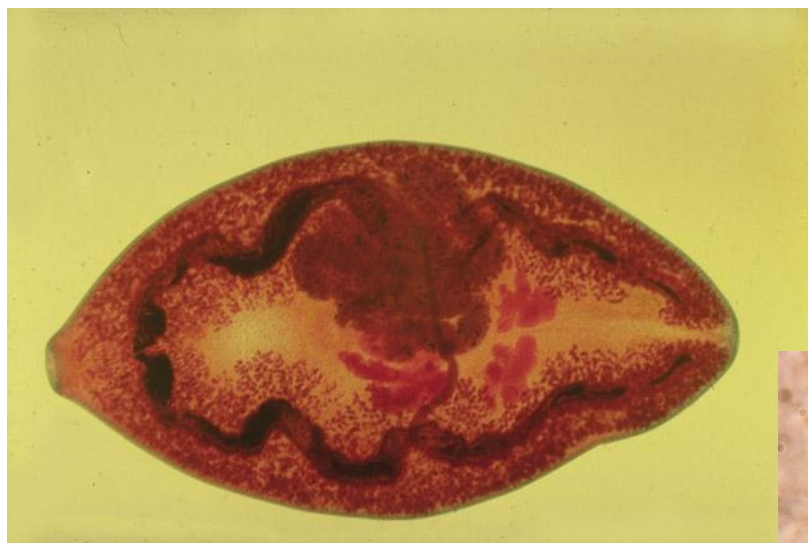Верхний ряд два крайних справа
(цвет коричневый и желтый)



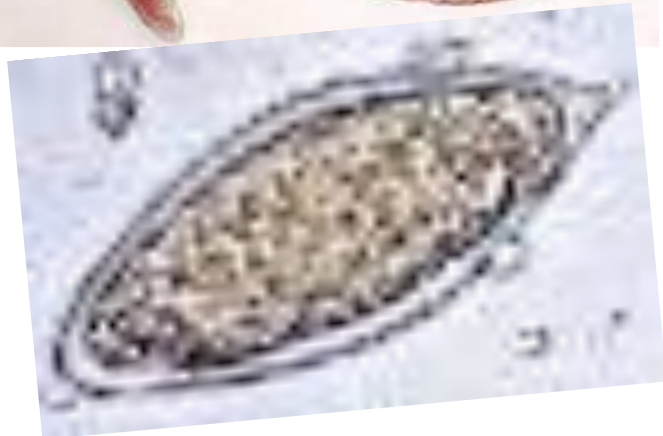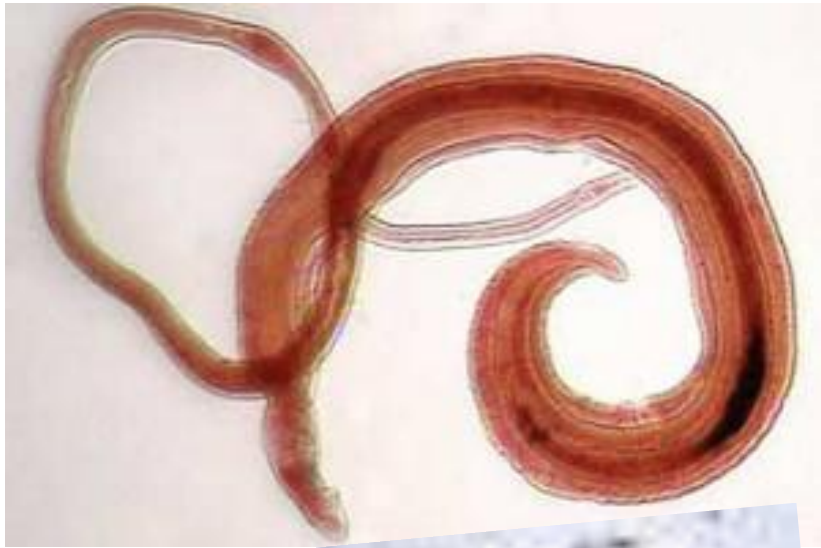Печеночный сосальщик возбудитель фасциолеза *Fasciola hepatica* (яйцо ярко желтое)



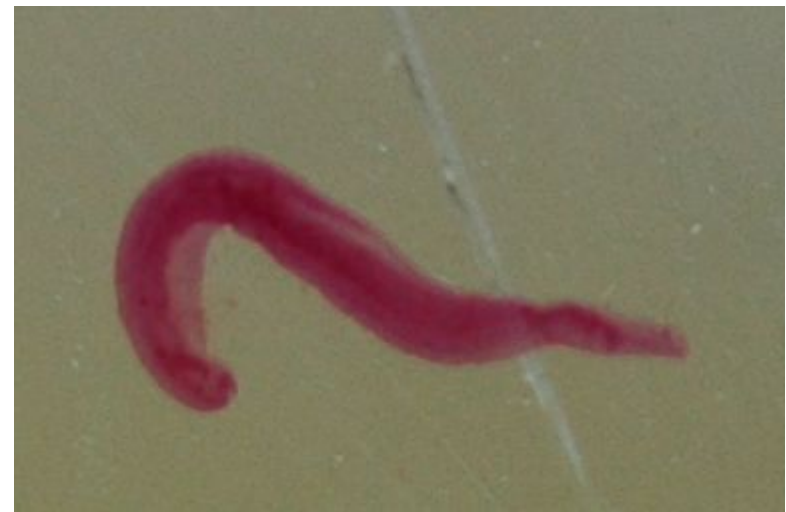Легочный сосальщик возбудитель
парагонимоза *Paragonimus*
westermani (яйцо золотисто-
желтое)



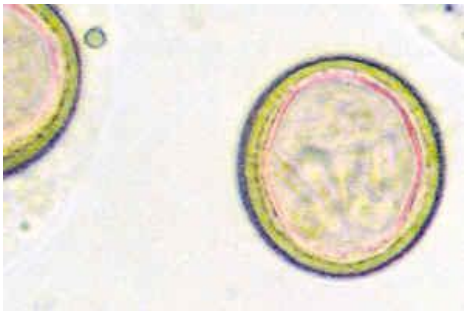
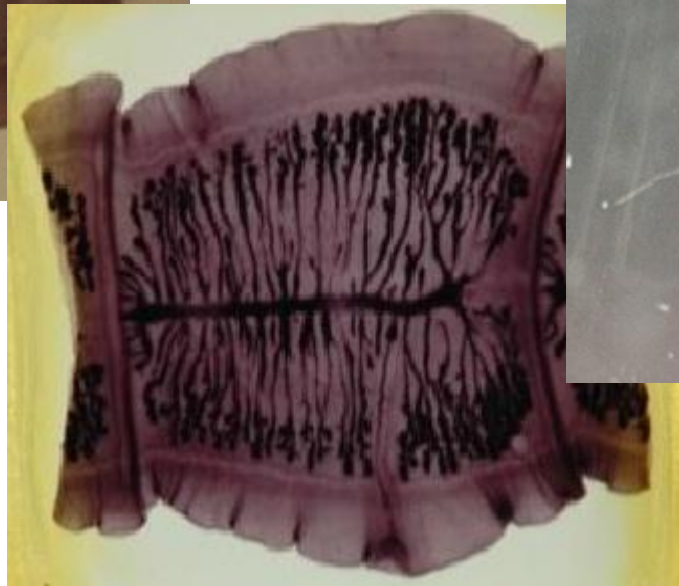
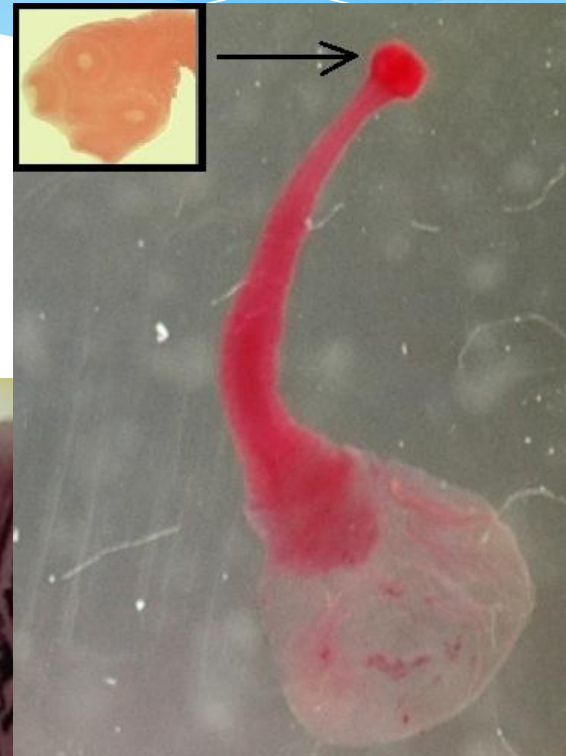Шистосома (диагностический признак яйца (sch. haematobium) острый шип на одном из полюсов), у mansonі большой боковой шип.



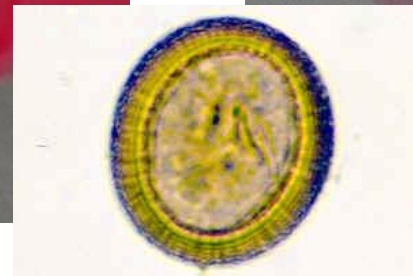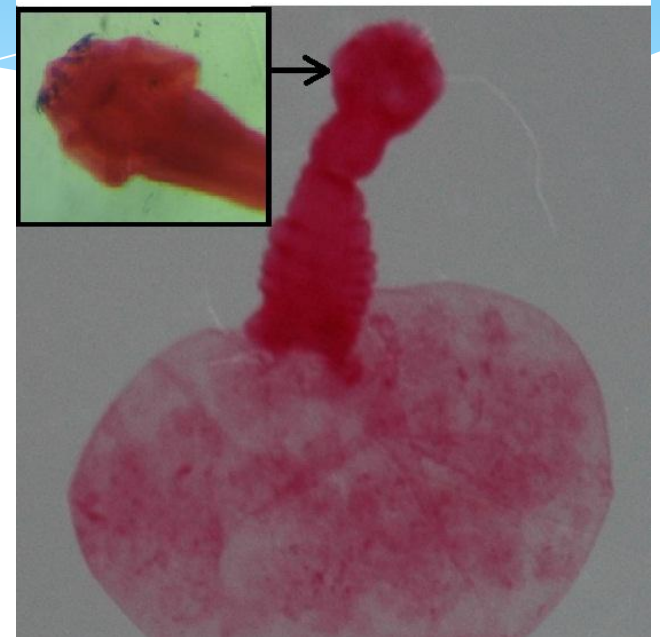
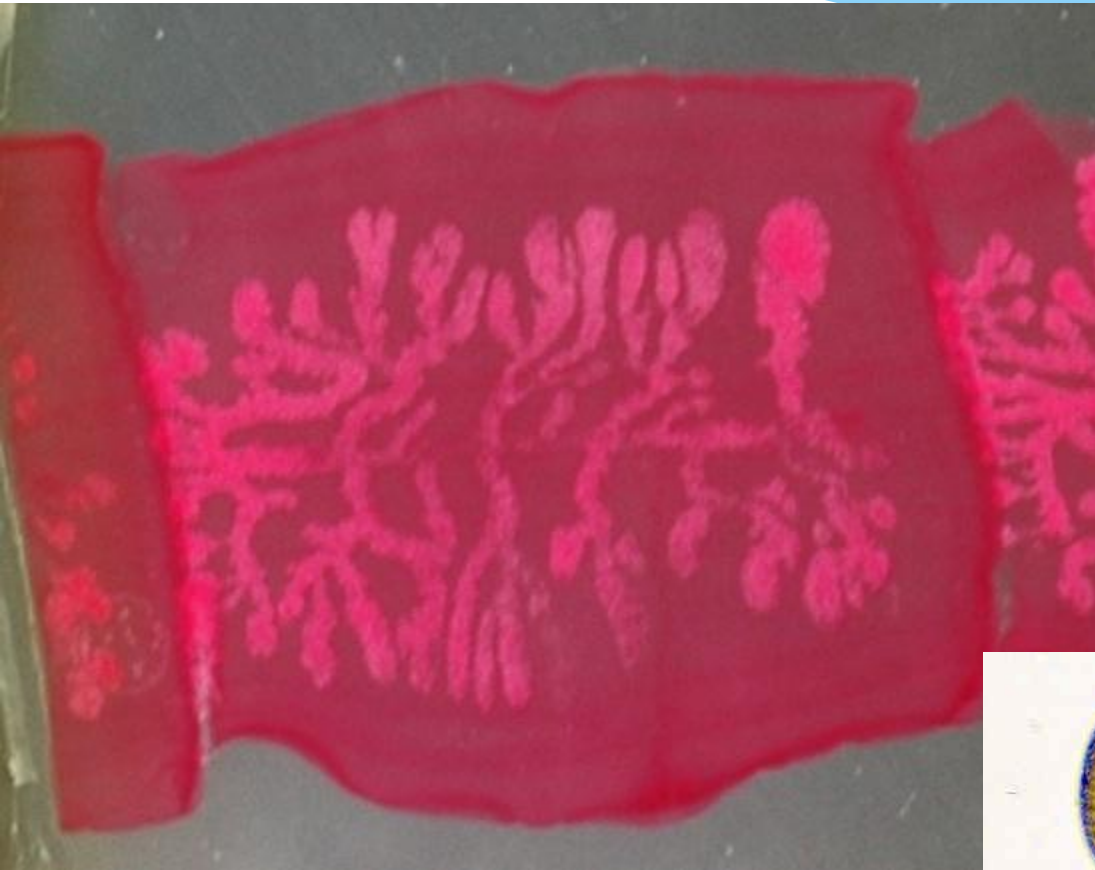
Самец



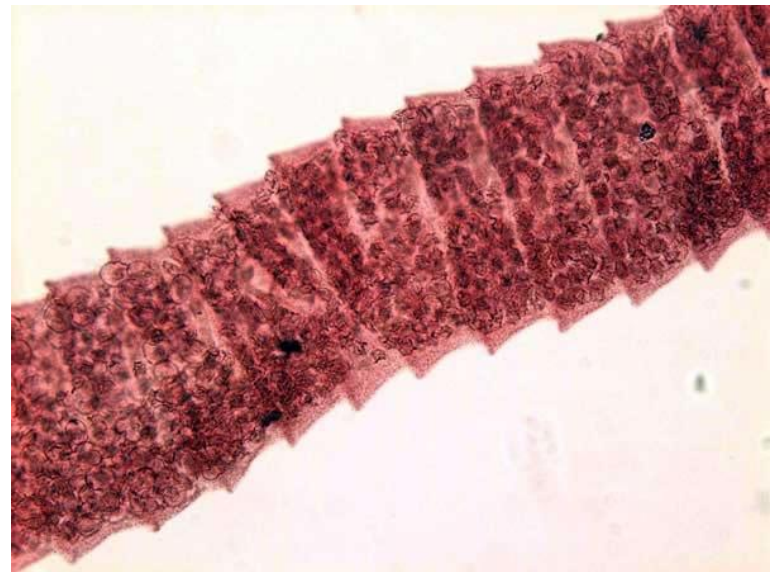
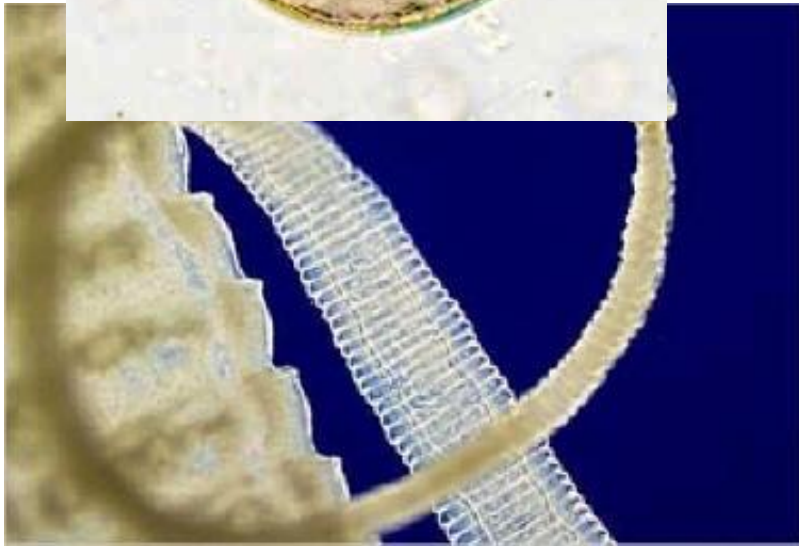
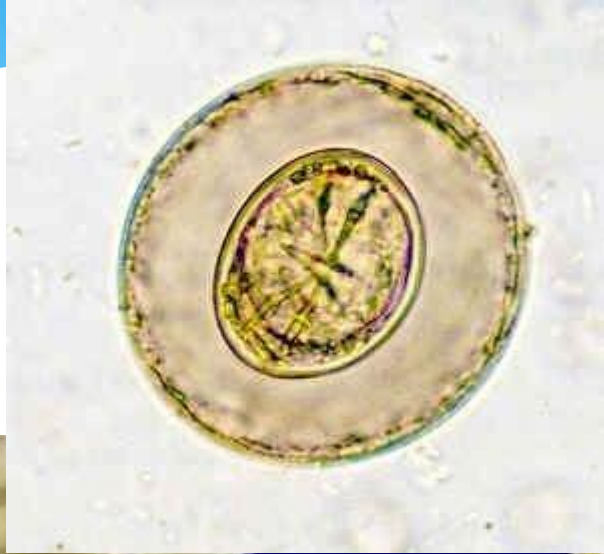
Бычий цепень возбудитель трихинеллеза



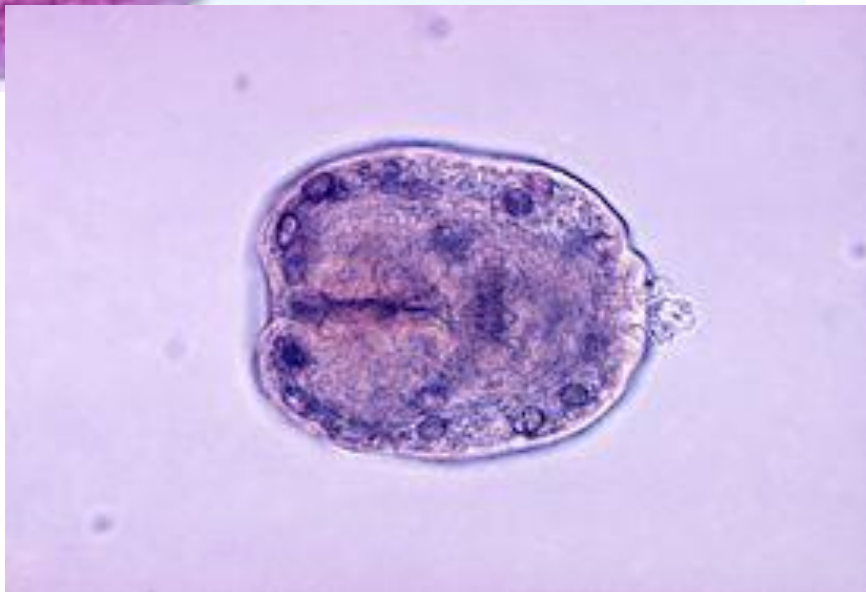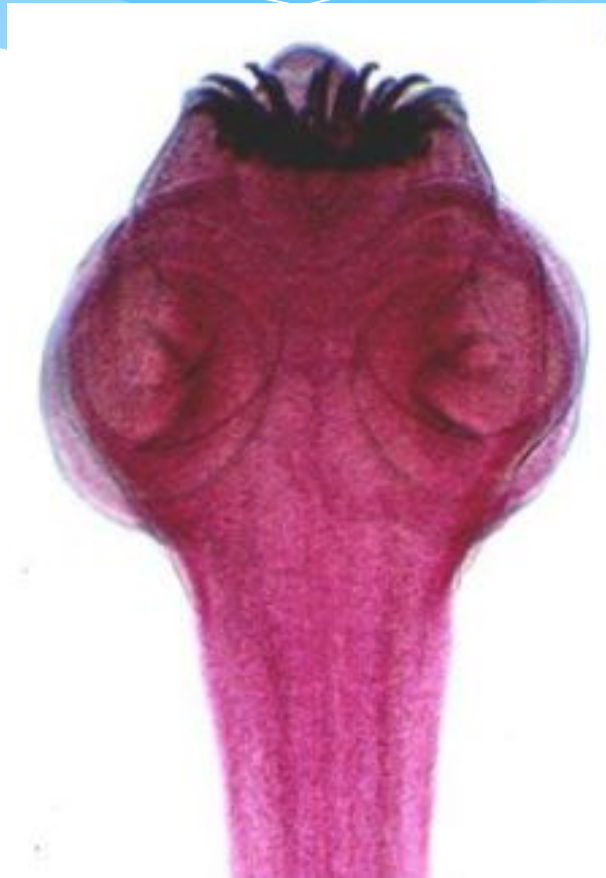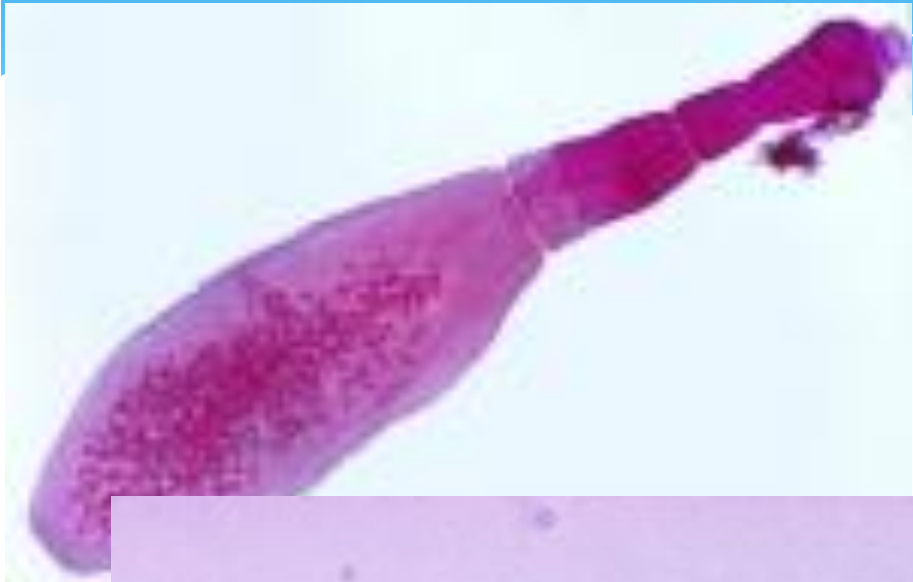
Свиной цепень



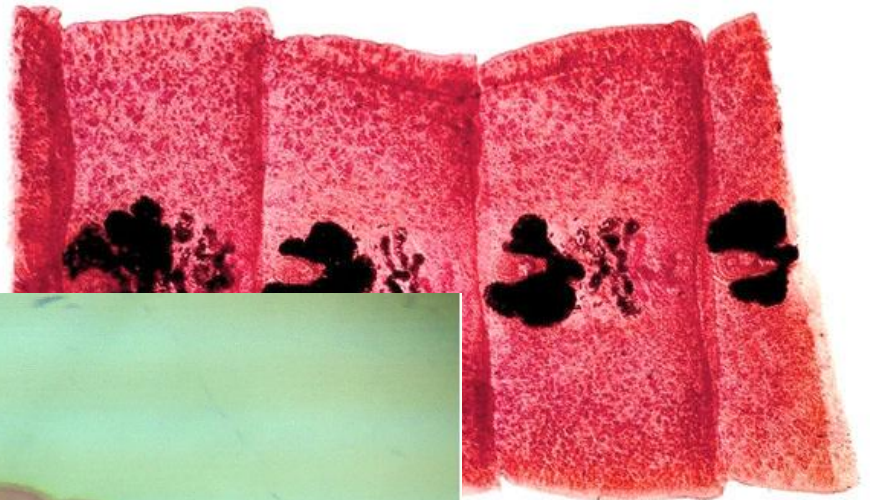
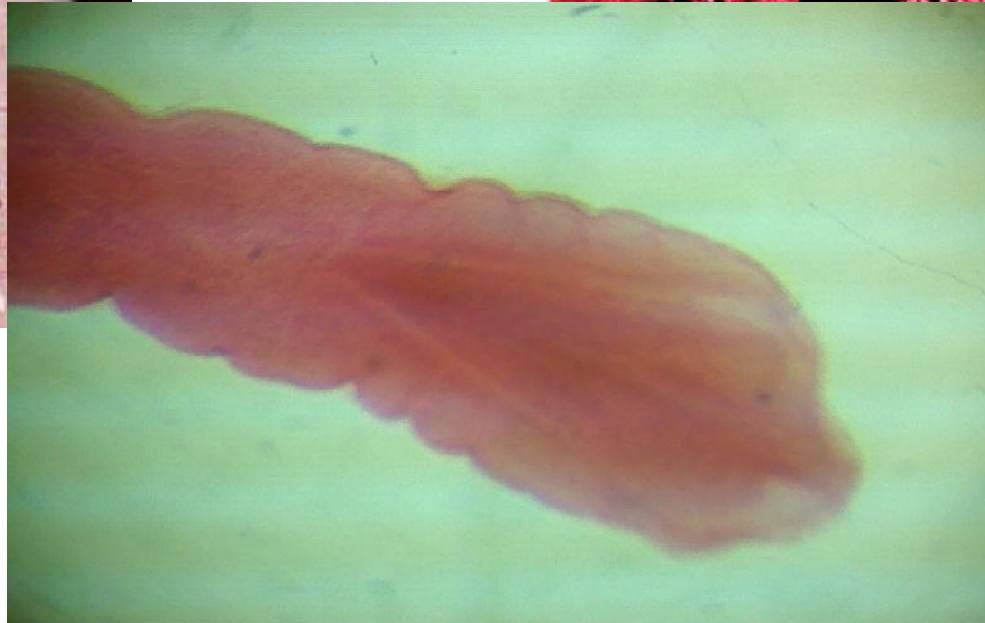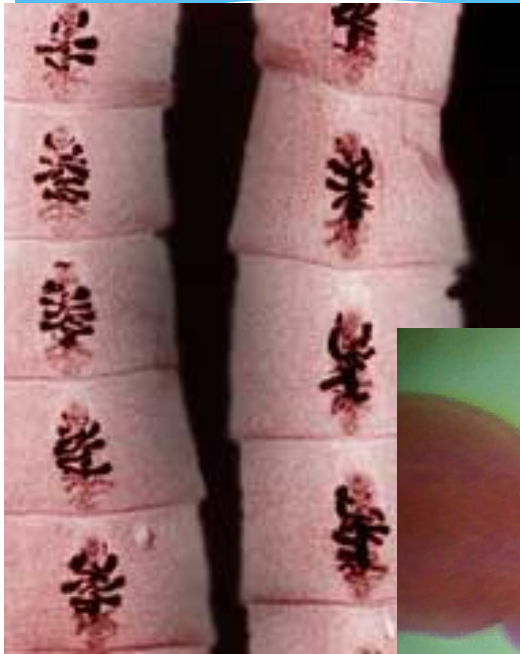Карликовый цепень возбудитель геменодепидоза



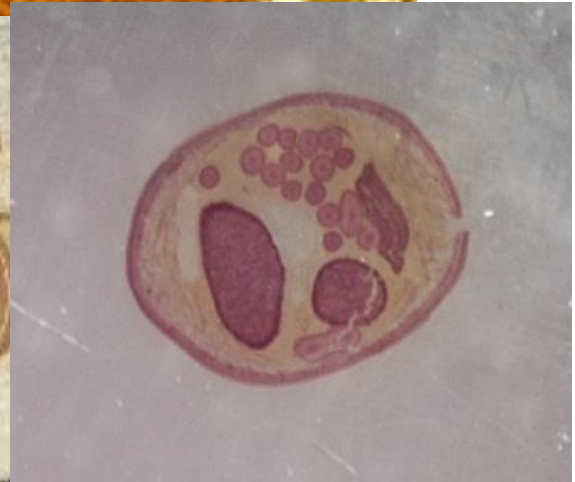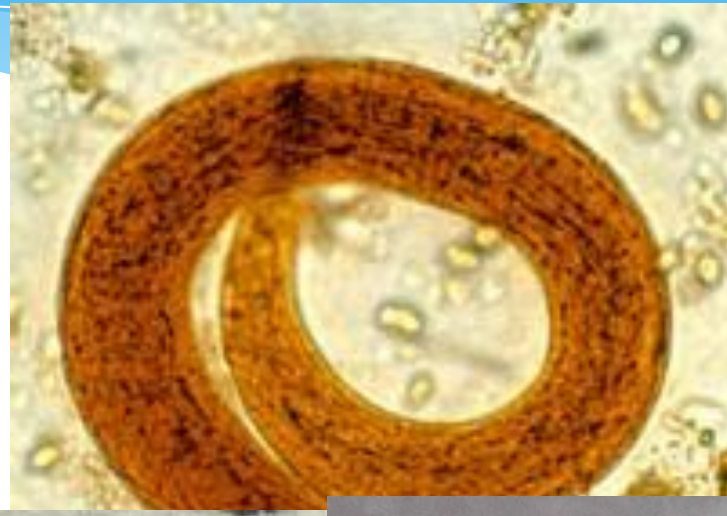
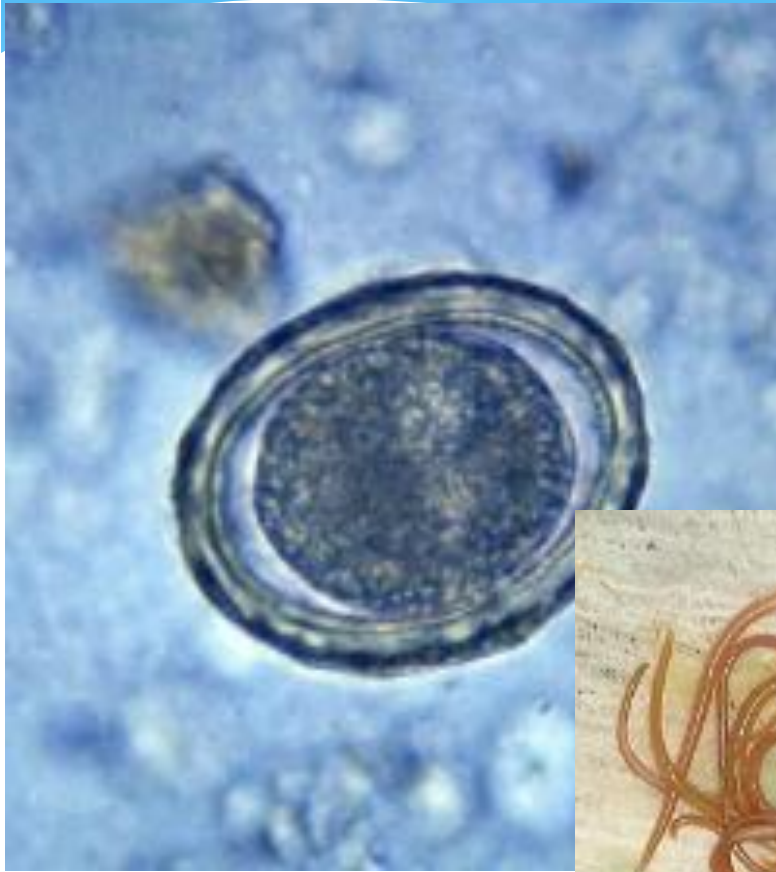
Альвеококк и Эхинококк (возбудитель эхинококкоза)



Широкий лентец возбудитель дифиллоботриоза



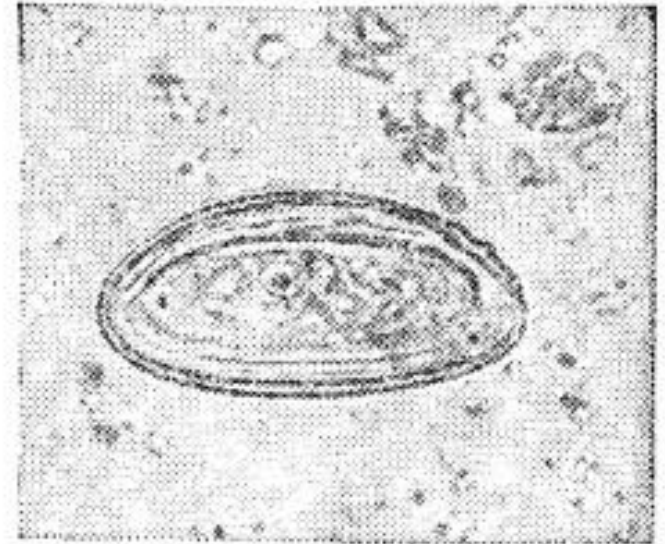
Аскарида




Острицы (возбудители энтеробиоза)

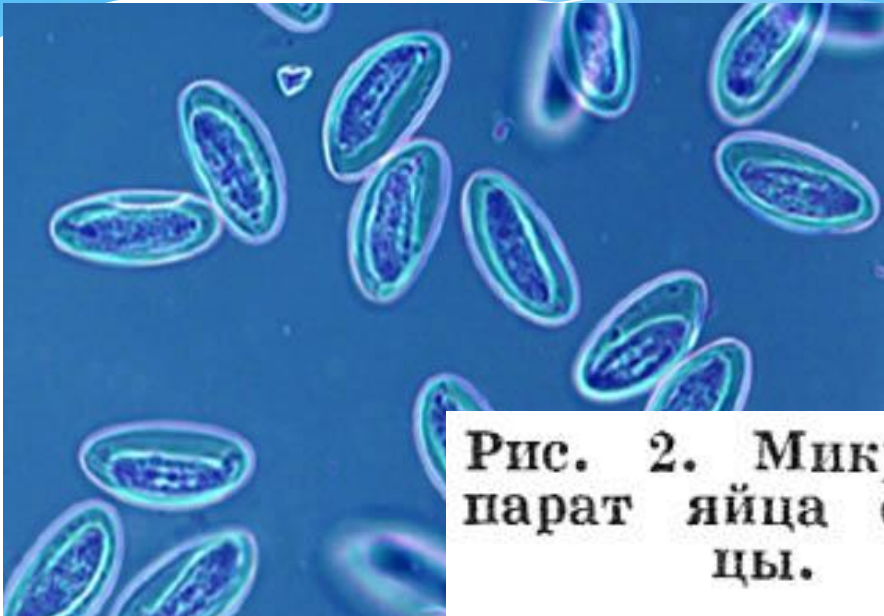

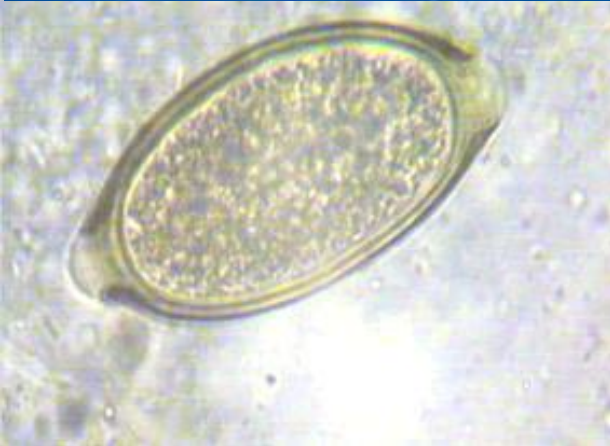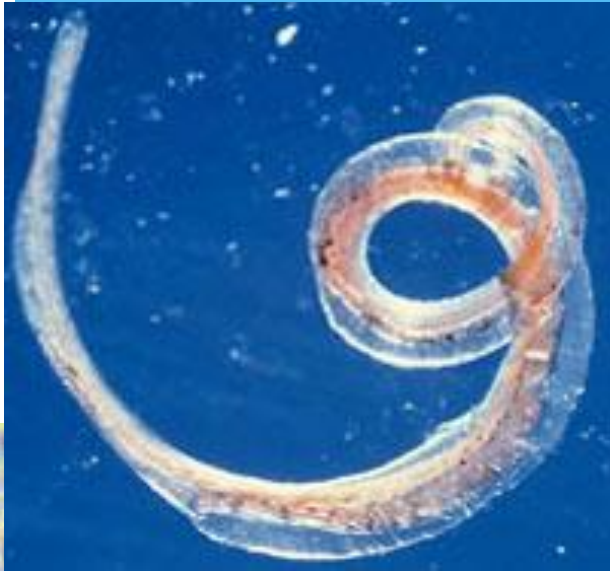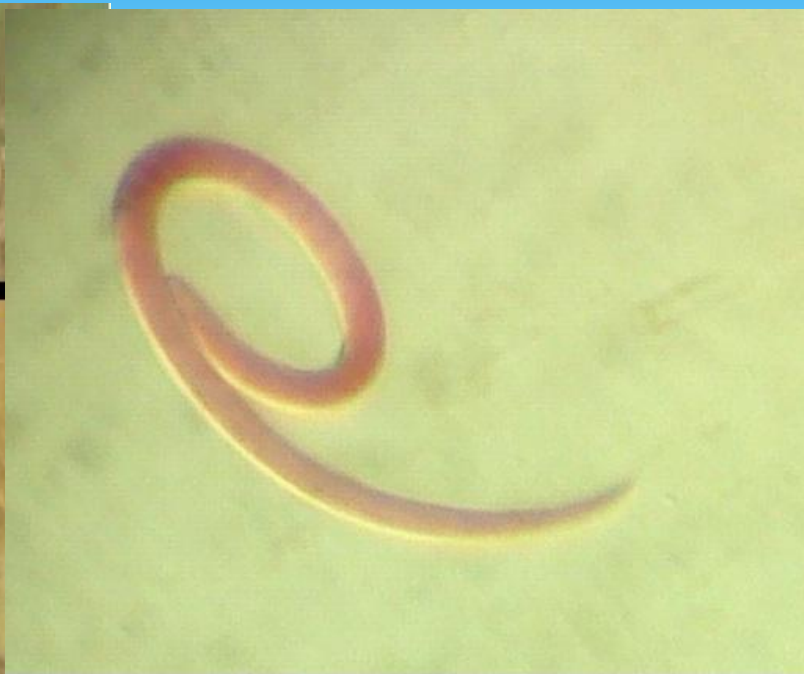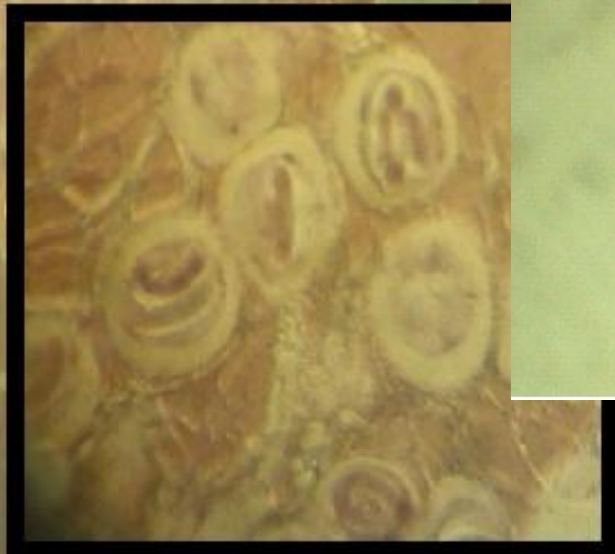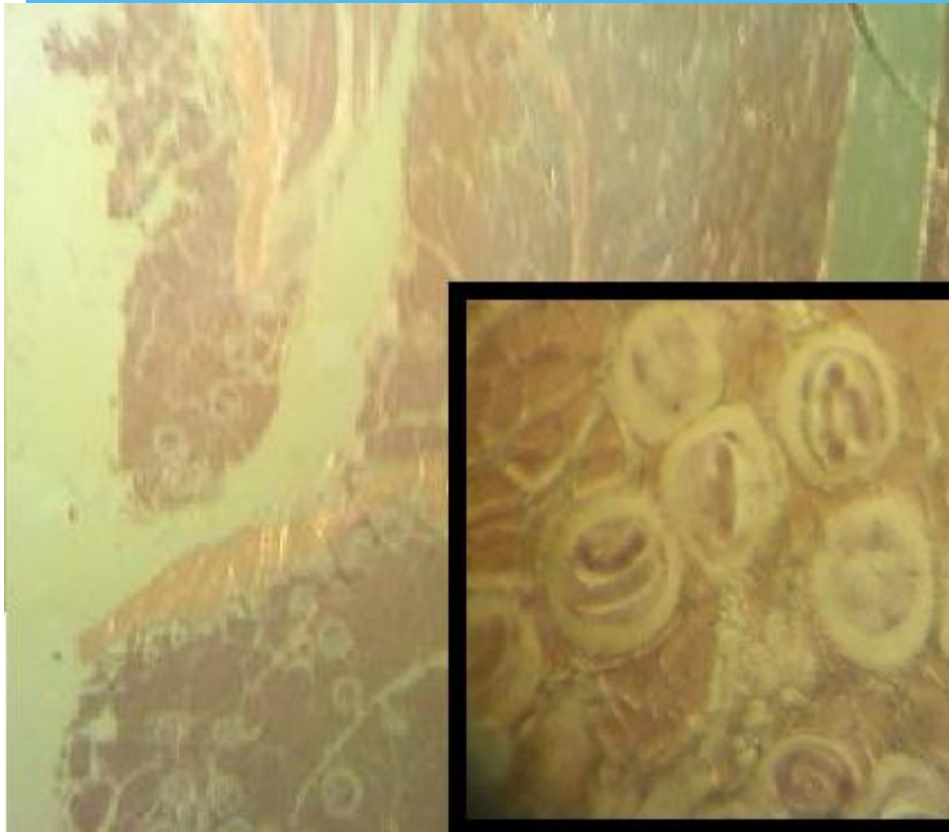Рис. 2. Микропрепарат яйца острицы.



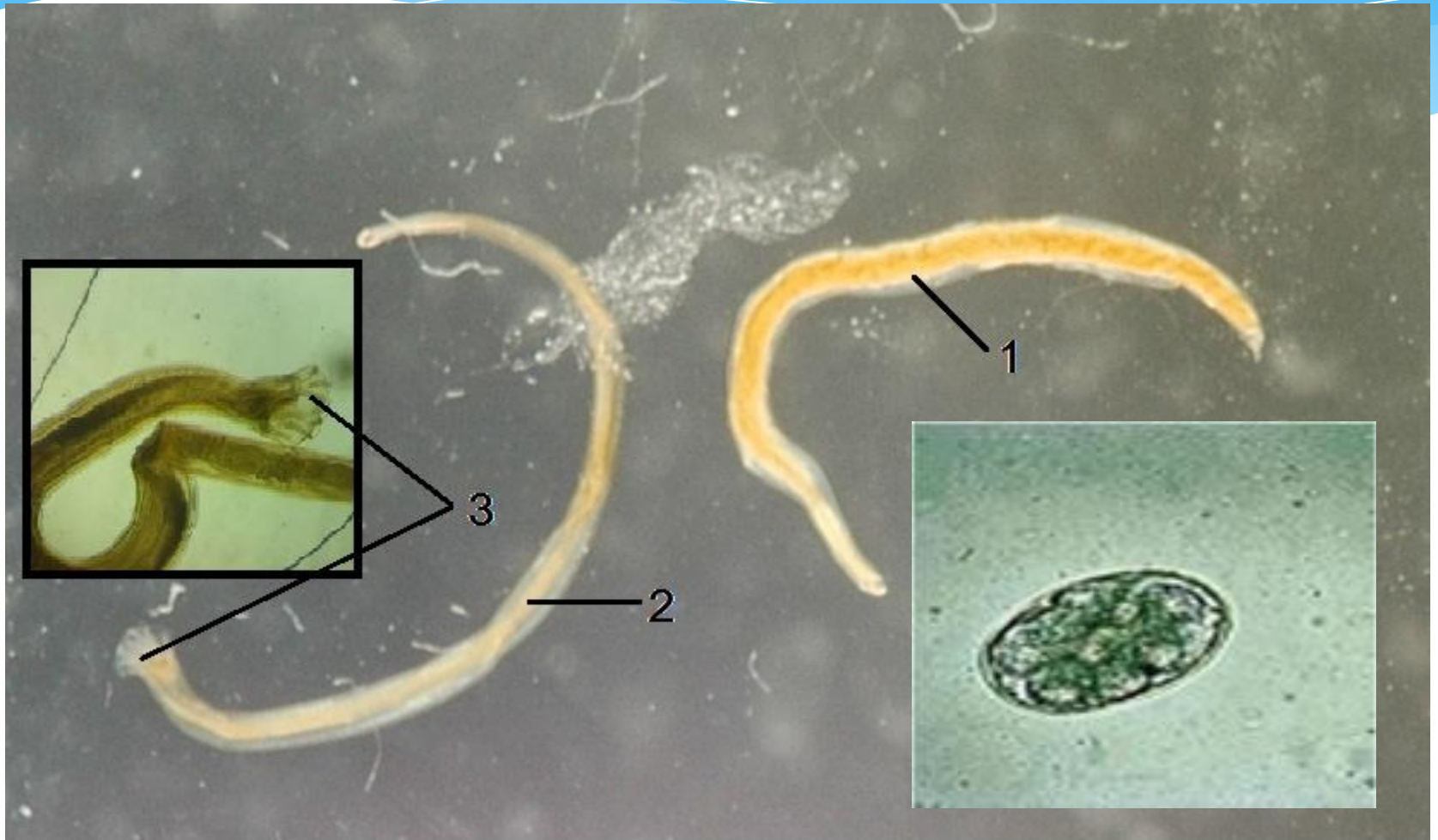Власоглав (трихоцефалез)




Трихинелла



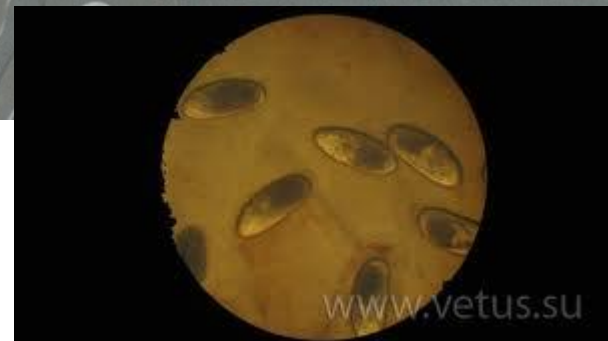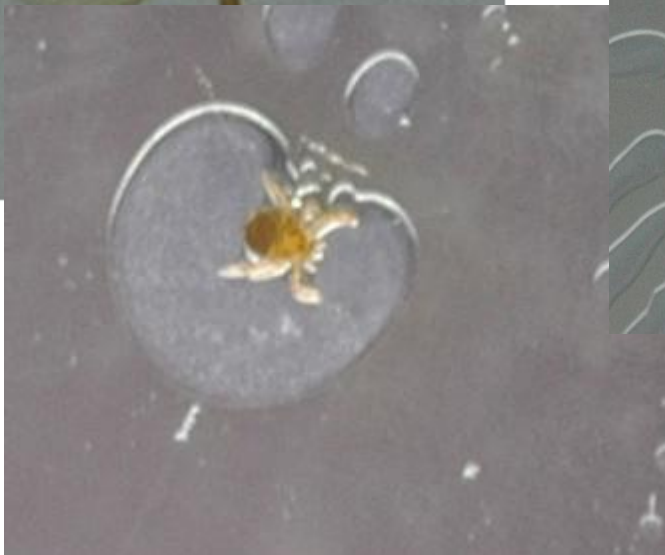

Анкилостомоз, некатороз



Ришта дракункулез



Клещи. Таежный клещ (имаго, нимфа и личинка)



Поселковый клещ



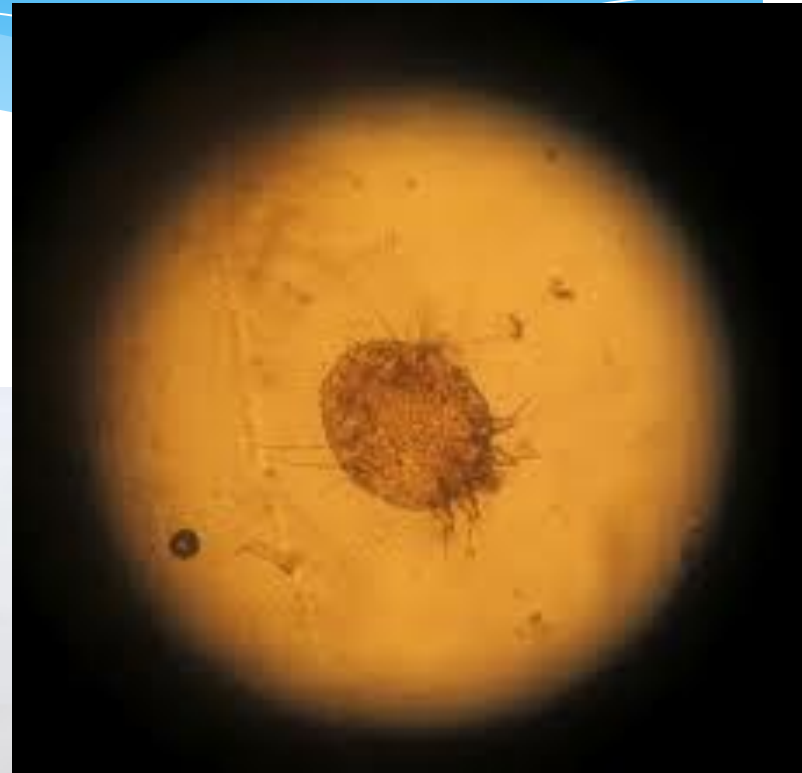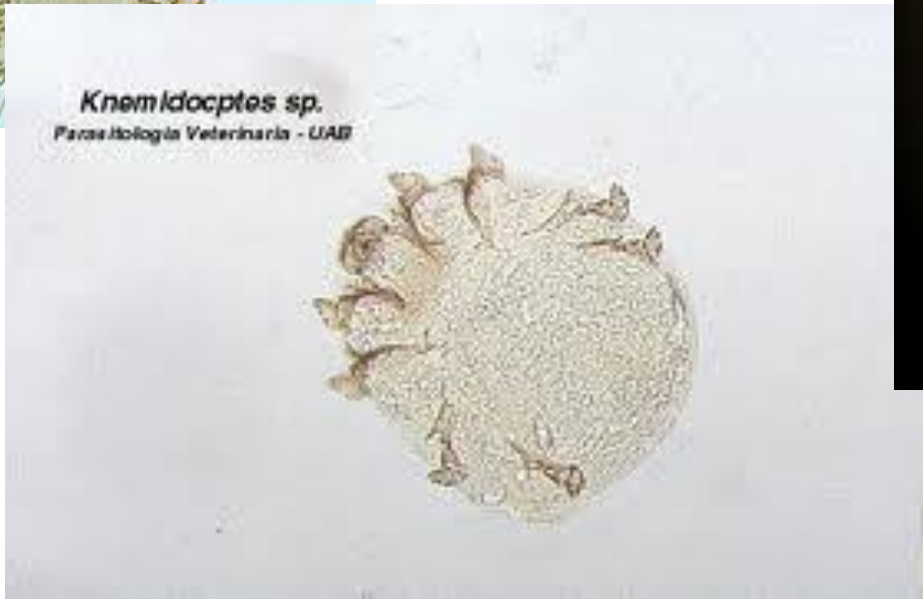Дермацентр



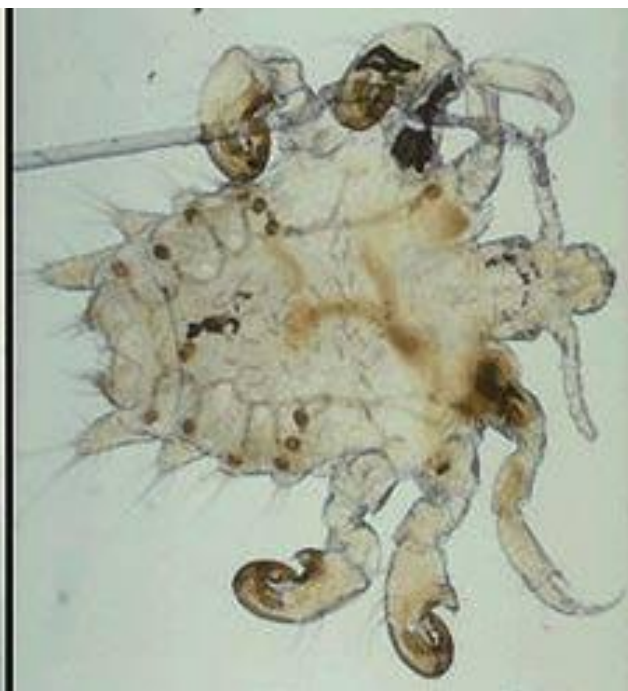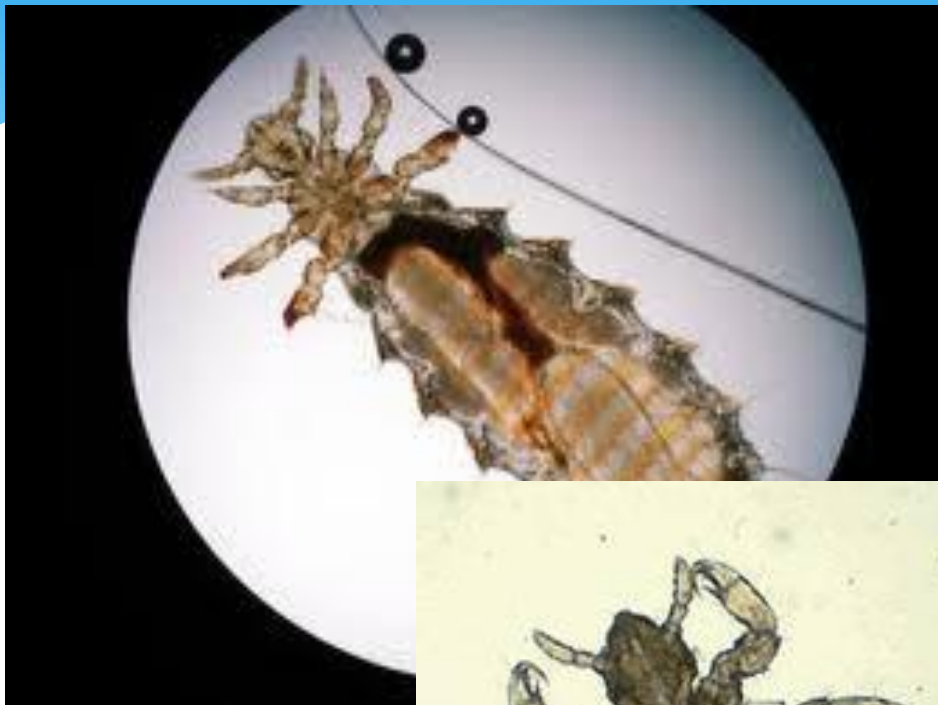Чесоточный зудень



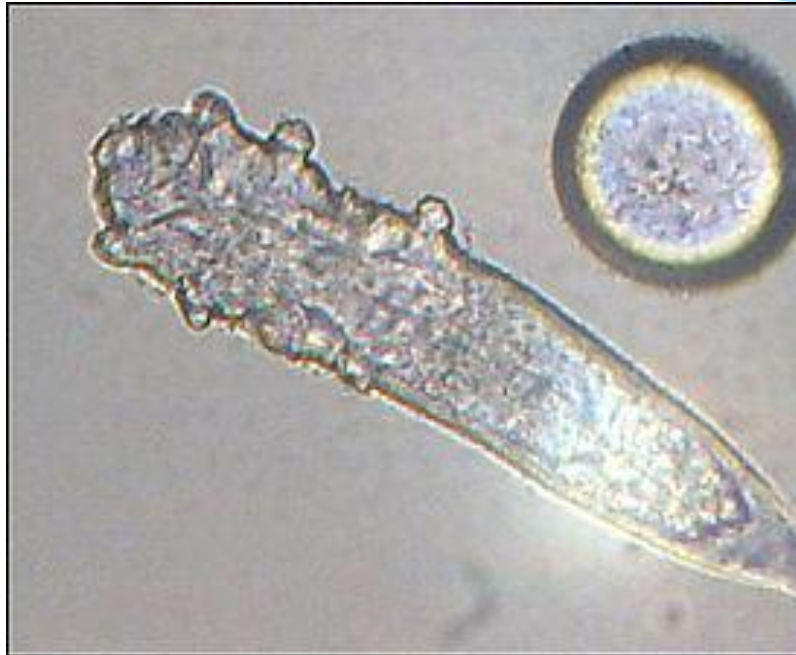
Knemidocptes sp.
Parasitologia Veterinaria - UAIF



Вши



Железница угревая



Комаров в презентации нет