

# Лечение Ларингофарингеального Рефлюкса

## Management of Extra- Esophageal Reflux Disease

Колесников Р.И.

410 группа

# Лечение ЛФР



Медикаментозно  
е



Хирургическо  
е

# Консервативная терапия ЛФР

- Ингибиторы Протонной Помпы (Proton Pump Inhibitors, PPI) - A Cochran review from 2006 by van Pixerren [...19 studies showed significantly improved reflux symptom improvement after empiric therapy with PPI's...] – Омепразол ;
- H<sub>2</sub>- блокаторы – Циметидин, Фамотидин ;
- Прокинетики (Prokinetic Medications) – Метоклопрамид, Домперидон (мотилиум) ;
- Антациды (Гевискон, Фосфалюгель) и др.

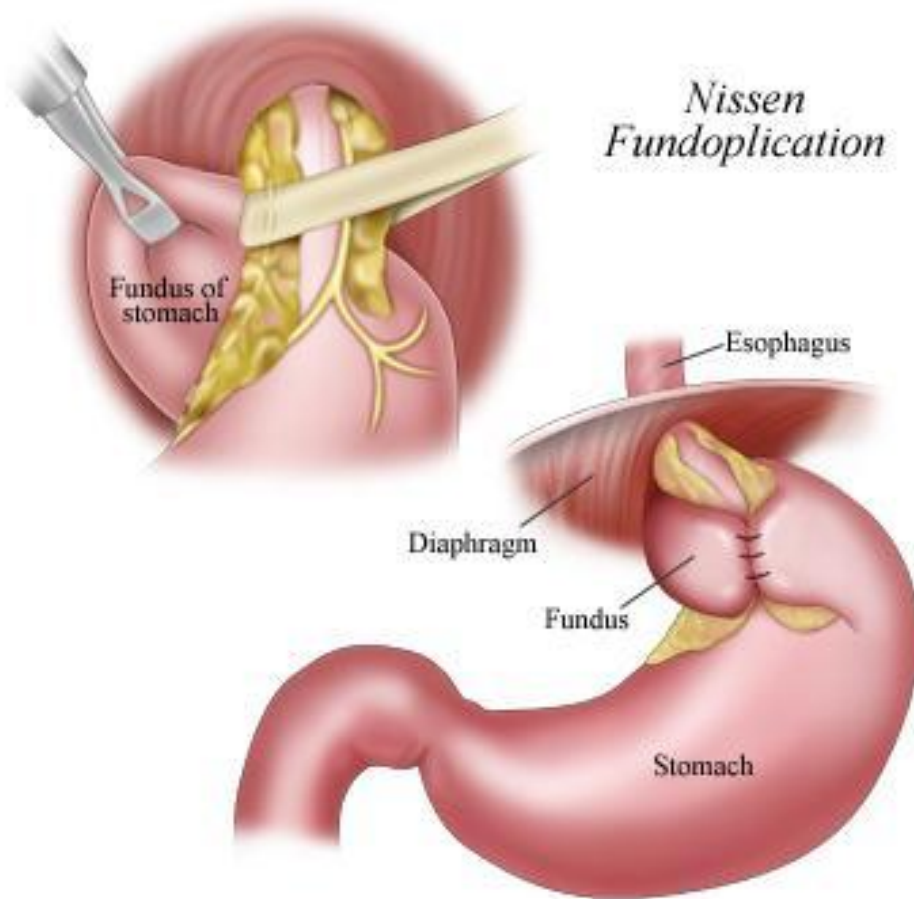
# Показания к оперативному

## вмешательству:

- Неэффективность длительной и неоднократной консервативной терапии;
- Наличие пептических стриктур пищевода на фоне рефлюкс-эзофагита, пищевод Барретта, обнаружение разрывов слизистой оболочки при ФГДС;
- Сочетание рефлюкс-эзофагита с заболеваниями органов брюшной полости (ЯБЖ, Дивертикулез пищеварительного тракта, хронический калькулезный холецистит)

По данным “The Society of American Gastrointestinal and Endoscopic Surgeons (SAGES)”

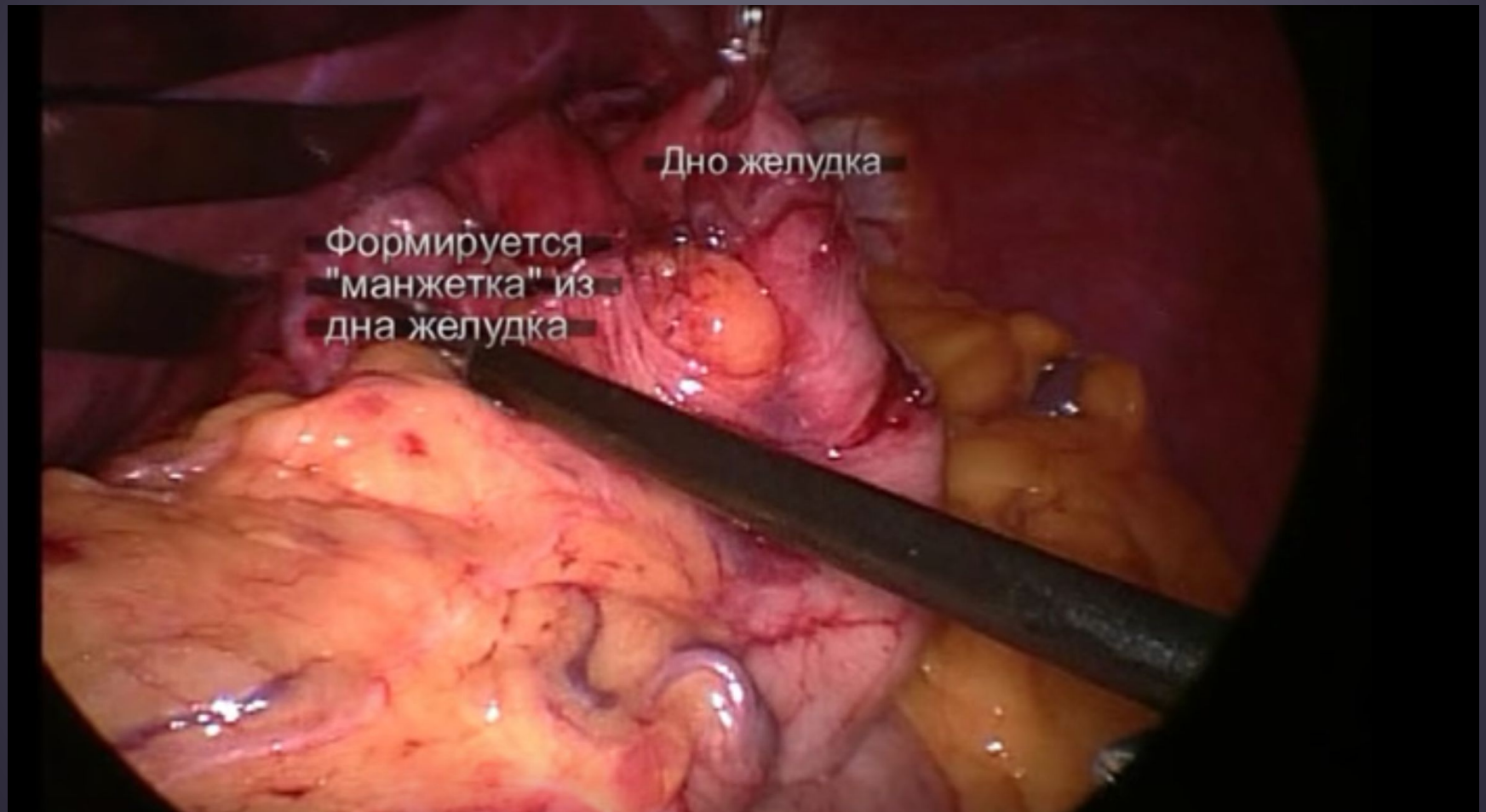
# Фундопликация по Ниссену



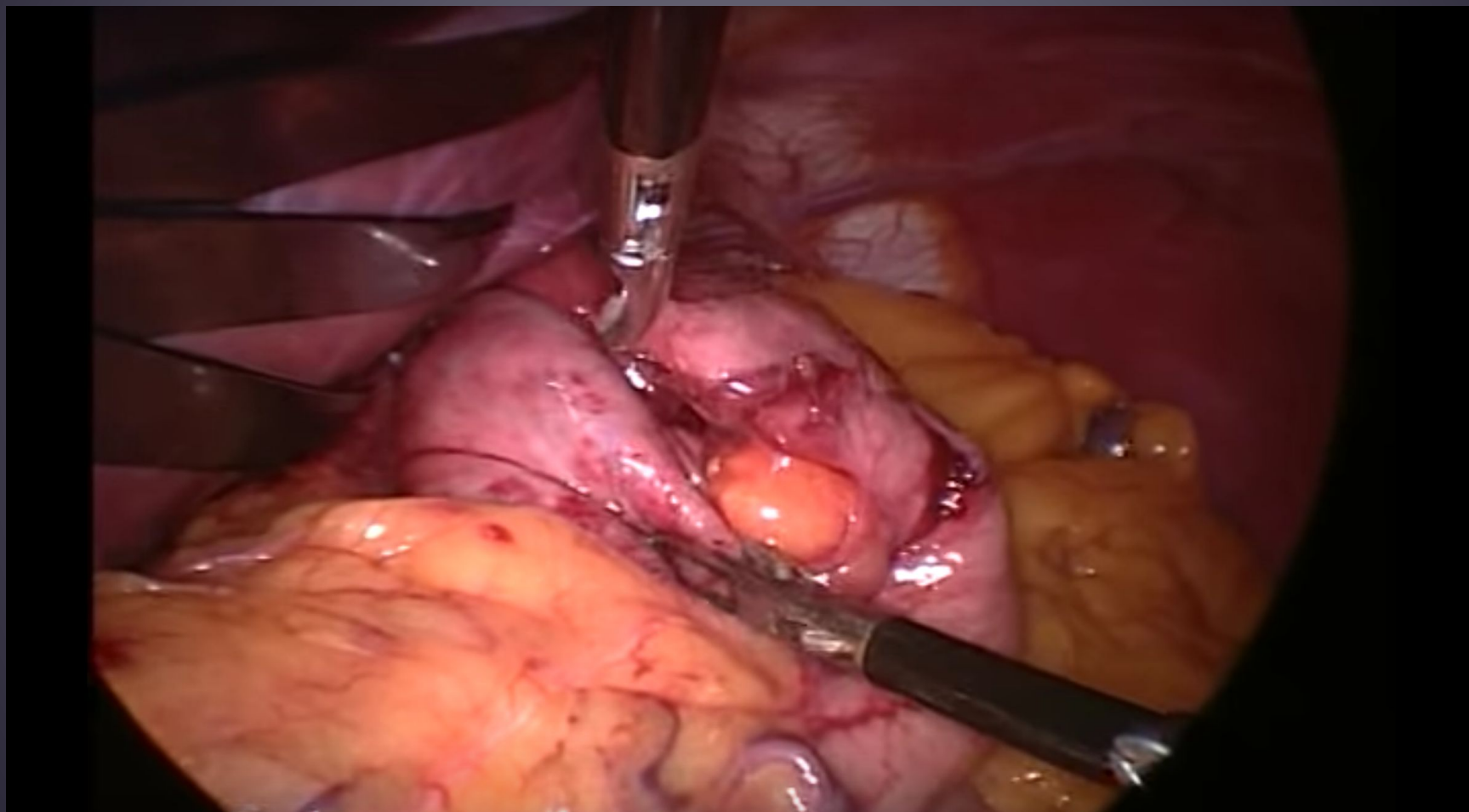
[...53% of patients treated with surgery were still in remission compared to only 40% of patients treated with medical therapy...]

Andrew Coughlin, MD

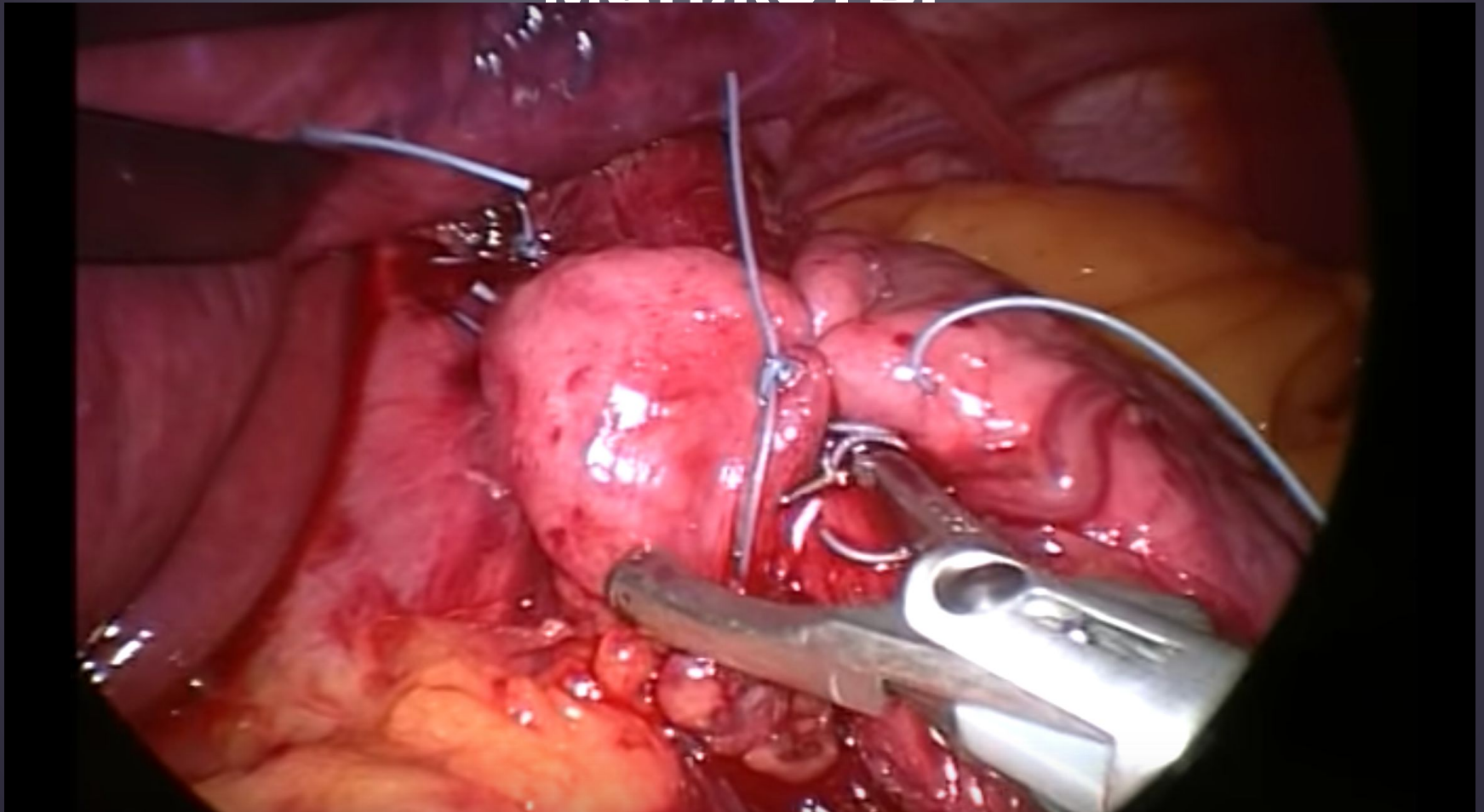
# Мобилизация кардии и дна желудка



# Консолидация желудочных лоскутов

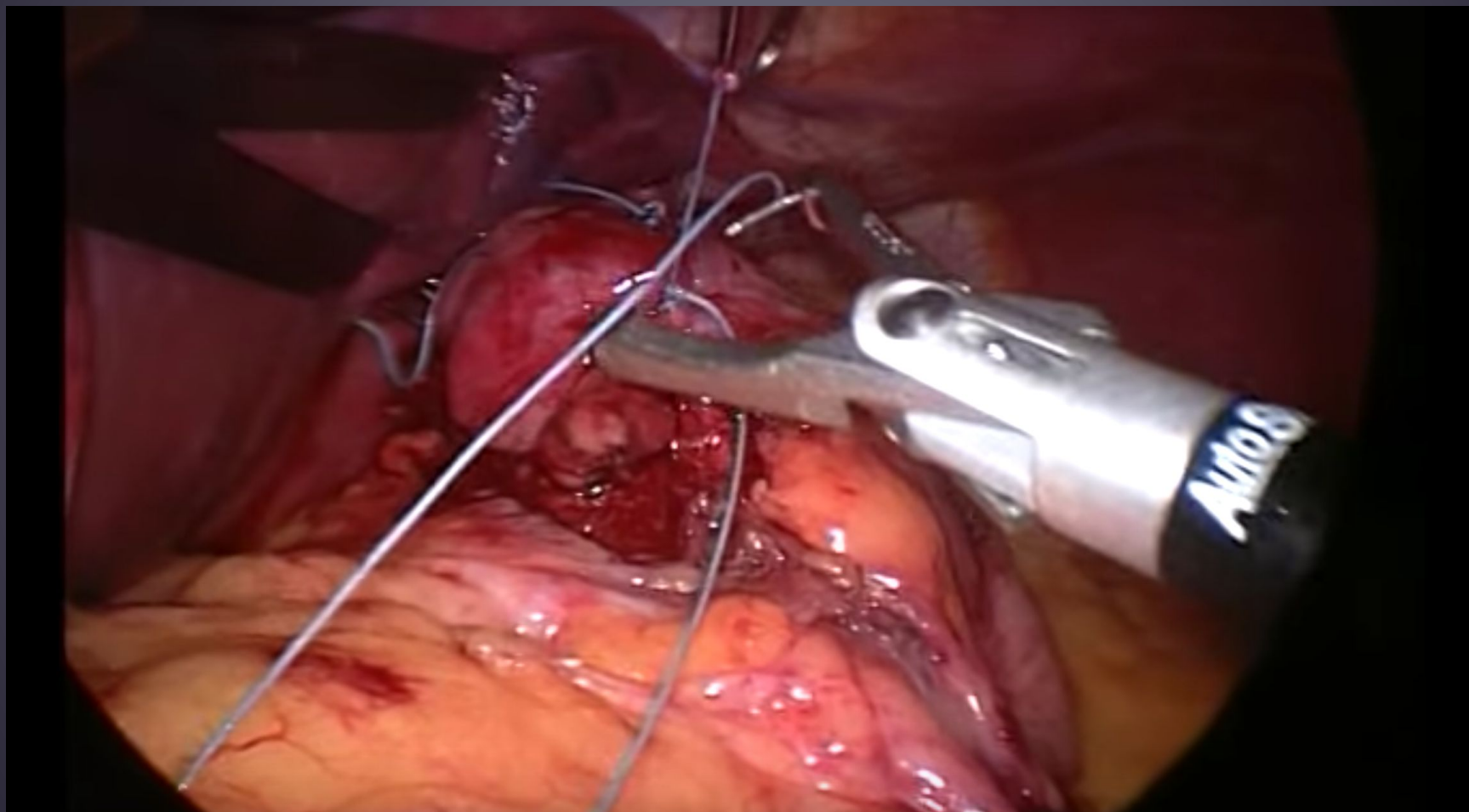


# Сшивание лоскутов, формирование желудочной манжеты

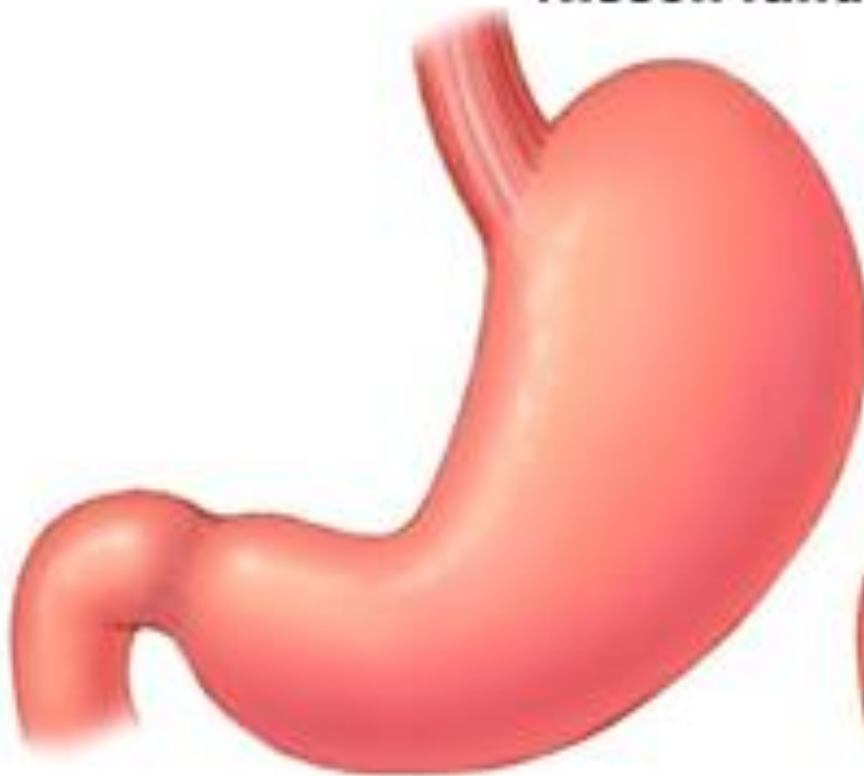



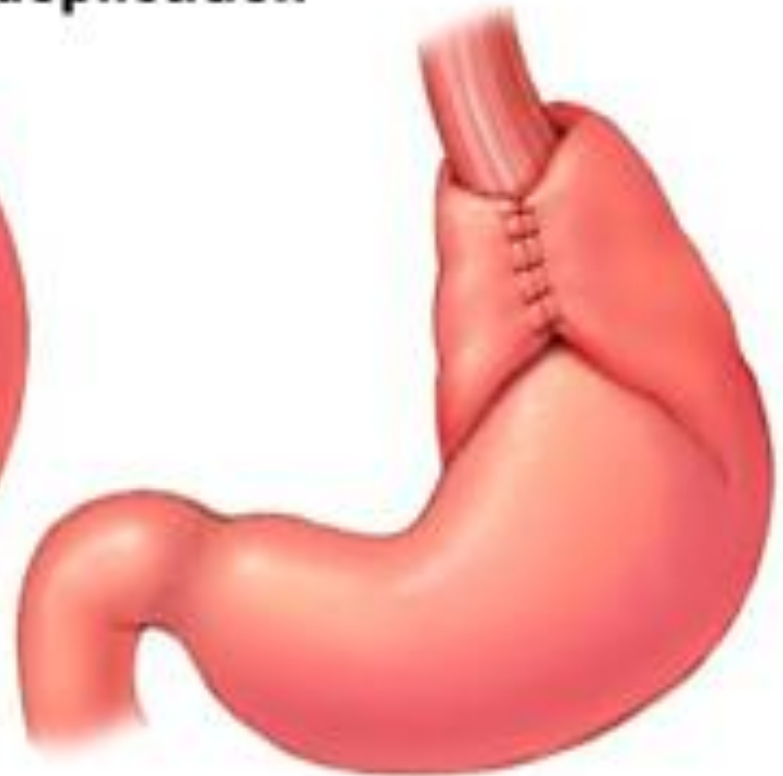# Завершение операции



## **Nissen fundoplication**



**Normal stomach**



**After surgery**

# Осложнения после фундопликации

## 1) Послеоперационные поражения пищевода:

- Изжога
- Дисфагия
- Невозможность отрыжки, срыгивания, рвоты (gas- bloat syndrome)
- Послеоперационная ахалазия кардии II типа
- Боли за грудиной

## 2) Поражения желудка:

- Синдром скопления газа и вздутия верхних отделов живота
- Послеоперационный гастропарез

## 3) Поражения кишечника:

- Диарея
- Вздутие нижних отделов живота и др.

# Альтернативы операции по Ниссену

- **Фундопликация типа Toupet** – окутывание пищевода путем смещения дна желудка кзади -> формирование манжетки на  $\frac{1}{2}$  окружности пищевода (180 градусов). Плюсы – реже дисфагия, отсутствие “gas- bloat syndrome” (синдром вздутия)
- **Фундопликация по Черноусову** – формирование манжеты + селективная проксимальная ваготомия. Плюсы – профилактика осложнений (сдавление стволов вагуса манжетой, деформация желудка, смещение манжеты)