

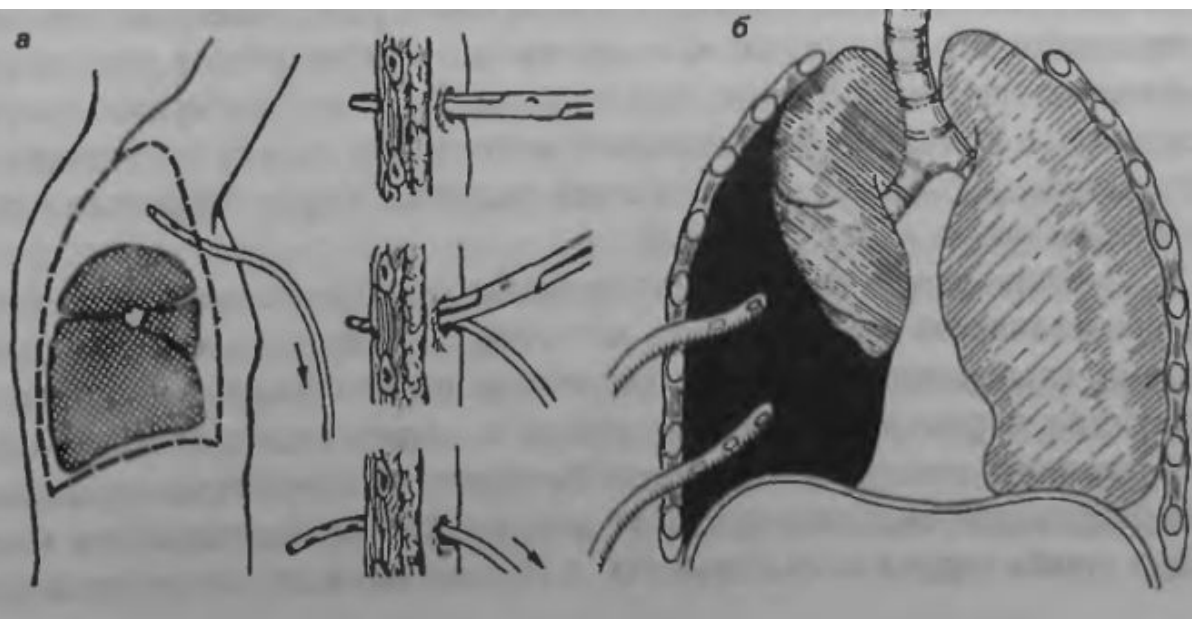
Лечение повреждений легкого

Принципы лечения

- Раннее и полноценное дренирование плевральной полости
- Восполнение кровопотери
- Эффективное поддержание проходимости дыхательных путей
- Устранение боли
- Герметизация и стабилизация грудной стенки
- Антимикробная и поддерживающая терапия.

Рис. 48
Дренирование
плевральной
полости:

а — широкопросветными трубками с использованием инструмента (зажима типа Бильрота); *б* — вид дренированной двумя трубками плевральной полости при пневмотораксе.



Лечение закрытых повреждений

- При ушибе легкого применяют – анальгетики (анальгин, баралгин) в сочетании с новокаиновой или субплевральной блокадой
- При единичных переломах – в место перелома вводят 80-100 мл 0.25% раствора новокаина, а при множественных повреждениях выполняют за грудинную и паравертебральную блокады

Лечение ушиба легкого

- Тщательно удаляем мокроту из трахеобронхиального дерева.
- Обезболиваем, вводим антибиотики и назначаем ингаляцию увлажненного кислорода через назальные катетеры.
- При необходимости дренируем плевральную полость с реинфузией крови и расправляем легкое.

Лечение ушиба легкого

- При дефиците ОЦК инфузионно-трансфузионная терапия (белковые препараты, реополиглюкин).
- Для уменьшения альвеолярно-капиллярной проницаемости стероидные гормоны, витамины С, Р и антигистаминные препараты.
- В случаях быстрого нарастания дыхательных расстройств переходят на искусственную вентиляцию легких

Показания к торакотомии

Неотложные торакотомии показаны:

- Для оживления пострадавшего (остановка сердца, быстро нарастающий клапанный пневмоторакс, профузное внутриплевральное кровотечение);
- При ранении сердца и крупных сосудов.

Срочные торакотомии показаны:

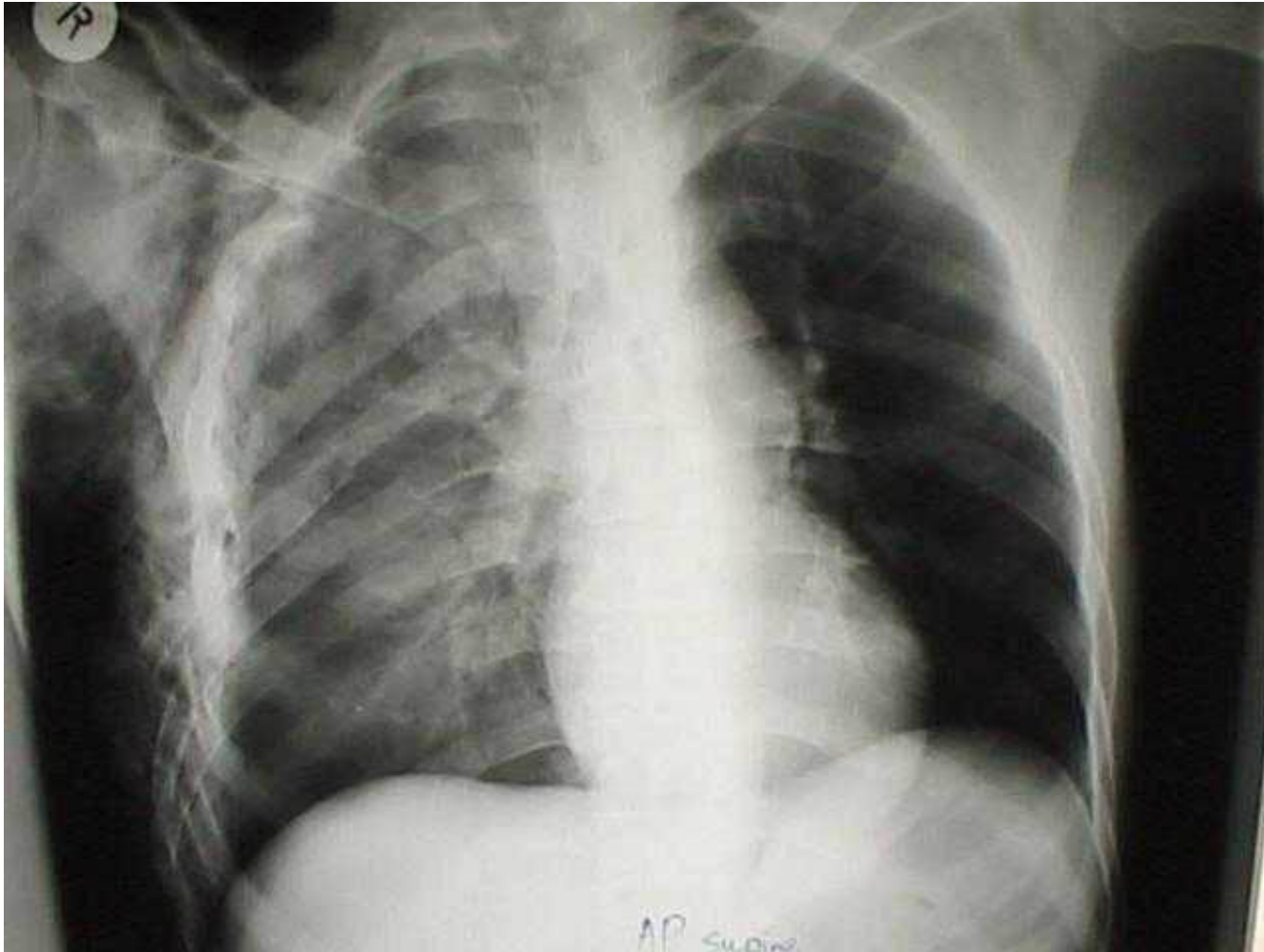
- продолжающемся внутриплевральном кровотечении с объемом 300 мл/ч и более;
- Некупируемого клапанного пневмоторакса;
- Открытого пневмоторакса с массивным повреждением легкого;
- Повреждения пищевода;
- Подозрения на ранения сердца и аорты.

Показания к торакотомии

- Отсроченные торакотомии через 3-5 суток после травмы и позже. Они показаны в случаях:
- Свернувшийся гемоторакс
- Упорно возобновляющийся пневмоторакс с коллапсом легкого
- Крупные инородные тела в легких и плевре
- Рецидивирующая тампонада сердца
- Угроза профузного легочного кровотечения.

Лечение флотирующего перелома ребер

- Адекватное **обезболивание**:
 - общее обезболивание (в том числе наркотическими **анальгетиками**);
 - новокаиновые блокады (шейная вагосимпатическая блокада на поражённой стороне по Вишневскому; **анестезия** мест переломов; паравертебральная блокада).
- Восстановление каркасности грудной клетки (требуется при передних двусторонних и переднебоковых створчатых переломах; при задних и заднебоковых, как правило, не требуется):
 - фиксация рёберного «окна» к внешнему фиксатору (телескопическая шина Силина, скелетное вытяжение за грудину и боковую рёберную створку, фиксация специальными скобками к груди и другие) на срок 2-3 недели;
 - **остеосинтез** рёбер (сшивание отломков рёбер металлическими скрепками при помощи сшивающих аппаратов, сшивание лавсановой нитью, металлоостеосинтез пластинами с короткими шурупами, спицами)^[1];
 - при наличии выраженной **дыхательной недостаточности** — ИВЛ с повышенным давлением в конце выдоха, что препятствует флотации рёберного «окна»^[2].
- Лечение осложнений переломов рёбер (устранение гемо- и пневмоторакса, борьба с **шоком** и тому подобное).
- Прогноз [[править](#) | [править вики-текст](#)]



- Основными принципами оперативного лечения переломов ребер, как и повреждений любых других костей, являются репозиция и иммобилизация отломков. Переломы ребер лишь по одной линии не требуют специальных мер для репозиции, поскольку в силу анатомических особенностей концы их отломков обычно сохраняют между собой контакт, а срастание ребер даже с небольшим смещением по длине или поперечнику не препятствует полному восстановлению функции грудной клетки. Создать же полный покой в области переломов ребер практически невозможно, так как постоянные движения грудной клетки связаны с жизненно важной функцией - дыханием. Поэтому первой задачей специалиста в случае повреждения реберного каркаса является создание относительного покоя в местах переломов ребер. Особенно это важно в случаях множественных переломов ребер при образовании различного типа реберных клапанов. Фиксация в этих случаях может быть достигнута различными способами (рис. 5).

- Заднебоковые реберные клапаны обычно не требуют специальной фиксации, поскольку они иммобелизованы массой больного, лежащего на спине. Реберный клапан небольших размеров на передней, переднебоковой поверхности грудной клетки, как правило, может быть фиксирован мешочком с песком или посредством пилота. Лечение скелетным вытяжением за грудинную часть ребер показано в случае множественных переломов ребер (от 7 и более, в 10 и более местах). Вытяжение за грудину осуществляется в течение 20-30 дней грузом 2-5 кг посредством пулевых щипцов, захватывающих тело грудины, и шнура, проведенного через укрепленные на раме Брауна блоки (рис. 6). При введении бранш пулевых щипцов за край грудины рассекают мягкие ткани над грудиной и во втором межреберье. Вытяжение за 1 или 2 ребра осуществляется в течение 12-25 дней грузом 1,5-2 кг с помощью проведенных перикостально толстых шелковых нитей (см. рис. 5, г). Безопаснее проводить перикостально

- основные толстые нити с помощью тонкой шелковой нити, предварительно заведенной под ребро большой кожной иглой. Тяга должна осуществляться строго перпендикулярно ребру. Грузы с помощью блоков следует вынести за пределы кровати. Остеосинтез ребер спицами или стержнями имеет ограниченное применение из-за сложности и травматичности и может быть выполнен во время торакотомии, проводимой в связи с повреждением сердца, легких или сосудов. Лечение тяжелых травм грудной клетки с помощью искусственной вентиляции легких под повышенным давлением считаем показанным при тяжелых сочетанных черепно-мозговых травмах и после лапаротомии, всегда сопровождающейся парезом кишечника и нарушением диафрагмального дыхания (см. рис. 5, 6).

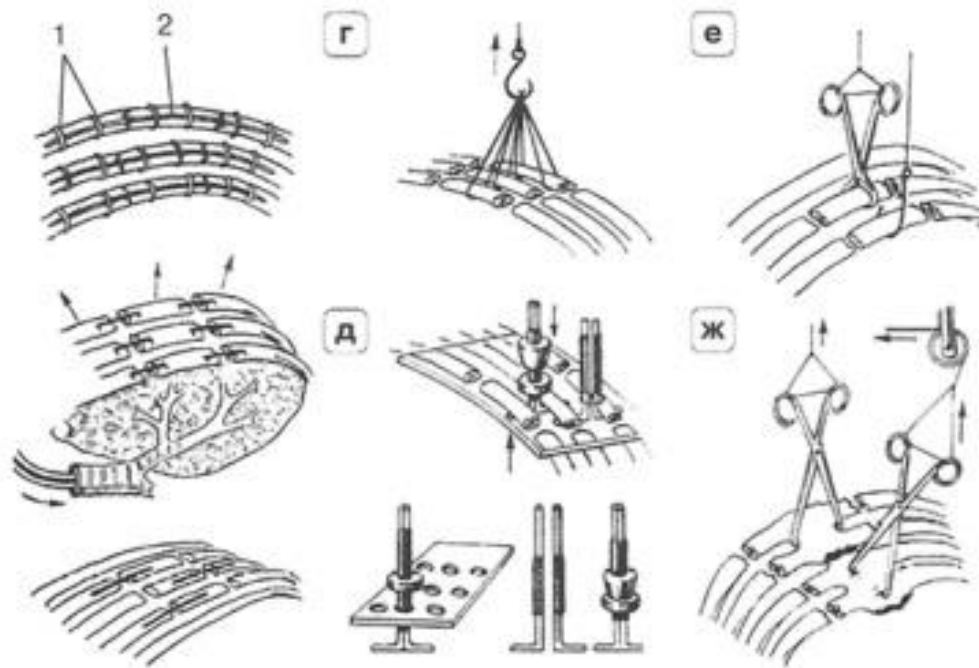


Рис. 5. Варианты фиксации отломков ребер для устранения парадоксальных движений грудной стенки (реберного клапана). а - внутренний наkostный остеосинтез ребер по Ю. Б. Шапоту: 1 - металлическая спица, уложенная по наружной поверхности вдоль ребра; 2 - металлические скобки, фиксирующие спицу к фрагментам ребра (накладываются аппаратом для сшивания ребер); б - стабилизация грудной стенки искусственной вентиляцией легких под повышенным давлением, фиксация отломков ребер металлическими скобками по А. П. Кузмичеву; в - внутрикостный остеосинтез ребер по Н. М. Желвакову; г, е - вытяжение за ребра с помощью лигатур, крючков, пулевых щипцов; д - устройство КонстантINESКУ для устранения реберного клапана; ж - вытяжение за грудину пулевыми щипцами.

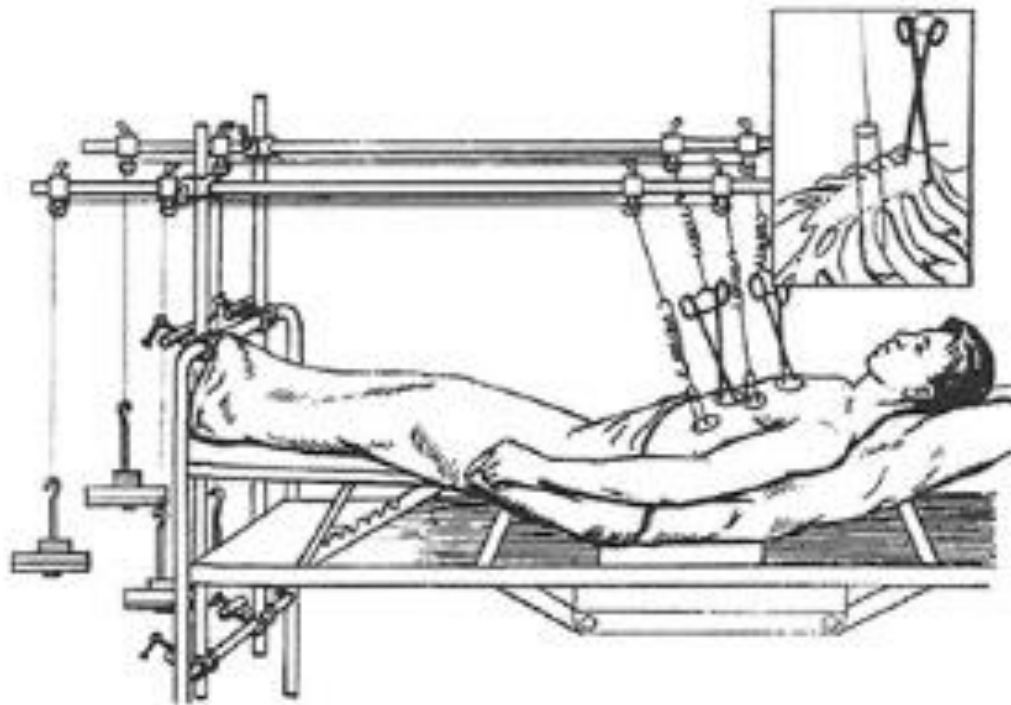


Рис. 6. Демпфированное вытяжение за грудину и ребра по Н. К. Митюнину.

- Сочетание переломов ребер с переломами ключицы и лопатки можно считать типичным как по частоте наблюдения, так и по механизму травмы. Как правило, при этих повреждениях наблюдается смещение отломков, а также возникновение деформаций грудной клетки и плечевого пояса. Переломы ключицы при подобных сочетаниях возникают с большим смещением и вследствие большой подвижности плечевого пояса нередко возникает замедление консолидации в месте перелома ключицы. Лечение сочетанных переломов ребер, ключицы и лопатки наиболее трудно, так как лечение каждой локализации мешает лечению соседней. Если наложение повязки Смирнова-Вайнштейна при переломе верхних ребер возможно, малоболезненно и не стесняет дыхание, то при переломе средних и нижних ребер или переломе ребер с обеих сторон, использование повязки становится невозможным. В этих случаях мы считаем целесообразным пользоваться отводящей металлической шиной, разработанной в Центральном институте травматологии и ортопедии им. Н.Н. Приорова, на которую в положении отведения и разгибания в плечевом суставе необходимо укладывать верхнюю конечность с поврежденной стороны. Этим достигается улучшение положения отломков лопатки и ключицы.

- Переломы грудины возникают вследствие прямого воздействия травмирующей силы, типичны «рулевые» переломы от удара грудью о руль автомобиля. Перелом локализуется по большей части в верхней половине грудины, причем тело ее смещается кзади, заходя под верхний отломок. Распознавание переломов грудины не представляет трудностей: в области перелома видна деформация, имеется болезненность и может определяться патологическая подвижность отломков. Решает вопрос рентгенография грудины в боковой проекции. Репозицию отломков осуществляют после введения в гематому 20 мл 1% раствора новокаина или под общим обезболиванием.

- Обычно она удаётся одномоментно при сильном оттягивании плеч с одновременным надавливанием на выступающий фрагмент. В случае неудачи или при значительном смещении верхнего отломка кзади с захождением нижнего кпереди и кверху показано скелетное вытяжение. Для этого накладывают двое пулевых щипцов: верхние — за наружные края грудины через второе межреберье, нижние — по оси грудины (одну branшу вводят в кость по средней линии после рассечения кожи, вторую — под нижний край грудины у мечевидного отростка). Больного укладывают на дугообразные валики, груз укрепляют через блоки на продольной раме. Если через несколько дней вправление не удаётся, следует прибегнуть к оперативному вмешательству. Оно может заключаться в сшивании грудины аппаратом СГР-20 с помощью танталовых скобок либо в фиксации отломков двумя перекрещивающимися спицами Киршнера или металлическим штифтом.

- **Первая помощь при подозрении на перелом ребер**

- **Нужно ли вызывать скорую помощь?**

- Сам по себе перелом одного или двух ребер (*изолированный перелом*) не несет угрозы для жизни пострадавшего. Такие переломы заживают самостоятельно в течение двух – трех месяцев. Основная опасность в этом случае – это нарушение дыхания.

Множественные переломы ребер, как уже упоминалось выше, являются серьезной травмой и представляют опасность для жизни, поскольку могут повлечь за собой нарушение целостности внутренних органов – плевры, легких и сердечно-сосудистой системы.

Таким образом, в случае если сломано не более двух ребер, пострадавший находится в сознании, и нет никаких других повреждений, больного можно самостоятельно доставить в больницу. Однако существует целый ряд признаков, при наличии хотя бы одного из которых самостоятельная транспортировка является невозможной, и необходимо незамедлительно вызывать карету скорой медицинской помощи.

Скорую помощь следует вызывать при наличии следующих симптомов:

пострадавший выглядит как при удушье – ему трудно дышать, кожа лица приобретает цианотичный оттенок, губы синеют;

- изо рта выделяется красная пенная кровь;
- пострадавший жалуется на жажду, головокружение, периодически теряет сознание.
- Эти признаки могут свидетельствовать о массивном повреждении органов грудной клетки или брюшной полости.

- Следует отметить, что чем большее количество ребер сломано, тем больше вероятность развития осложнений со стороны внутренних органов. Прежде всего, это касается развития дыхательной недостаточности, поэтому, если имеется подозрение на множественный перелом ребер, необходимо срочно вызывать бригаду скорой медицинской помощи.

В каком положении лучше находиться больному?

- Наиболее предпочтительным и безболезненным с точки зрения анатомии и физиологии положением, в котором должен находиться и транспортироваться пострадавший с переломом ребер – это сидячее или полусидячее положение с опорой на спину. При этом очень важно, чтобы пациент не опирался на здоровую половину грудной клетки, так как это ограничит амплитуду ее движений и затруднит и без того осложненное дыхание. Необходимо внимательно следить за тем, чтобы пострадавший не ложился, так как острые отломки ребер с легкостью могут повредить внутренние органы.



При тяжелом политравматизме (повреждении нескольких анатомических отделов), когда пострадавший не может сидеть, его следует привести в полулежачее положение. Для этого необходимо подложить под спину подушку или небольших размеров мягкий валик, сформированный из подручных средств (верхней одежды, одеяла), тем самым обеспечив подъем головной части примерно на 5 – 10 см. Это снизит приток крови к плевральным полостям и обеспечит адекватную вентиляцию легких.

Необходимо ли давать обезболивающее средство?



Введение обезболивающих препаратов позволяет успокоить пострадавшего, уменьшить боль, улучшить экскурсию грудной клетки (объем дыхательных движений) и облегчить общее состояние. Однако некорректное введение препаратов или введение несоответствующих лекарственных средств может спровоцировать ухудшение состояния больного.

До приезда скорой помощи можно воспользоваться немедикаментозными способами обезболивания, например, приложить лед или какой-нибудь холодный предмет. Также можно воспользоваться безрецептурными обезболивающими препаратами в форме таблеток или инъекции (при наличии должных навыков для выполнения внутримышечных уколов).

▣ Можно воспользоваться следующими обезболивающими препаратами:

анальгин в дозе 500 мг;

▣ парацетамол в дозе 500 мг;

▣ ибупрофен в дозе 1200 – 2400 мг;

▣ напроксен в дозе 500 – 750 мг.

▣ Как правило, вышеперечисленные препараты рекомендуется принимать лишь в течение непродолжительного промежутка времени, так как они могут вызвать множество побочных эффектов.

Как облегчить дыхание у больного?



Облегчение дыхания у пострадавшего с переломом ребер достигается следующими способами:

Приток свежего воздуха. Так как при переломе ребер значительно затруднен акт дыхания, необходимо обеспечить максимальный приток свежего воздуха к пострадавшему, тем самым увеличив концентрацию кислорода во вдыхаемом им воздухе. Если есть возможность, следует предоставить больному кислородную маску, в которой вдыхаемый воздух обогащается сжатым кислородом из баллона.



Адекватное обезболивание. При адекватном обезболивании уменьшается интенсивность болевого синдрома, что позволяет пострадавшему совершать более полный вдох. Однако самостоятельно добиться хорошего обезболивания в домашних условиях практически невозможно.



Правильное положение больного. Правильное положение больного ограничивает амплитуду движения костных отломков, тем самым снижает болевой синдром. Для этого пострадавшего усаживают или укладывают в полулежачее положение.

- **Правильная иммобилизация.** Правильная иммобилизация (обездвиживание) грудной клетки достигается путем наложения давящей повязки, которая ограничивает движение острых концов ребер и их отломков и снижает болевое ощущение.
- Не менее важным является своевременный вызов бригады скорой медицинской помощи и последующая быстрая транспортировка больного в профильный стационар для скорейшего проведения диагностических и лечебных мероприятий.

- **Какую помощь оказывает больному врач скорой медицинской помощи по пути в больницу?**
- Объем оказываемой первичной медицинской помощи напрямую зависит от тяжести полученных повреждений и общего состояния больного.

- По прибытии на место вызова бригада скорой медицинской помощи сперва оценивает общую ситуацию и при необходимости производятся маневры, направленные на поддержание жизненно важных функций организма (*дыхание и кровообращение*). Врач опрашивает пострадавшего, его родственников или свидетелей происшествия, а также проводится первичный осмотр. Все это позволяет составить предварительный диагноз и спланировать дальнейшую терапевтическую тактику.

На первичном этапе, сразу после осмотра и постановки диагноза, производится обезболивание с помощью таблеток или инъекции нестероидных противовоспалительных препаратов, которые обладают довольно сильным обезболивающим эффектом (диклофенак, *анальгин*, *ибупрофен*).

- По прибытии на место вызова бригада скорой медицинской помощи сперва оценивает общую ситуацию и при необходимости производятся маневры, направленные на поддержание жизненно важных функций организма (*дыхание и кровообращение*). Врач опрашивает пострадавшего, его родственников или свидетелей происшествия, а также проводится первичный осмотр. Все это позволяет составить предварительный диагноз и спланировать дальнейшую терапевтическую тактику.

На первичном этапе, сразу после осмотра и постановки диагноза, производится обезболивание с помощью таблеток или инъекции нестероидных противовоспалительных препаратов, которые обладают довольно сильным обезболивающим эффектом (диклофенак, *анальгин*, *ибупрофен*).



Следующим шагом является иммобилизация грудной клетки, которая осуществляется в положении больного сидя, посредством наложения тугой давящей повязки из бинтов или других подручных средств, таких как полотенце или разрезанные на полосы простыни. Туры бинта накладываются внахлест на выдохе, а их конец фиксируется. Таким образом, удастся исключить межреберную мускулатуру из акта дыхания, что, в свою очередь, сводит к минимуму движения костных отломков. После этого дыхание осуществляется исключительно за счет движений диафрагмы.

Следующим этапом является транспортировка пострадавшего до кареты скорой медицинской помощи. Она также осуществляется в положении больного сидя на носилках (или на специальном кресле). В исключительных случаях, когда состояние больного не позволяет усадить его, транспортировка осуществляется в положении полулежа, с изголовьем носилок приподнятым на 5 – 10 см. Больного при этом придерживают за плечи и ни в коем случае не фиксируют ремнями или веревками.

- Следующим шагом является иммобилизация грудной клетки, которая осуществляется в положении больного сидя, посредством наложения тугой давящей повязки из бинтов или других подручных средств, таких как полотенце или разрезанные на полосы простыни. Туры бинта накладываются внахлест на выдохе, а их конец фиксируется. Таким образом, удастся исключить межреберную мускулатуру из акта дыхания, что, в свою очередь, сводит к минимуму движения костных отломков. После этого дыхание осуществляется исключительно за счет движений диафрагмы.

Следующим этапом является транспортировка пострадавшего до кареты скорой медицинской помощи. Она также осуществляется в положении больного сидя на носилках (или на специальном кресле). В исключительных случаях, когда состояние больного не позволяет усадить его, транспортировка осуществляется в положении полулежа, с изголовьем носилок приподнятым на 5 – 10 см. Больного при этом придерживают за плечи и ни в коем случае не фиксируют ремнями или веревками.

- В машине скорой помощи больного подключают к измерительным мониторам и осуществляют наблюдение за жизненно важными показателями (*артериальное давление, пульс, степень насыщения крови кислородом, частота дыхательных движений, температура тела*) на всем протяжении движения до профильного стационара. Тут же осуществляется внутривенный доступ посредством катетеризации одной из периферических или центральных вен. Это необходимо для стабилизации состояния пострадавшего, восполнения объема циркулирующей крови, а также для введения медикаментозных препаратов.

При необходимости врач скорой помощи может применить более сильные обезболивающие препараты наркотического ряда, такие как трамадол, промедол, морфин. Их введение позволяет значительно улучшить дыхательную функцию за счет устранения болевого синдрома.

▣ **Лечение перелома ребер**

▣ **Лечение в стационаре**

- ▣ Лечение в стационаре при переломе ребер необходимо на начальных этапах для осуществления корректного обезболивания и наложения постоянной повязки на грудную клетку. При наличии осложнений или при серьезном нарушении дыхания и сердечной деятельности проводится длительное лечение, направленное на стабилизацию больного и нормализацию жизненных показателей.

- ▣ **В стационаре осуществляются следующие процедуры:**
 - ▣ **Новокаиновая блокада.** Новокаиновая блокада представляет собой метод обезболивания путем введения новокаина (или другого местного анестетика) в место перелома. Благодаря этому временно снижается чувствительность нервных волокон и устраняется болевое ощущение. Новокаиновая блокада может быть осуществлена однократно, однако при необходимости процедуру повторяют несколько раз. Перед выполнением блокады проводится обязательная аллергическая проба с новокаином, так как данный препарат способен вызывать тяжелые аллергические реакции.
 - ▣ **Обезболивание наркотическими препаратами.** При невозможности проведения новокаиновой блокады либо по каким-нибудь другим соображениям больного можно обезболить с помощью наркотических анальгетиков. Однако в связи с большим количеством побочных эффектов и возможным развитием зависимости их применяют только в случае крайней необходимости и в течение непродолжительного периода времени.
 - ▣ **Наложение гипсовой повязки.** Пациентам, способным длительное время находиться в гипсовой повязке (молодые люди без сопутствующих патологий), накладывают гипсовый корсет, который ограничивает амплитуду движений грудной клетки, тем самым стабилизирует костные отломки, снижает болевое ощущение и стимулирует брюшной тип дыхания (при помощи диафрагмы).

- **Наложение круговой не сдавливающей повязки.** Пациентам, которые плохо переносят тяжелый гипсовый корсет, может быть наложена круговая не сдавливающая повязка с помощью эластичных бинтов.
- **Иммобилизация костных отломков с помощью специальных приспособлений.** При наличии массивных реберных панелей либо при двусторонних переломах ребер может потребоваться установка специальных пластин, которые до срастания кости будут удерживать отломки в правильном положении и формировать жесткий каркас грудной клетки. Данный способ фиксации костных отломков требует длительного постельного режима, поэтому он показан только в случае крайней необходимости.
- **Нужен ли постельный режим?**

- При неосложненном переломе одного или двух ребер лечение может проходить на дому. При этом рекомендуется постельный режим в положении сидя в течение 1 – 2 недель и легкая дыхательная гимнастика. Тяжелых физических нагрузок и резких движений следует избегать на протяжении одного месяца. При тяжелых переломах ребер, когда возникает необходимость в фиксации костных отломков с помощью специальных приспособлений, может быть назначен постельный режим на срок до одного месяца.

Когда нужна операция?

- В большинстве случаев при неосложненном переломе ребер нет необходимости в оперативном лечении. Тем не менее, при развитии ряда осложнений, когда самостоятельное восстановление невозможно, а медикаментозное лечение является недостаточно эффективным, может потребоваться оперативное вмешательство.



Хирургическое лечение необходимо в следующих ситуациях:

Открытая рана грудной клетки. Открытое ранение грудной клетки требует хирургического лечения, так как необходима первичная обработка краев раны с удалением нежизнеспособных фрагментов тканей, перевязыванием кровоточащих сосудов, введением антибактериальных препаратов и последующим ушиванием раны.



Пневмоторакс. При клапанном пневмотораксе необходимо удалить из плевральной полости избыток скопившегося там воздуха. Добиваются этого путем введения в полость плевры специальной трубки, к которой подключают вакуумный насос.



Гемоторакс. При скоплении крови в полости плевры необходимо ее удаление, так как она сдавливает легкое и органы средостения. Для этого в полость плевры вводят специальную трубку, по которой откачивают кровь (при необходимости ее фильтруют и вливают обратно в сосудистое русло пациента). Однако если кровотечение в плевральной полости не прекращается самостоятельно, возникает необходимость в проведении открытой операции, во время которой кровоточащий сосуд перевязывают.

- **Повреждение сердца, крупных кровеносных сосудов, кровотечение.** При повреждении сердца, крупных кровеносных сосудов, наличии внутреннего кровотечения необходима экстренная операция, направленная на скорейшее восстановление целостности жизненно важных органов.
- **Значительное смещение костных отломков.** Значительное смещение костных отломков требует хирургического вмешательства, во время которого производится их сопоставление и фиксация.
- Хирургическое лечение также может потребоваться при повреждении органов брюшной полости, при тяжелом ушибе легкого, при наличии инородных предметов в раневом канале или в полости плевры.
Как долго срастается перелом ребра?
- Сращение единичных неосложненных переломов ребер обычно длится 3 – 5 недель у взрослых и 2 – 3 недели у детей, после чего трудоспособность полностью восстанавливается. Однако определенные факторы могут увеличить срок сращения перелома.

▣ **Сращение перелома ребер замедляется в следующих ситуациях:**

- ▣ пожилой возраст больного;
 - ▣ тяжелое общее состояние пациента;
 - ▣ переломы со смещением отломков;
 - ▣ множественные осложненные переломы;
 - ▣ ошибки в лечении (*неточное сопоставление отломков, неполная иммобилизация*).
- ▣ **Какие медикаменты назначаются при переломе ребер?**
- ▣ Основу медикаментозного лечения перелома ребер составляют обезболивающие препараты. Чаще всего назначаются нестероидные противовоспалительные средства, однако в некоторых случаях прибегают к сильнодействующим наркотическим обезболивающим препаратам.



При переломе ребер применяются следующие ненаркотические обезболивающие препараты:

Нимесил. Нимесил является нестероидным противовоспалительным препаратом. Блокирует фермент, участвующий в синтезе веществ, необходимых для формирования болевого ощущения. Принимается внутрь после еды. Разовая доза 100 мг. Обезболивающий эффект развивается в течение часа и длится 8 – 12 часов. Принимать следует 2 раза в день не более двух недель.



Диклофенак. Диклофенак также является нестероидным противовоспалительным препаратом. Принимается внутрь во время еды по 25 – 50 мг 2 – 3 раза в сутки. Максимальная суточная доза составляет 150 мг.



При переломе ребер используются следующие наркотические препараты:

Морфин. Морфин является золотым стандартом при лечении сильного болевого синдрома. В терапевтических дозах угнетает передачу болевых импульсов в центральную нервную систему. Снижает эмоциональную реакцию на боль, вызывает состояние душевного комфорта и благополучия. В высоких дозах производит снотворный эффект. Вводится подкожно по 1мл 1% раствора каждые 4 – 6 часов. Разовая доза

□

10 мг. Максимальная суточная доза 50 мг. При подкожном введении обезболивающий эффект развивается через 10 – 30 минут и длится 4 – 5 часов.

□ **Промедол.** Промедол нарушает передачу болевых импульсов в центральную нервную систему. Обезболивающее действие более слабое и менее продолжительное, чем у морфина. Изменяет эмоциональную окраску боли, оказывает противошоковое и слабовыраженное снотворное действие. 1 мл 1% раствора вводится подкожно в разовой дозе 10 – 40 мг. Обезболивающий эффект развивается через 10 – 20 минут и длится 2 – 4 часа. Максимальная суточная доза 160 мг.

□ При развитии застойной пневмонии либо иного инфекционного осложнения назначаются антибактериальные препараты. Выбор антибиотиков основывается на микробиологическом исследовании патологических материалов (мокрота, гнойные выделения), так как оно позволяет судить о чувствительности микроорганизмов к используемым лекарствам.

- ▣ **При подозрении на инфекционное осложнение используют следующие антибиотики:**

Амоксиклав. Комбинированный препарат амоксициллина (антибиотик широкого спектра действия) и клавулановой кислоты. Губителен в отношении аэробных и анаэробных бактерий. Применяется внутрь по 250 мг 3 раза в сутки. При тяжелом течении инфекции – 500 мг 3 раза в сутки либо внутривенно по 1,2 г 3 – 4 раза в сутки в зависимости от тяжести инфекции. Курс лечения – 14 дней.

- ▣ **Цефтриаксон.** Антибиотик широкого спектра действия, убивает множество аэробных и анаэробных микроорганизмов. Вводится внутримышечно в дозе 0,5 – 1 г каждые 12 часов. Максимальная суточная доза 4 г. Длительность лечения 7 – 14 дней в зависимости от тяжести инфекции.