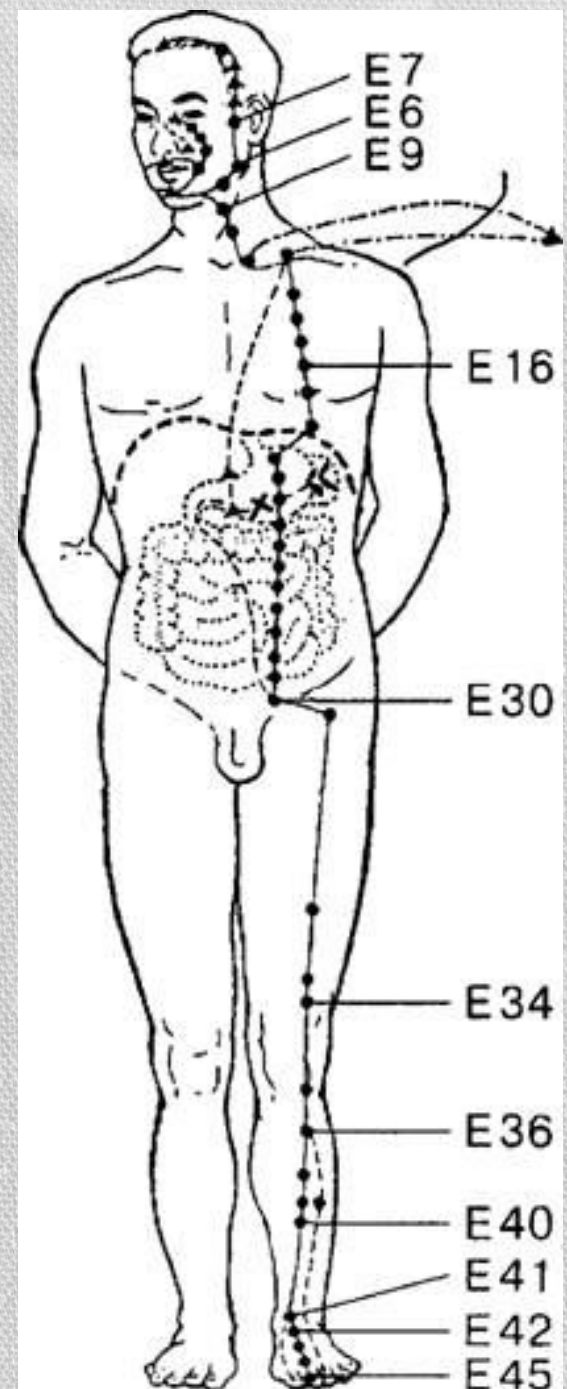




МЕРИДИАН ЖЕЛУДКА

Выполнила: Шидловская Ольга.

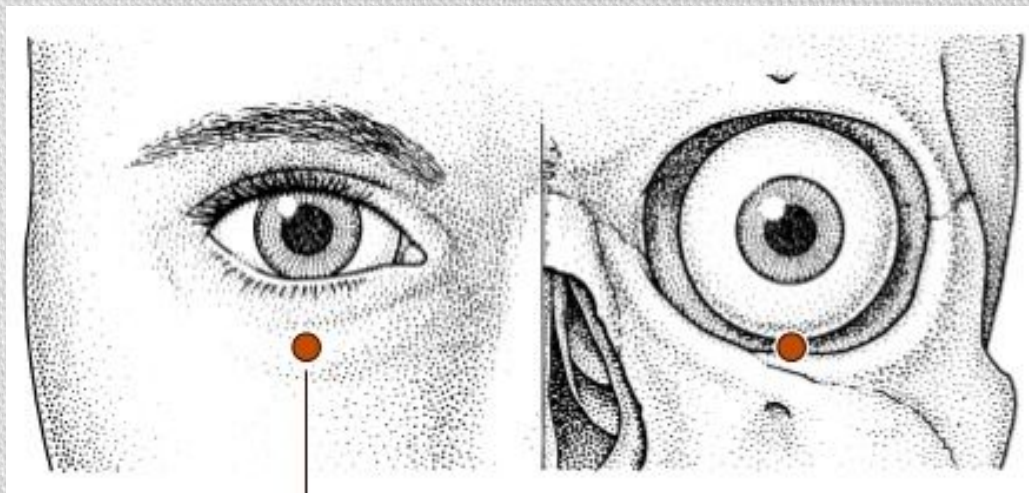
- Меридиан желудка — парный, симметричный, центробежный, относится к системе ян. Насчитывает 45 точек на каждой стороне.
- Признаки **избыточности энергии** в меридиане желудка: возбуждение, высокая температура тела, вздутие живот, отрыжка, запор, повышенный аппетит, боль спазматического характера в области желудка, повышенная кислотность; трещины слизистой оболочки губ, боль и судороги мышц ног по ходу меридиана, сыпь.
- Признак **недостаточности энергии** в меридиане желудка: урчание в животе, понос, рвота после еды, потеря аппетита, замедленное пищеварение, чувство переполнения в желудке, пониженная кислотность, вялость, депрессивное состояние, набухание слизистой оболочки горла, слабость в нижних конечностях, скорбный взгляд.
- Сигнальные точки меридиана желудка: VC12 (дополнительные: E21). Противоболевые точки: E34



Е1 — Чэн-ци

расположена под зрачком, между глазным яблоком и подглазничным краем

Заболевания: заболевания глаз, тик и парез круговых мышц рта и глаз

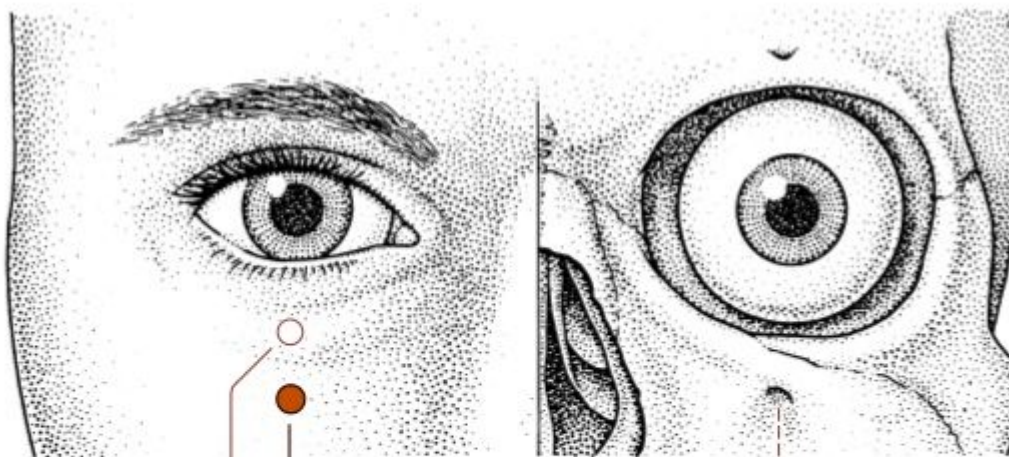


Чэн-ци Е1

Е2 — Сы-бай

ниже зрачка на 1 цунь, в углублении подглазничного отверстия.

Заболевания: : заболевания глаз, тик и парез мимической мускулатуры, невралгия верхнечелюстного невра, головная боль



Чэн-ци Е1

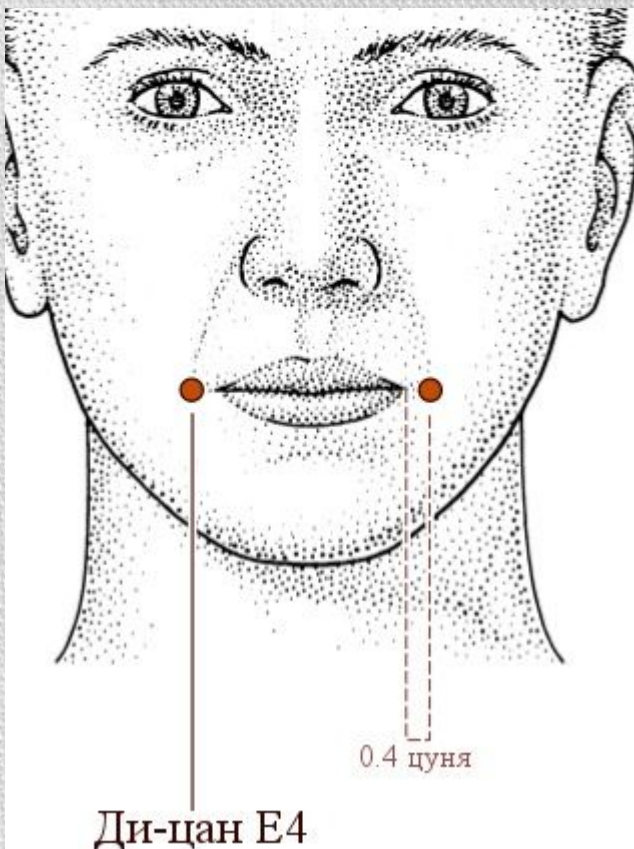
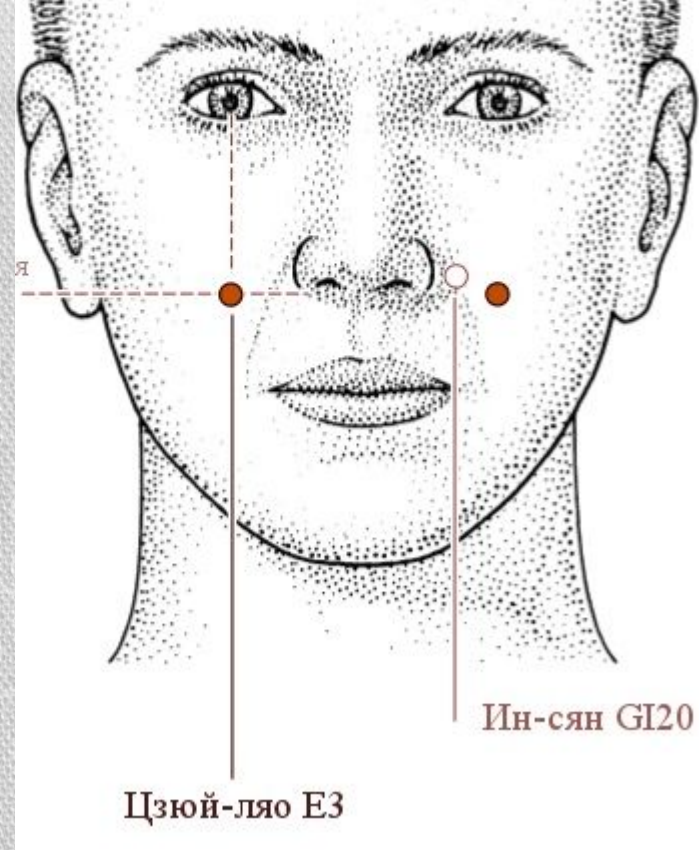
Сы-бай Е2

Подглазничное отверстие

Е3 —Цзюй-ляо

внизу от зрачка, на уровне нижнего края крыльев носа, с боковой стороны носогубных складок

Показания: невралгия V и VII нерва, паралич мимических мышц, зубная боль носовое кровотечение, гайморит.



Е4 —Ди-цан

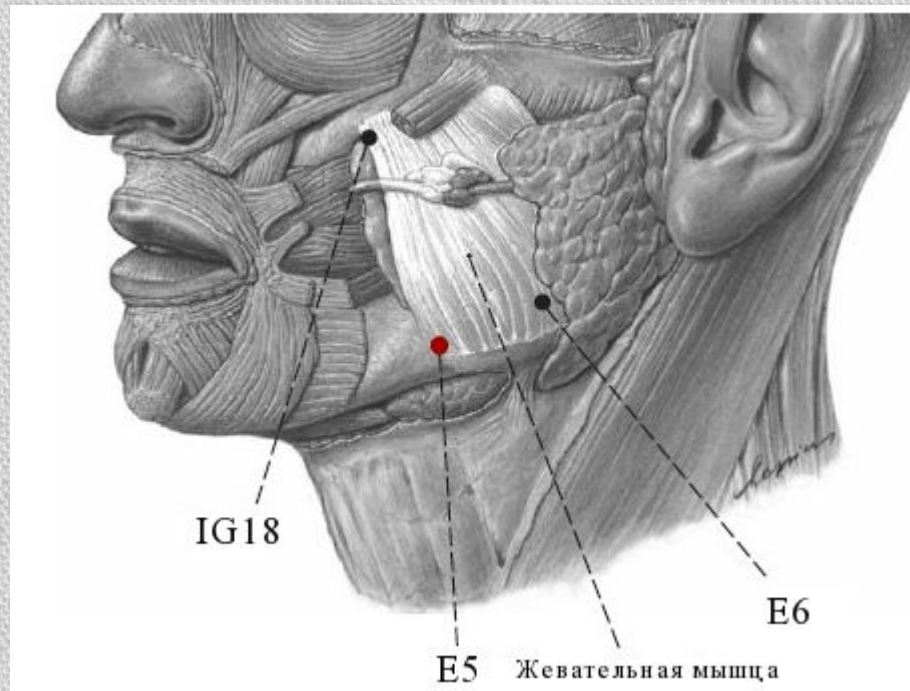
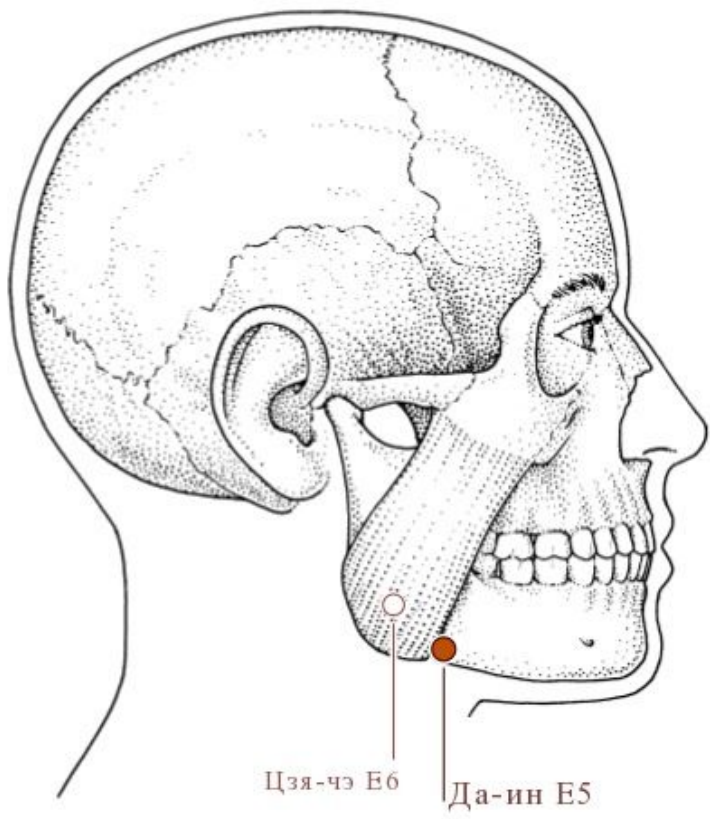
0.4 цуня сбоку от угла рта

Показания: невралгия V и VII нерва, паралич мимических мышц, зубная боль, герпес

Е5 — Да-ин

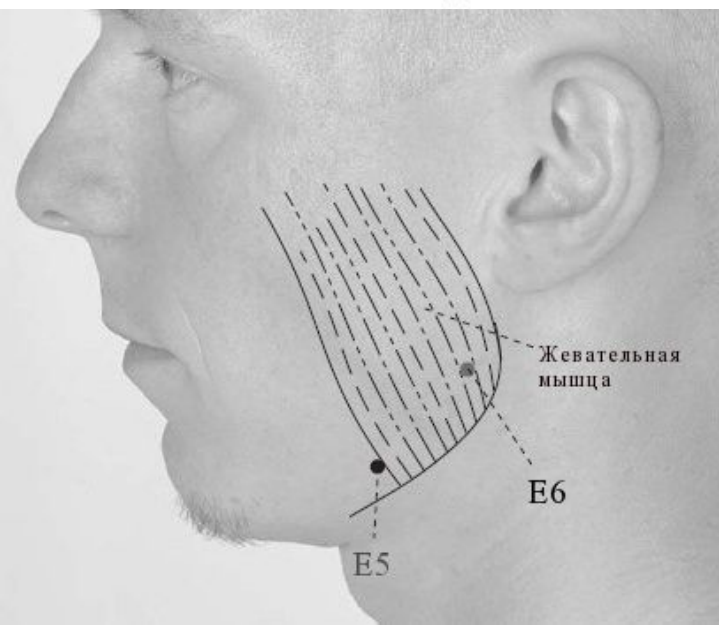
Перед углом нижней челюсти, в углублении переднего края жевательной мышцы

Показания: парез лицевого нерва, птоз века, опущение угла рта; охриплость; невралгия III ветви тройничного нерва, боли в зубах нижней челюсти, тризм; боли и напряжение затылочных мышц; паротит.



Е6 — Цзя-чэ

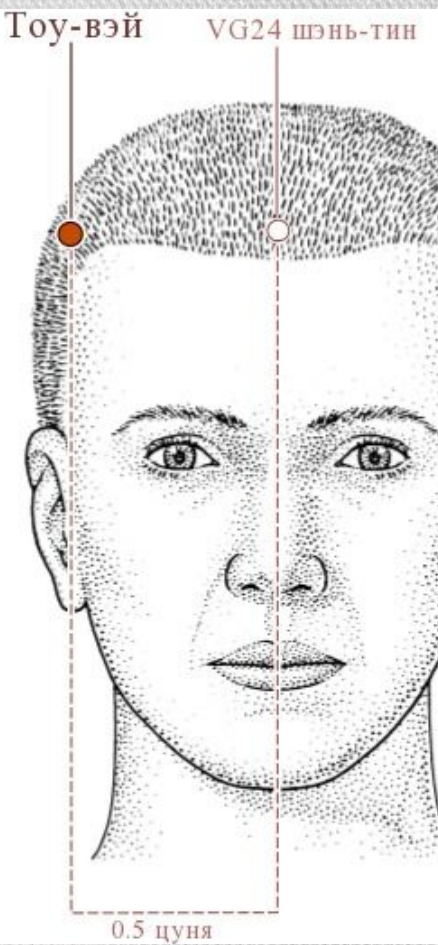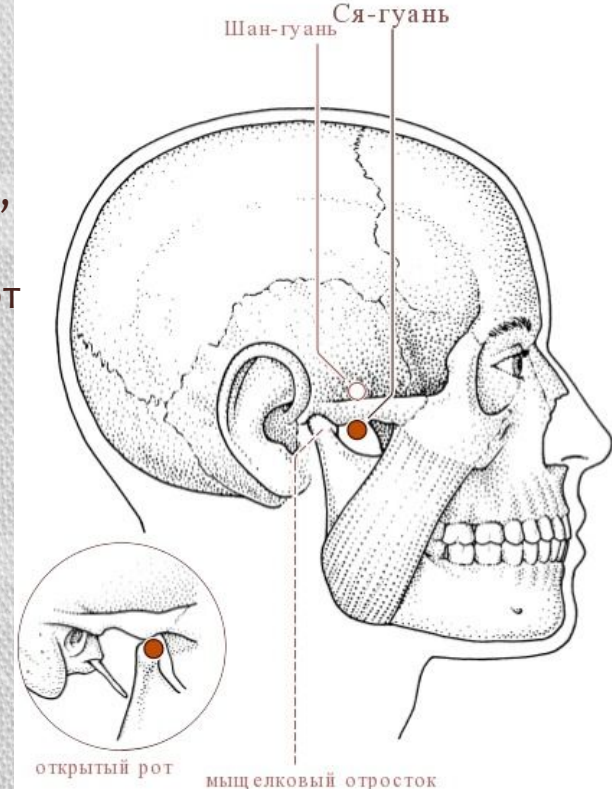
Кпереди и кверху от угла нижней челюсти у переднего края околоушной железы, где при пальпации определяется углубление



Е7 — Ся-гуань

У нижнего края челюстной дуги, в углублении перед мышцелковым отростком. Несмотря на то, что нажимается точка при закрытом рте, для помощи можно попросить пациента открыть рот, чтобы лучше найти мышцелковый отросток. Если положить на него палец, когда рот открыт, то он окажется прямо над точкой Е7, когда рот закроется.

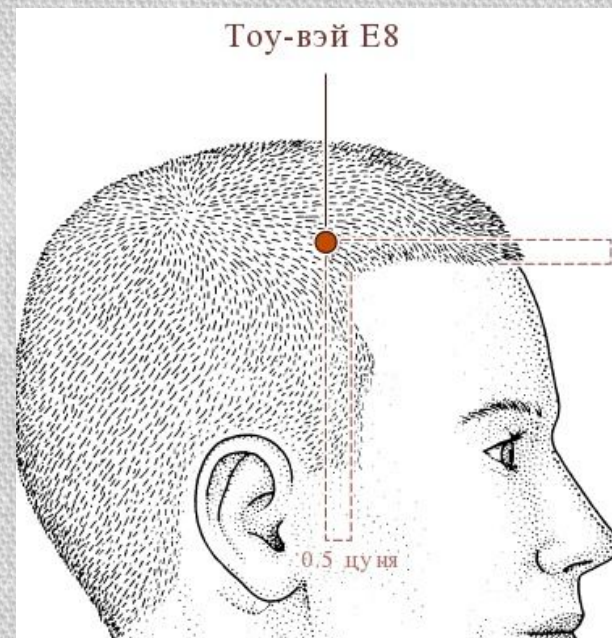
Показания: + пародонтоз, артрит или вывих височно-нижнечелюстного сустава; отит.



Е8 — Тоу-вэй

Найти точку соединения вымышленной горизонтальной линии, проходящей на 0.5 цуня выше передней линии волос и вертикальную линию на 0.5 цуня назад от височной линии волос.

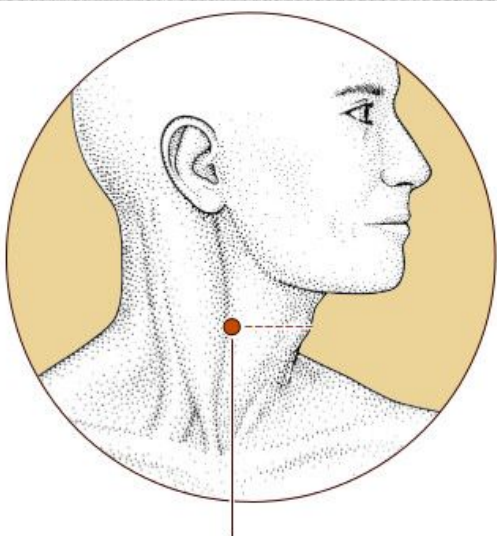
Показания: невралгия I ветви V нерва, мигрень; конъюнктивит, слезотечение, снижение остроты зрения.



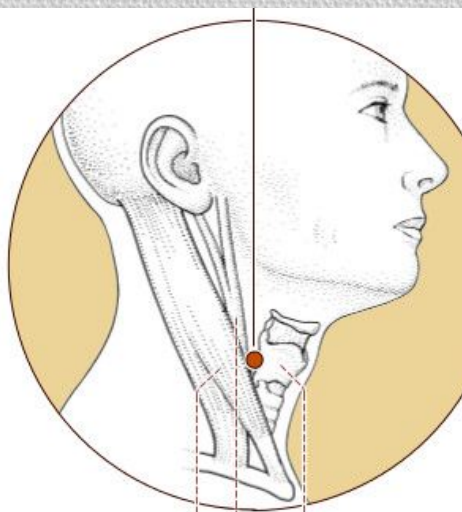
Е9 — Жэнь-ин

У переднего края грудино-ключично-сосцевидной мышцы, на уровне верхнего края щитовидного хряща

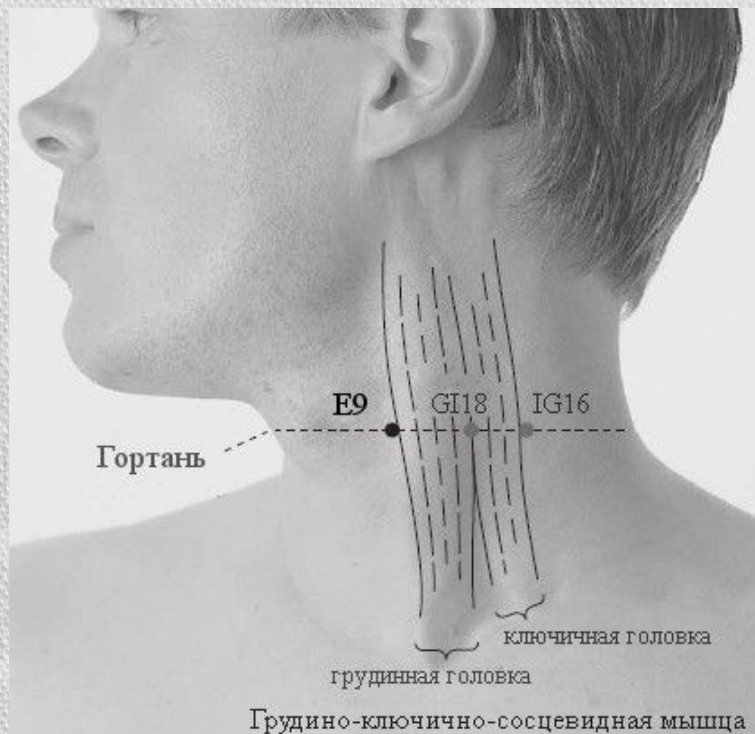
Показания: ларингит, тонзиллит, абсцесс горла, дисфагия; астма, легочные заболевания; заикание; гипертензия.



Жэнь-ин Е9



грудино-ключично-сосцевидная мышца щитовидный хрящ
сонная артерия

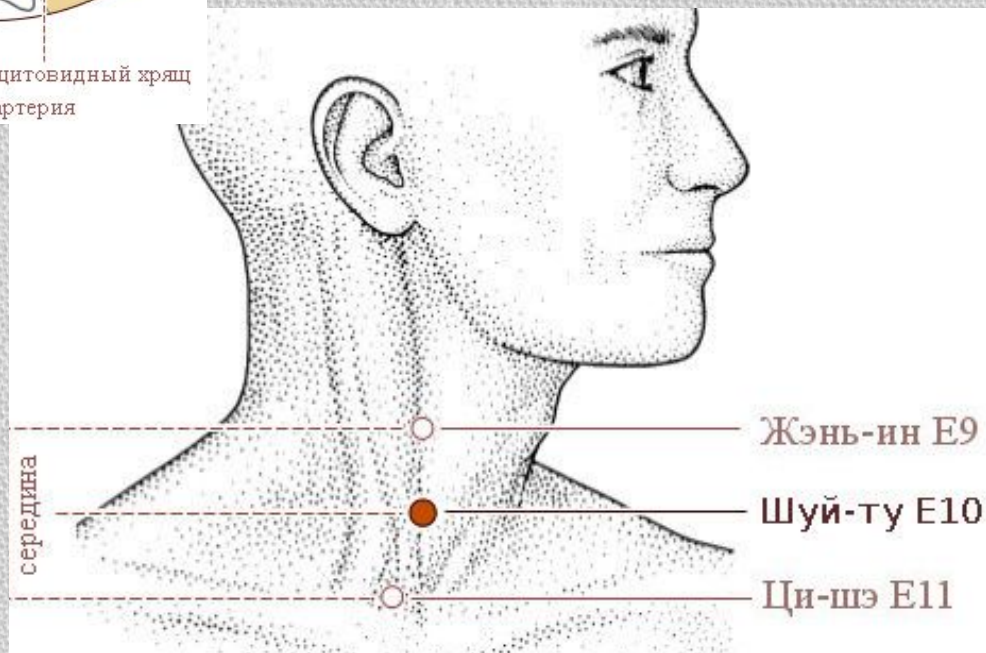


Е10 — Шуй-ту

У переднего края грудино-ключично-сосцевидной мышцы, на уровне нижнего края щитовидного хряща

Е11 — Ци-шэ

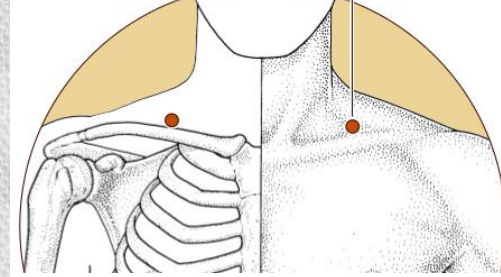
Показания: ларингит, бронхит, тонзиллит; тяжелая одышка, удушье



Е12 — Цюэ-пэнь

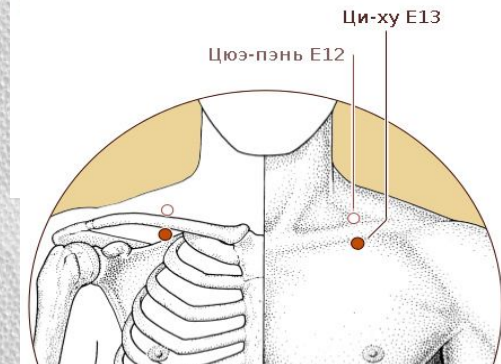
Над верхним краем середины ключицы, 4 цуня вбок от средней линии груди на линии соска

Показания: плеврит, удушье; тоническое напряжение затылочных мышц; боли в надключичной ямке; боль в горле.



Е13 — Ци-ху

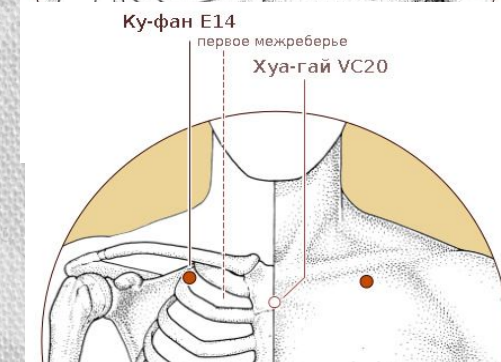
Показания: бронхиальная астма, бронхит, одышка, плеврит, боли в груди и в области спины; отсутствие аппетита, икота.



Е14 — Ку-фан

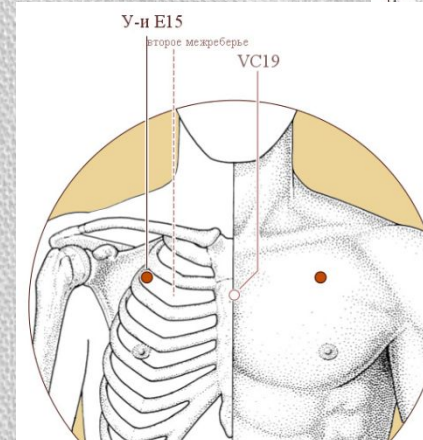
Показания: В первом межреберье, вертикально ниже точки E13 – Ци-ху по сосковой линии

Показания: бронхит, боли в груди, выделение густой и гнойной мокроты; боли в подреберье.



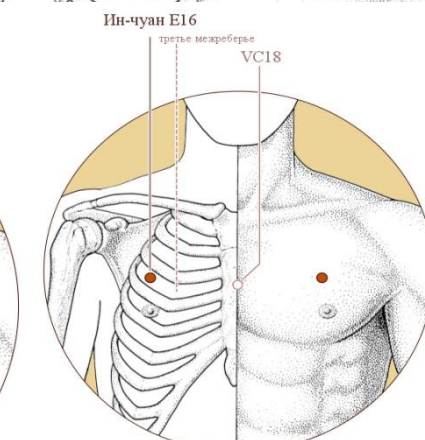
Е15 — У-и

Показания: бронхит, одышка, боли в груди и подреберье; боль в молочной железе.

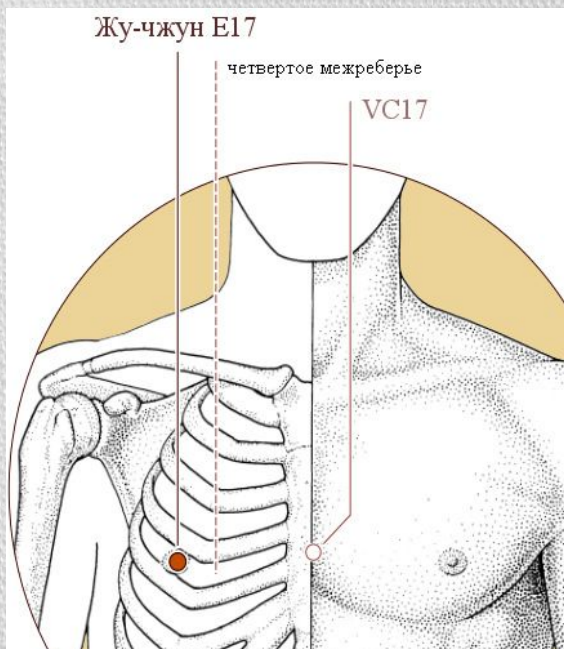


Е16 — Ин-чуан

+ мастит, спазмы кишечника

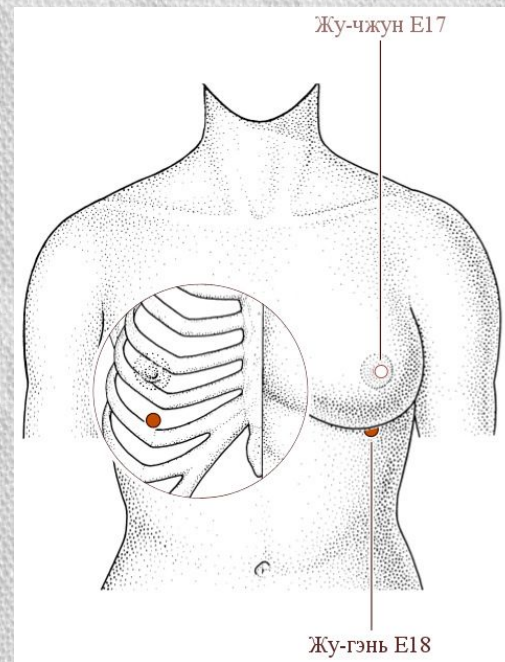
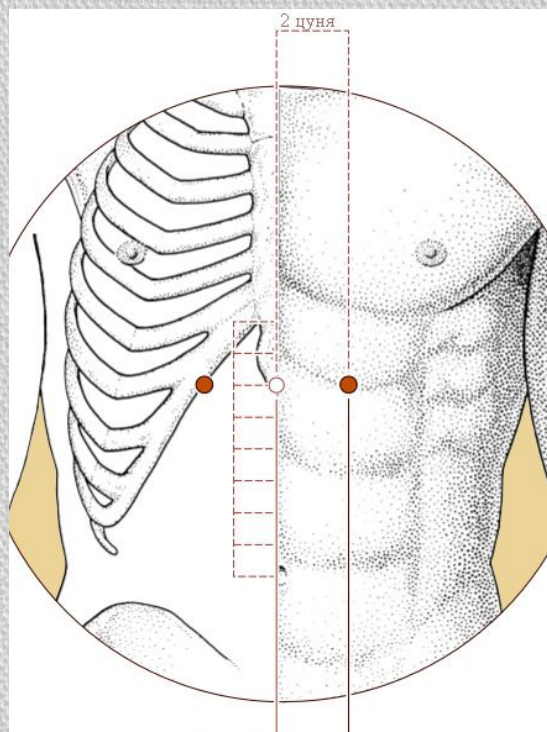


Е17 — Жу-чжун



Е18 — Жу-гэнь

Показания: мастит, недостаток молока; боли в груди; икота, отрыжка, отсутствие аппетита; межреберная невралгия, плеврит.

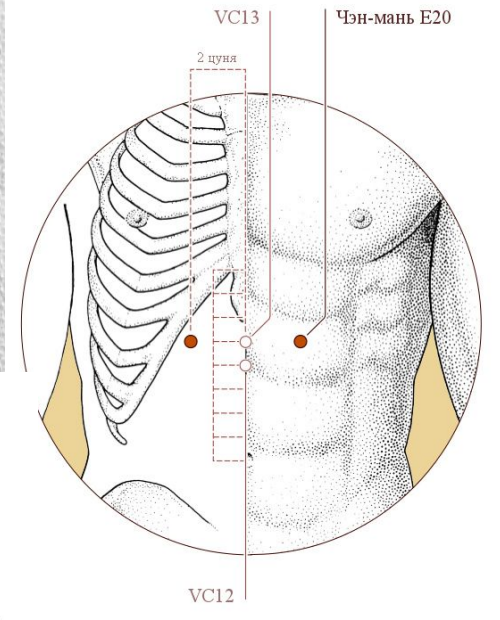


Е19 — Бу-жун

Кнаружи от средней линии на 2 цуня, у места прикрепления хряща VIII ребра к хрящу VII или 6 цуней вверх от пупка. **Показания:** заболевания печени, желудка, легких; боли в подложечной области, рвота с кровью, потеря аппетита; кашель, одышка, боль в области спины и груди, бронхиальная и сердечная астма.

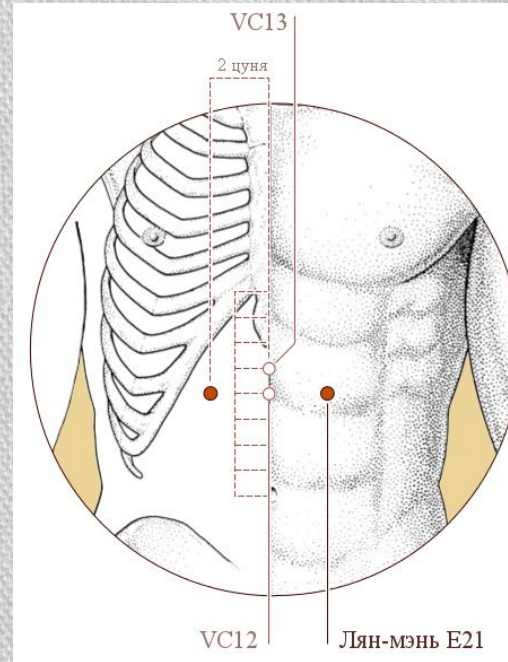
Е20 — Чэн-мань

Ниже точки Е19 Бу-жун на 1 цунь, выше пупка на 5 цуней, кнаружи от средней линии на 2 цуня



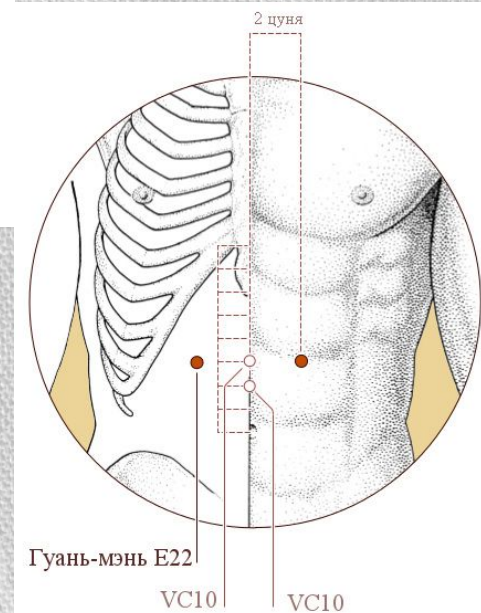
Е21 — Лян-мэнь

Выше пупка на 4 цуня и кнаружи от средней линии на 2 цуня. **Показания:** язвенная болезнь желудка, острый и хронический гастрит, понос, спастические боли в кишечнике и желудке, потеря аппетита.



Е22 — Гуань-мэнь

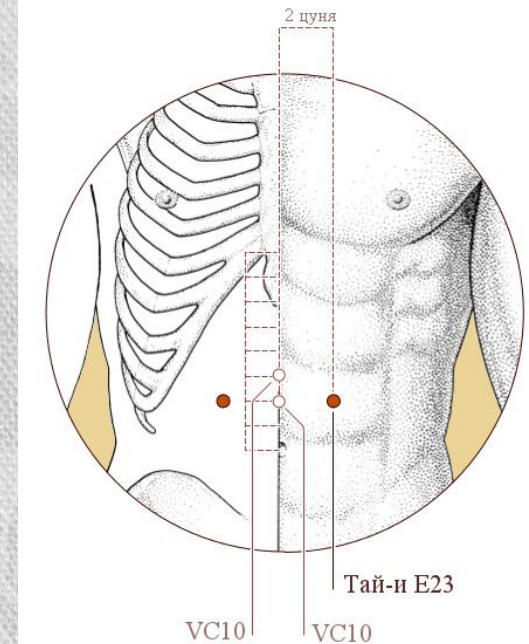
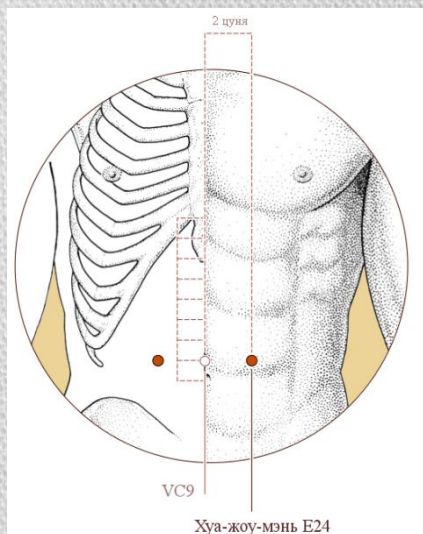
Выше уровня пупка на 3 цуня и кнаружи от средней линии на 2 цуня. **Показания:** острый гастрит, боли и урчание в животе, понос, отсутствие аппетита, боль вокруг пупка, нарушения перистальтики кишечника; асцит.



Е23 — Тай-и

На 2 цуня выше пупка и кнаружи от средней линии на 2 цуня

Показания: нервно-психические нарушения тревожно-депрессивного характера; расстройства желудочно-кишечного тракта; ночное недержание мочи.



Е24 — Хуа-жоу-мэнь

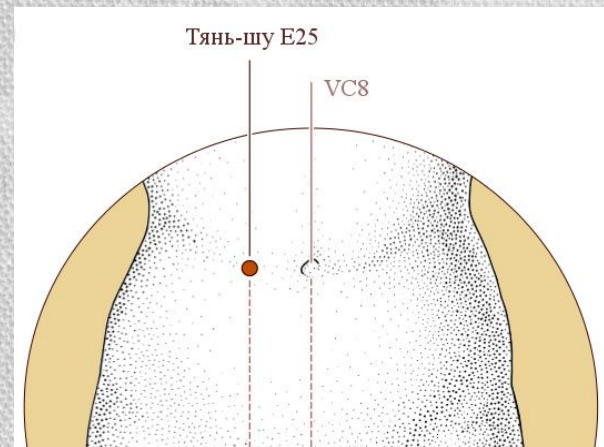
На 1 цунь выше пупка и кнаружи от средней линии на 2 цуня

Показания: тошнота и рвота, хронический гастроэнтерит; глоссит, абсцесс в языке или подъязычной области; асцит, эндометрит, расстройства психики.

Е25 — Тянь-шу

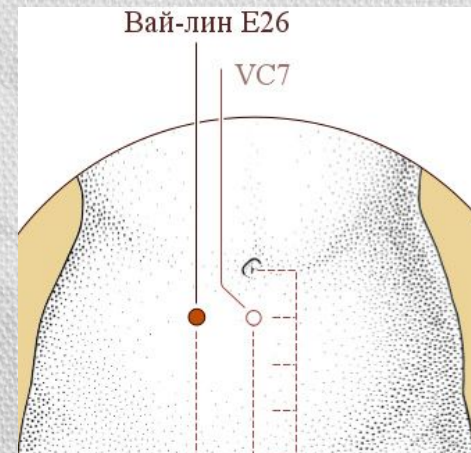
На уровне пупка и кнаружи от средней линии на 2

цуня **Показания:** острый и хронический гастрит, неукротимая рвота и понос, дизентерия, боль вокруг пупка, запор; холецистит; асцит, нарушения менструального цикла, эндометрит.



Е26 — Вай-лин

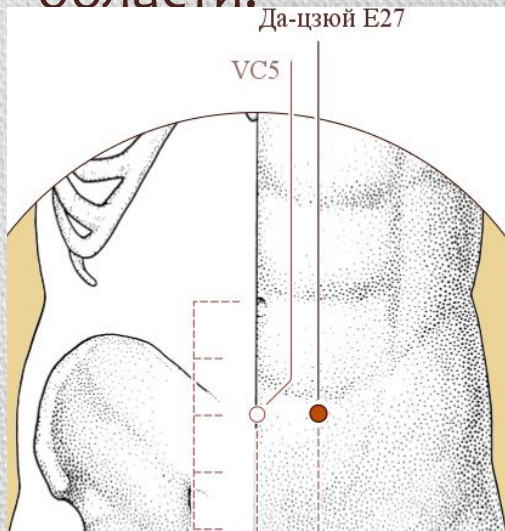
Ниже пупка на 1 цунь и кнаружи от средней линии на 2 цуня. **Показания:** боли в животе, боли при грыже, дискинезия кишечника, ощущение тяжести в эпигастральной области.



Е27 — Да-цзюй

На 2 цуня ниже пупка и кнаружи от средней линии на 2 цуня.

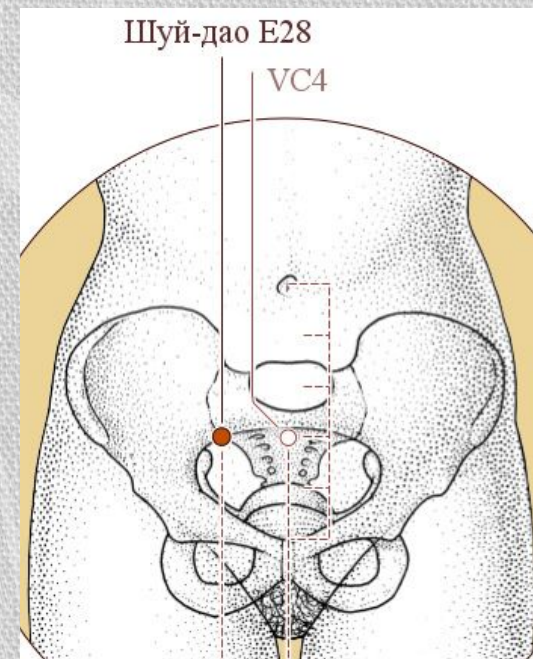
Показания: боли в нижней части живота; затрудненное мочеиспускание, цистит, боль в наружных половых органах, воспаление яичка; эндометрит, нарушение менструального цикла, астения, нарушения сна.



Е28 — Шуй-дао

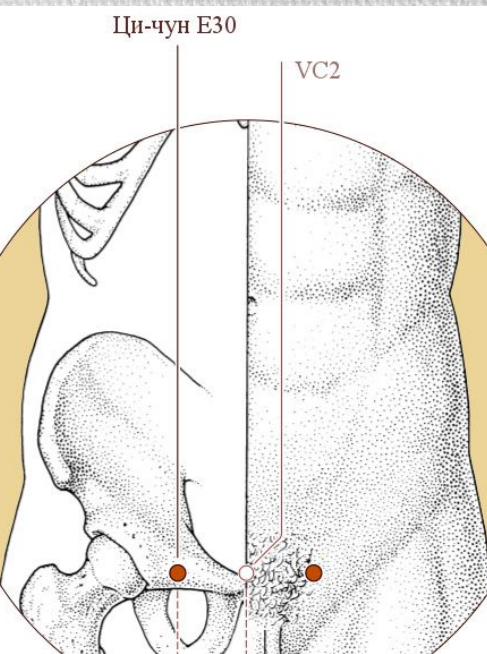
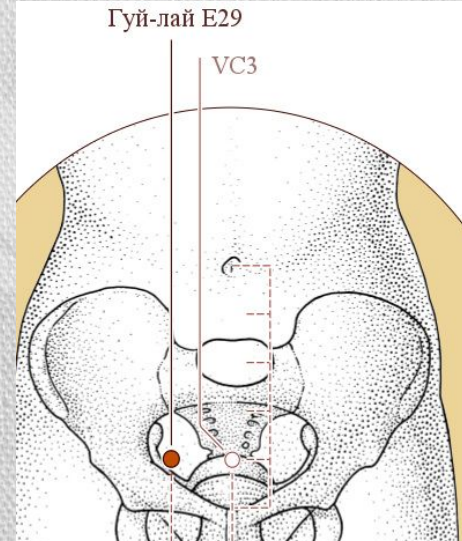
Ниже пупка на 3 цуня, кнаружи от средней линии на 2 цуня.

Показания: гастрит; нефрит, задержка мочи, цистит; боли в наружных половых органах, нарушение менструального цикла, воспаление яичка.



Е29 — Гуй-лай

Ниже пупка на 4 цуня, кнаружи от средней линии на 2 цуня, выше лобковой кости на 1 цунь. **Показания:** грыжа; нарушения менструального цикла, эндометрит, аднексит, боли в наружных половых органах; эпидидимит, орхит.



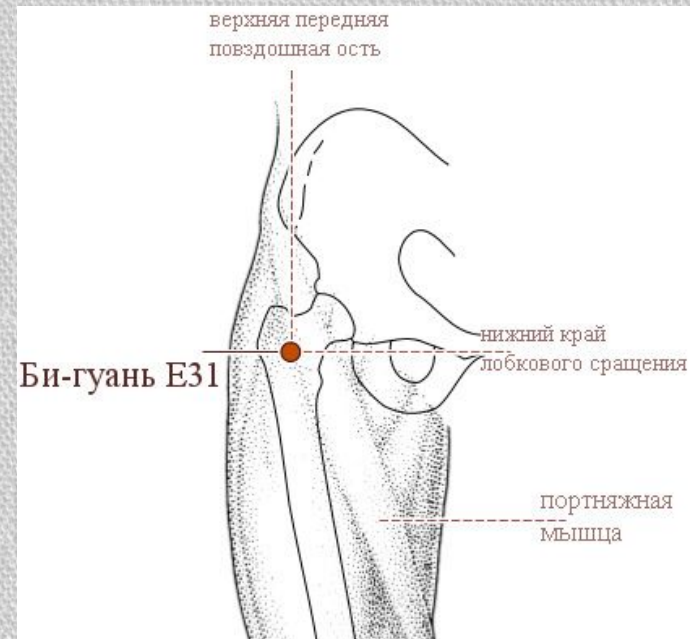
Е30 — Ци-чун

У верхнего края лобковой кости, кнаружи от средней линии живота на 2 цуня. **Показания:** импотенция, бесплодие ; нарушения цикла, нарушения ф-ций кишечника, нарушение обмена веществ.

Е31 — Би-гуань

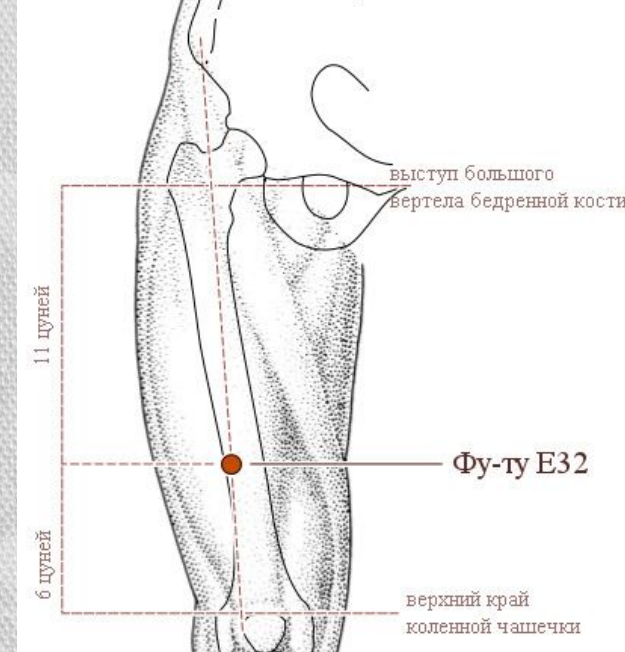
В середине паховой складки.

Показания: парез и паралич нижних конечностей, нарушение чувствительности кожи бедра и голени, боли в области поясницы; паховый лимфаденит.



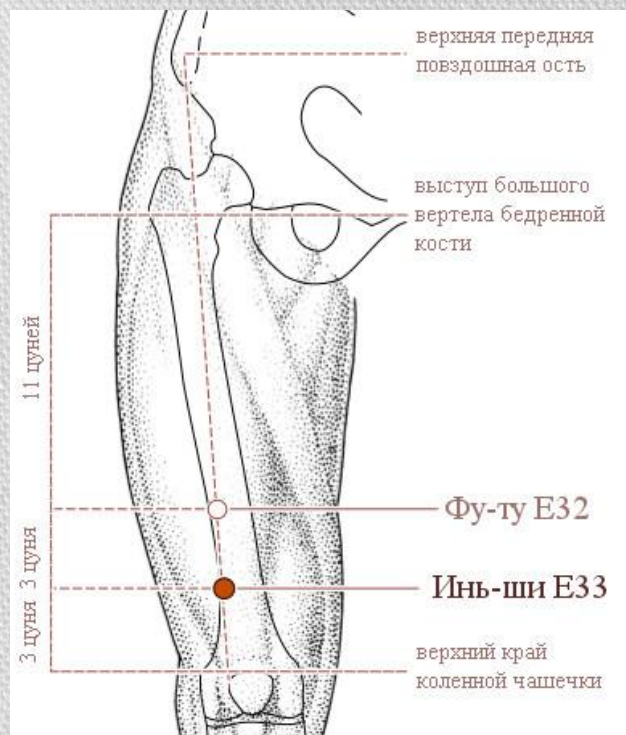
Е32 —Фу-ту

На переднебоковой поверхности бедра, выше верхнего края коленной чашечки на 6 цуней. **Показания:** парез и паралич нижних конечностей, боли в области поясницы, в тазобедренном суставе, в коленном суставе; крапивница.



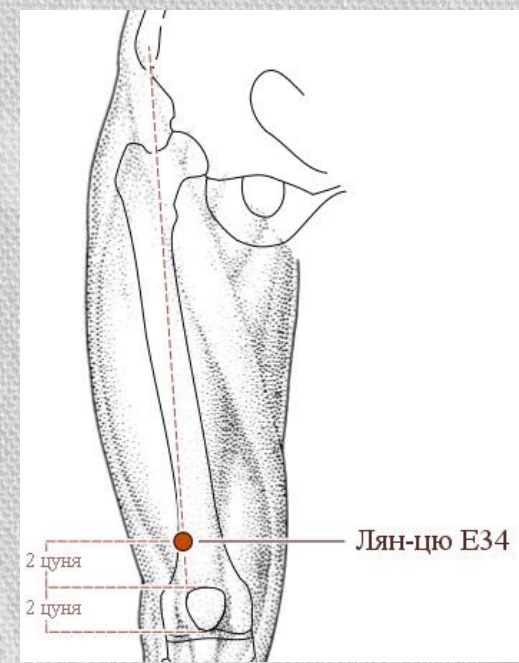
Е33 —Инь-ши

Выше верхнего края коленной чашечки на 3 цуня



Е34 —Лян-цю

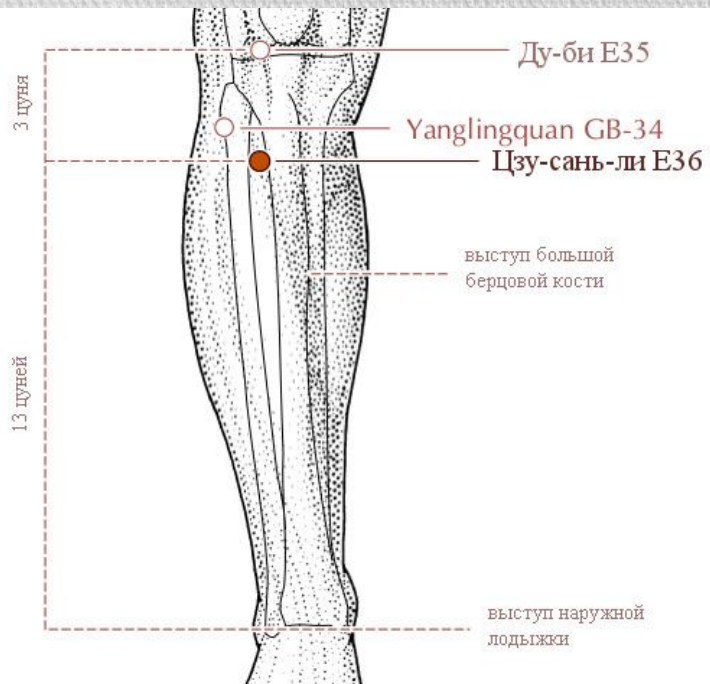
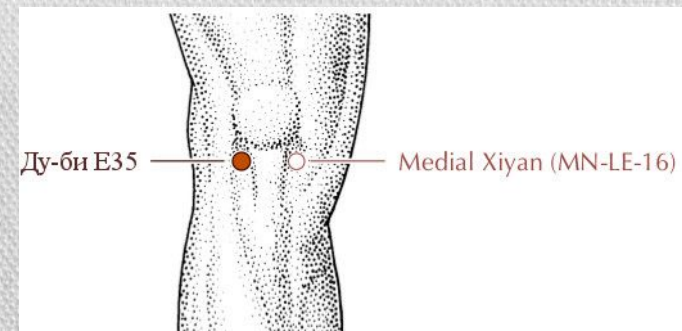
Выше верхнего края коленной чашечки на 2 цуня



Показания: + боль в молочной железе, мастит; тяжесть в желудке, понос.

Е35 — Ду-би

На передненаружной поверхности голени у нижнего края коленной чашечки, где пальпируется углубление. **Показания:** боли и ограничение движений в суставе.

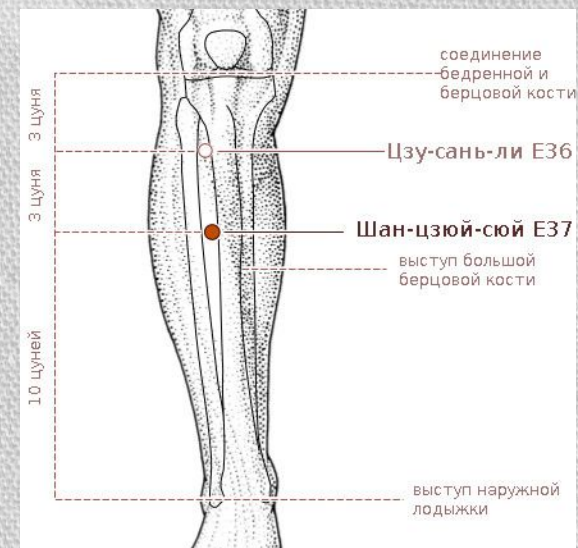


Е36 —Цзу-сань-ли (точка долголетия)

Ниже нижнего края надколенника на 3 цуня
Показания: нарушение функции желудка, гастрит, язвенная болезнь, боль в подложечной области, метеоризм, энтерит, запор, рвота, понос; боль в коленном суставе и голени; заболевания глаз; лихорадочное состояние; недержание мочи; гипертензия, астенические состояния, бессонница, головокружение; общее тонизирующее действие.

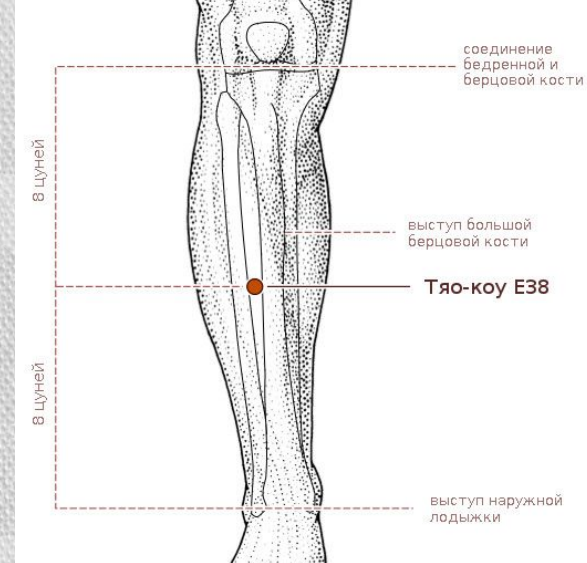
Е37 —Шан-цзюй-суй

Вертикально ниже точка Е36 цзу-сань-ли на 3 цуня. **Показания:** нарушения функции селезенки и желудка, боли вокруг пупка; артрит коленного сустава, нарушение кожной чувствительности и движений в нижних конечностях; эта **точка регулирует функцию толстой кишки.**



Е38 —Тяо-коу

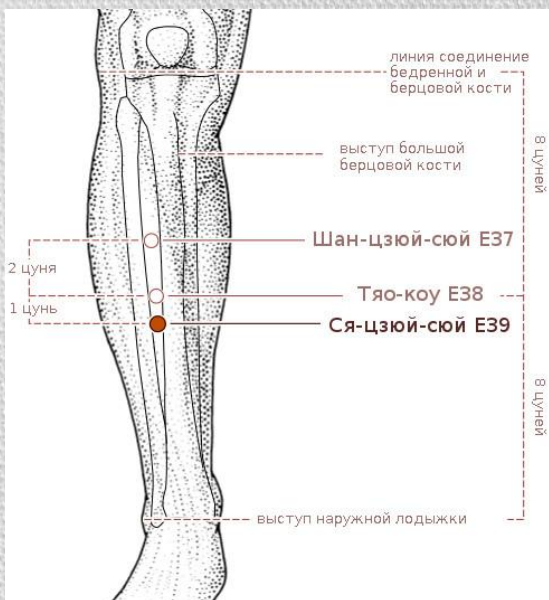
Ниже нижнего края надколенника на 8 цуней. **Показания:** боли в колене и стопе, пояснице, парез нижних конечностей; плечелопаточный периартроз, нарушение функции ЖКТ.



Е39 —Ся-цзюй-суй

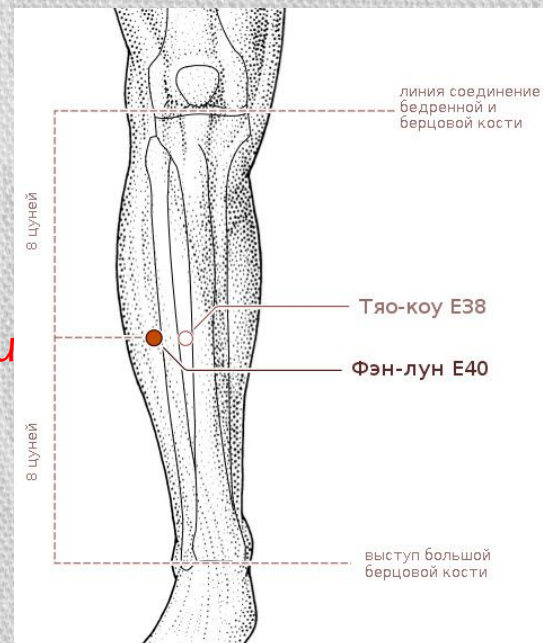
Ниже нижнего края надколенника на 9 цуней, вертикально ниже точки Е38 тяо-коу на 1 цунь.

Показания: заболевания органов ЖКТ; миозит ног, артрит стопы; мастит; нарушение кровообращения в головном мозге; *эта точка регулирует функцию тонкой кишки.*



Е40 —Фэн-лун

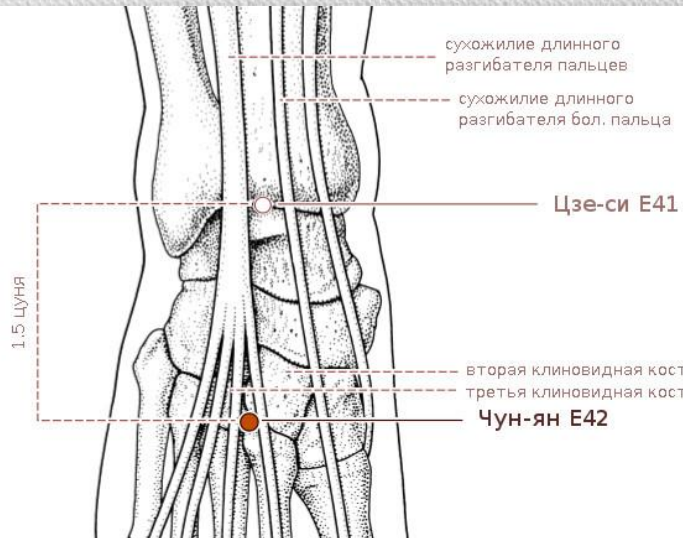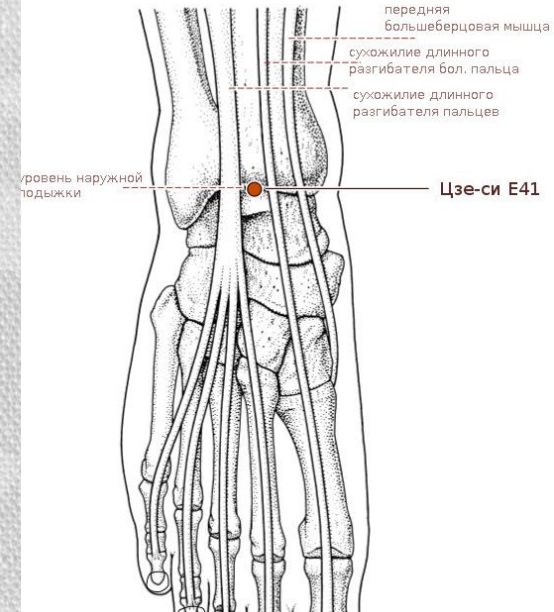
Выше центра латеральной лодыжки на 8 цуней, на уровне и кзади от точки Е38 тяо-коу на 1 цунь. **Показания:** *главная точка при лечении легочных заболеваний;* головная боль, головокружение; паралич нижних конечностей; паталогическая сонливость, судороги, шизофрения.



Е41 —Цзе-си

В центре тыльной складки голеностопного сустава, на уровне вnrхушки латеральной лодыжки , на одной линии со II пальцем.

Показания: **тонизирующая точка**, головная боль, головокружение; боли в коленном и голеностопном суставах; тошнота, запор, понос, снижение аппетита.



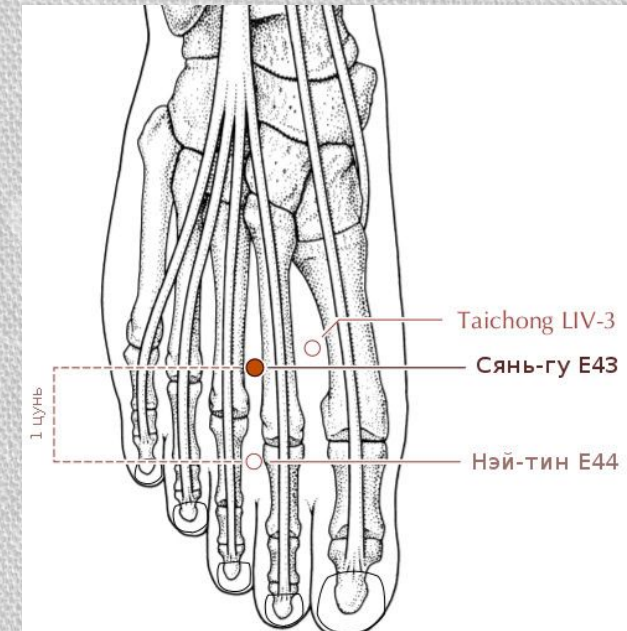
Е42 —Чун-ян

На самом возвышенном участке тыла стопы.

Показания: отек лица, неврит лицевого нерва; боли в зубах, отсутствие аппетита; артриты нижних конечностей, заболевания желудка; психические нарушения.

Е43 — St43 — Сянь-гу

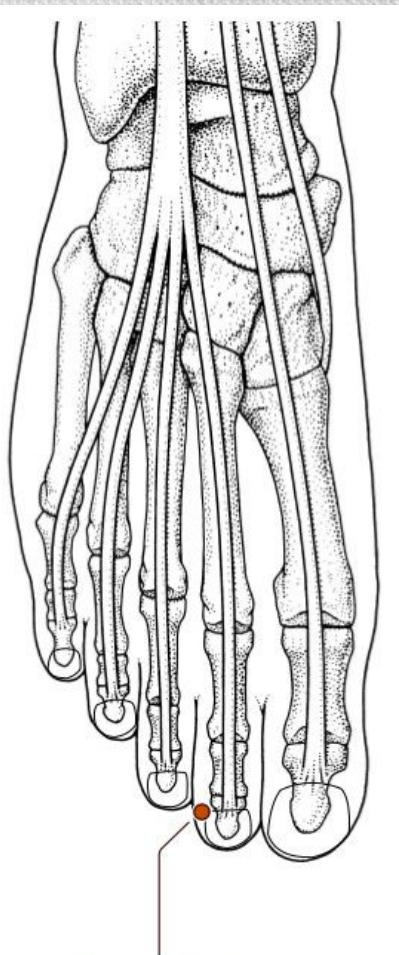
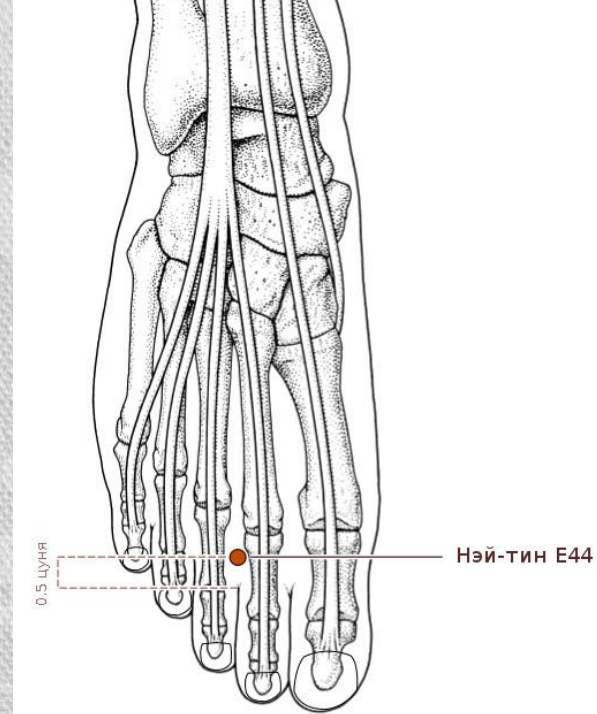
В межкостном промежутке между II и III плюсневыми костями, кзади от плюснефалангового сустава



Е44 — Нэй-тин

Кпереди от II и III плюснефаланговых суставов.

Показания: зубная боль, гингивит; головная боль; ринит, кровотечение из носа, тонзиллит; неврит лицевого нерва; боли в желудке, понос, дизентерия, отсутствие аппетита; отечность и боль в тыльной части стопы.



Ли-дуй Е45

Е45 — Ли-дуй

На 0.3 см от наружного края ногтя II пальца стопы.

Показания: + заболевания печени, ночные кошмары..