

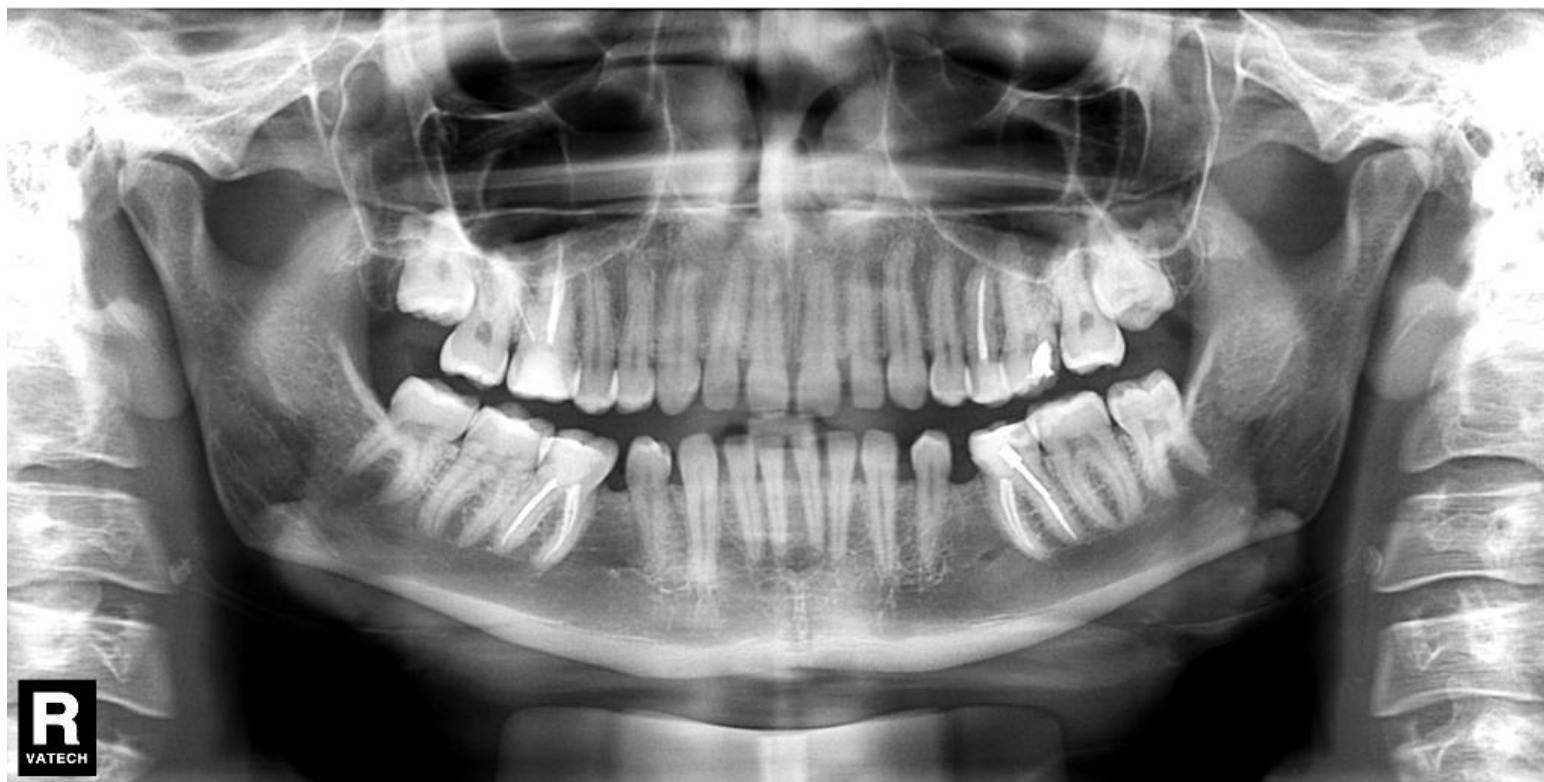# Методы диагностики заболеваний ВНЧС

# Клинические

- Осмотр, пальпация области ВНЧС и жевательных мышц (определение объема открывания рта, характера движений нижней челюсти)
- Анализ статической окклюзии для выявления деформации зубных рядов и динамической окклюзии.

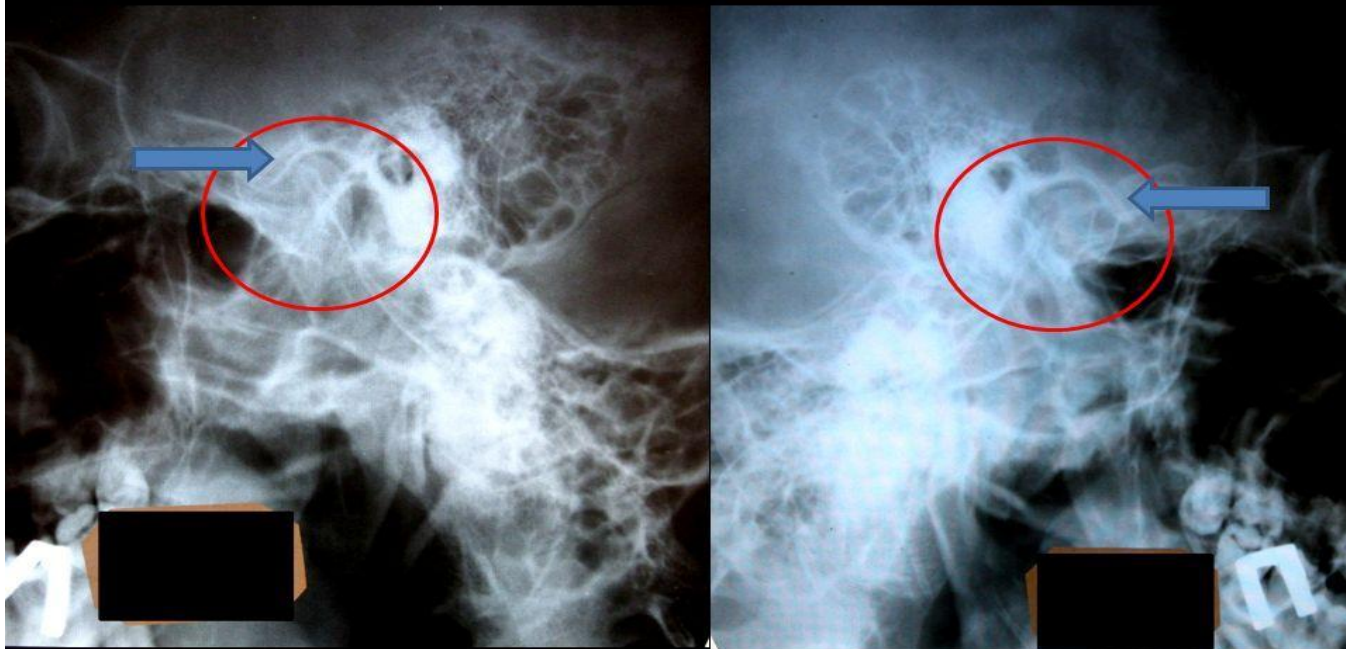
# Лучевые

- ортопантомограмма



- Рентгенограмма по Шюллеру

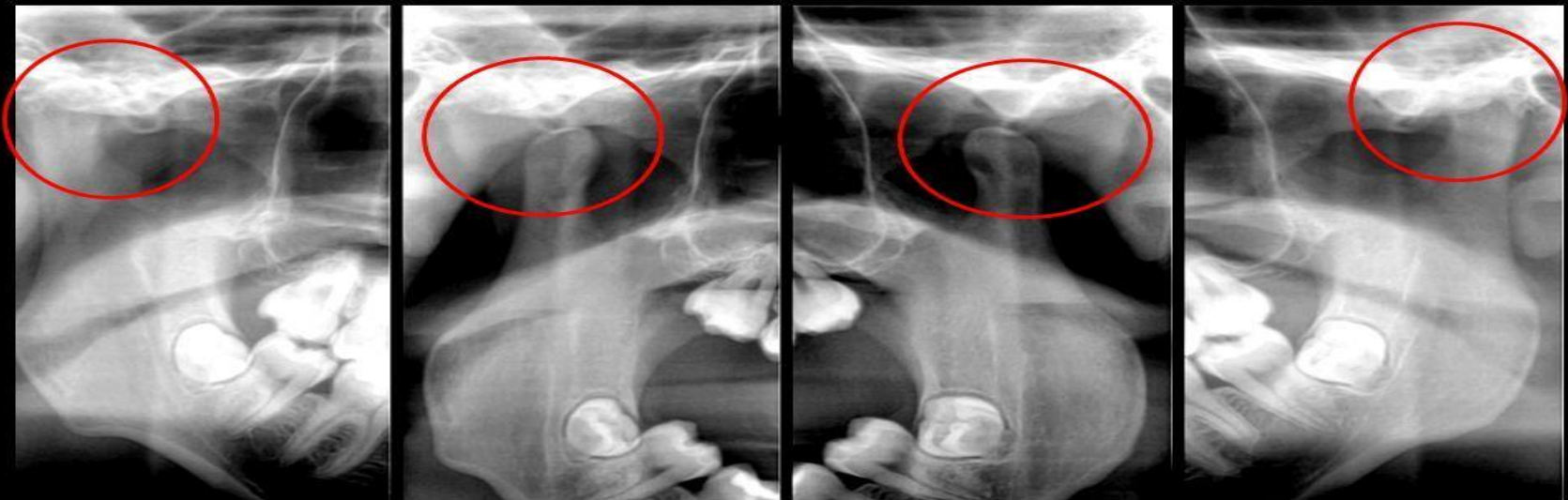
## Рентгенография по Шюллеру



Рентгенограммы левого и правого височно-нижнечелюстного сустава, выполненные по методу Шюллера. Пациент С., 1986 года рождения.

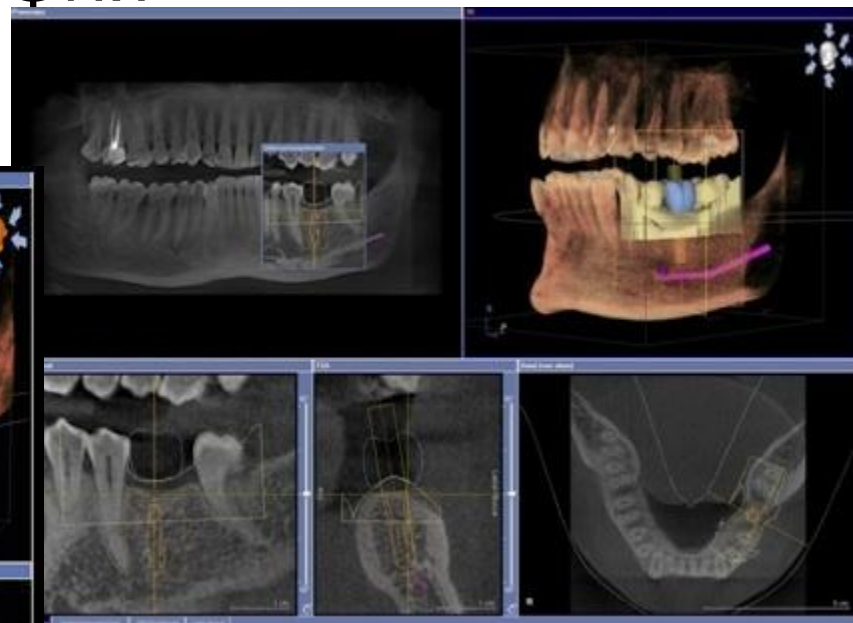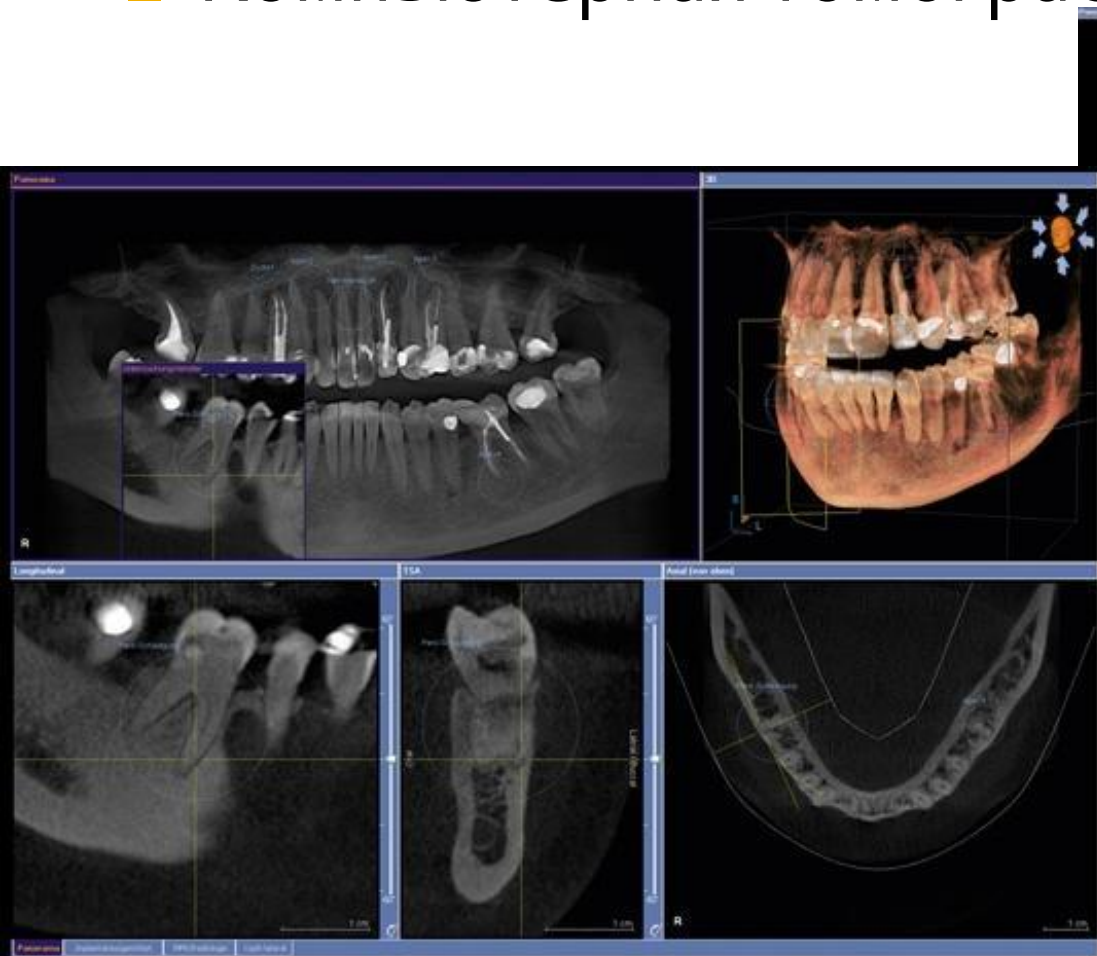## ■ Зонография

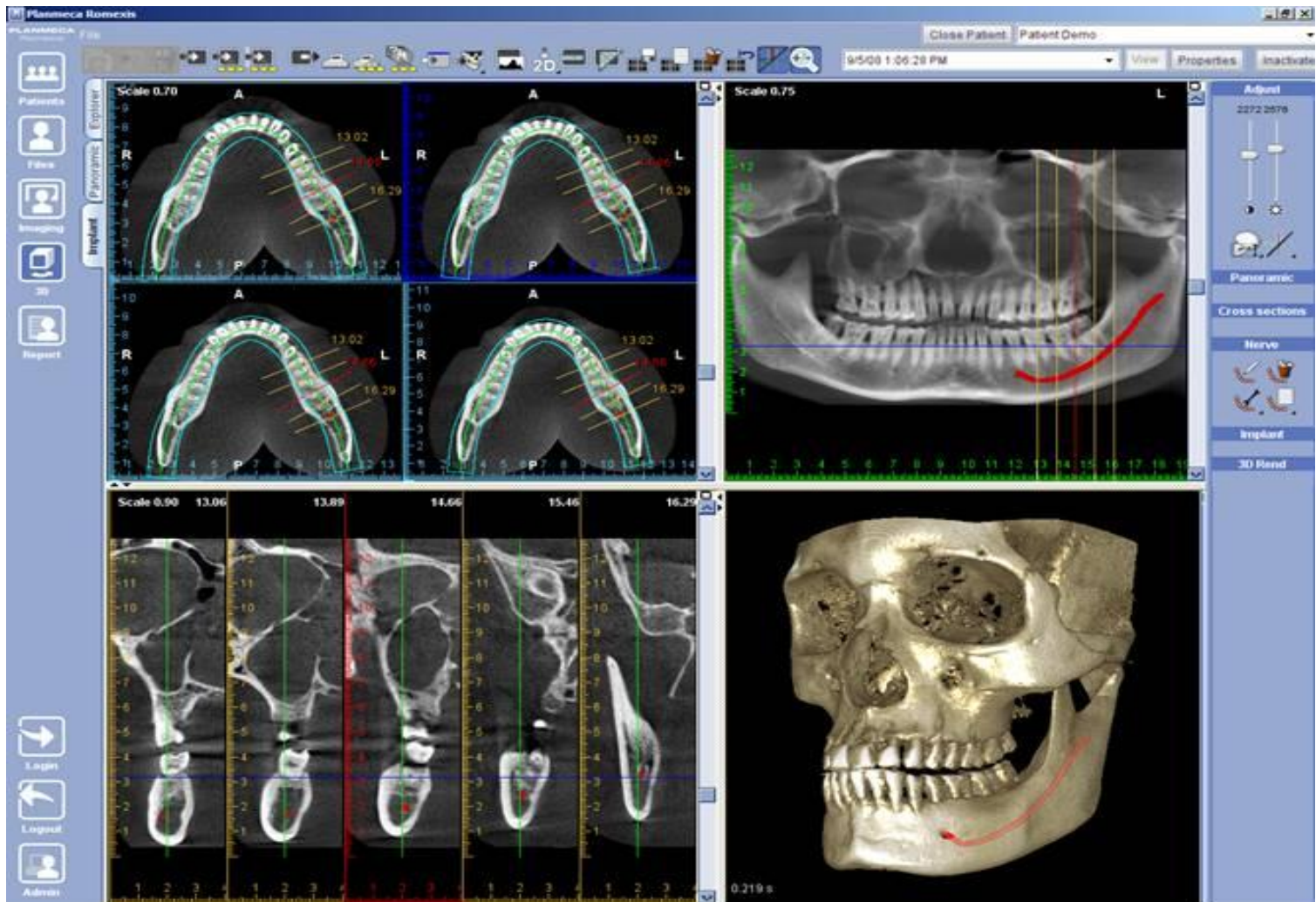### Боковая зонография



**Цифровая зонограмма левого и правого височно-нижнечелюстного сустава в боковой проекции. Пациент К., 1982 года рождения.**

# ■ Компьютерная томография





003503

11/27/2007

MUSYURA D.A.

003503

11/28/2007

1200241853

0.500 3mm

HP-10

003503

11/28/2007

1200241853

0.500 3mm

HP-10

MUSYURA D.A.

003503

11/28/2007

1200241853

0.500 3mm

HP-10

003503

11/28/2007

1200241853

0.500 3mm

HP-10

MUSYURA D.A.

003503

11/28/2007

1200241853

0.500 3mm

HP-10

003503

11/28/2007

1200241853

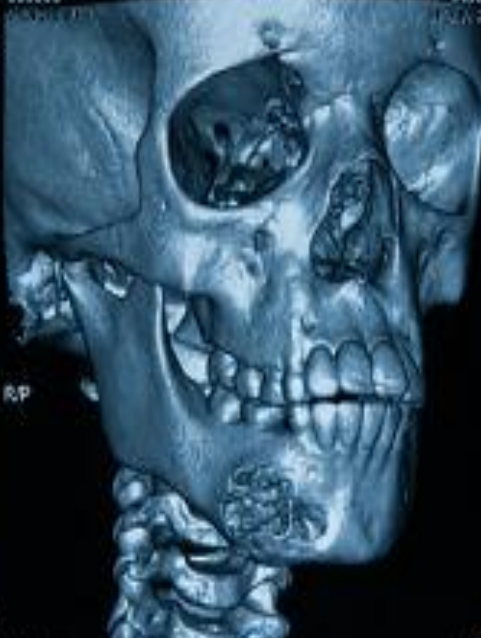0.500 3mm

HP-10



Aquilion

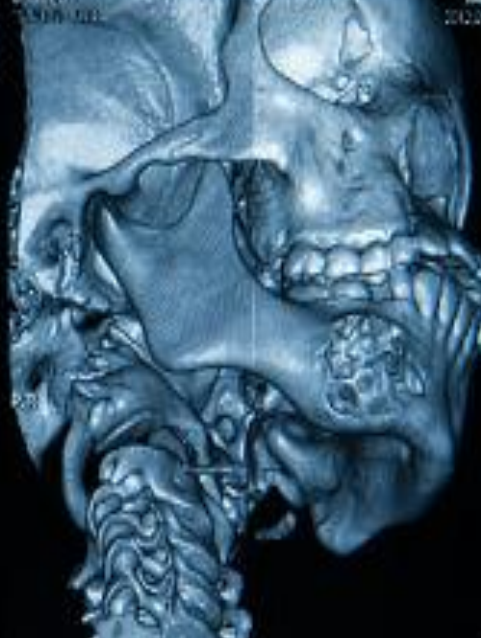
003503



RP

Aquilion

003503



R

Aquilion

003503

WL= 38

WW= 400

Aquilion



# ■ MPT

