



Министерство Здравоохранения Республики Беларусь  
Белорусский государственный медицинский  
университет  
г. Минск  
Кафедра детской хирургии

# Синдром короткой кишки. Тактика лечения.


Качан А. А.  
6 курс, педиатрический факультет

## Синдром короткой кишки (СКК) -

патологический синдром, который обусловлен уменьшением всасывательной поверхности кишки вследствие врожденной или приобретенной потери длины кишки.

МКБ 10: K92.1 - нарушение всасывания после хирургического вмешательства не классифицированное в других рубриках.

Look how short  
I am!!!



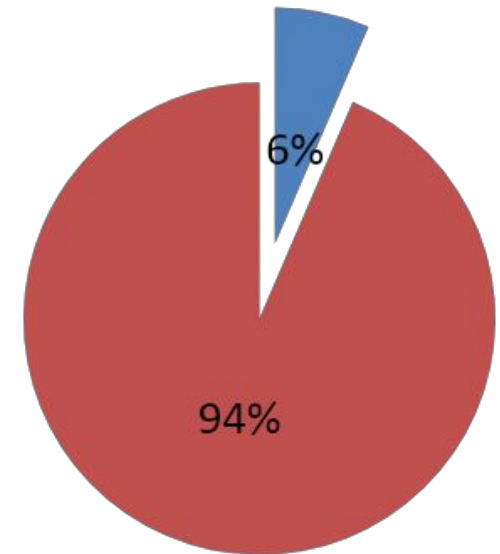
# Актуальность

Частота встречаемости в популяции на 100.000 населения:

- доношенные **24, 5**
- недоношенные **353, 7**

Летальность составляет от 11% до 37%.

Основная причина - инфекционные осложнения.

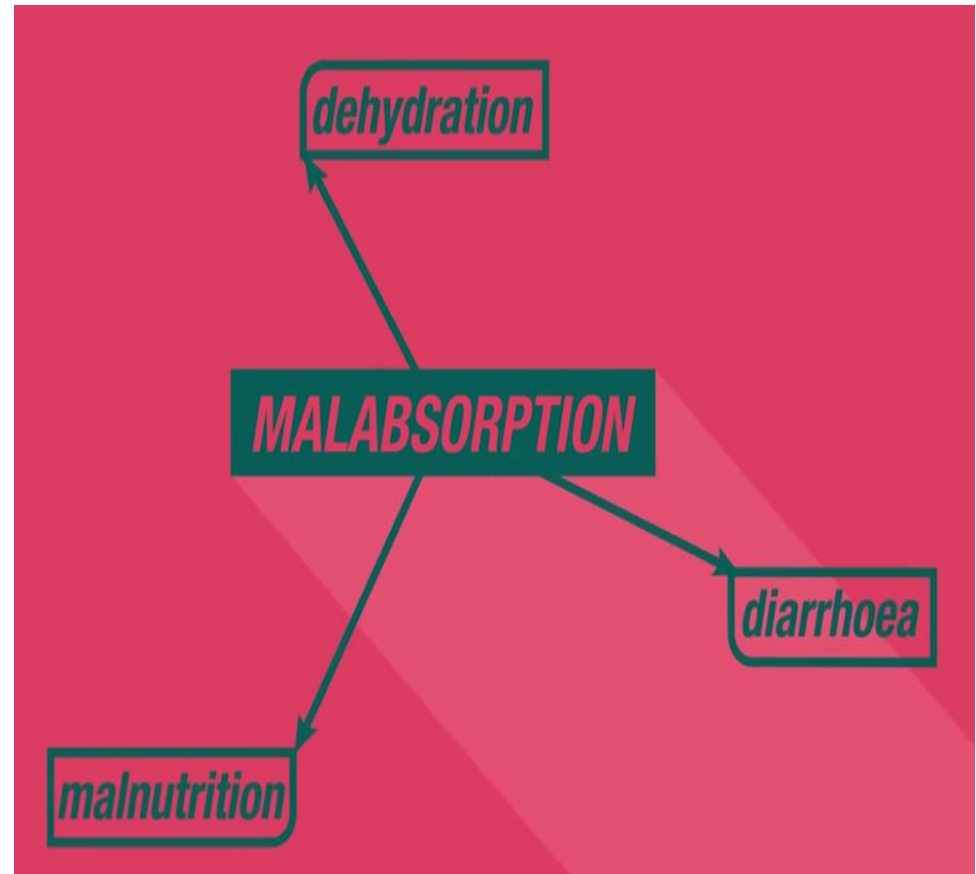


- доношенные
- недоношенные

# Этиология СКК

- Некротический энтероколит
- Болезнь Крона
- Гастрошизис с заворотом кишки
- Мальротация и заворот кишки
- Врожденное укорочение тонкой кишки
- Множественные интестинальные атрезии
- Мезентериальный тромбоз
- Протяженные тонко-тонкокишечные инвагинации
- Болезнь Гиршпрунга

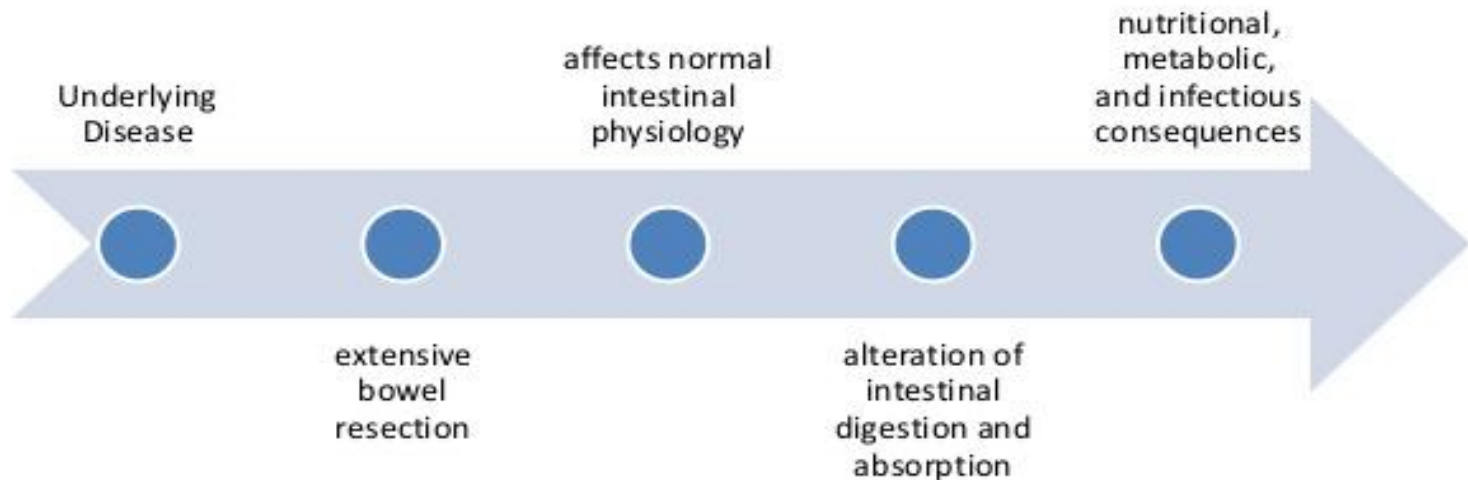
**Мальабсорбция** (от плохой и *absorbtio* — поглощение) — потеря питательных веществ, поступающих в пищеварительный тракт, обусловленная недостаточностью всасывания в тонкой кишке.



Основные изменения происходят **после массивной резекции тонкой кишки**, зависят от объема и уровня резекции.

# ОСНОВЫ ПАТОГЕНЕЗА СКК

## Pathophysiology

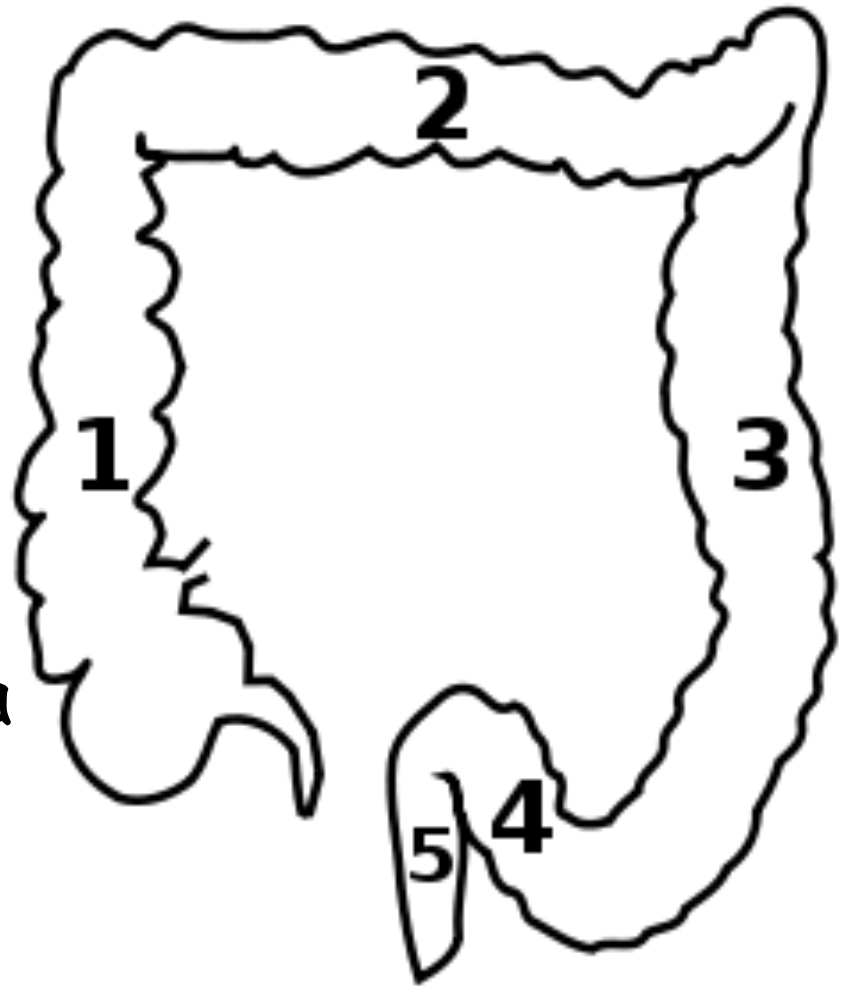


## Резекция тонкой кишки характеризуется:

- 1) значительным снижением всасывания углеводов;
- 2) снижением всасывания желчных солей;
- 3) снижением всасывания липидов;
- 4) снижением всасывания жирорастворимых витаминов.

## Резекция толстой кишки проявляется:

- 1) значительным повышением секреции солей и воды;
- 2) снижением всасывания Na, K, Mg, Ca;
- 3) ускорением пассажа содержимого по кишечнику.





# Методы оценки функционального состояния кишечника

- 1) Уровень цитруллина (!) в сыворотке крови (маркер всасывательной способности тонкой кишки);
- 2) Копрологическое исследование;
- 3) Липидограмма кала (стеаторея);
- 4) Концентрация электролитов сыворотки крови;
- 5) Объем отделяемого по стулу;
- 6) Объем стула.

# Тактика лечения после установления диагноза СКК

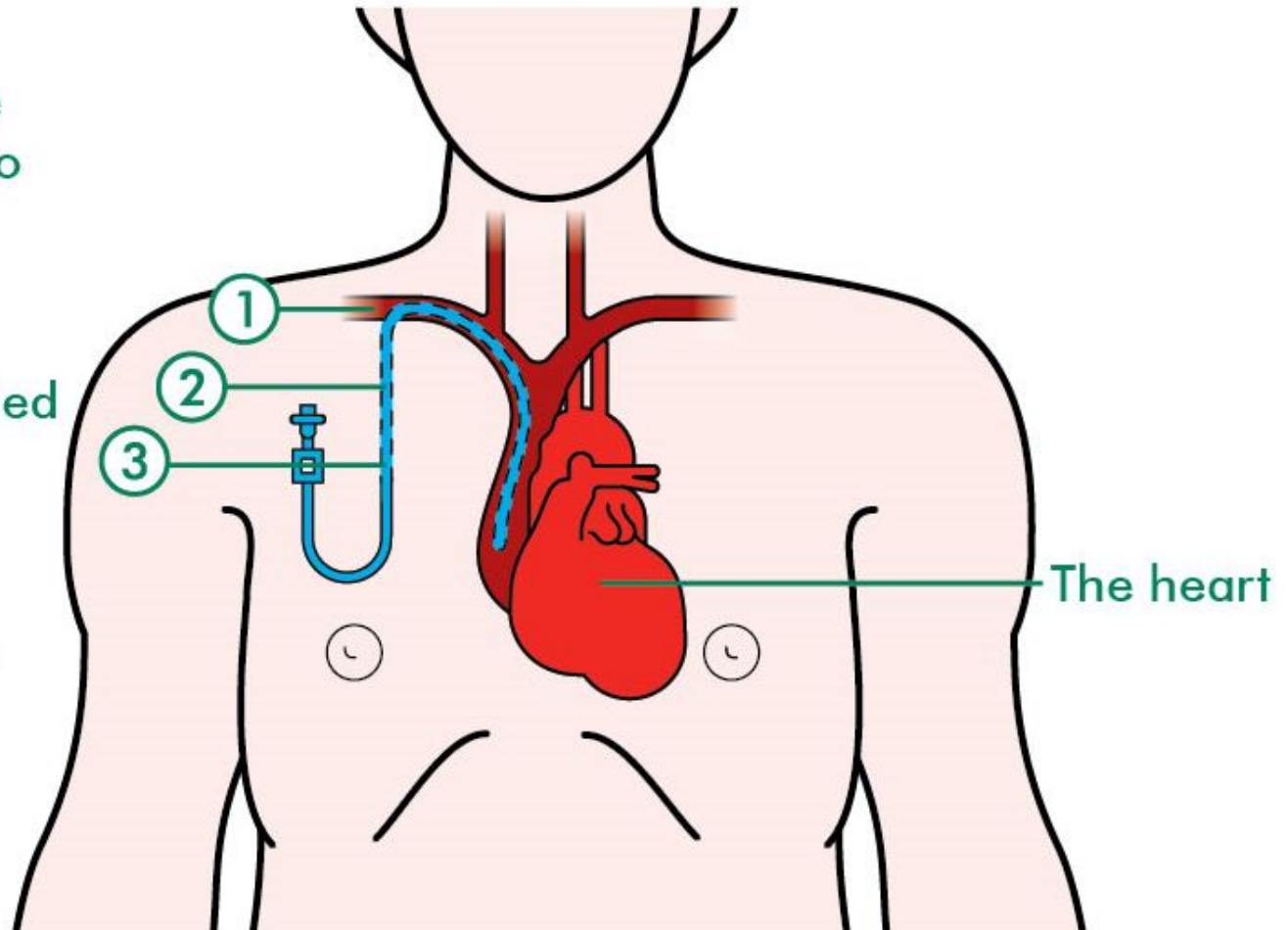
1. Обеспечение постоянным центральным венозным доступом;
2. Организация нутритивной поддержки (индивидуальный подбор схемы парентерального питания);
3. Реконструктивно-восстановительное хирургическое лечение;
4. При неэффективности – решение вопроса о проведении трансплантации кишки.

# Hickman catheter

① Central line inserted into chest here

② Line tunnelled under skin


③ Line comes out here



# Организация нутритивной поддержки

Парентеральное питание (ПП) является **ЗОЛОТЫМ СТАНДАРТОМ** в комплексной терапии СКК у детей.

На первоначальном этапе - **полное** ПП, затем переход на **частичное** ПП в сочетании с энтеральным питанием (ЭП), с последующим переходом на **ЭП**.

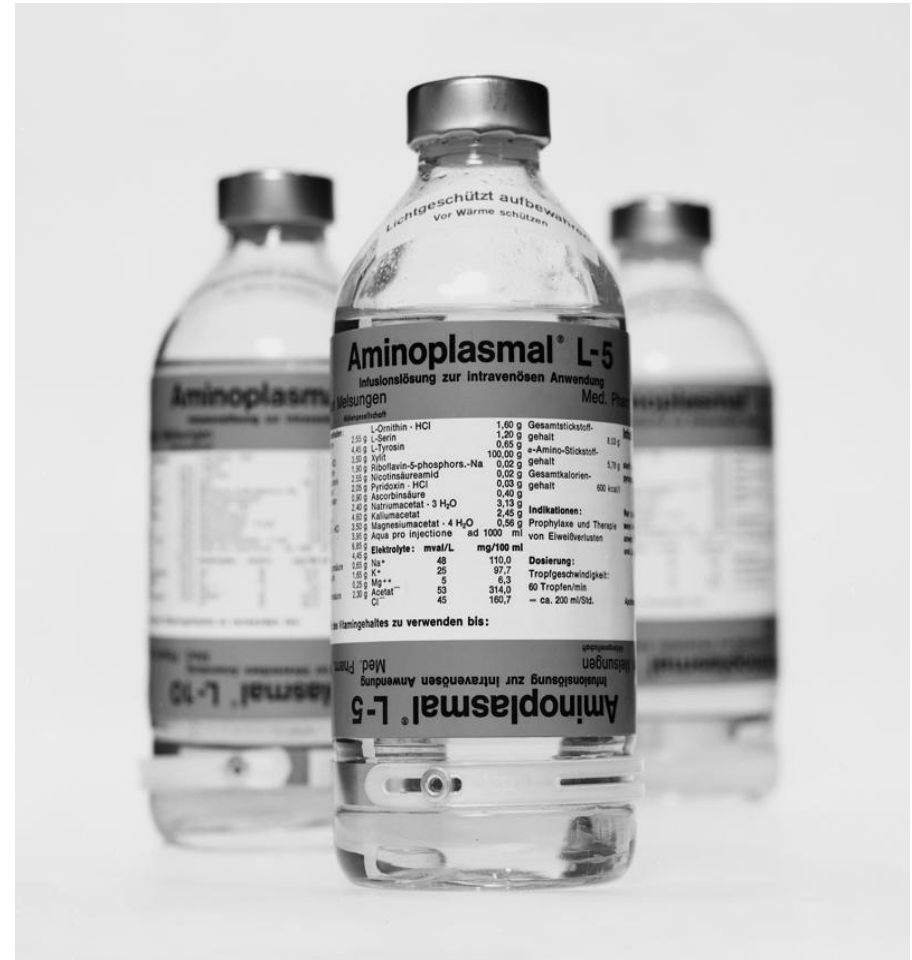

**Проводится расчет индивидуальной потребности** в белках, жирах, углеводах, энергии и жидкости, витаминах и микроэлементах.

**Используются:**

- **растворы аминокислот** (обязательно с содержанием всех незаменимых АК)
- **жировые эмульсии**
- **10% и 20% растворы глюкозы**
- **многокомпонентные контейнеры (МКК)**

Ингредиенты ПП вводят постепенно, начиная с минимальных доз, постоянно контролируя состояние пациента и мониторируя КОС, уровень глюкозы и электролитов.



# Операции при СКК

- 1) операции, направленные на **замедление кишечного транзита** (1950-1960 гг.);
- 2) **удлиняющие** кишечник операции.

## «Кишечная адаптация»

Фундаментальным принципом хирургии СКК является **максимально** возможное **сохранение резорбтивной поверхности** кишечника.

## Операции, направленные на замедление кишечного транзита

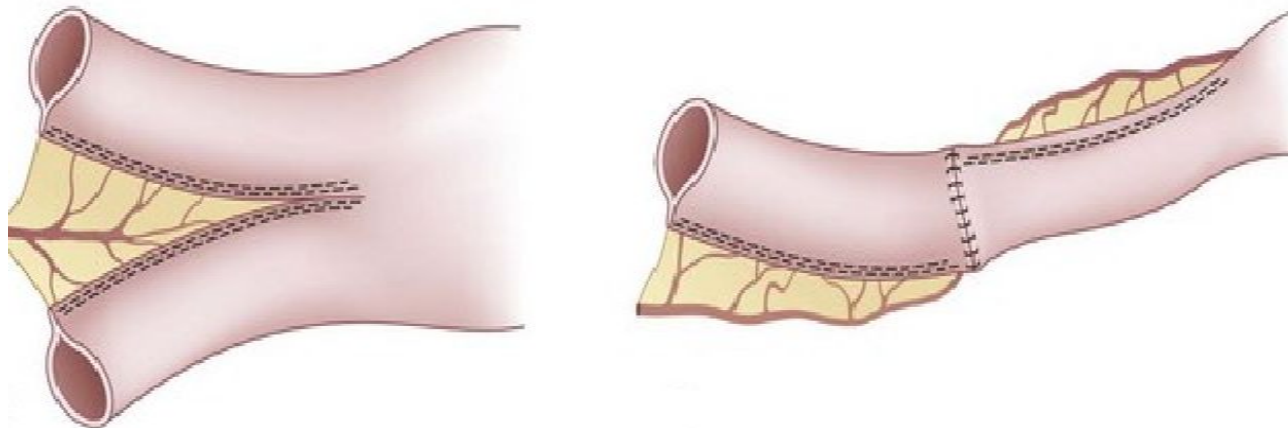
К этим методам относятся создание антиперистальтических («развернутых») сегментов тонкой кишки, интерпозиция сегмента толстой кишки в тонкую кишку, создание петель или «карманов» тонкой кишки.

# Удлиняющие кишечник операции

- 1) **LILT** (longitudinal intestinal lengthening and tailoring);
- 2) **STEP** (serial transverse enteroplasty);
- 3) **SILT** (spiral intestinal lengthening and tailoring).



# LILT (longitudinal intestinal lengthening and tailoring)



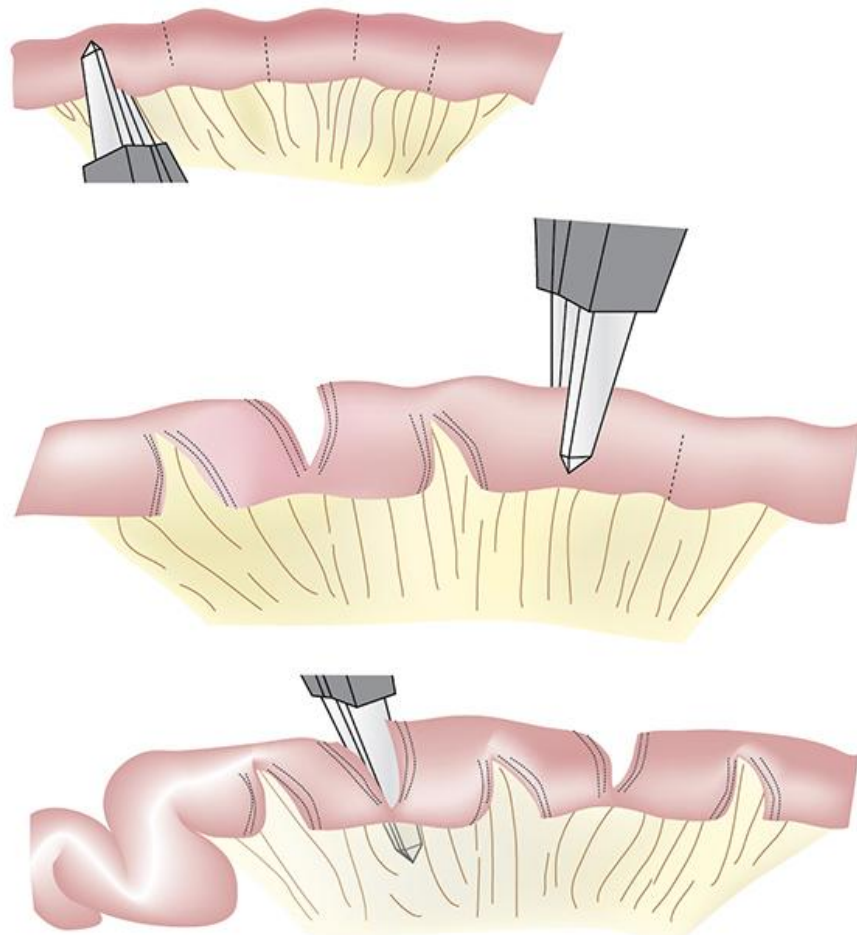
Предложена Bianchi в 1980 г.

Технология основана на особенностях кровоснабжения тонкой кишки, позволяющих разделить листы брыжейки тупым способом в продольном направлении и создать брыжеечный туннель. Затем линейный степлер пропускается через брыжеечный туннель по длине кишки и закрывается. В результате формируются два параллельных сегмента кишки, которые затем сшивают в изоперистальтическом направлении. В результате достигается удвоение длины участка кишки.

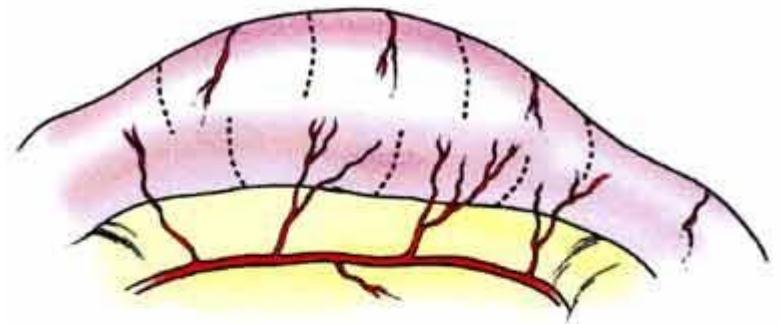
# STEP (serial transverse enteroplasty)

Представлена в 2003 г.

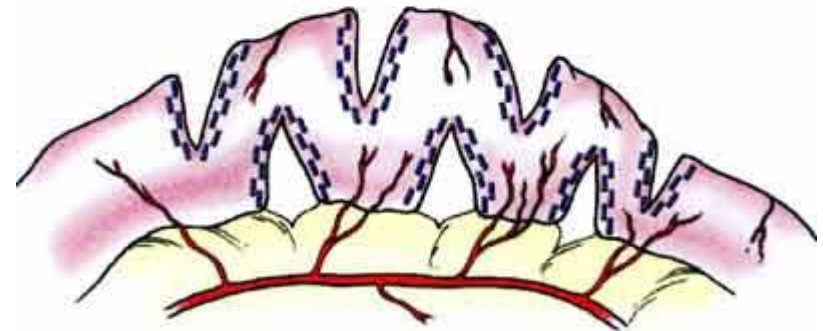
Технология вмешательства заключается в последовательном выполнении поперечных энтеротомий с сшиванием операционного дефекта кишечной стенки в продольном направлении.



Потенциал удлинения кишки при реализации технологии **STEP** достигает в среднем **60%** от исходной протяженности.




Pre-lengthening



Post-lengthening

# SILT (spiral intestinal lengthening and tailoring)

Предложена в 2011 г.



Методика: на расширенном участке тонкой кишки стерильным карандашом наносится спиральная линия под углом 45-60 градусов к оси кишки. В кишке делается отверстие, через которое помещается катетер. Далее кишка разрезается по линии с помощью диатермокоагуляции. Кишка вытягивается и скручивается вдоль катетера, таким образом удлиняясь. В таком положении кишка сшивается.

# Трансплантация кишечника

Детям с СКК выполняют три вида трансплантаций:

- 1) изолированная трансплантация тонкой кишки;
- 2) трансплантация комплекса тонкая кишка + печень;
- 3) мультивисцеральная трансплантация.

Трансплантация кишечника выполняется **только в тех случаях, когда остальные методы лечения не увенчались успехом.**

# Вывод

Число пациентов с СКК неизбежно будет возрастать т.к. повышается качество выхаживания тяжелых хирургических больных с пороками развития ЖКТ.



Short Gut Syndrome  
families' support group

[www.shortgutsupport.com](http://www.shortgutsupport.com)