

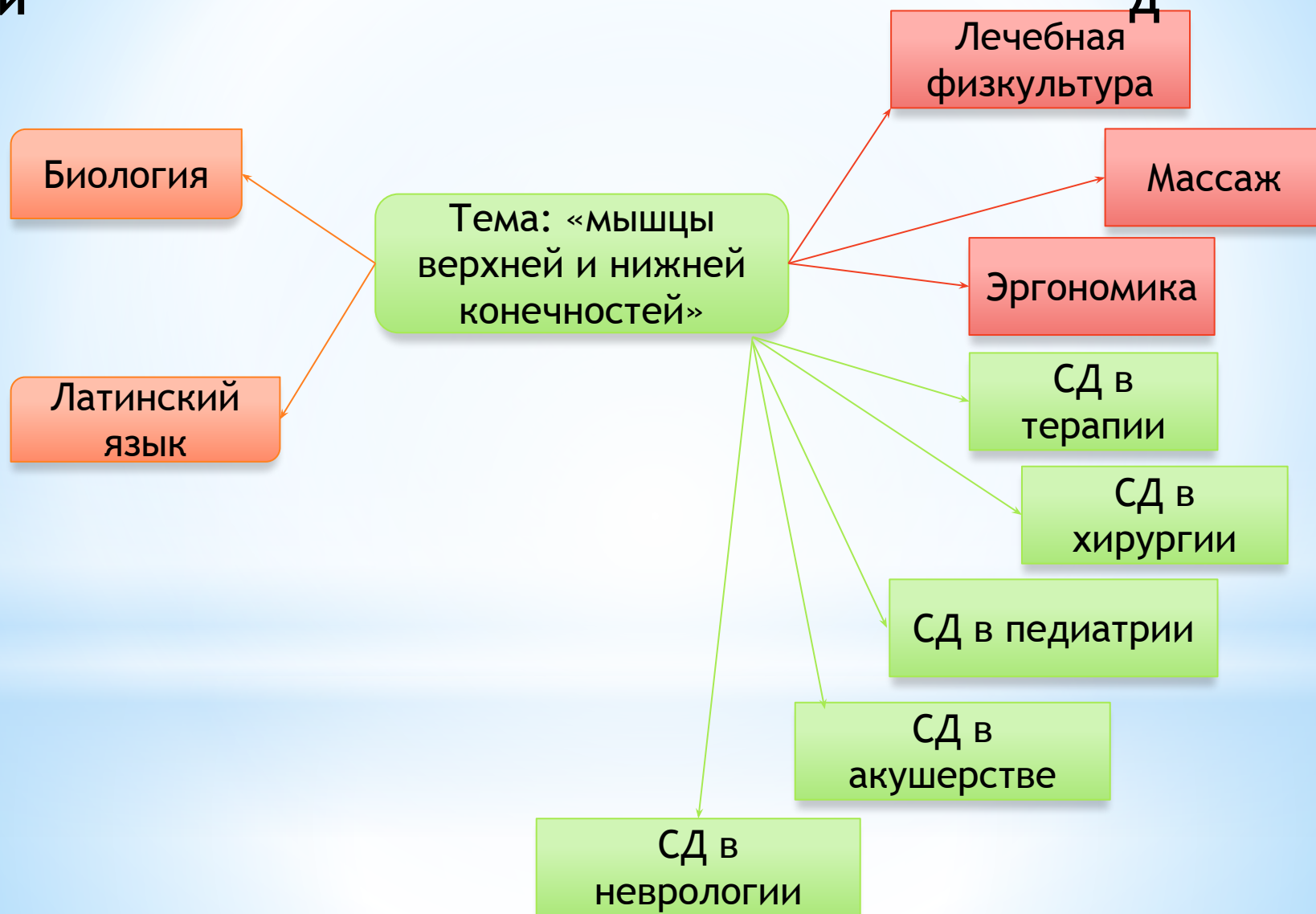
**\* Мышцы верхней и  
нижней  
конечностей**

Преподаватель:  
Г.Г. Голубкова

# Схема интегральных связей

ИСТОК  
И

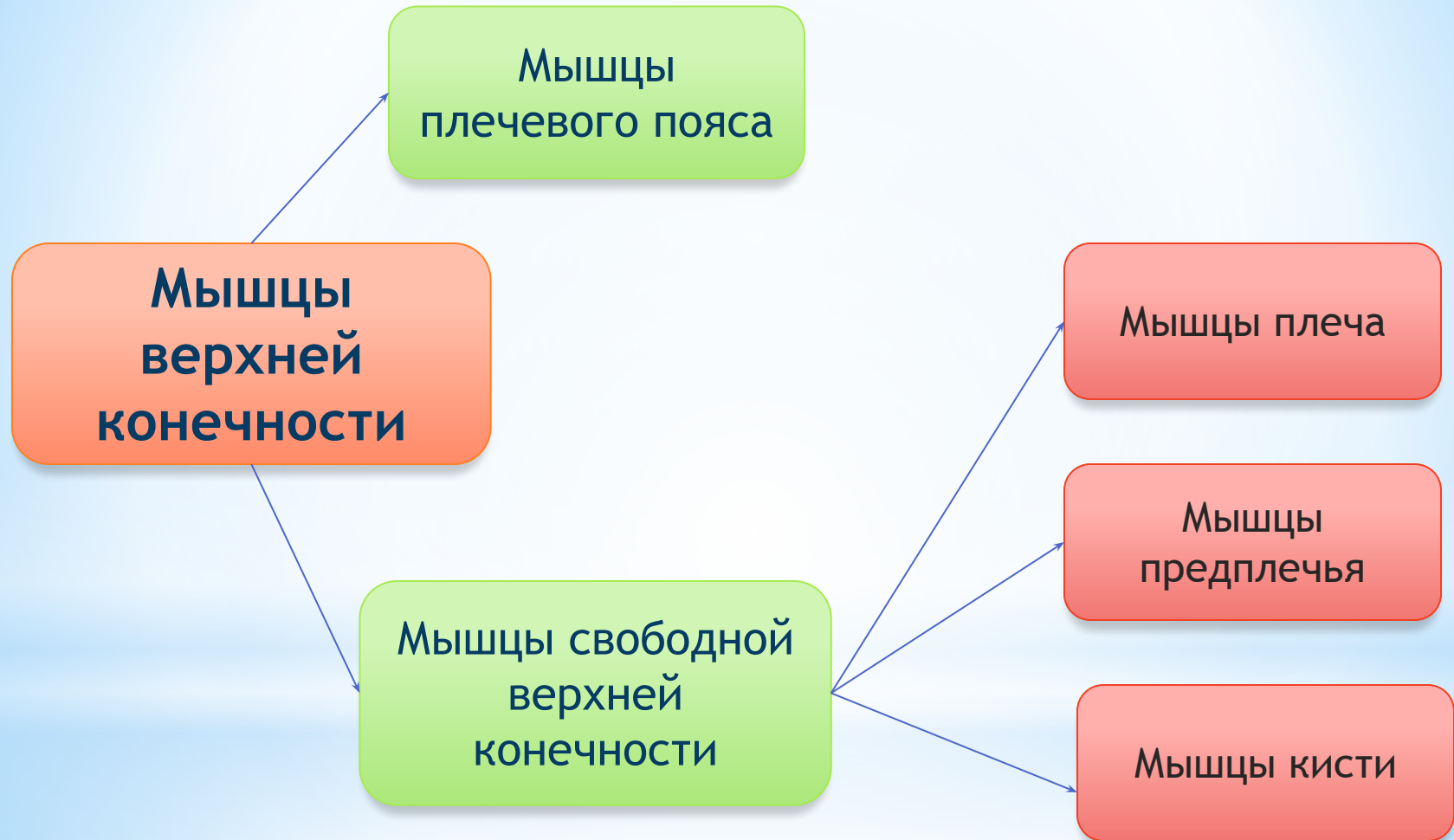
ВЫХО  
Д



# \*Цели

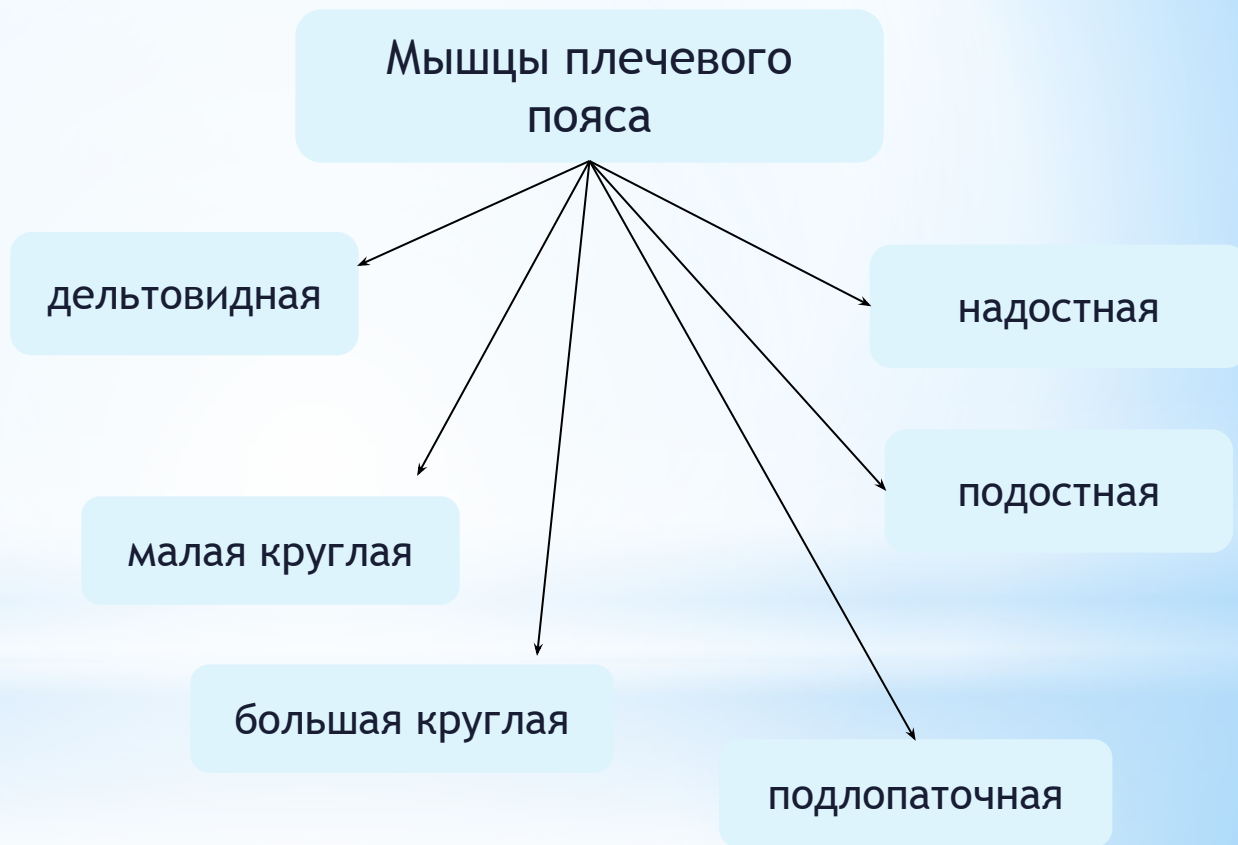
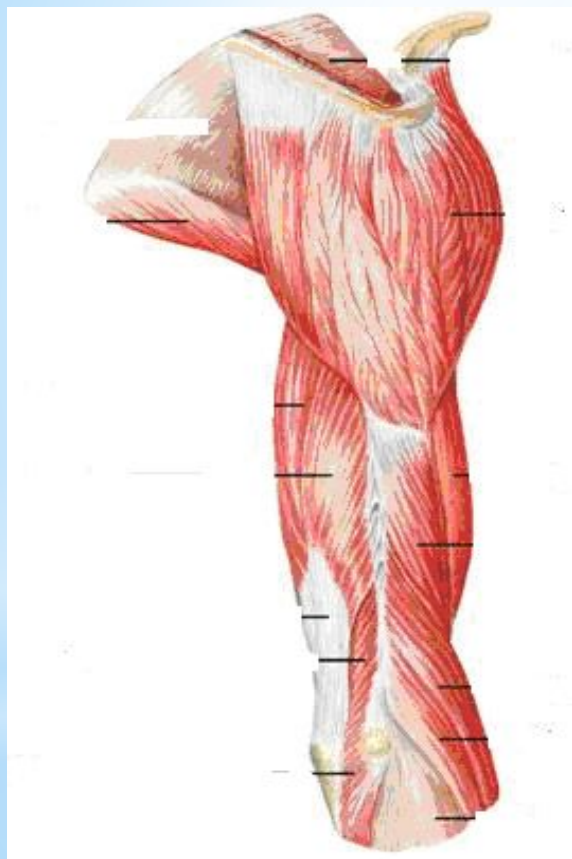
1. Дидактическая: Изучить мышцы верхних и нижних конечностей
2. Воспитательная: Усидчивость, внимательность
3. Развивающая: Развитие памяти, критического мышления

# \* Мышцы верхних конечностей

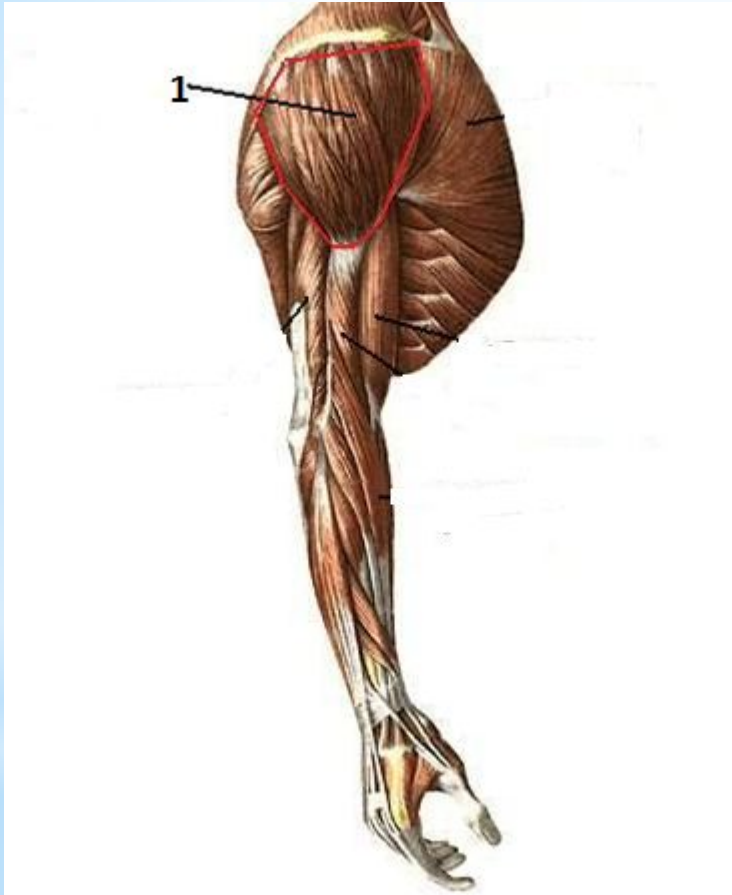

# \* Рис. Мышцы плечевого пояса

Окружают плечевой сустав, обеспечивая многочисленные движения в нем.

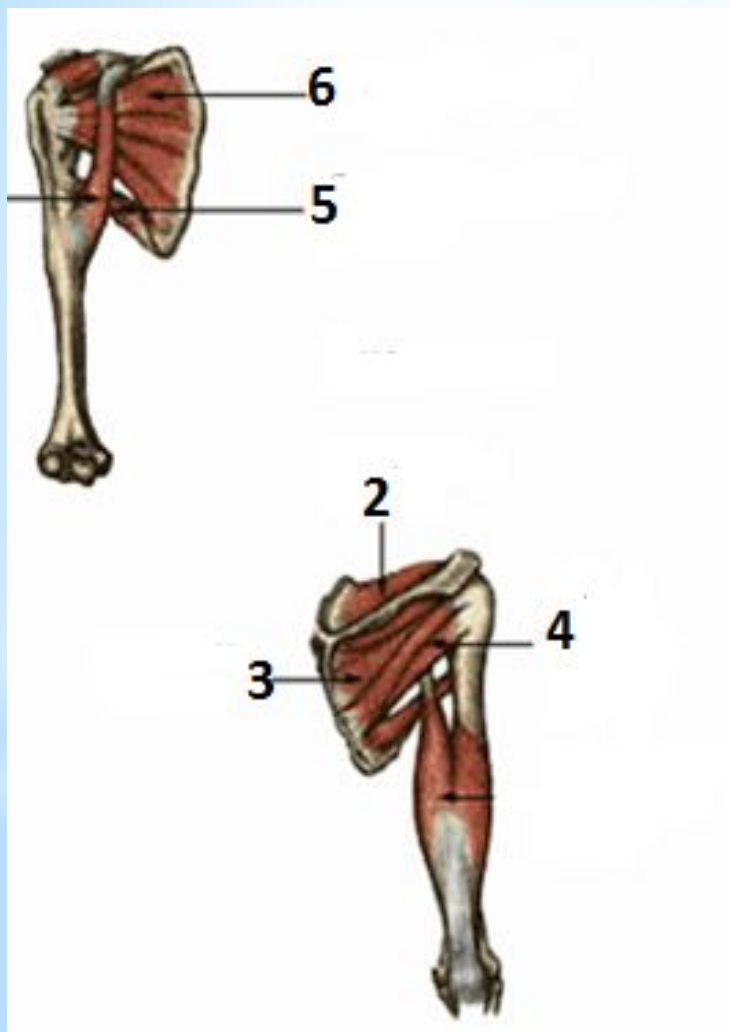


## \* Рис. Мышцы плечевого пояса



1. Дельтовидная мышца - толстая, треугольной формы, покрывающая плечевой сустав. Функция: сгибает, разгибает и отводит плечо.

# Рис. Мышцы плечевого пояса



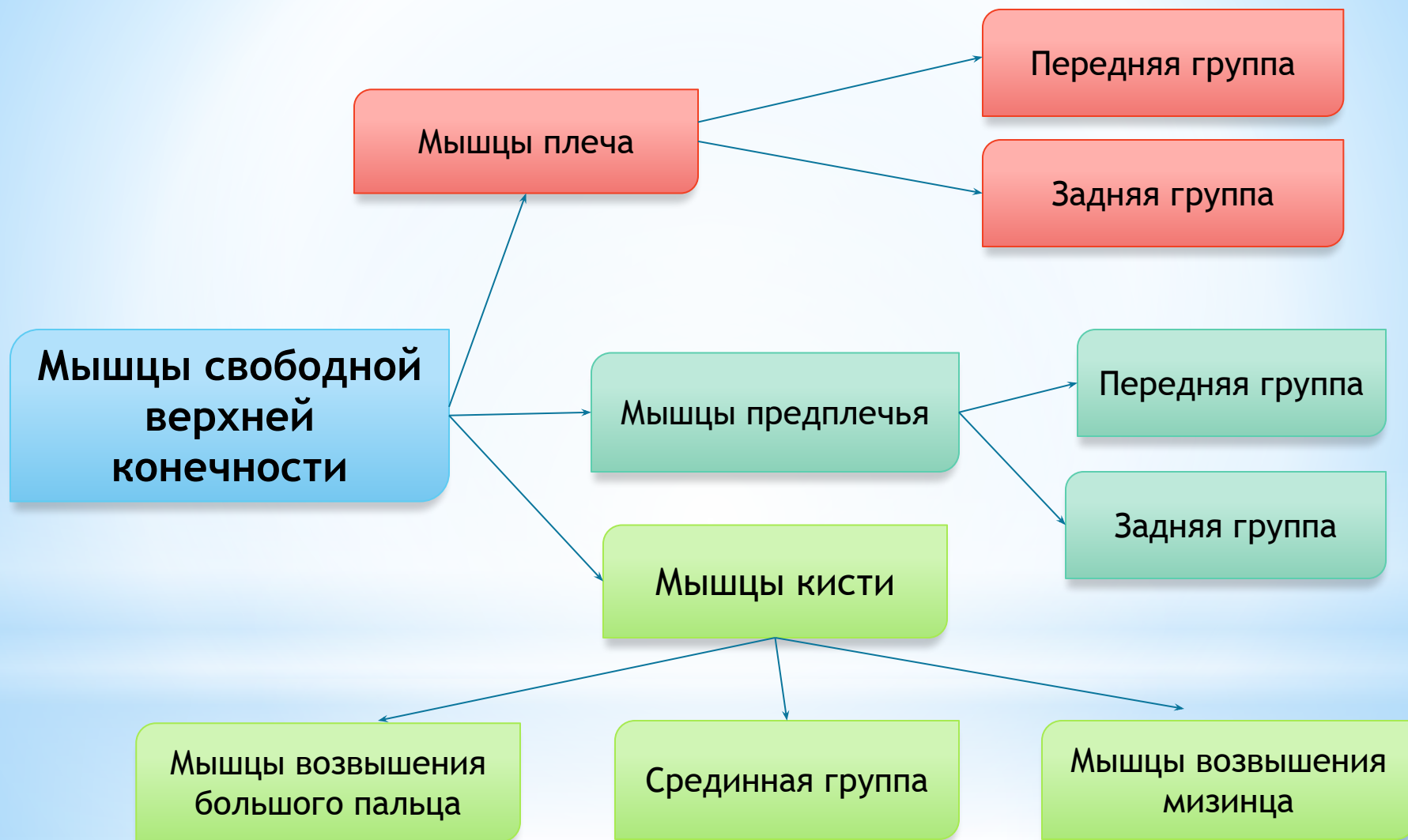- 2. Надостная мышца
- 3. Подостная мышца
- 4. Малая круглая мышца

Вращают плечо  
наружу

- 5. Большая круглая мышца
- 6. Подлопаточная мышца

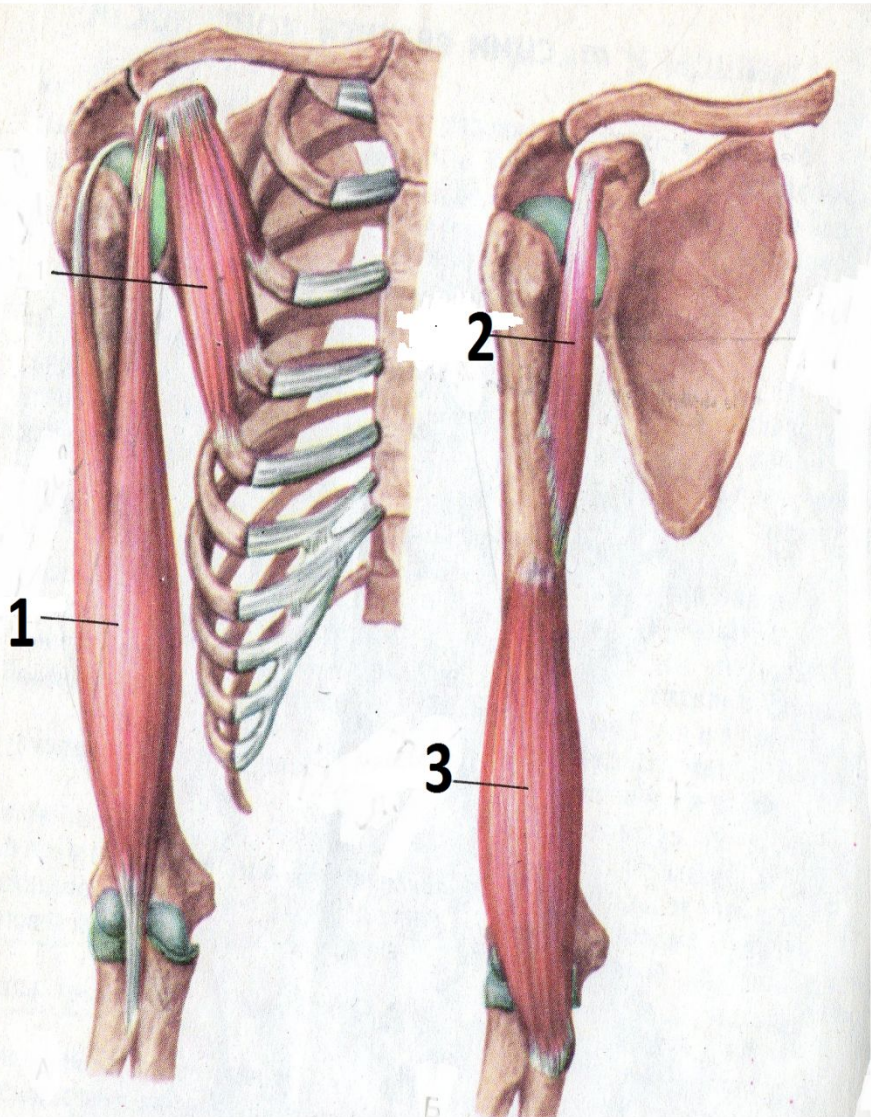
Вращают плечо  
внутри

# \* Мышцы свободной верхней конечности



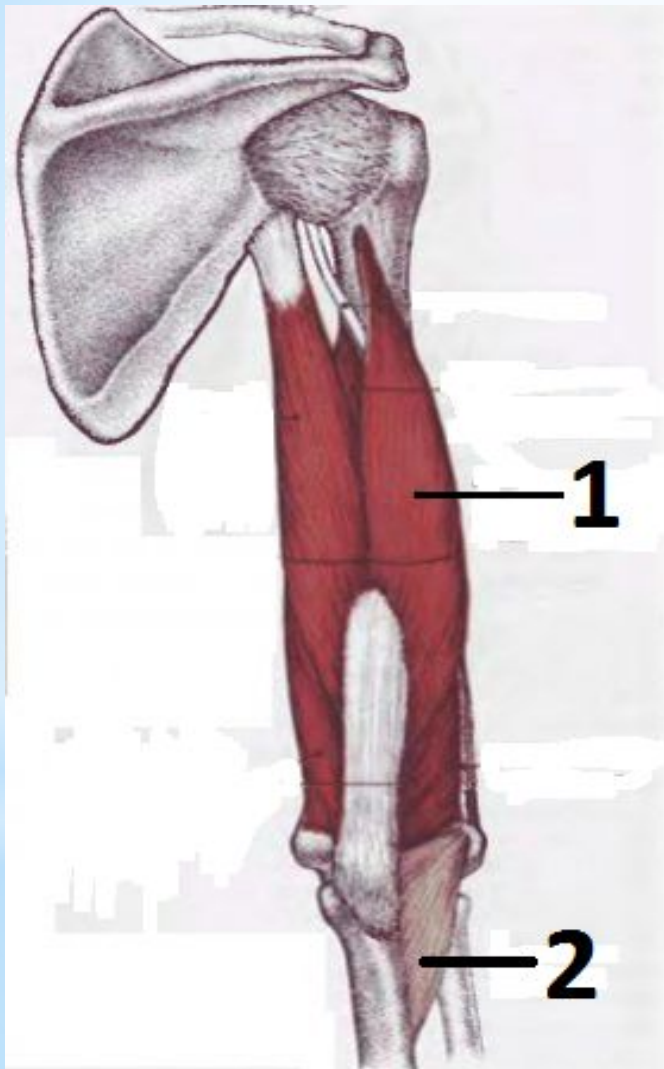


# Рис. Мышцы плеча (передняя группа)



1. Двуглавая мышца - сгибает плечо и предплечье,
2. Клювовидно-плечевая мышца - сгибает плечо, приводя его к туловищу
3. Плечевая мышца - сгибает предплечье

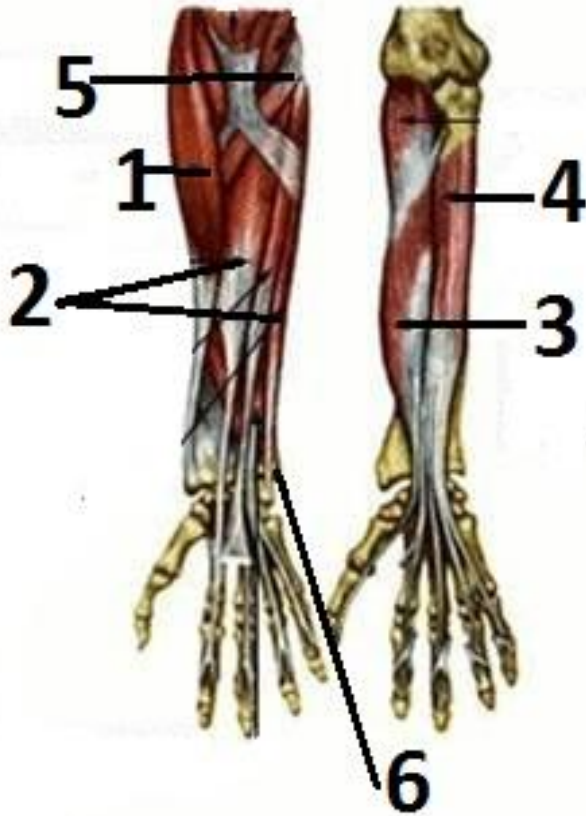
# \* Рис. Мышцы плеча (задняя группа)



1. Трехглавая мышца
2. Локтевая мышца

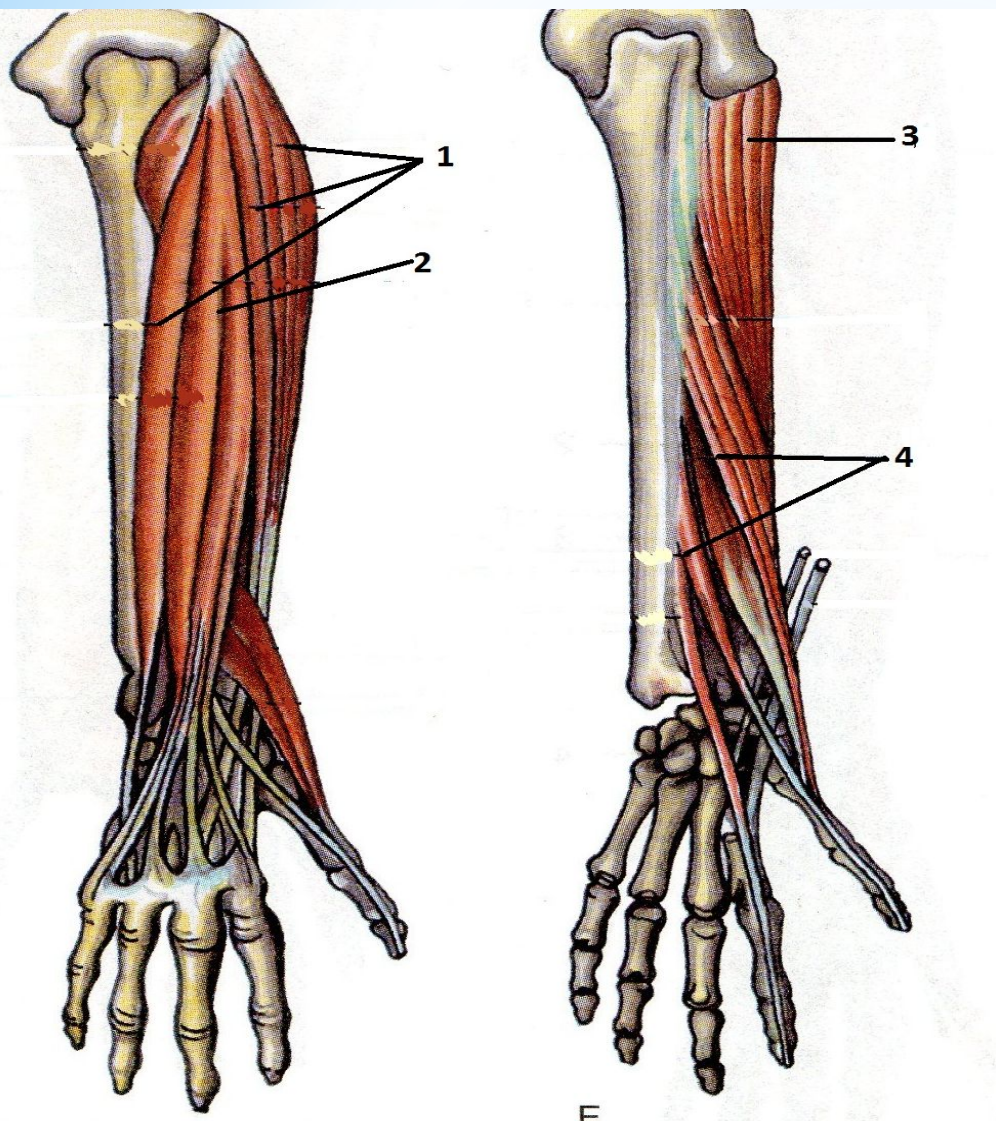
} Разгибают  
предплечье

## \* Рис. Мышцы предплечья (передняя группа )



1. Плечелучевая- сгибает предплечье
2. Лучевой, локтевой сгибатели запястья - сгибают запястье
3. Поверхностный и глубокий сгибатели большого пальца
4. Поверхностный и глубокий сгибатели пальцев (II - V)
5. Круглый пронатор
6. Квадратный пронатор

# Рис. Мышцы предплечья (задняя группа)



1. Лучевой и локтевой разгибатели запястья,
2. Поверхностный и глубокий разгибатели пальцев(II-V)
3. Супинатор
4. Поверхностный и глубокий Разгибатели большого пальцев

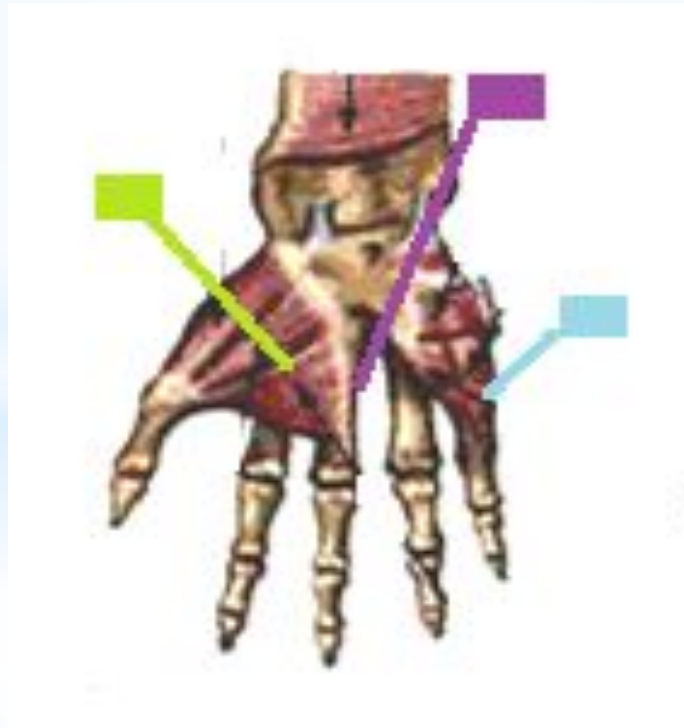
## Мышцы кисти

### Мышцы возвышения большого пальца

1. Короткий сгибатель большой палец.
2. Мышца, отводящая, большой палец.
3. Мышца, приводящая большой палец.
4. Мышца, противопоставляющая большой палец.

### Срединная группа

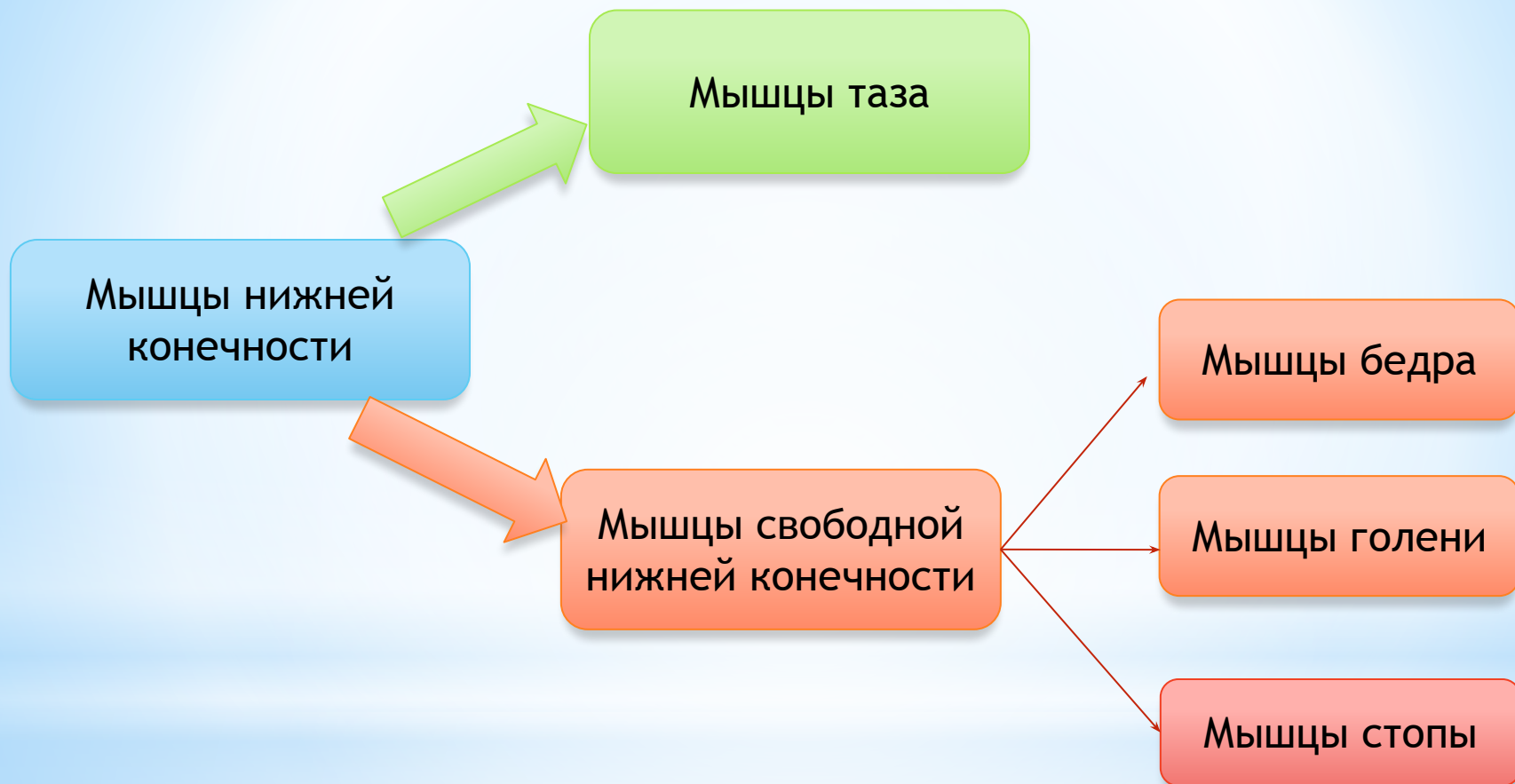
1. Червеобразные (сгибают фаланги)
2. Межкостные



### Мышцы возвышения мизинца

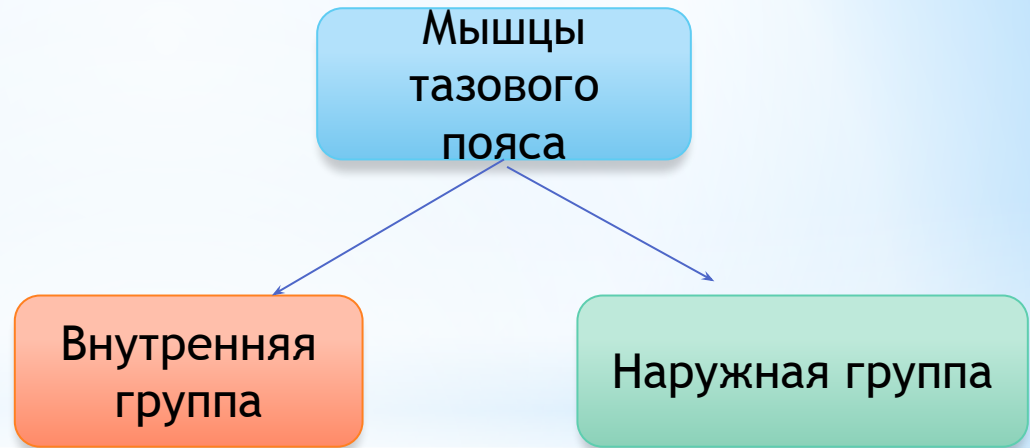
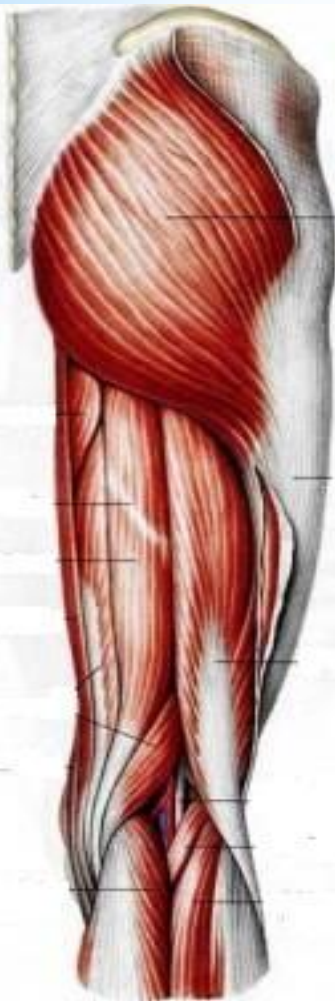1. Короткий сгибатель мизинца.
2. Мышца, отводящая мизинец.
3. Мышца, противопоставляющая мизинец.
4. Короткая ладонная мышца.

# \* Мышцы нижней конечности



# Рис. Мышцы тазового пояса

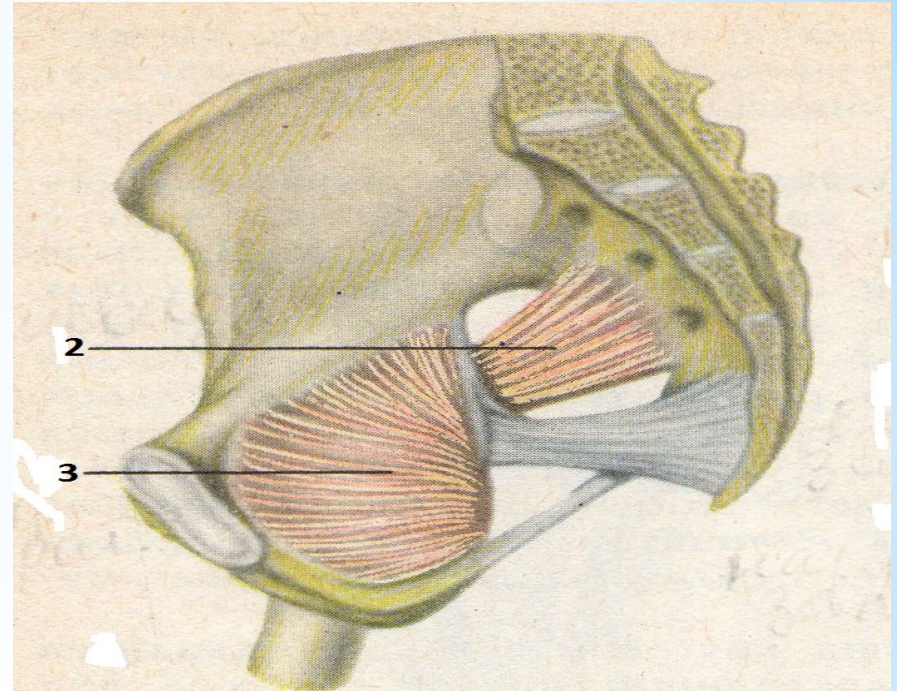
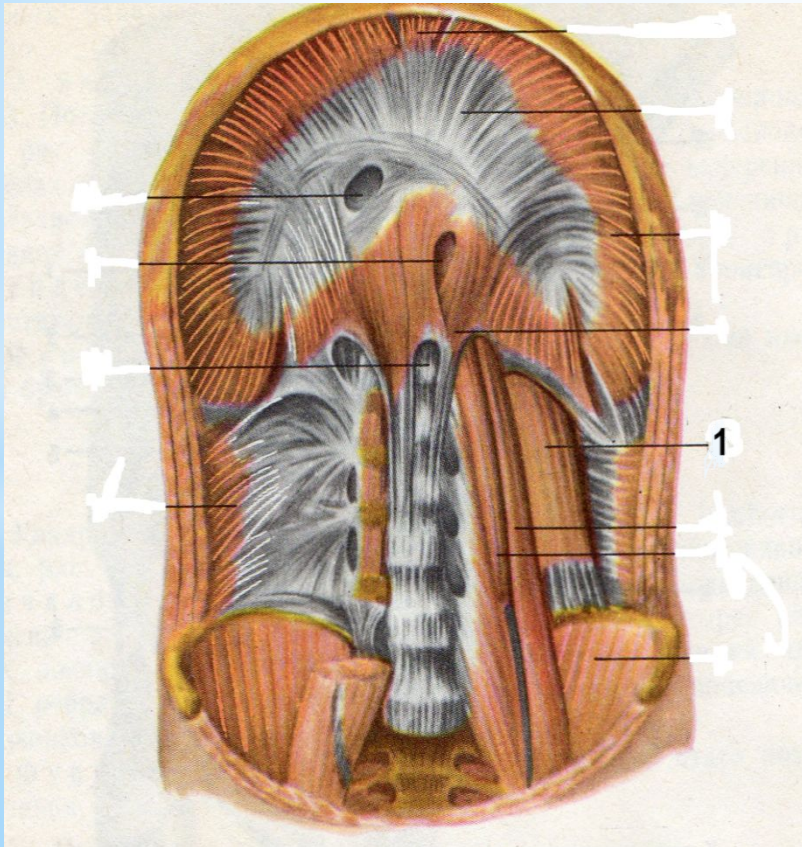
Окружают тазобедренный сустав, обеспечивая многочисленные движения в нем.



- Подвздошно-поясничная
- Грушевидная
- Внутренняя запирательная

- Большая ягодичная
- Малая ягодичная
- Средняя ягодичная
- Напрягатель широкой фасции бедра

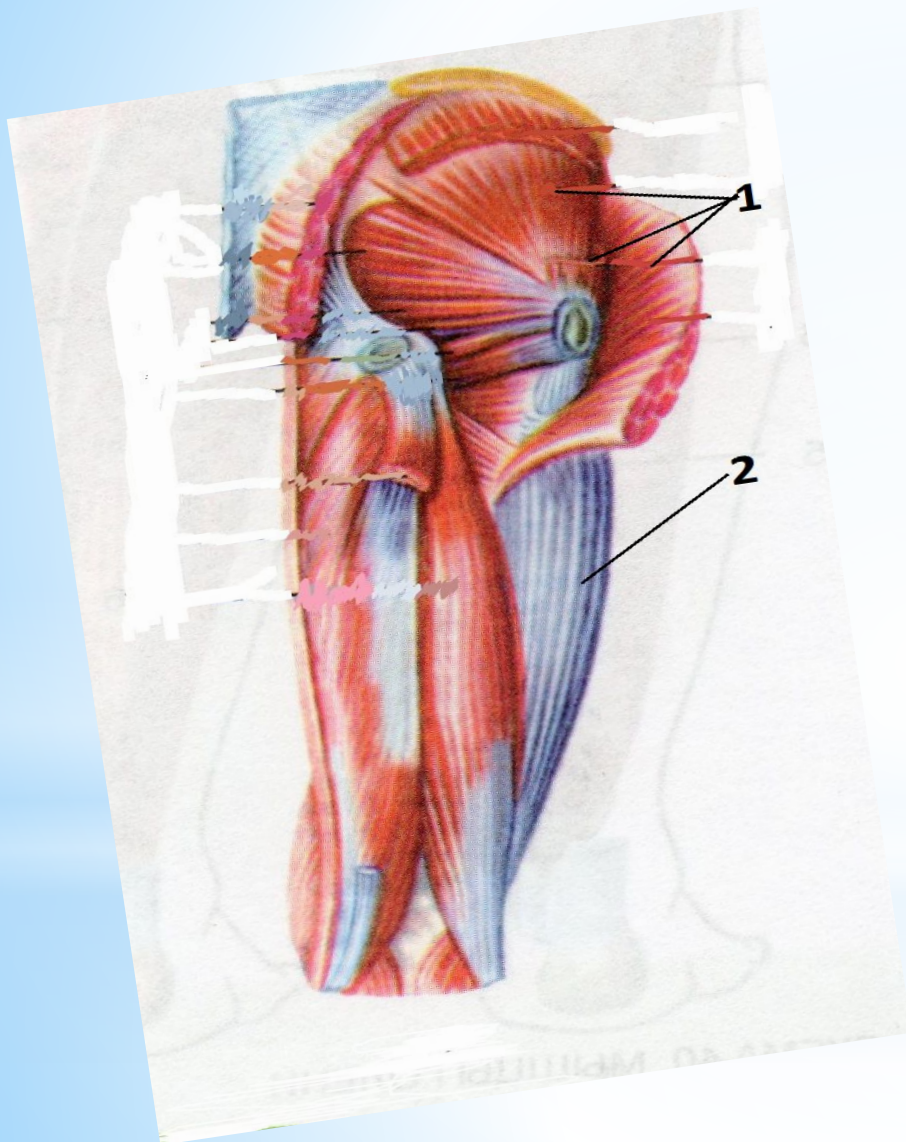
# \* Рис. Внутренняя группа мышц таза



1. Подвздошно-поясничная мышца -  
мощнейший сгибатель бедра,
2. Грушевидная мышца -  
вращает бедро кнаружи,
3. Внутренняя запирающая мышца -  
вращает бедро кнаружи.

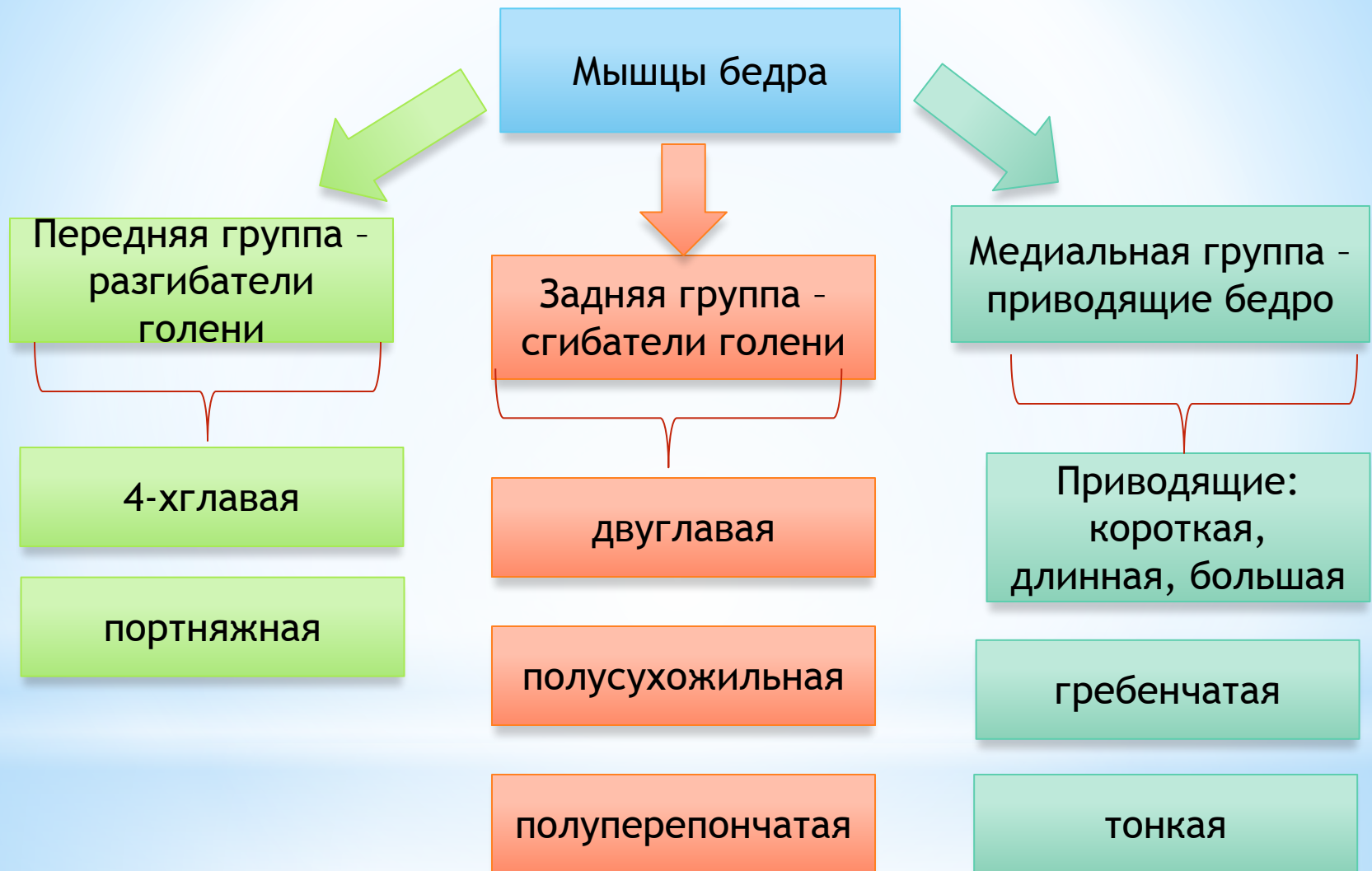


## \* Рис. Наружная группа мышц таза

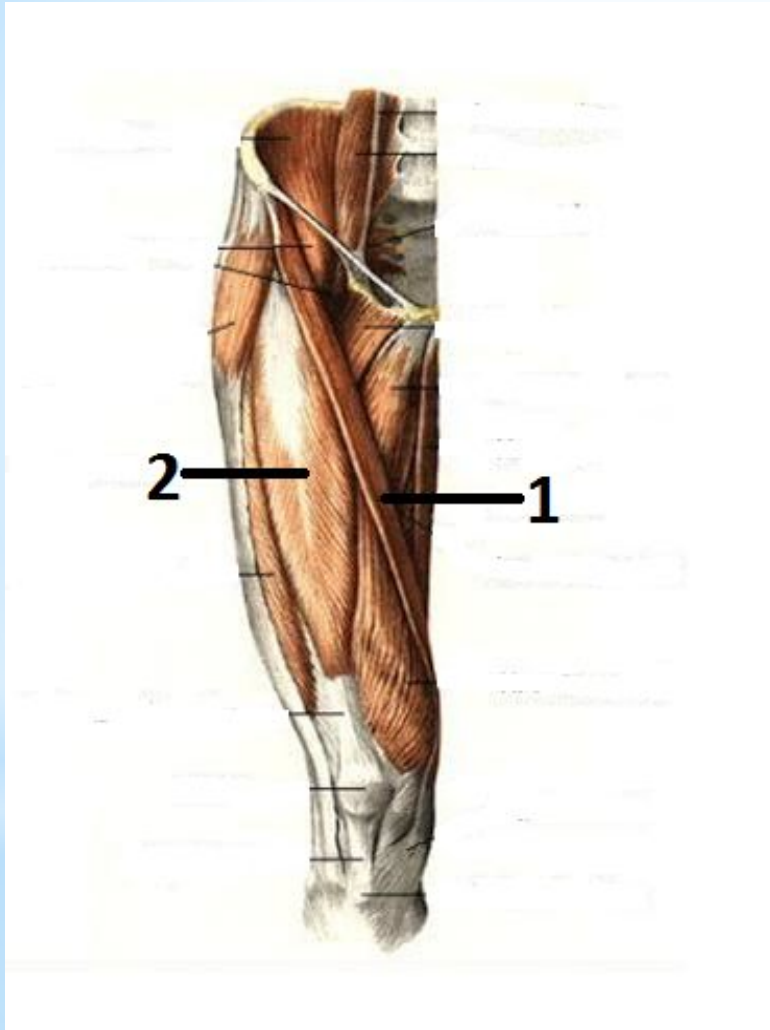


1. Ягодичные мышцы (большая, средняя, малая) - разгибают бедро с поворотом кнаружи,
2. Напрягатель широкой фасции бедра - участвует в сгибании бедра

# \* Мышцы бедра



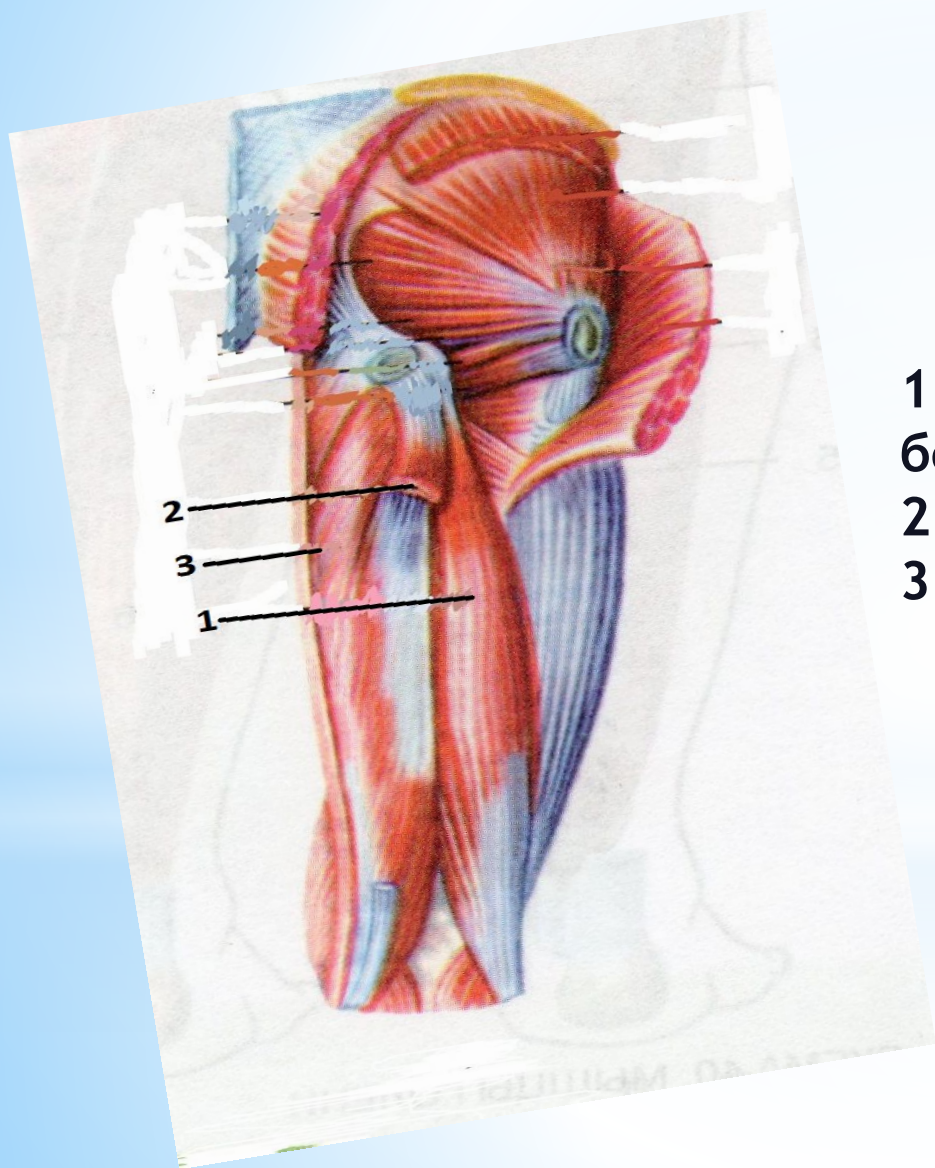
# \* Рис. Передняя группа мышц бедра



1. Портняжная мышца - сгибатель бедра и голени

2. Четырехглавая мышца - разгибатель голени

# \* Рис. Задняя группа мышц бедра



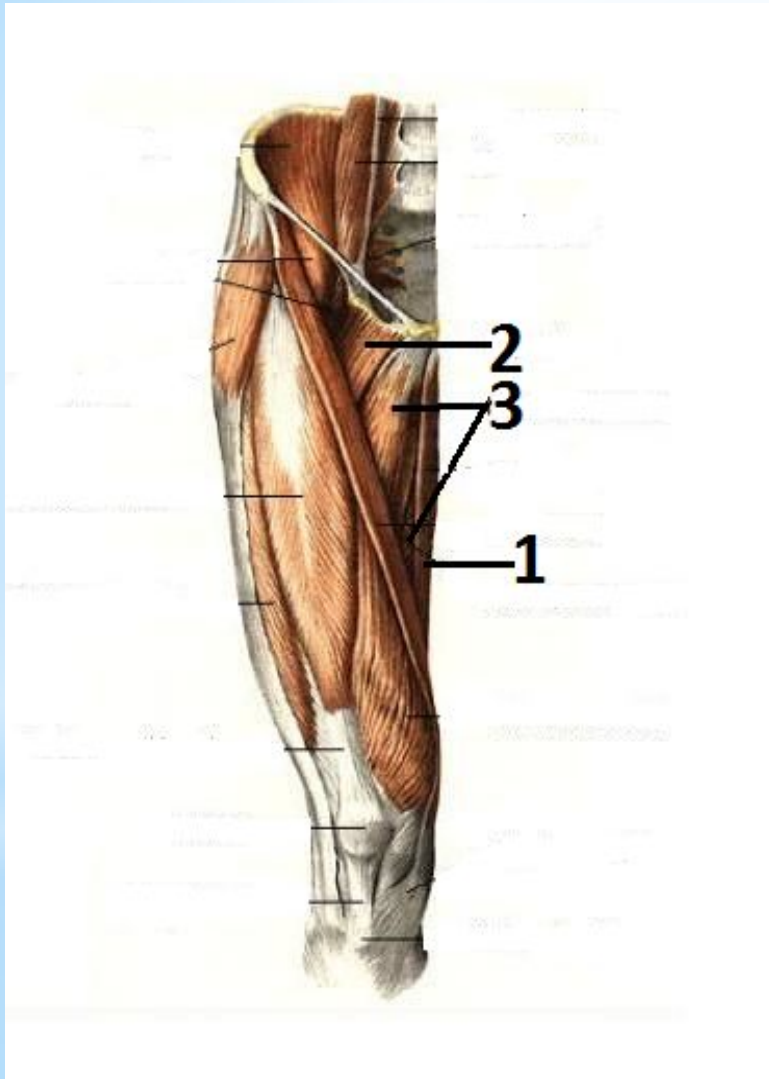
1. двуглавая мышца  
бедр,

2. полусухожильная,

3. полуперепончатая.

} сгибатели  
бедр

# \* Рис. Медиальная группа мышц бедра



1. Тонкая,
2. Гребешковая,
3. Приводящие  
(длинная, короткая,  
большая)

Сгибают и  
приводят  
бедро

# \* Мышцы голени

Передняя группа -  
разгибатели стопы

- Передняя большеберцовая мышца,
- Длинный разгибатель пальцев,
- Длинный разгибатель большого пальца.

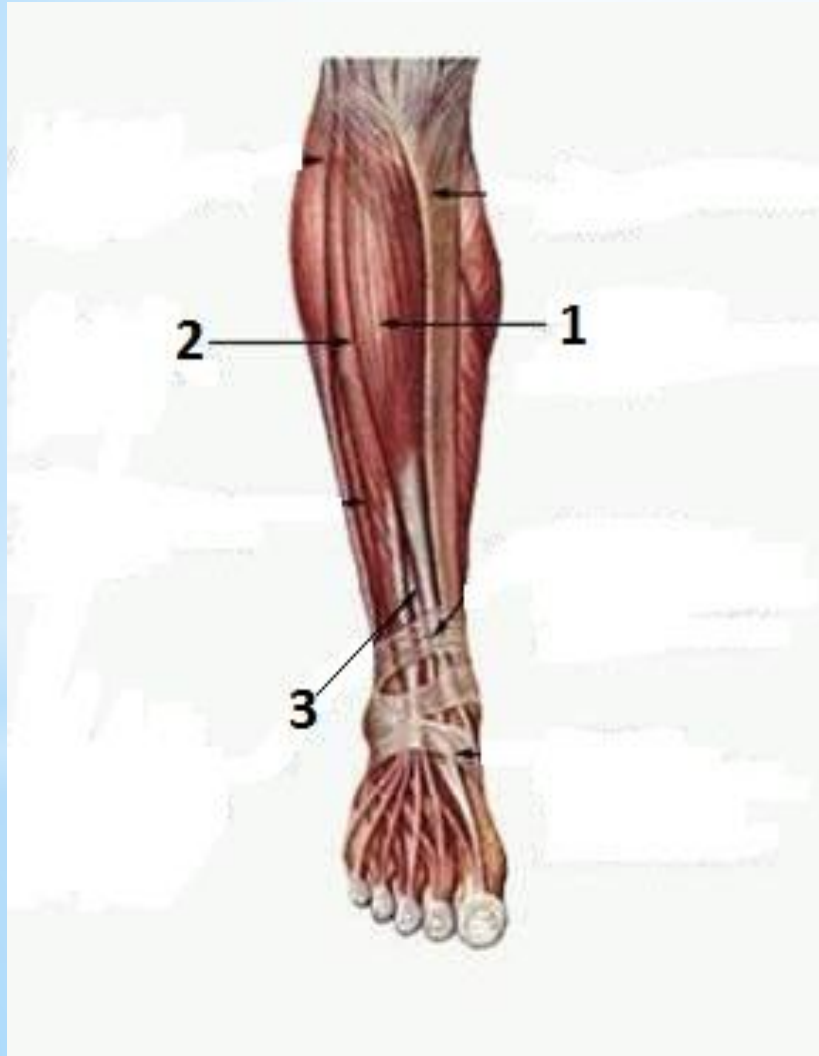
мышцы задней  
группы - сгибатели

- Трехглавая мышца

латеральная группа  
мышц голени -  
сгибатели и  
пронаторы стопы

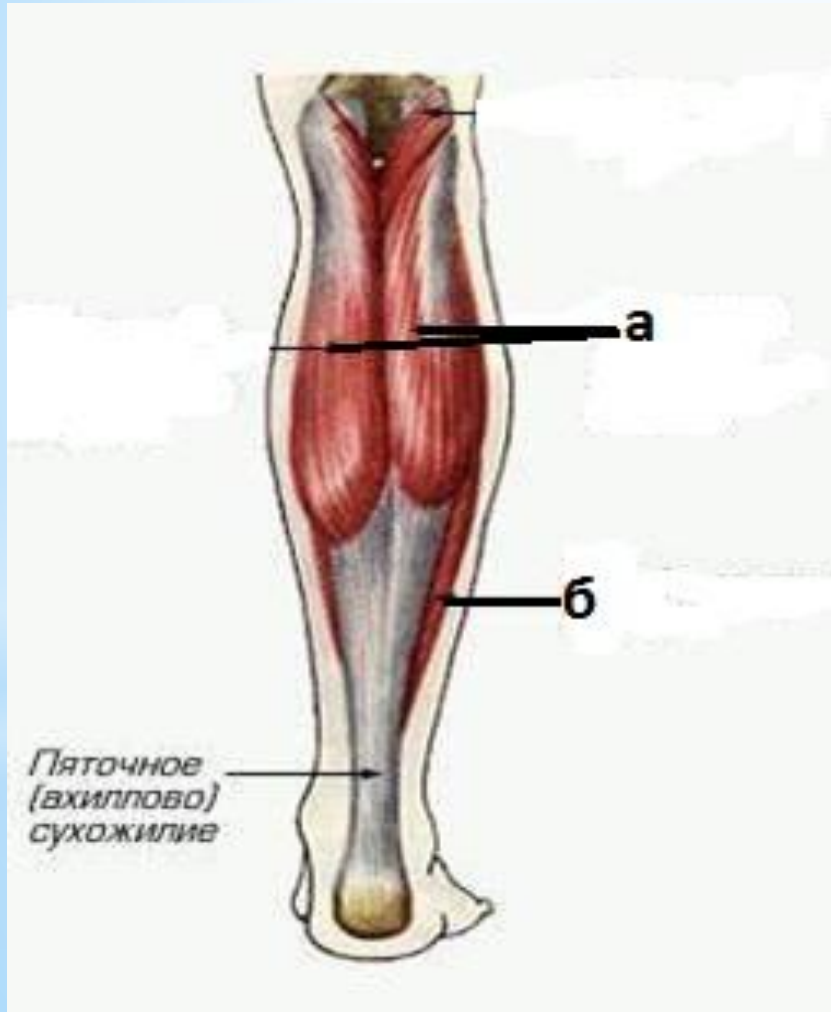- Длинная малоберцовая мышца,
- Короткая малоберцовая мышца.

## \* Рис. Мышцы передней поверхности голени



1. Передняя большеберцовая мышца - разгибает стопу, супинируя (поднимая) ее медиальный край.
2. Длинный разгибатель пальцев.
3. Длинный разгибатель большого пальца.

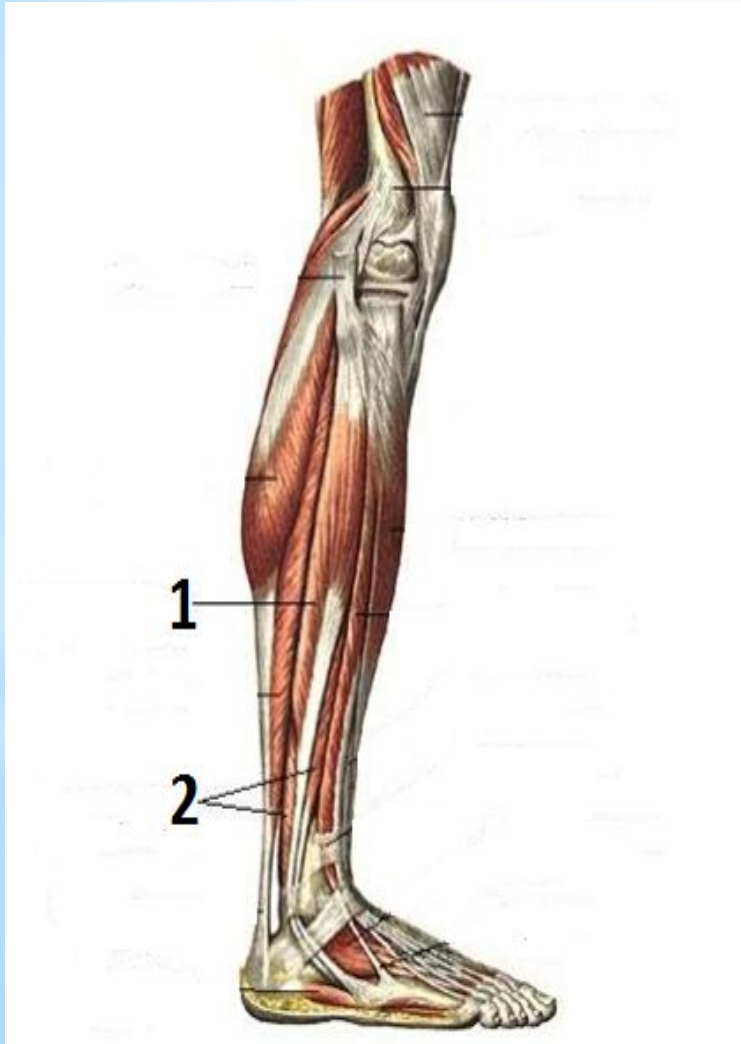
# \* Рис. Мышцы задней поверхности голени (сгибатели)



1. Трехглавая мышца голени:  
а) *икроножная мышца*, -  
*сгибает стопу и голень*  
б) *камбаловидная мышца*. -  
*сгибает стопу*



## \* Рис. Латеральная группа мышц голени



1. Длинная малоберцовая мышца,
2. Короткая малоберцовая мышца.

сгибают стопу,  
поднимая ее  
латеральный  
край

# \* Мышцы стопы

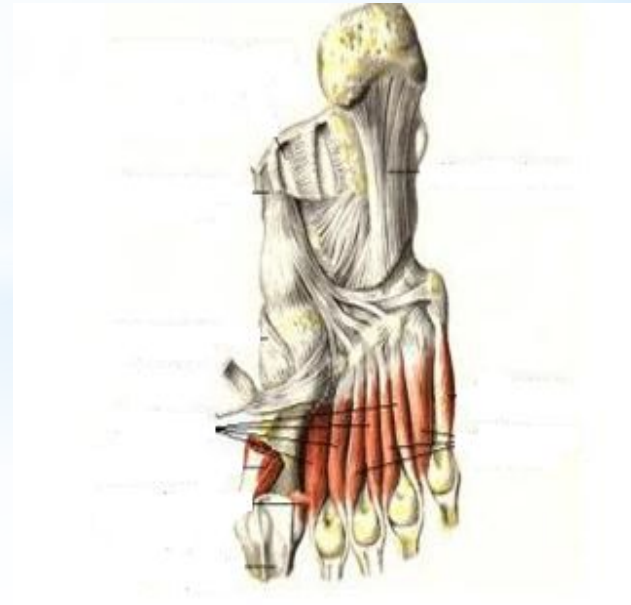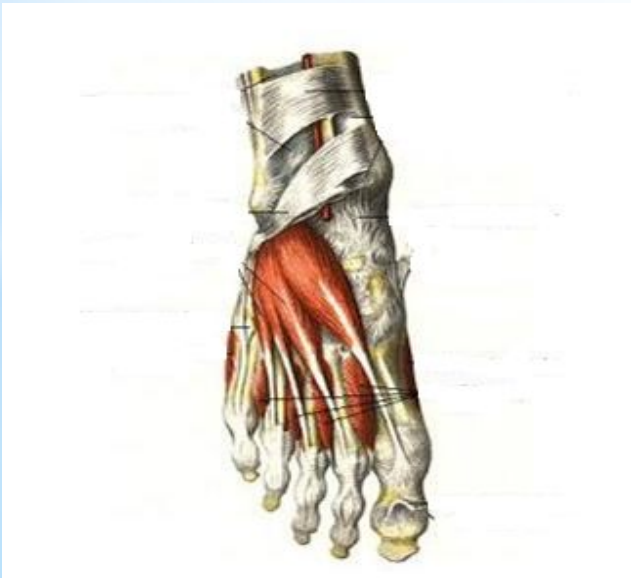тыльные

подошвенные

Мышцы  
большого  
пальца

Мышцы мизинца

Средняя  
группа



## Используемая литература:

- Сапин М.Р. Анатомия человека: учебное пособие. Ростов Н/Д: Феникс 2004 год.
- Федюкович Н.И. Анатомия и физиология : учебное пособие - Ростов Н/Д: Феникс 2002 год.
- Самусев Р.П. Атлас анатомии человека : учебное пособие - М.Оникс 21 век 2003 год.

## Дополнительная литература:

- Барышев С.Д. Лекции по анатомии и физиологии человека с основами патологии. Избранные труды-М. ВУКМИ 1999 год.