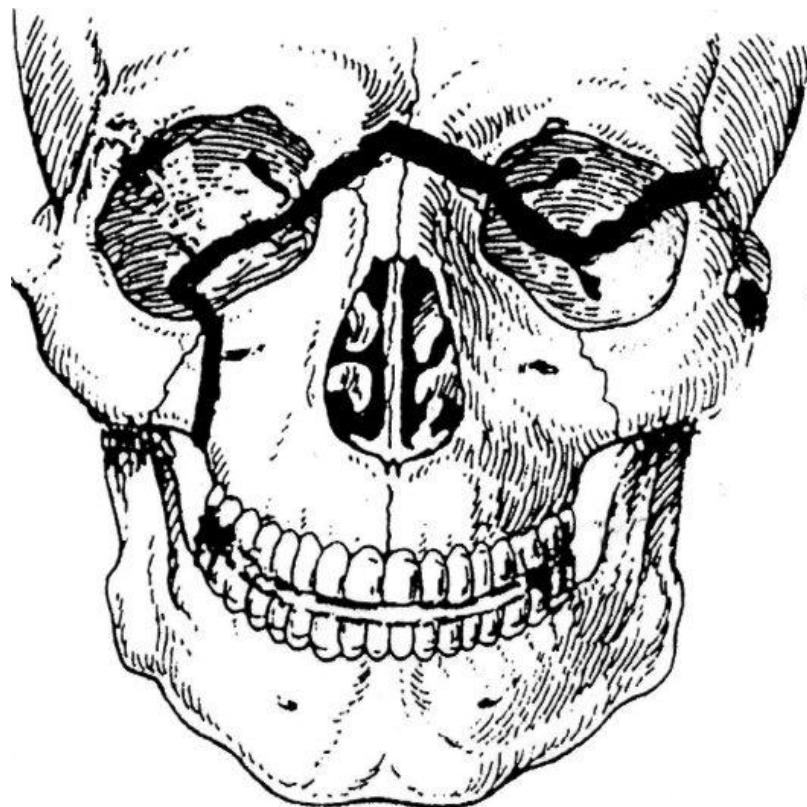

Неогнестрельные переломы верхней челюсти

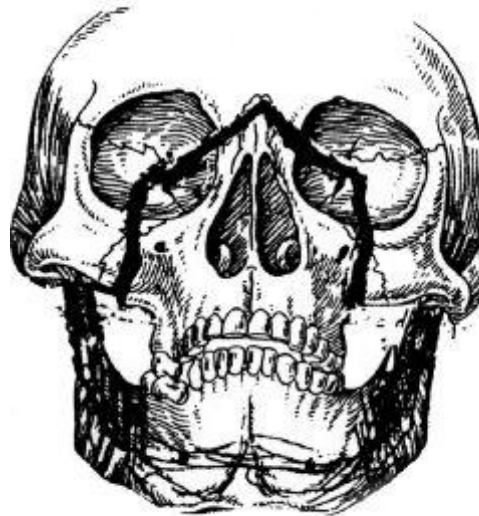ЛеФор I - черепно-лицевое разъединение или верхний тип перелома

ЛеФор-I (верхний, суббазальный тип) - щель перелома проходит параллельно альвеолярному отростку: через основание носа, по верхней стенке орбиты, по скуловым дугам, часто через передние и средние черепные ямки.

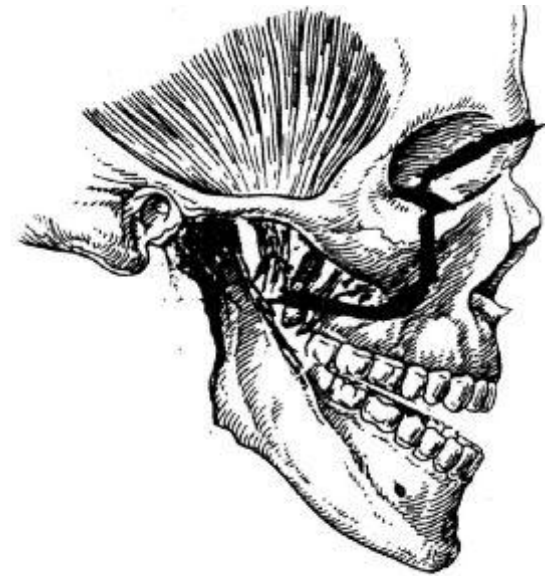

ЛеФор II - средний тип перелома

Лефор-II
(средний, суборбитальный тип) - щель перелома проходит через основание носа, по нижней стенке орбиты, по скуловерхнечелюстному шву.



а

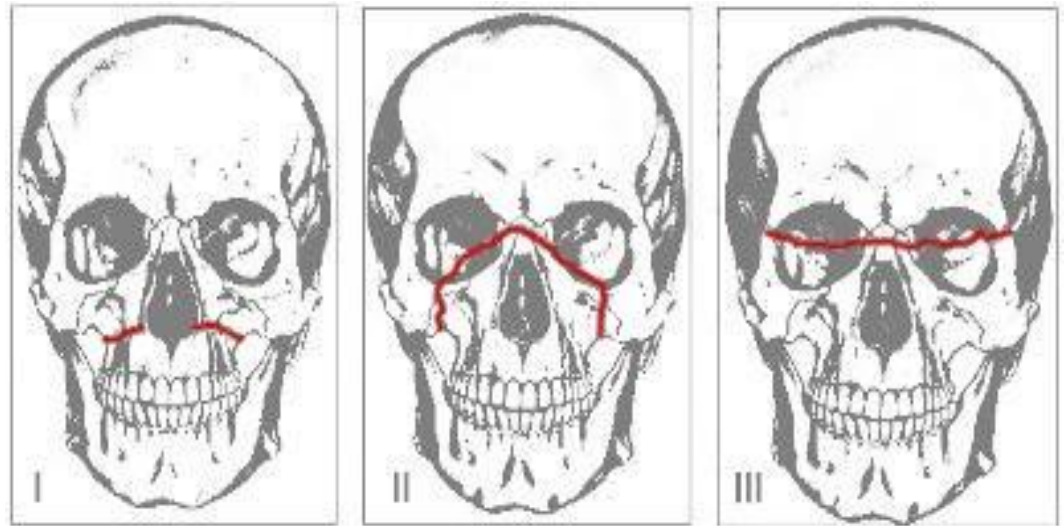


б

ЛеФор III – нижний тип перелома

ЛеФор-III

(нижний тип) -
щель перелома
проходит через
основание
грушевидного
отверстия, по
дну
верхнечелюстно
й пазухи.



Классификация неогнестрельных травм ЧЛО

Таблица 18.2. Классификация неогнестрельной травмы ЧЛО

Вид травмы	Отношение к полостям (рта, носа и околоносовых пазух)	По характеру повреждения тканей	По характеру повреждения органов	Жизнеугрожающие последствия травмы
<p>Неогнестрельная механическая травма:</p> <ul style="list-style-type: none"> – закрытая – открытая 	Проникающие	<p>I. С повреждением мягких тканей:</p> <ul style="list-style-type: none"> – ограниченное – обширное <p>II. С повреждением лицевого скелета:</p> <ul style="list-style-type: none"> A. Костей носа Б. Скуловой кости и дуги – с повреждением стенок верхнечелюстной пазухи – без повреждения В. Верхней челюсти <ul style="list-style-type: none"> – верхний тип – средний тип – нижний тип Г. Нижней челюсти <ul style="list-style-type: none"> – альвеолярной части – подбородочного отдела – бокового отдела тела – угла – ветви (мышелкового и венечного отростка) Д. Зубов верхней и нижней челюсти 	<p>A. С повреждением языка</p> <p>Б. С повреждением слюнных желез</p> <p>В. С повреждением кровеносных сосудов</p> <p>Г. С повреждением нервных стволов</p>	<p>Асфиксия</p> <p>Продолжающееся кровотечение</p>
<p>Неогнестрельные ранения:</p> <ul style="list-style-type: none"> – колотые – колото-резаные – рубленые 	Непроникающие			