


Федеральное государственное бюджетное образовательное учреждение высшего образования  
Иркутский государственный медицинский университет  
Министерства здравоохранения Российской Федерации

**МНК акушерства и Гинекологии**

# **Несостоятельность мышц тазового дна. Основные методы лечения**

An anatomical diagram of the female pelvic floor and reproductive system is overlaid on a photograph of a woman's midsection. The diagram shows the uterus, fallopian tubes, ovaries, and the pelvic floor muscles. The woman's hands are resting on her hips, and she is wearing white underwear.

Выполнила: студентка 507 группы  
лечебного факультета  
Рахмонова Фарзона





## Историческая справка:

В литературе встречаются ссылки на опущение матки в папирусах древнего Египта, датируемых 2000 годом до нашей эры.

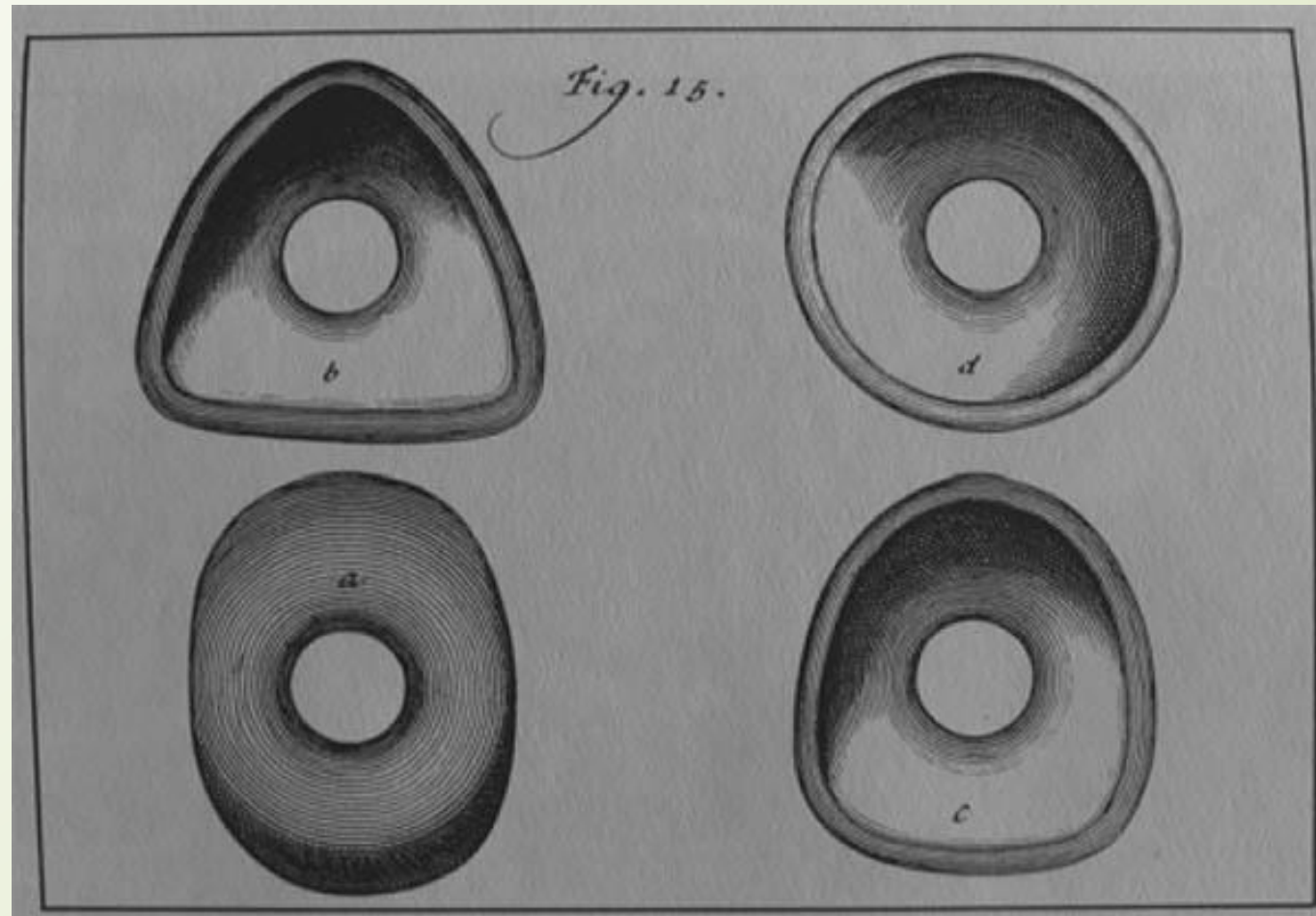
Самый старый сохранившийся медицинский текст, посвященный лечению генитального пролапса, принадлежит Соранусу (98-138 годы н.э.).

В своей книге «Заболевания женщин» он описал такие методики лечения опущения, как подвешивание женщины вверх ногами на 1 день.



- 
- Вторым любопытным методом лечения в те века, было использование ароматических веществ перорально. Врачи того времени считали, что матка, как животное, вернется внутрь «учуяв» приятный запах.
  - Еще одна методика заключалась в привязывании к выпавшей матке мертвого грызуна или ящерицы в надежде «испугать» матку и заставить ее «убежать» снова в правильное положение.
  - Эти и другие утопические методы лечения Соранус подверг резкой критике. В свою очередь, он предлагал тампонирование влагалища шерстяными тампонами пропитанными оливковым маслом. После вправления матки с помощью такого тампона ноги женщины связывали вместе и она лежала в течение 3-х дней.
  - После Сорануса многие также предлагали различные варианты, которые стали прообразом современных pessaries. Одним из ученых, продвигающих применение pessaries был великий французский хирург Амброа Парэ (1510-1590). Парэ изготавливал вагинальные pessaries овальной формы из латуни или дерева, обработанного воском и отшлифованного.

Прообразом современных пессариев стали изделия Хендрика Ван Девентера (1651-1724), который обосновал **применение пессариев** с научной точки зрения





# Цель лечения:

- Восстановление анатомии промежности и тазовой диафрагмы, а также нормальной функции смежных органов



## Показания к госпитализации:

1. Нарушение функции смежных органов
2. Опущение стенок влагалища III степени
3. Полное выпадение матки и стенок влагалища
4. Прогрессирование заболевания



# Лечение будет определяться:

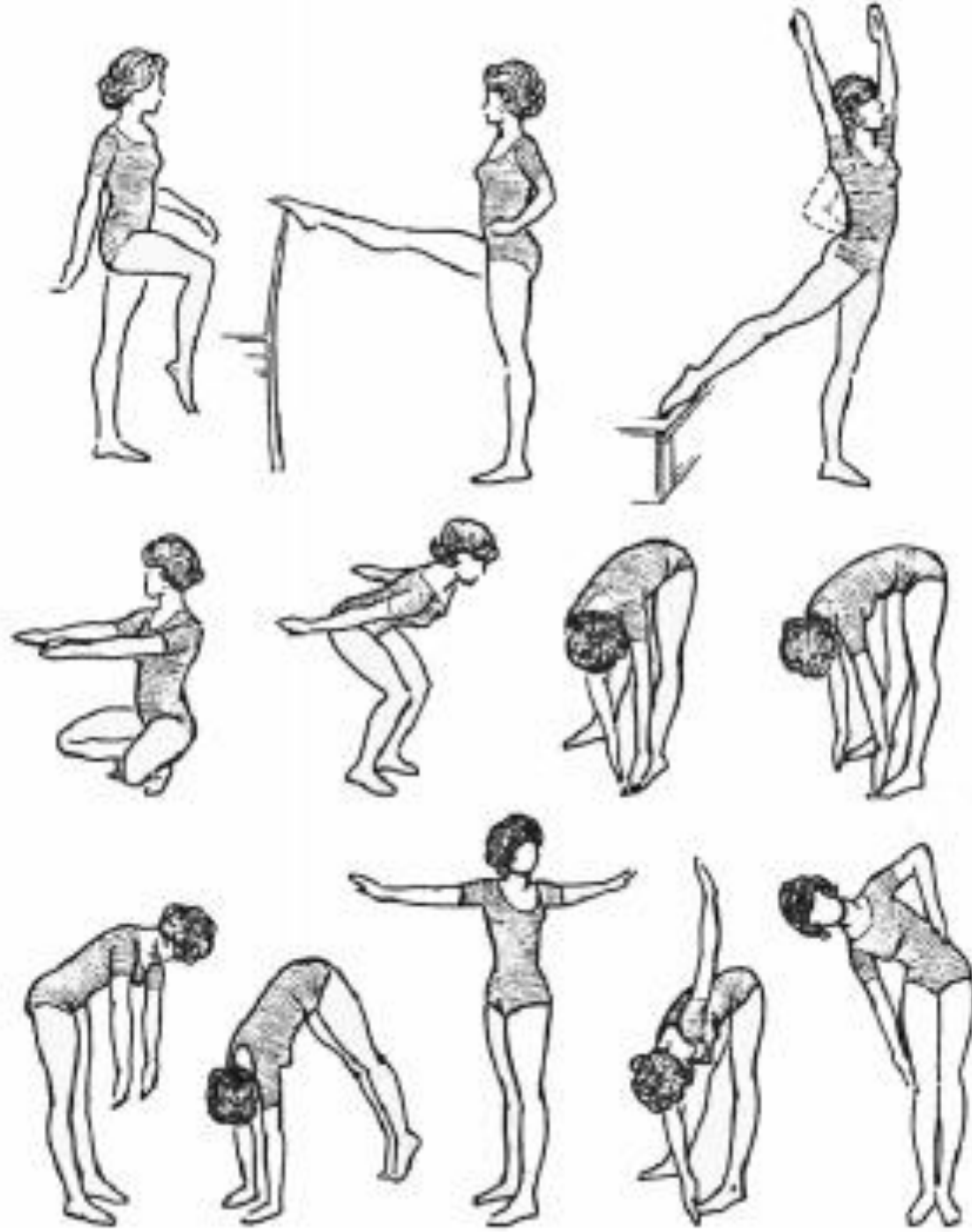- степенью опущения внутренних половых органов
- сопутствующей гинекологической патологией
- сопутствующей экстрагенитальной патологией
- сохранением или восстановлением детородной и менструальной функций
- нарушением функции толстой кишки и сфинктера прямой кишки,
- возрастом больной
- риском хирургического вмешательства и анестезиологического пособия






# Консервативное лечение

- полноценное питание
- водные процедуры
- массаж матки
- смена условий жизни и труда, если они способствуют развитию пролапса
- лечение экстрагенитальных заболеваний, влияющих на формирование генитальной грыжи



а при



# Консервативное лечение

- Вагинальные аппликаторы для электростимуляции мышц тазового дна

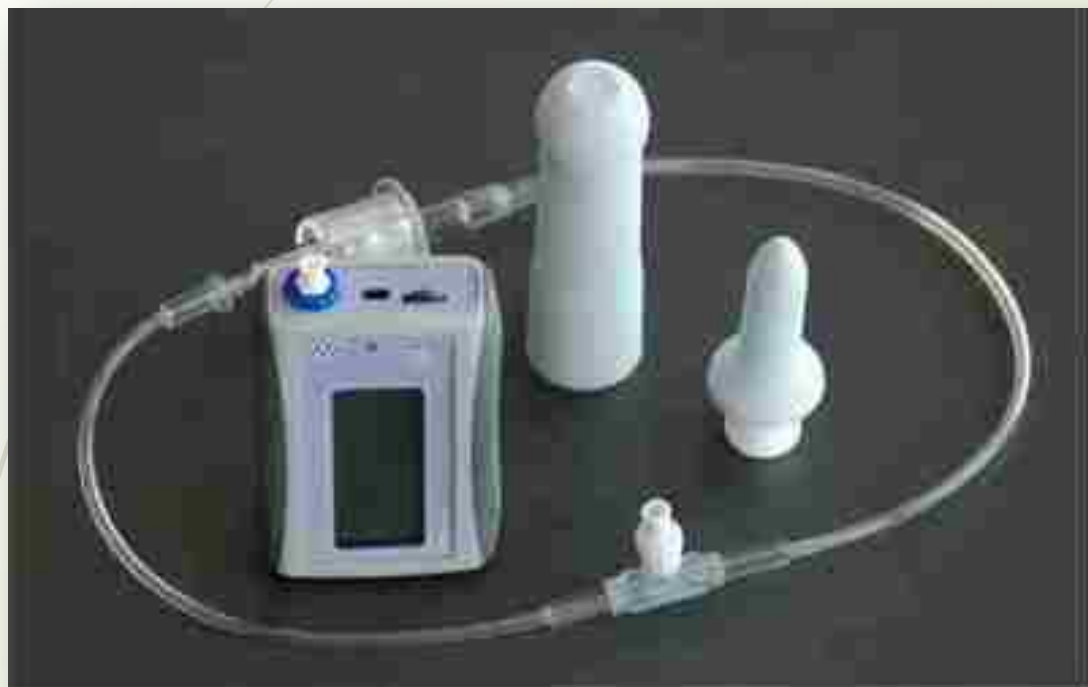

## 1. Электростимуляция мышц тазового дна.

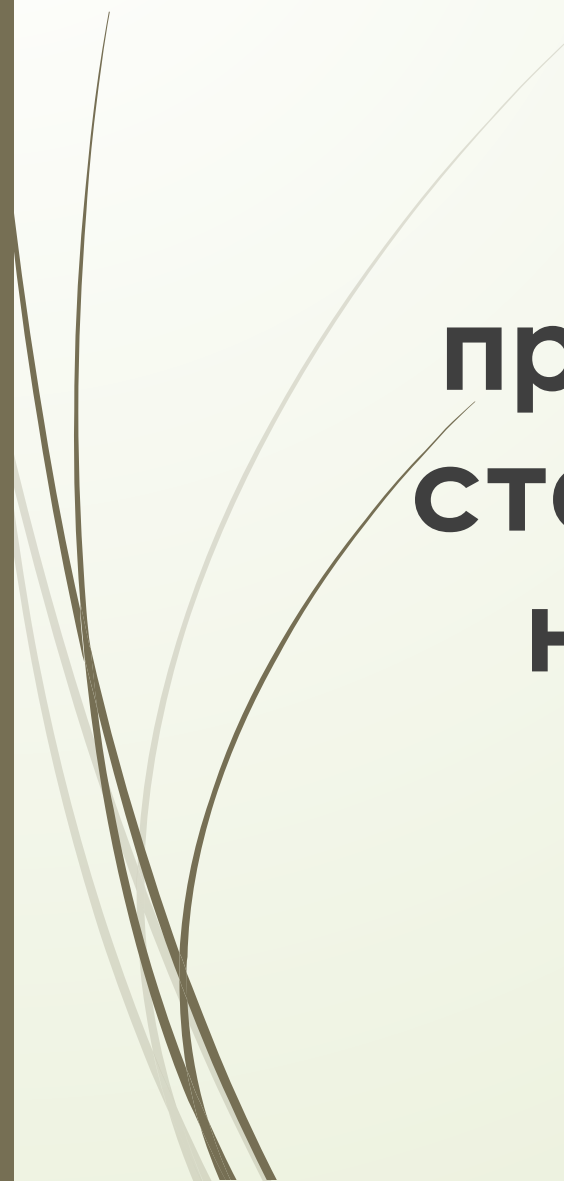
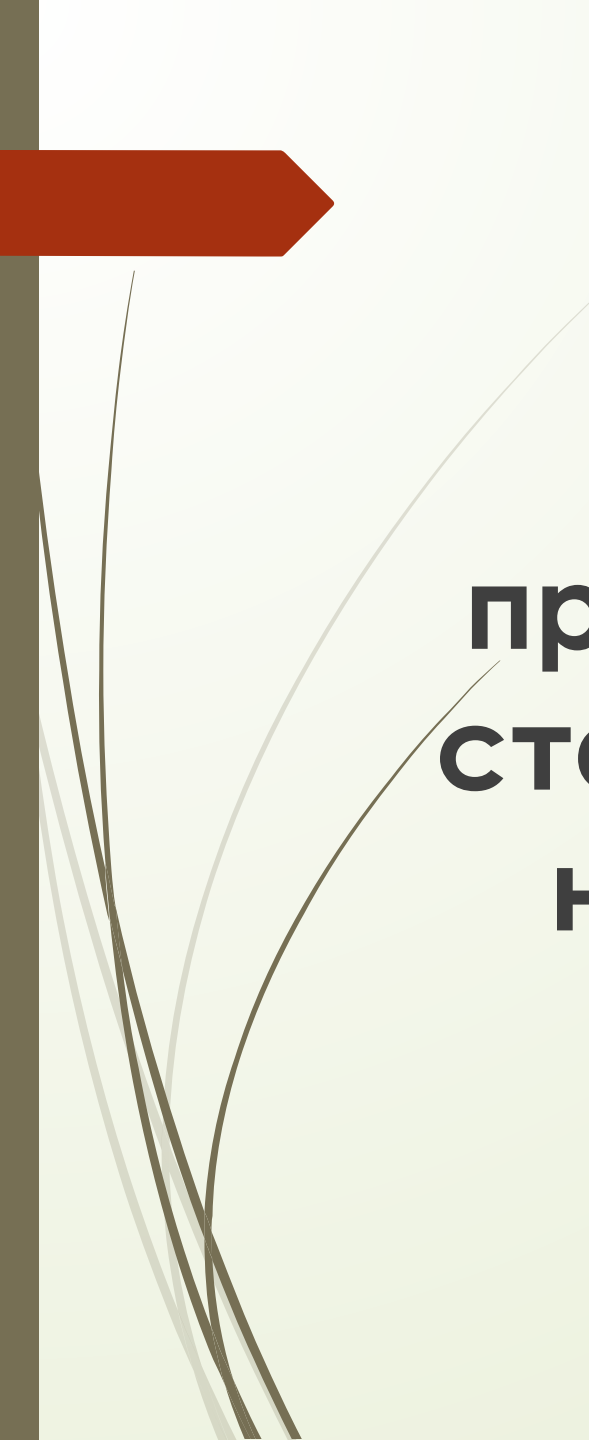
Безболезненный электрический ток проходит через мышцы тазового дна. При наличии стрессового недержания и ослабленных мышц таза электростимуляция укрепляет мышцы, а при императивном недержании — расслабляет мочевой пузырь и предотвращает ненужные сокращения.



# Консервативное лечение



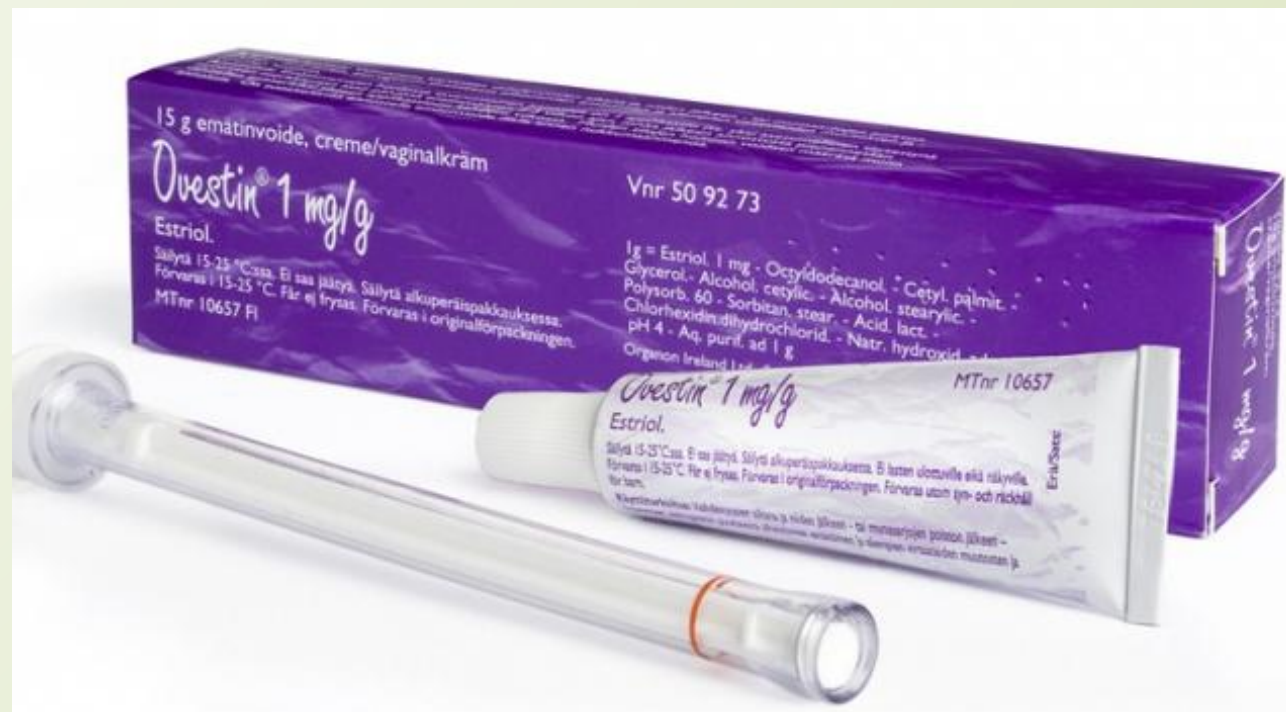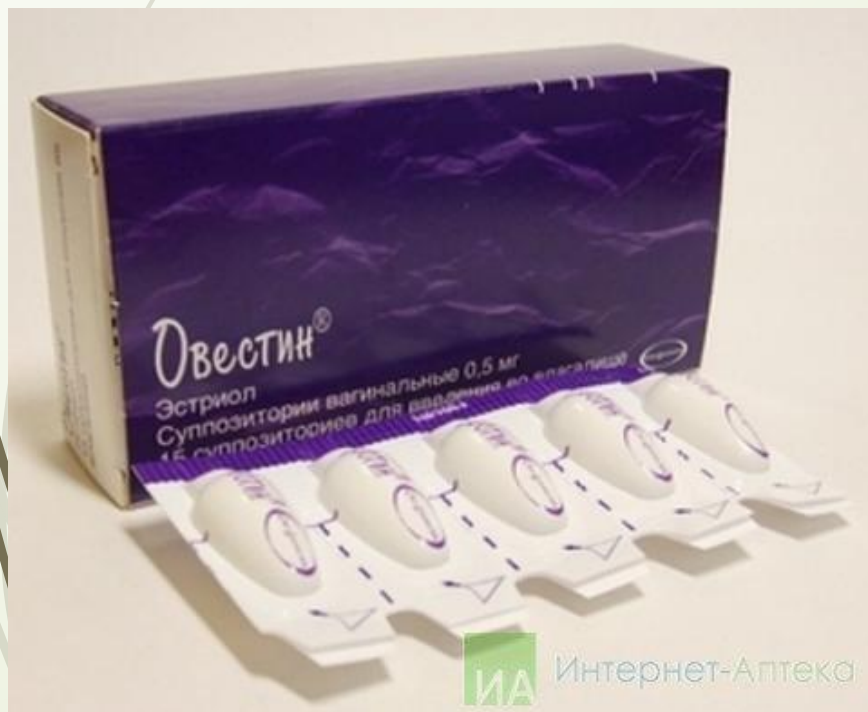**2. Биофидбэк терапия (метод биологической обратной связи).** Позволяет визуально контролировать силу мышечных сокращений. Метод показан при всех проявлениях тазового пролапса, и может использоваться как самостоятельно, так и в сочетании с другими методами лечения, как хирургическими, так и медикаментозными.



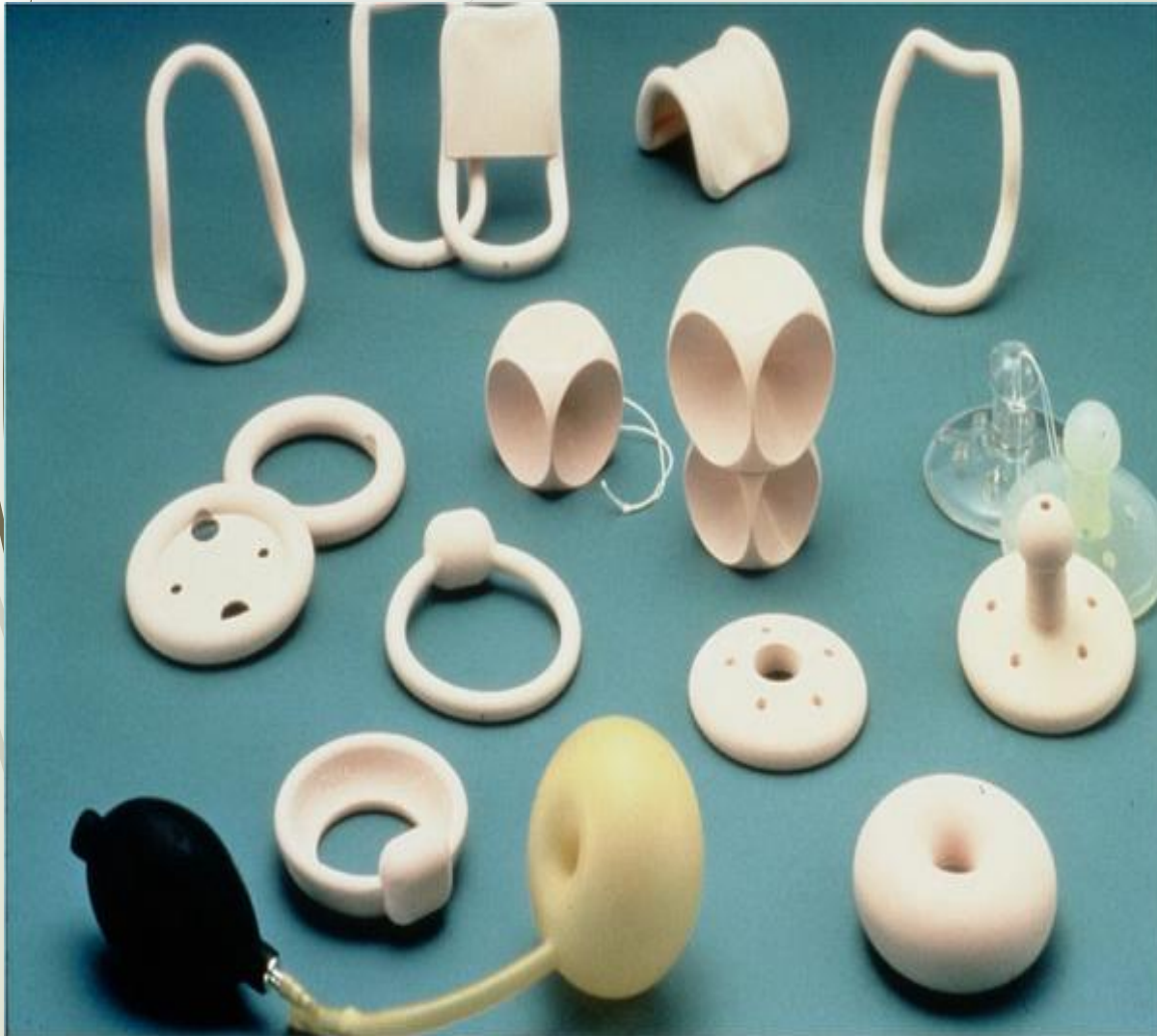**Но применение только  
консервативных методов  
применяется только на ранних  
стадиях опущения, а также при  
невозможности проведения  
хирургического лечения**

# Медикаментозное лечение

## □ Коррекция дефицита эстрогенов



# Применения pessариев:

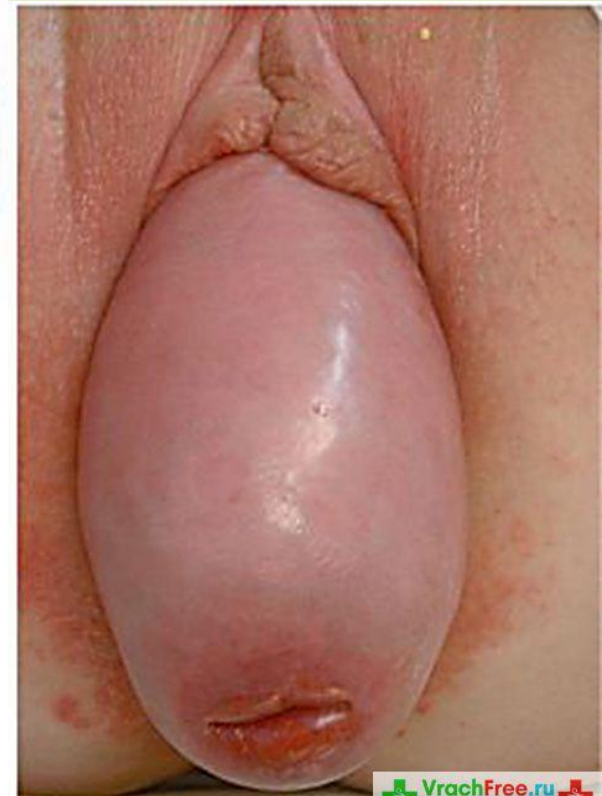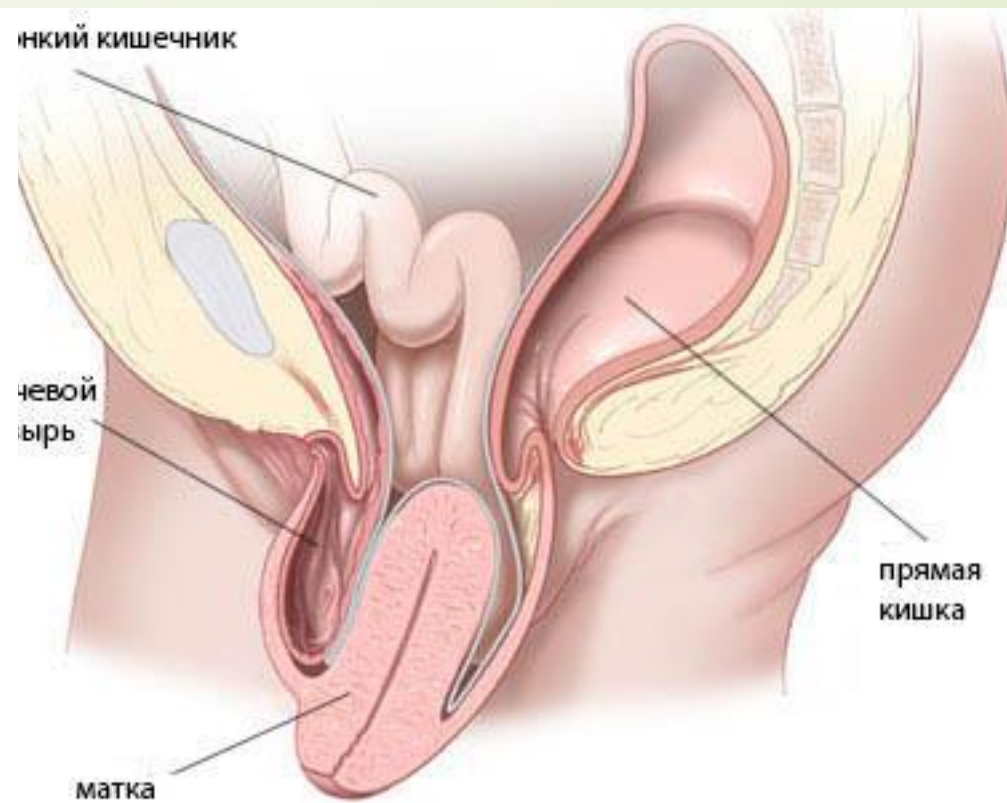
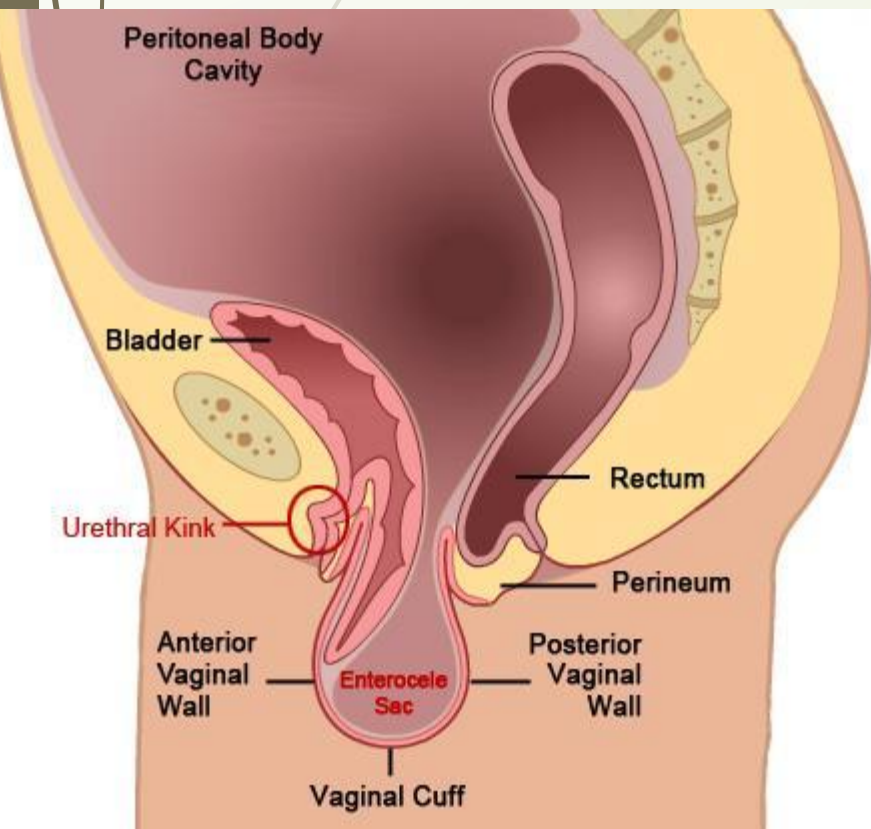


- **Осложненный и неосложненный пролапс гениталий различной степени в случае если:**
  - пациентка не желает оперироваться;
  - имеются противопоказания к оперативному лечению
  - 
  - необходимо отсрочить оперативное лечение

# Хирургическое лечение

Показания для оперативного лечения:

- III и IV степени опущения матки и стенок влагалища
- осложненная форма пролапса





# Хирургическое лечение

## Оперативные доступы:

- Вагинальный
- Лапаротомный
- Лапароскопический



## Рекомендации ВОЗ по выбору метода фиксации влагалища:

- Абдоминальный и вагинальный доступы эквивалентны и имеют сравнимые отдаленные результаты
- Частота рецидивирования опущения купола и передней стенки влагалища после сакроспинальной фиксации вагинальным доступом высока по сравнению с сакрокольпопексией
- Оперативные вмешательства лапаротомным доступом более травматичны, чем операции лапароскопическим или вагинальным доступом



# Вагинальная экстраперитонеальная кольпопексия (Prolift)

- Проводят разрез слизистой оболочки влагалища, отступя 2–3 см проксимальнее наружного отверстия уретры, через купол влагалища до кожи промежности. Необходимо рассечь не только слизистую влагалища, но и подлежащую фасцию. Широко мобилизуют заднюю стенку мочевого пузыря с вскрытием клетчаточных пространств запирательных пространств. Идентифицируют костный бугорок седалищной кости.
- Далее под контролем указательного пальца чрескожно при помощи специальных проводников перфорируют мембрану запирательного отверстия в двух максимально удалённых друг от друга местах с проведением стилетов латеральнее arcus tendinous fascia endopelvina.



# Вагинальная экстраперитонеальная кольпопексия (Prolift)

- Далее широко мобилизуют переднюю стенку прямой кишки, вскрывают ишиоректальное клетчаточное пространство, идентифицируют костные бугорки седалищных костей, сакроспинальные связки. Через кожу промежности (латеральнее ануса и ниже его на 3 см) идентичными стилетами перфорируют сакроспинальные связки на 2 см медиальнее от места прикрепления к костному бугорку (безопасная зона).
- При помощи проводников, проведённых через полиэтиленовые тубусы стилетов, сетчатый протез оригинальной формы устанавливают под стенку влагалища, расправляют без натяжения и фиксации.

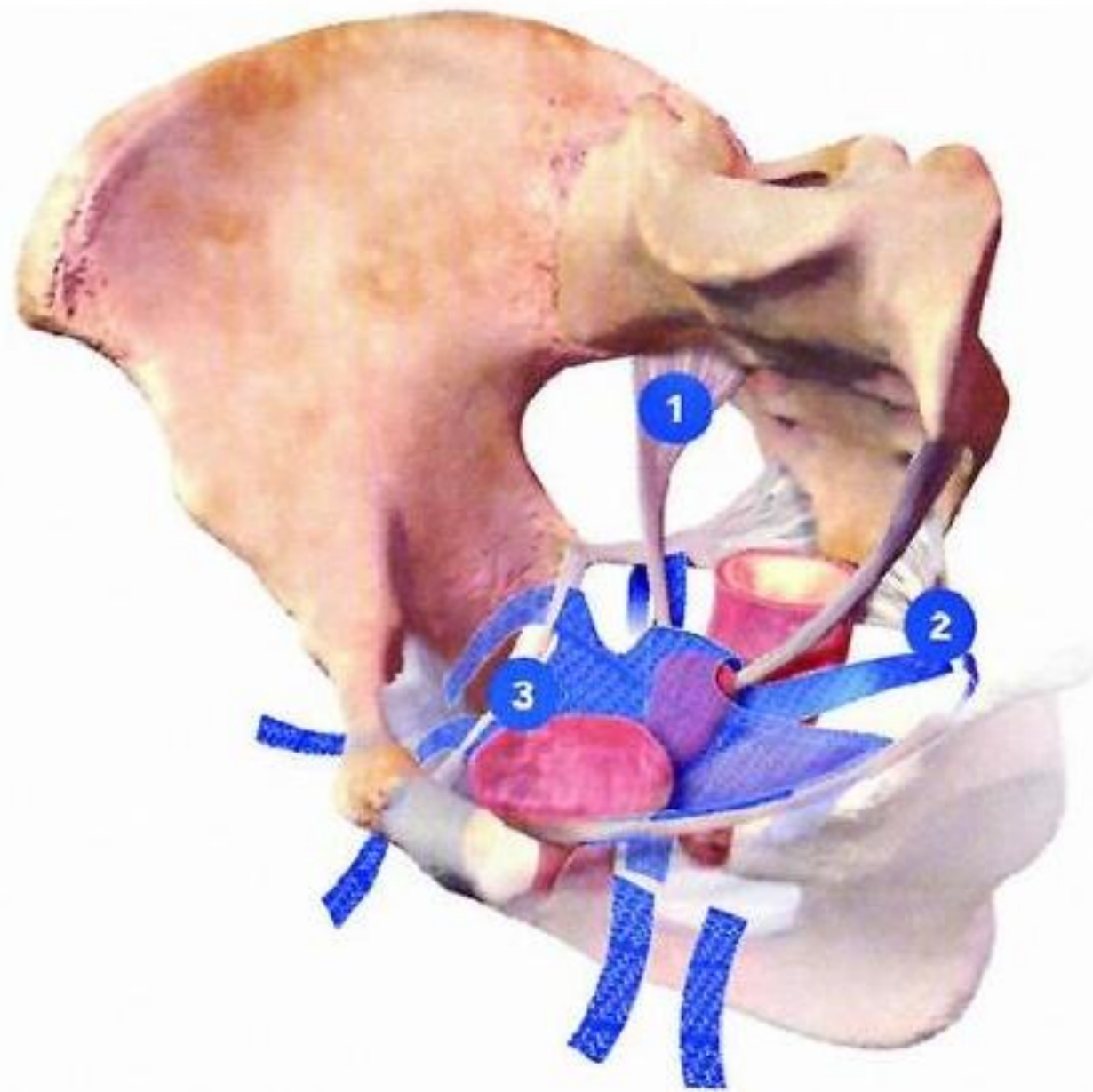

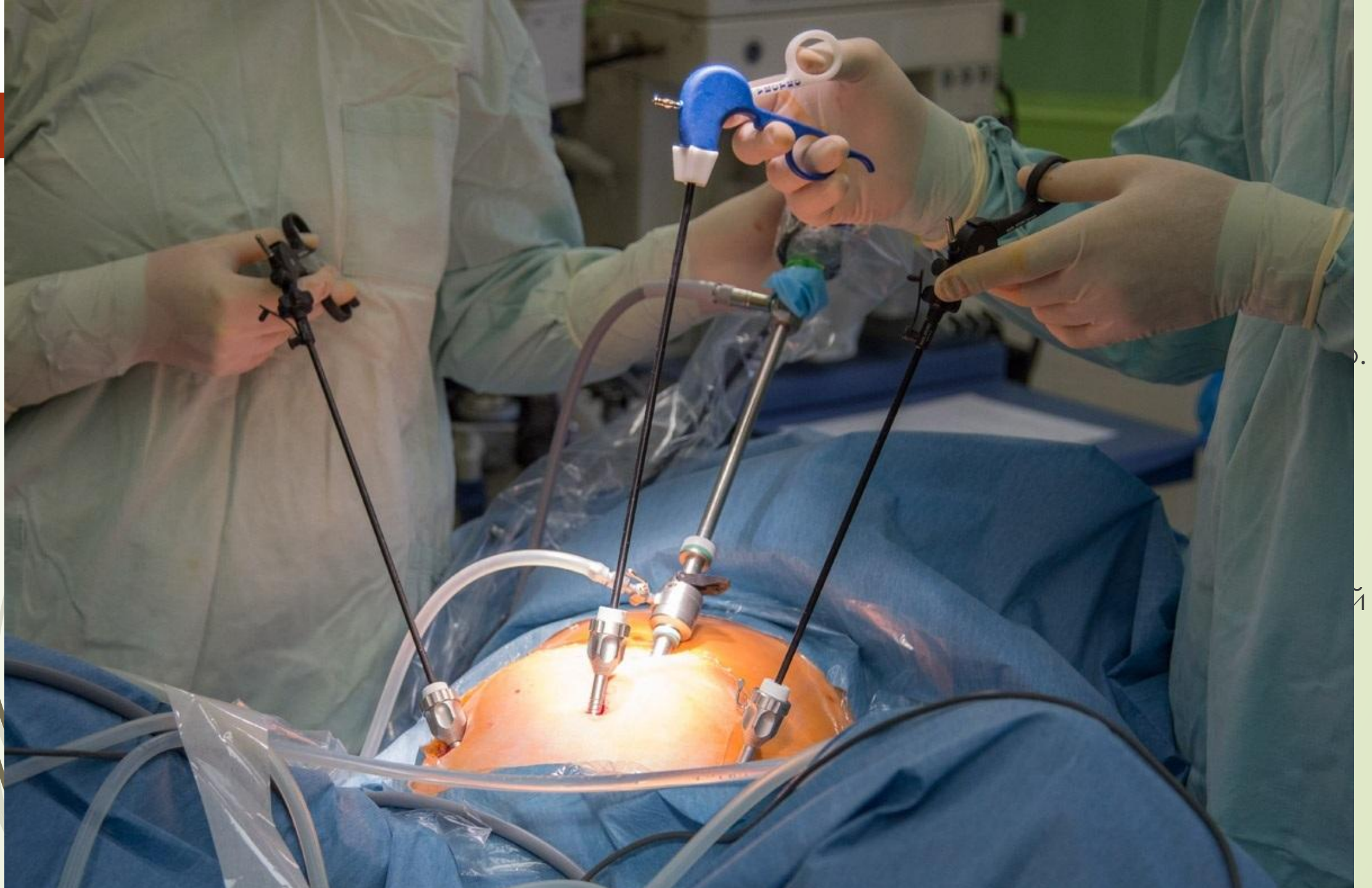

Рис. 27-4. Расположение сетчатого протеза Prolift Total.

1 — lig. Uterosacralis; 2 — lig. Sacrospinialis; 3 — Arcus tendinous fascia endopelvina.

- 
- Длительность операции не превышает 90 мин,
  - стандартная кровопотеря не превышает 50–100 мл.
  - В послеоперационном периоде рекомендуют раннюю активизацию с включением в режим положения сидя со вторых суток.
  - Критерием выписки, помимо общего состояния пациентки, служит адекватное мочеиспускание
  - Из осложнений, связанных с техникой операции, следует отметить кровотечение (наиболее опасно повреждение запирательных и срамных сосудистых пучков), перфорацию полых органов (мочевого пузыря, прямой кишки). Из поздних осложнений наблюдают эрозии слизистой влагалища.



0.

21



# Лапароскопическая сакрокольпопексия

- Далее двумя идентичными швами протез фиксируют к шейке матки (или куполу влагалища при выполнении гистерэктомии).
- На следующем этапе операции сетчатый протез 3х5 см из идентичного материала фиксируют к заранее мобилизованной передней стенке влагалища и сшивают с ранее установленным протезом в области купола влагалища или культи шейки матки. В условиях умеренного натяжения протез фиксируют одним или двумя нерассасывающимися швами к поперечной пресакральной связке. На окончательном этапе выполняют перитонизацию.



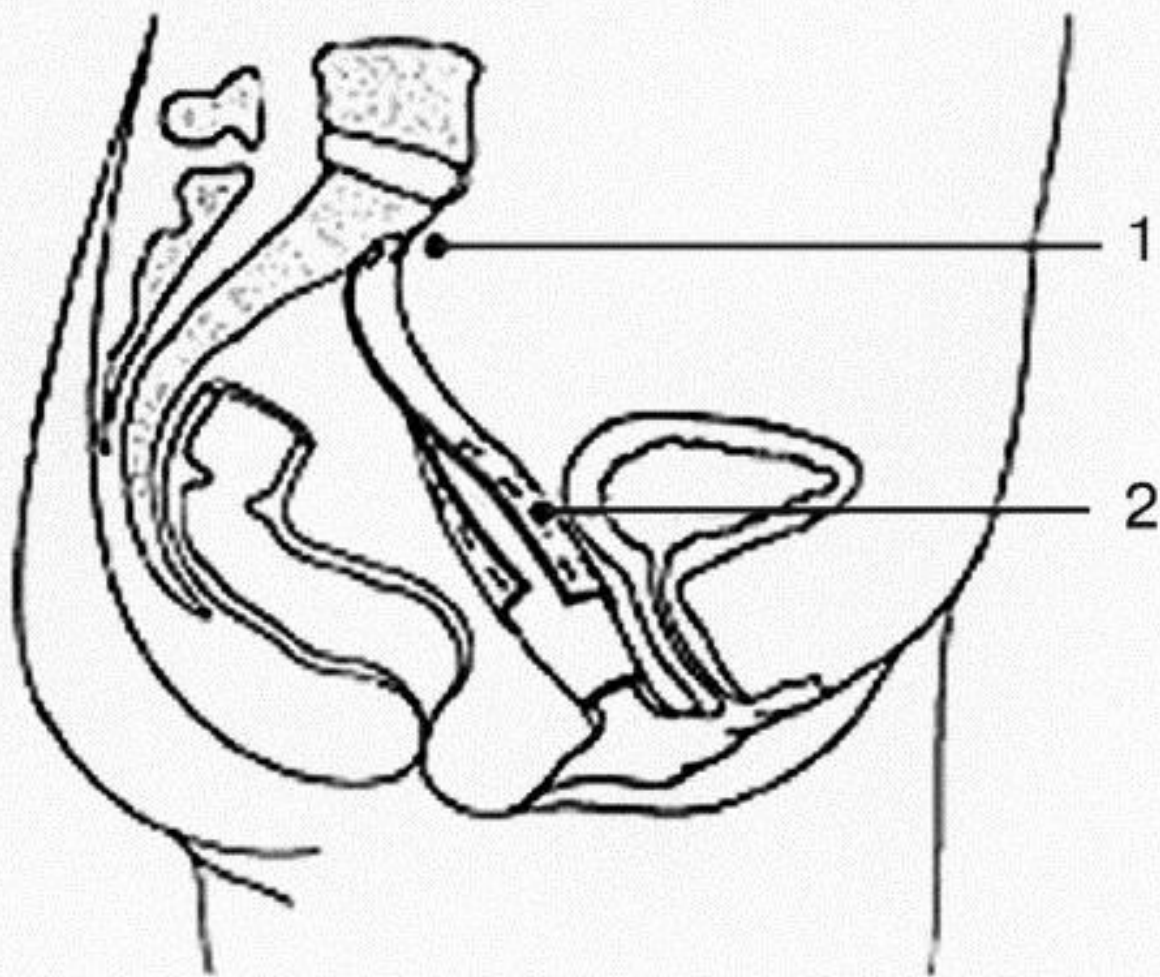



Рис. 27-5. Операция сакрокольпопексии. 1 — место фиксации протеза к крестцу. 2 — место фиксации протеза к стенкам влагалища.

- 
- При выполнении лапароскопической вагинопексии могут провести ампутацию или экстирпацию матки, позадилонную кольпопексию по Берчу (при симптомах НМ при напряжении), зашивание паравагинальных дефектов.
  - Следует отметить раннюю активизацию в послеоперационном периоде. Средний срок послеоперационного периода — 3–4 дня. Продолжительность амбулаторной реабилитации — 4–6 нед.
  - Помимо типичных для лапароскопии осложнений возможны ранение прямой кишки в 2–3% случаев, кровотечения (особенно при выделении леваторов) у 3–5% больных. Среди поздних осложнений после сакрокольпопексии в сочетании с экстирпацией матки отмечают эрозию купола влагалища (до 5%).




# Рекомендации в послеоперационном периоде:

1. Ограничение подъёма тяжести более 5–7 кг в течение 6 нед. В последующем пациентам следует избегать подъёма тяжести более 10 кг
2. Половой покой в течение 6 нед.
3. Физический покой в течение 2 нед. По истечении 2 нед разрешают лёгкую физическую нагрузку.
4. Важно регулировать акт дефекации, лечить хронические заболевания дыхательной системы, сопровождающиеся длительным кашлем.
5. Не рекомендуют некоторые виды физических упражнений (велотренажёр, езда на велосипеде, гребля).
6. На длительный срок назначают местное применение эстрогенсодержащих препаратов в вагинальных свечах).
7. Лечение нарушений мочеиспускания по показаниям.



# Прогноз:

- Прогноз лечения пролапса половых органов, как правило, благоприятный при адекватно подобранном хирургическом лечении, соблюдении режима труда и отдыха, ограничении физических нагрузок.
- 



**Спасибо за внимание!**