Оболочки головного мозга

Сравнение оболочек головного и спинного мозга

ГОЛОВНОЙ МОЗГ	СПИННОЙ МОЗГ
Твердая мозговая оболочка **(dura mater)**	***Твердая мозговая оболочка*** **(dura mater)**
прикреплена к внутренней поверхности черепа (нет эпидурального пространства)	отделена от позвоночника эпидуральным пространством
состоит из двух сросшихся слоев (периостального и менингеального), расхождение которых формирует пазухи	состоит из одного слоя (только спинальная твердая оболочка; позвонки покрыты собственной периостальной оболочкой)
Паутинная оболочка **(arachnoidea)**	***Паутинная оболочка*** **(arachnoidea)**
при жизни прилежит к твердой мозговой оболочке (нет субдурального пространства)	при жизни прилежит к твердой оболочке (нет субдурального пространства)
арахноидальные грануляции в верхнем сагиттальном синусе	нет арахноидальных грануляций
арахноидальные трабекулы	арахноидальные трабекулы малочисленны или отсутствуют, имеются крупные арахноидальные перегородки
субарахноидальные пространства включают много цистерн	субарахноидальные пространства с одной цистерной
Мягкая мозговая оболочка **(pia mater)**	***Мягкая мозговая оболочка*** **(pia mater)**
интимно сращена с поверхностью мозга	интимно сращена с поверхностью мозга
нет специализации	специализация по форме связок, концевых нитей и **linea splendens**
окружает сосуды по ходу их в коре большого мозга	окружает сосуды по ходу спинного мозга

Между твердой оболочкой и надкостницей находится **эпидуральное пространство**, заполненное жировой клетчаткой.

Между паутинной и твердой оболочками находится **субдуральное пространство**, пронизанное большим количеством тонких соединительнотканных перегородок.

Субдуральное пространство вверху соединяется с аналогичным пространством в полости черепа, а внизу слепо заканчивается на уровне **II** крестцового позвонка.

Паутинная оболочка срастается с твердой в области межпозвоночных отверстий.

Между мягкой и паутинной оболочкой находится **подпаутинное (субарахноидальное) пространство**, заполненное спинно-мозговой жидкостью.

Автор слайда – Деркачева Н.И.

Мозговые оболочки

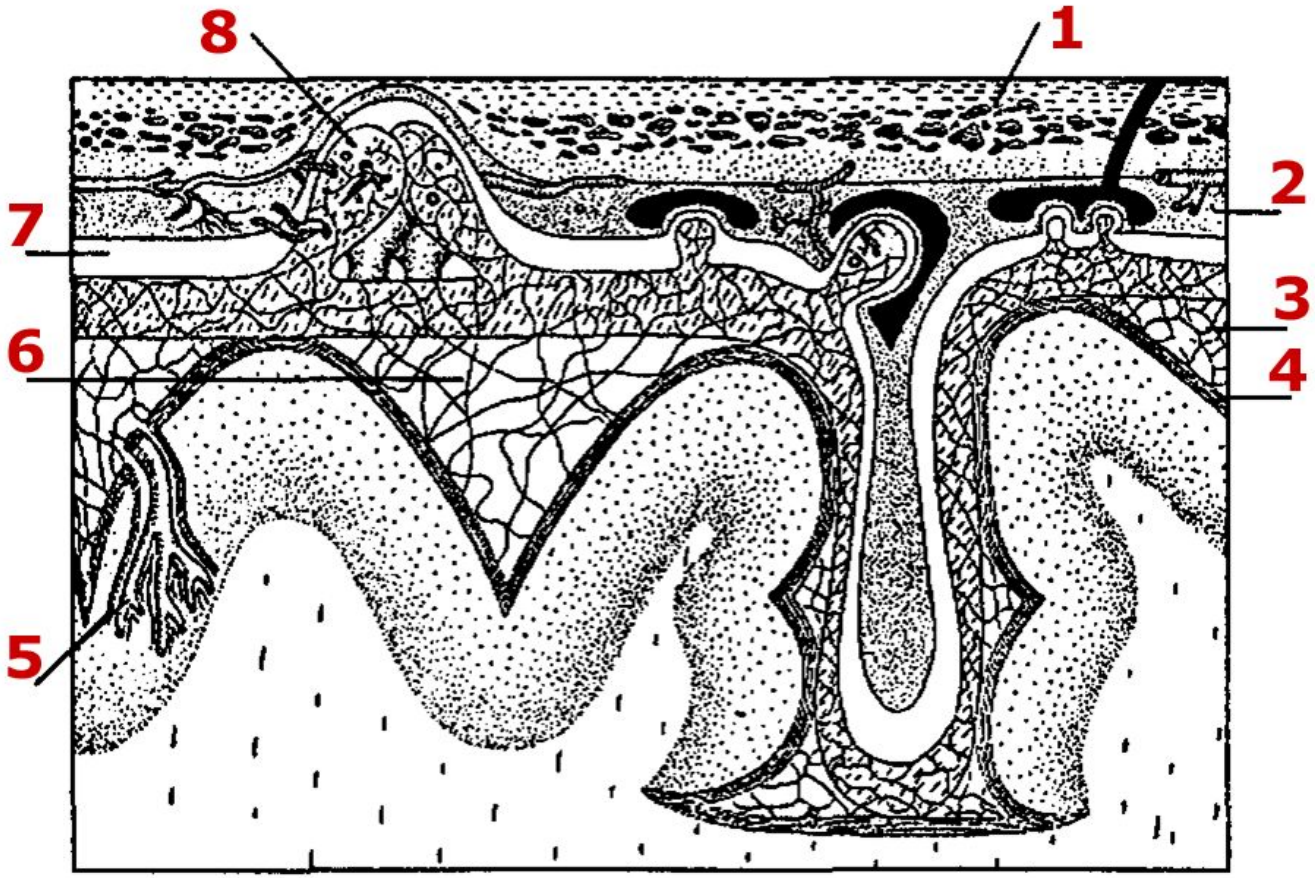

1 — кость, 2 — твердая оболочка, 3 — паутинная оболочка, 4 — мягкая оболочка, 5 — кровеносные сосуды, 6 — подпаутинное пространство, 7 — субдуральное пространство, 8 — грануляция.

Автор слайда – Деркачева

Оболочки мозга

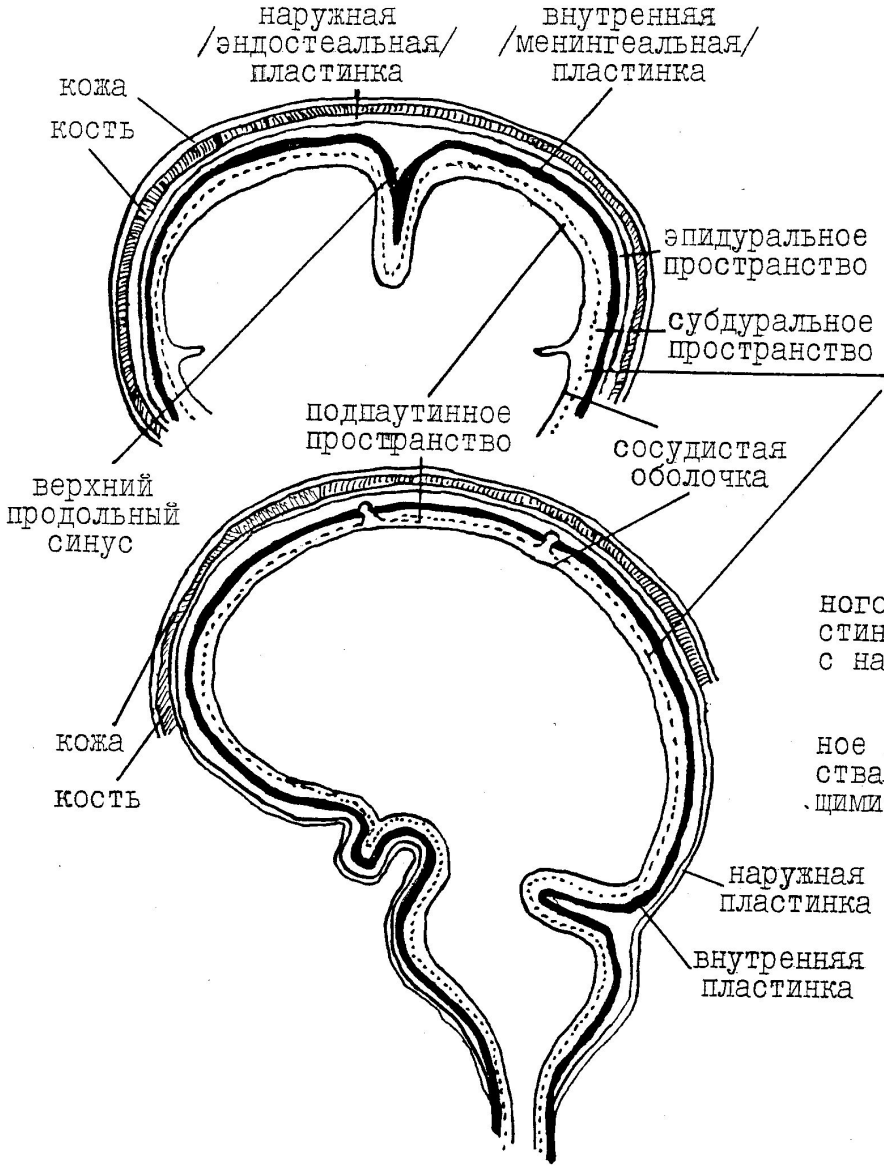

ОБОЛОЧКИ МОЗГА

- твердая мозговая оболочка *dura mater*
- мягкая мозговая оболочка *pia mater*
  - паутинная мозговая оболочка
  - сосудистая мозговая оболочка

Твердая оболочка головного мозга состоит из 2 пластинок: наружной, сросшейся с надкостницей, и внутренней.

Эпидуральное, субдуральное и подпаутинное пространства заполнены соответствующими жидкостями.

Оболочк
и мозга

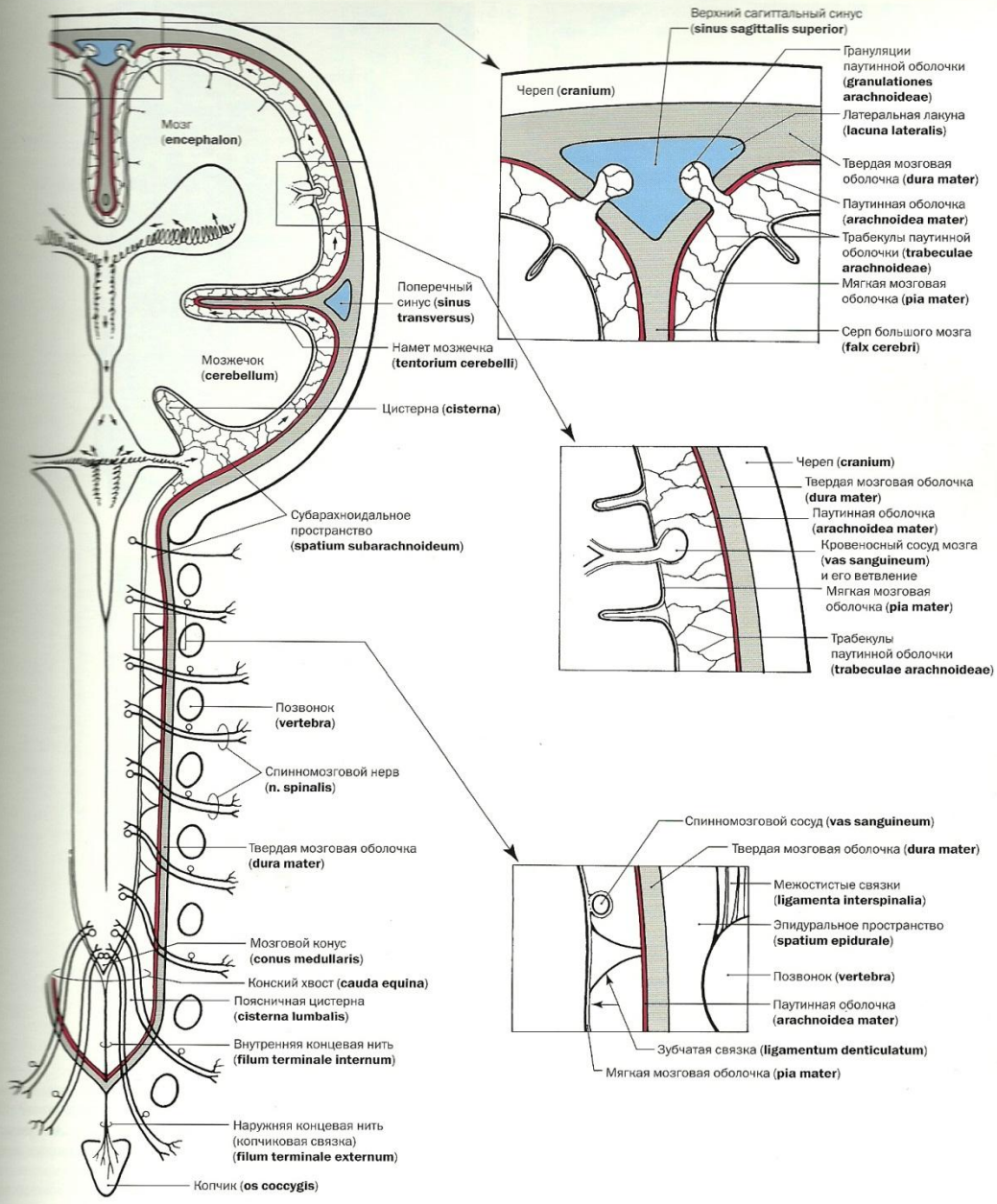

2–47 Полусхематичное изображение центральной нервной системы и оболочек. Подробно показаны оболочки в области верхнего сагиттального синуса, на латеральной поверхности полушария и вокруг спинного мозга. Цереброспинальная жидкость вырабатывается сосудистыми сплетениями в боковых, третьем и четвертом желудочках. Она циркулирует в желудочковой системе (маленькие стрелки) и проникает в субарахноидальное пространство через среднее отверстие Мажанди и два латеральных отверстия Люшка. При жизни паутинная оболочка прикреплена к внутренней поверхности твердой оболочки, т.е. *субдурального пространства не существует.*

Твердая оболочка образует выросты, глубоко входящие между частями головного мозга.

Серп большого мозга находится между большими полушариями.

Намет мозжечка отделяет мозжечок от больших полушарий.

В местах срастания с костями черепа твердая мозговая оболочка образует каналы, ***синусы***, по которым происходит отток венозной крови от мозга.

Автор слайда – Деркачева Н.И

КТ с примерами эпидурального кровоизлияния

Эпидуральное кровоизлияние

Острая субдуральная гематома

Хроническая и подострая фаза субдуральной гематомы

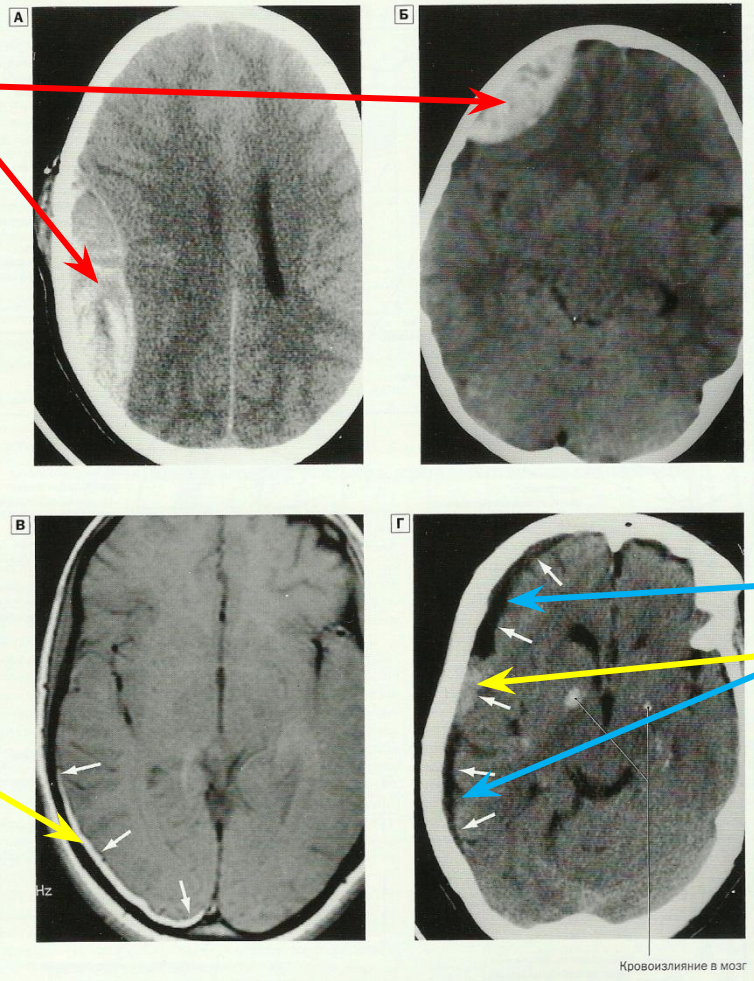

2–48 Компьютерные томограммы с примерами эпидурального (экстрадурального) кровоизлияния (**А**, **Б**), острой (**В**) и подострой (**Г**) субдуральных гематом. Обратите внимание на двояковыпуклую форму эпидурального очага (**А**, **Б**), его многокамерность и наружное положение относительно вещества мозга. Острая субдуральная гематома (**В**), наоборот, тонкая и расположена на удалении от коры. На (**Г**) субдуральная гематома представлена в хронической и подострой фазах. Хроническая фаза показана двумя верхними и двумя нижними стрелками (кровь замещена жидкостью), а подострая фаза — средней стрелкой (свежая кровь). Обратите внимание на распространение этого очага по поверхности коры и его узость по сравнению с эпидуральным очагом. У пациента (**Г**) также есть небольшое кровоизлияние в вещество мозга, в основном в колено внутренней капсулы. Дополнительные комментарии по поводу эпидуральных и субдуральных гематом см. на с. 46.

Воспаление мозговых оболочек

- Менингиты:
  - Эпидемический менингококковый цереброспинальный
  - Вторичный гнойный
  - Острый серозный
  - Острый лимфоцитарный хориоменингит
  - Орнитозный
  - Грибковый

Между паутинной и сосудистой оболочками находится подпаутинное пространство, заполненное особой жидкостью — ***ликвором***.

Ликвор заполняет полости головного и спинного мозга. Общее содержание ликвора в организме 200—400 мл.

Ликвор, заполняющий полости головного мозга, называется ***черепномозговой жидкостью***.

Ликвор, заполняющий спинномозговой канал, называется ***спинномозговой жидкостью***.

Полости головного мозга связаны со спинномозговым каналом и образуют расширения, называемые **мозговыми желудочками.**

Автор слайда – Деркачева Н.И

Желудочки мозга

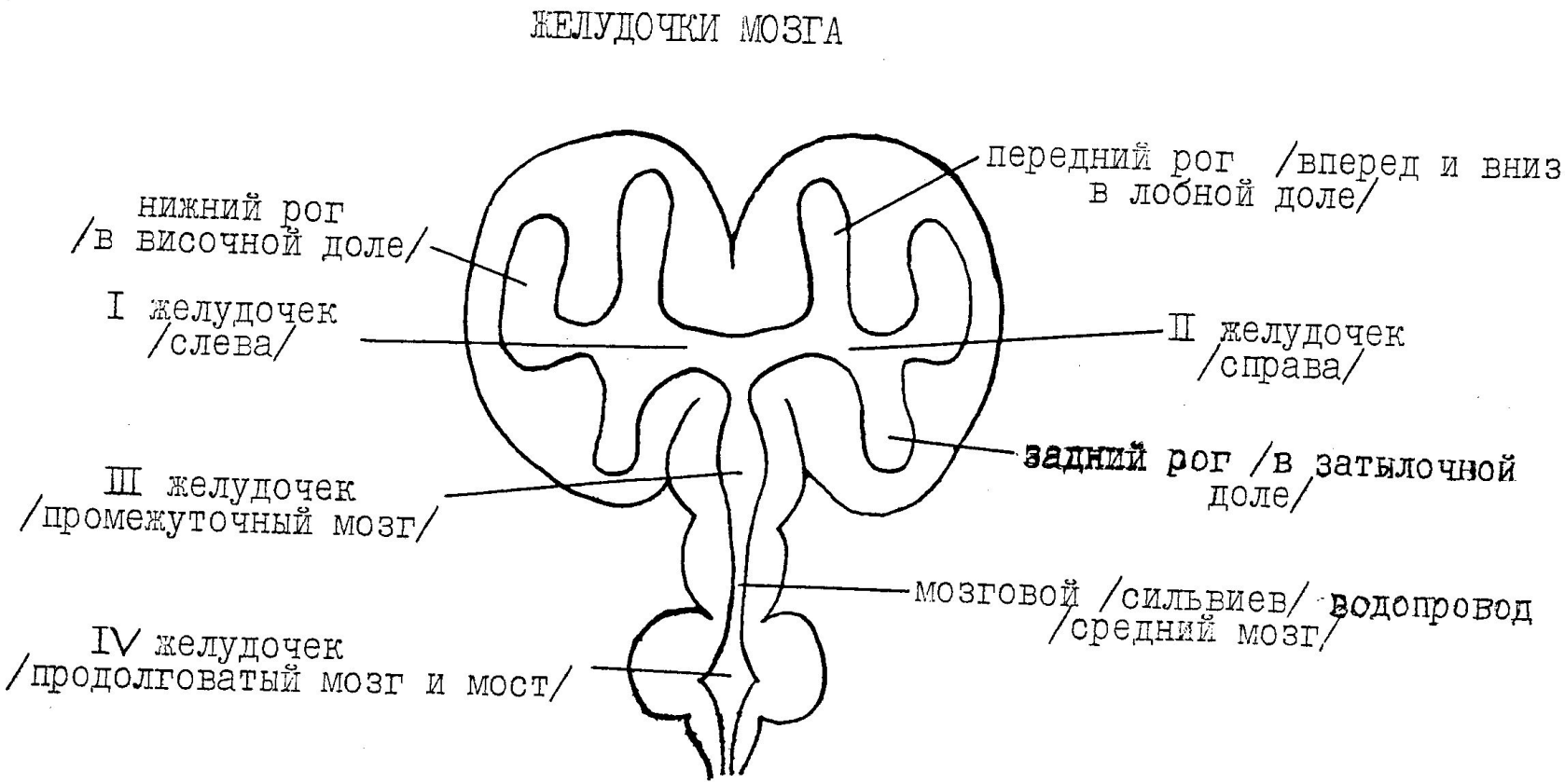

Полости центральной нервной системы

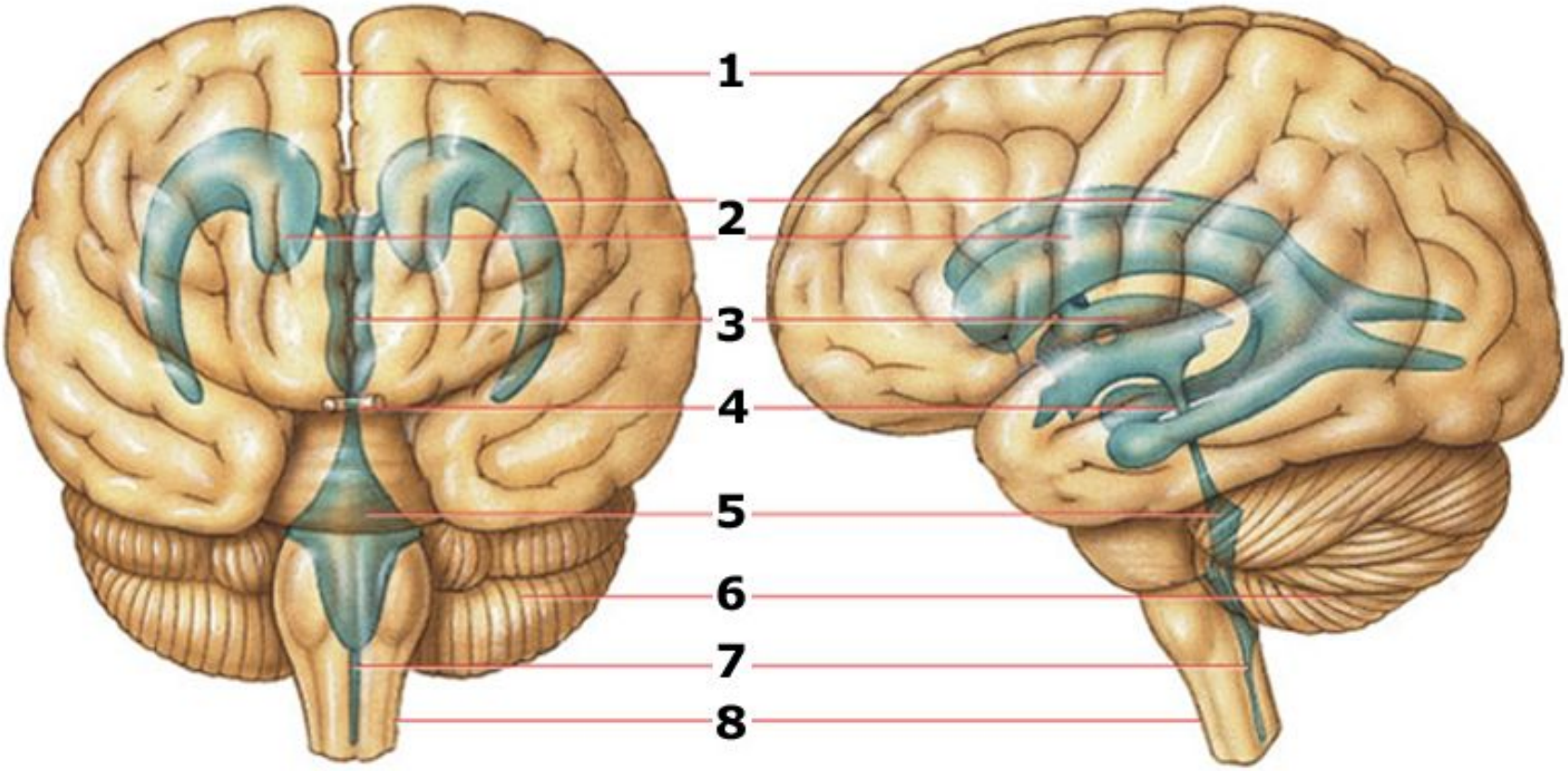

1 — большие полушария, 2 — боковые желудочки,
3 — третий желудочек, 4 — сильвиев водопровод,
5 — четвертый желудочек, 6 — мозжечок,
7 — спинномозговой канал, 8 — спинной мозг.

Автор слайда – Деркачева

Мозговые желудочки на горизонтальном срезе головного мозга

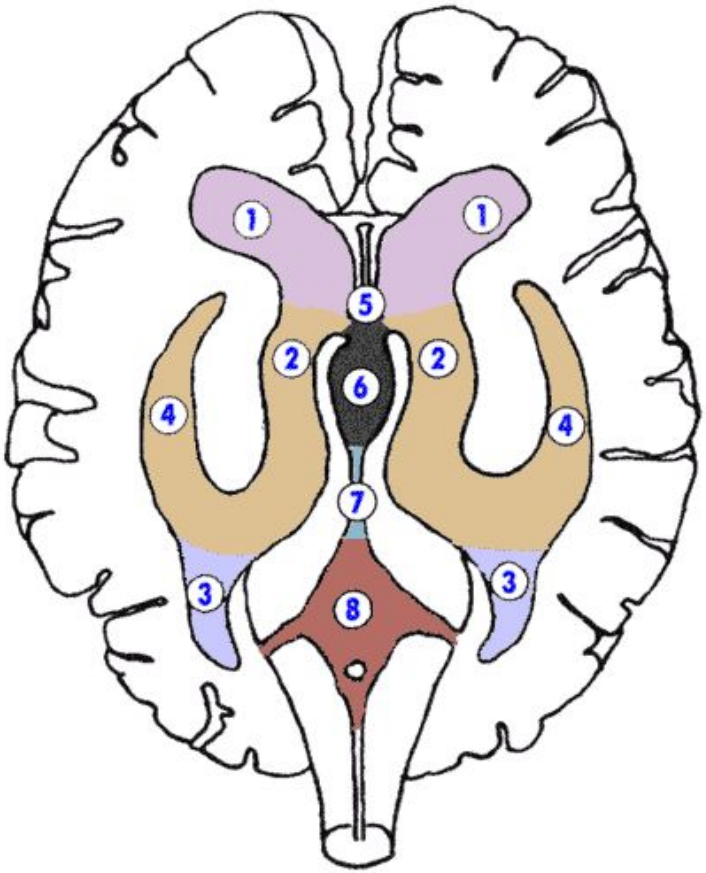

1 — передние рога боковых желудочков, 2 — центральная часть боковых желудочков, 3 — задние рога боковых желудочков, 4 — нижние рога боковых желудочков, 5 — межжелудочковое отверстие, 6 — третий желудочек, 7 — сильвиев водопровод, 8 — четвертый желудочек.

Автор слайда – Деркачева

Визуализация желудочков мозга

Боковые желудочки расширены

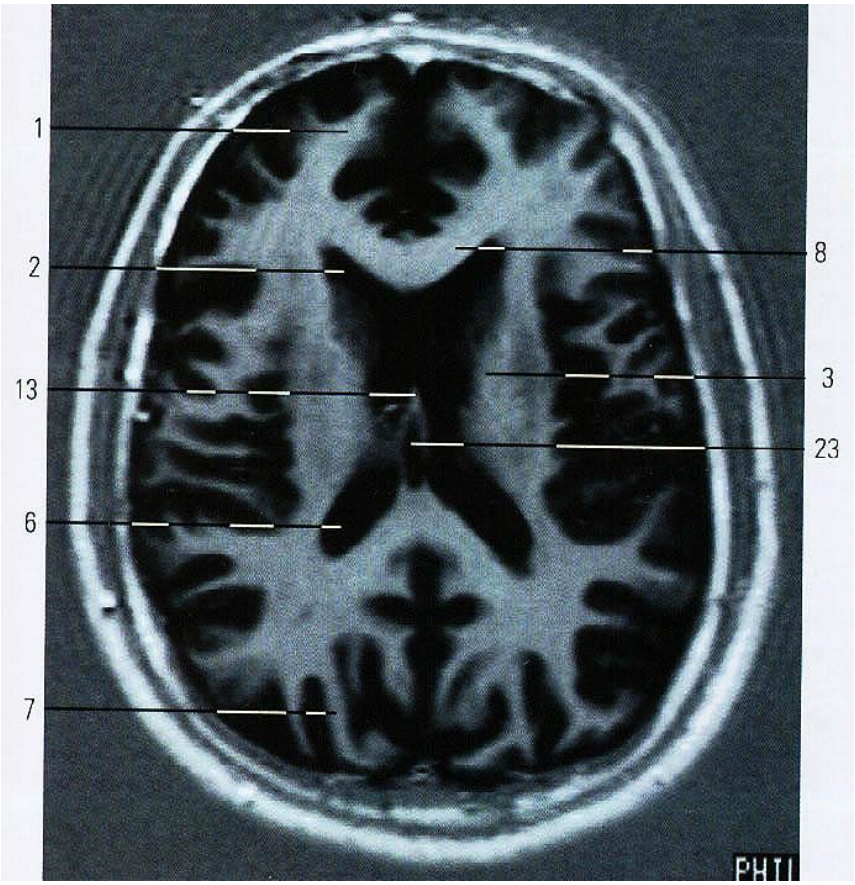

MRT головного мозга. Горизонтальный срез головы на уровне боковых желудочков мозга

Состав и характеристики ликвора

- Бесцветная, прозрачная жидкость, похожа на плазму крови
- Объем 100-150 мл у взрослого человека
- Общий белок – 0.15-0.45 г/л
- Реакция слабощелочная (pH 7.35-7.8)
- Глюкоза 2,00 - 4,18 ммоль/л
- Ионы хлора 120 - 128 ммоль/л
- Низкая активность ферментов
- образуется непрерывно со скоростью 0,2–0,8 мл/мин

Показания для анализа ликвора

- Гематомы
- Опухоли
- Инсульты
- Инфекции
- Воспалительные процессы
- Заболевания внутренних органов (почечная недостаточность, диабетическая кома)

Белок в ликворе при различных патологиях

Таблица 1. Содержание белка в СМЖ при различных заболеваниях

Клинические ситуации	Физические свойства ликвора	Содержание белка, мг/дл	Реакция Панди
Норма	Бесцветный, прозрачный		-
Повышенная экссудация плазмы			
бактериальный менингит	мутный с опалесценцией	80 – 500	+/+++
криптококовый менингит	прозрачный или мутный,	25 – 200	+/+++
вирусный менингит	прозрачный или слегка мутный, бесцветный	30 – 100	-
энцефалит	прозрачный или слегка мутный, бесцветный	15 – 100	-
полиомиелит	прозрачный, бесцветный	10 – 300	-
опухоль мозга	обычна прозрачный	15 – 200	-
опухоль спинного мозга	прозрачный, бесцветный или желтоватый	100 – 2000	+/+++
геморрагический инсульт	прозрачный, желтоватый или красноватый	30 – 150	-/+
Повышенная локальная продукция иммуноглобулинов			
нейросифилис	прозрачный, бесцветный	50 – 150	+++
рассеянный склероз	прозрачный, бесцветный	25 – 50	- / +
Повышенная экссудация плазмы и локальная продукция иммуноглобулинов			
туберкулезный менингит	бесцветный или слегка мутный, фибриновый сгусток	50 – 300	+/+++
абсцесс мозга	бесцветный или слегка мутный	20 – 120	-

Клетки в ликворе при патологиях

Таблица 3. Клеточный состав ликвора при различных патологических состояниях

Клинические ситуации	Цитоз	Клетки
Норма	0 – 5	лф
бактериальный (гнойный) менингит	> 500	нф
криптококовый менингит	50 – 100	нф, лф
вирусный менингит	до 500	лф
туберкулезный менингит (острая стадия)	> 100	нф
энцефалит	до 500	лф
полиомиелит	до 500	лф
опухоль мозга	10 – 80	лф
ишемический инсульт	10 – 200	
геморрагический инсульт		клетки крови
нейросифилис	10 – 100	лф
рассеянный склероз	3 – 50	лф
туберкулезный менингит	50 – 500	лф

Примечание: лф – лимфоциты, нф - нейтрофилы

Циркуляция ликвора

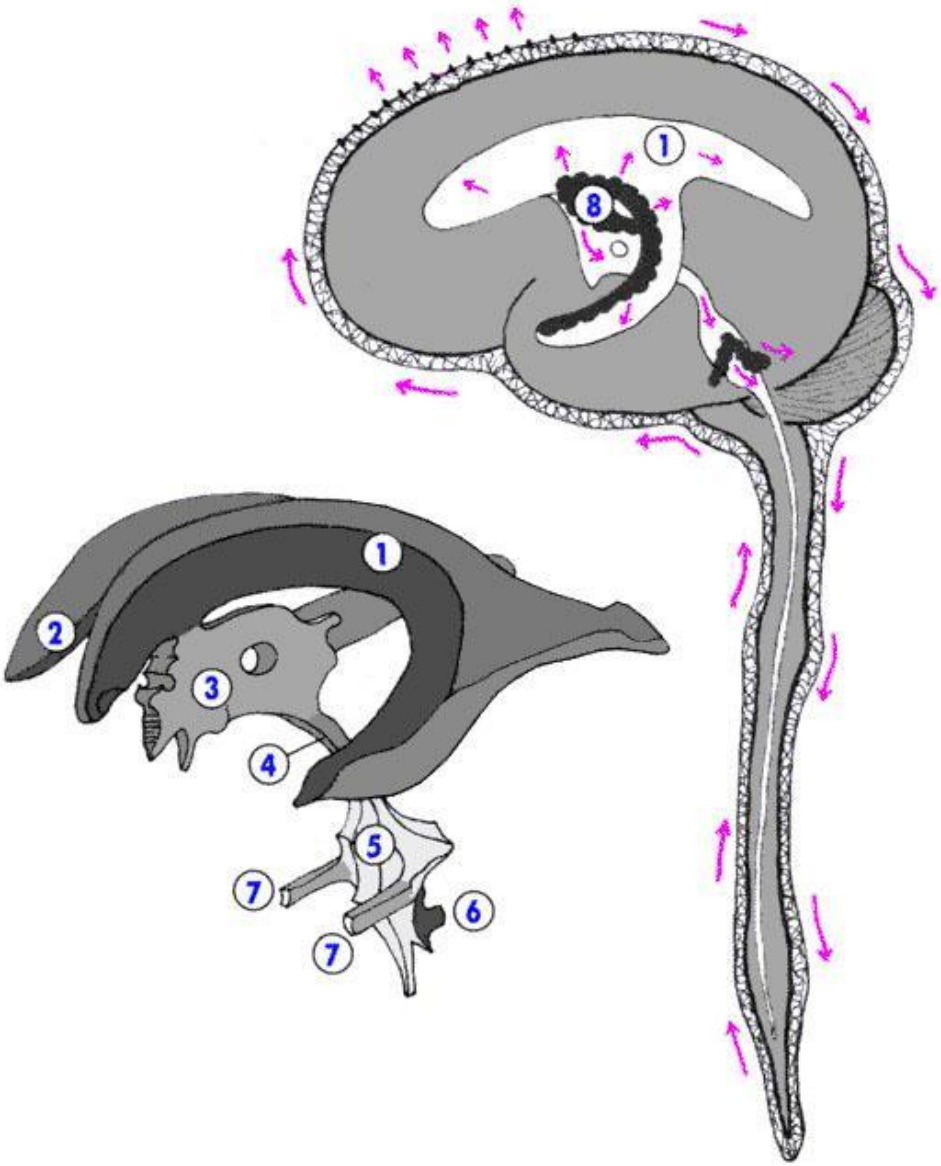

1 и 2 — боковые желудочки

3 — третий желудочек

4 — сильвиев водопровод

5 — четвертый желудочек

6 — медиальное отверстие

7 — латеральные отверстия

8 — сосудистое сплетение бокового желудочка

Автор слайда – Деркачева Н.И.

Гидроцефалия – следствие увеличенного объема ликвора в раннем онтогенезе

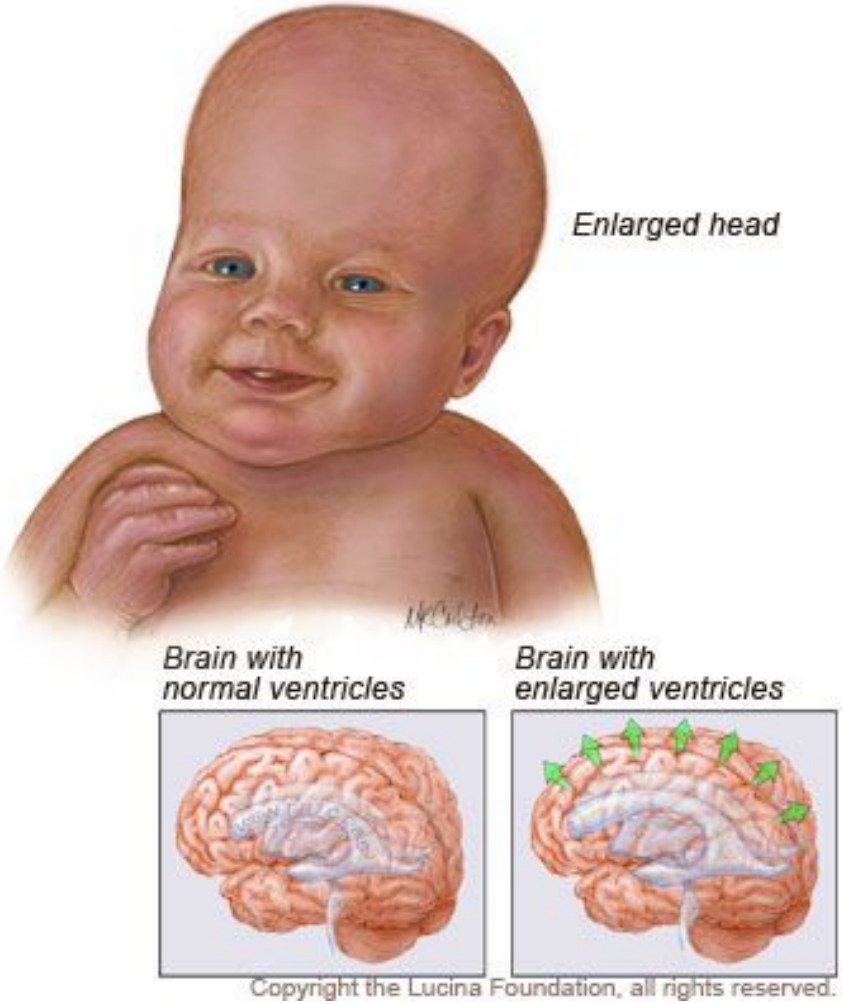

http://ggmanagement.pl/kutsat.php?q=what-is-hydrocephalus-in-infants

Причины повышенного внутричерепного давления:

- Ликвора выделяется слишком много
- Ликвор недостаточно полно всасывается
- Нарушена проходимость путей циркуляции ликвора

- Черепно-мозговая травма (ЧМТ), в том числе родовая
- Менингит или энцефалит
- Врожденные особенности нервной системы
- Нарушение венозного оттока из полости черепа
- Гипоксия
- Отравление

Артерии головного мозга

(вид сбоку)

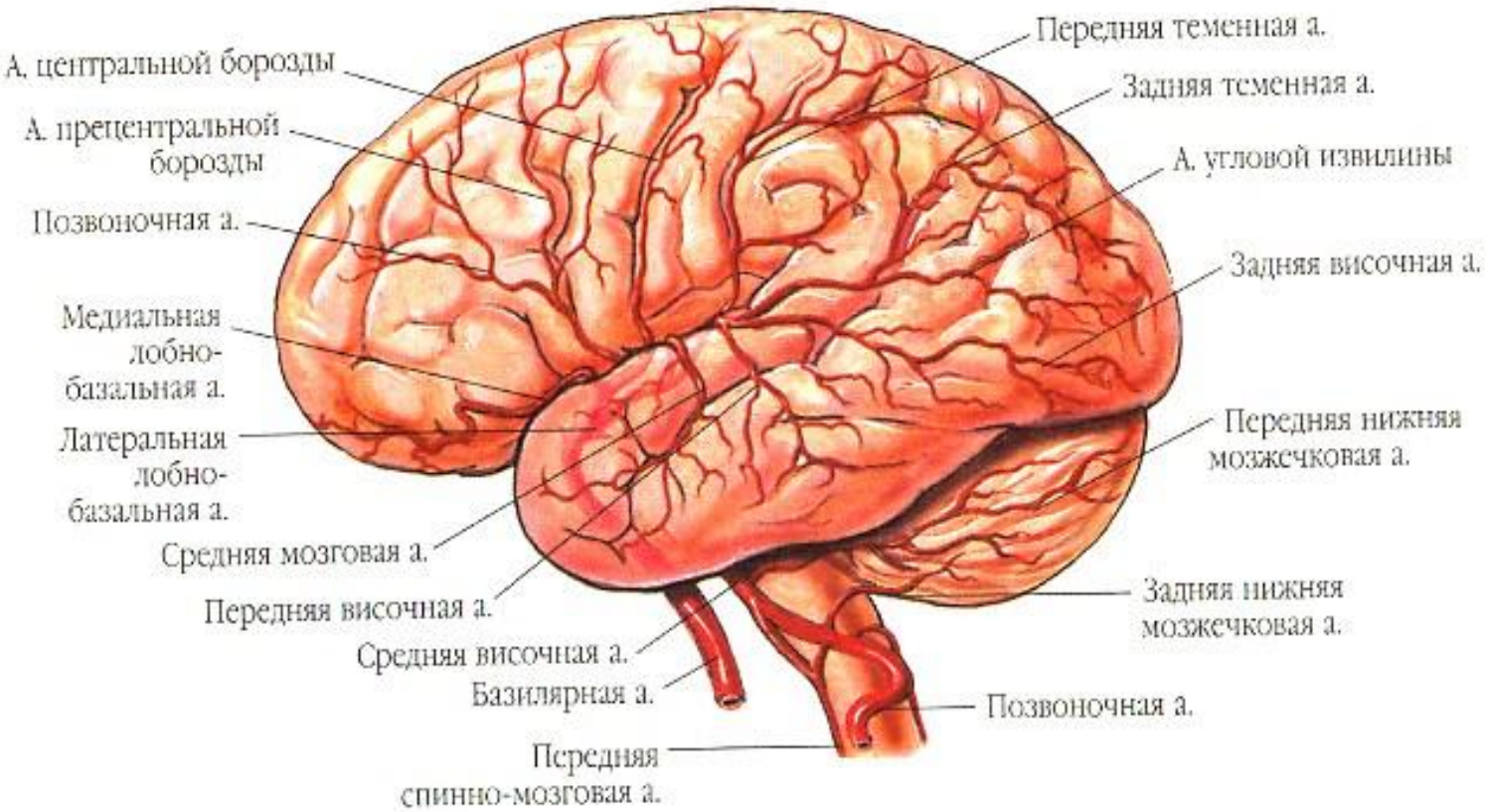

Артерии головного мозга

(сагиттальный разрез)

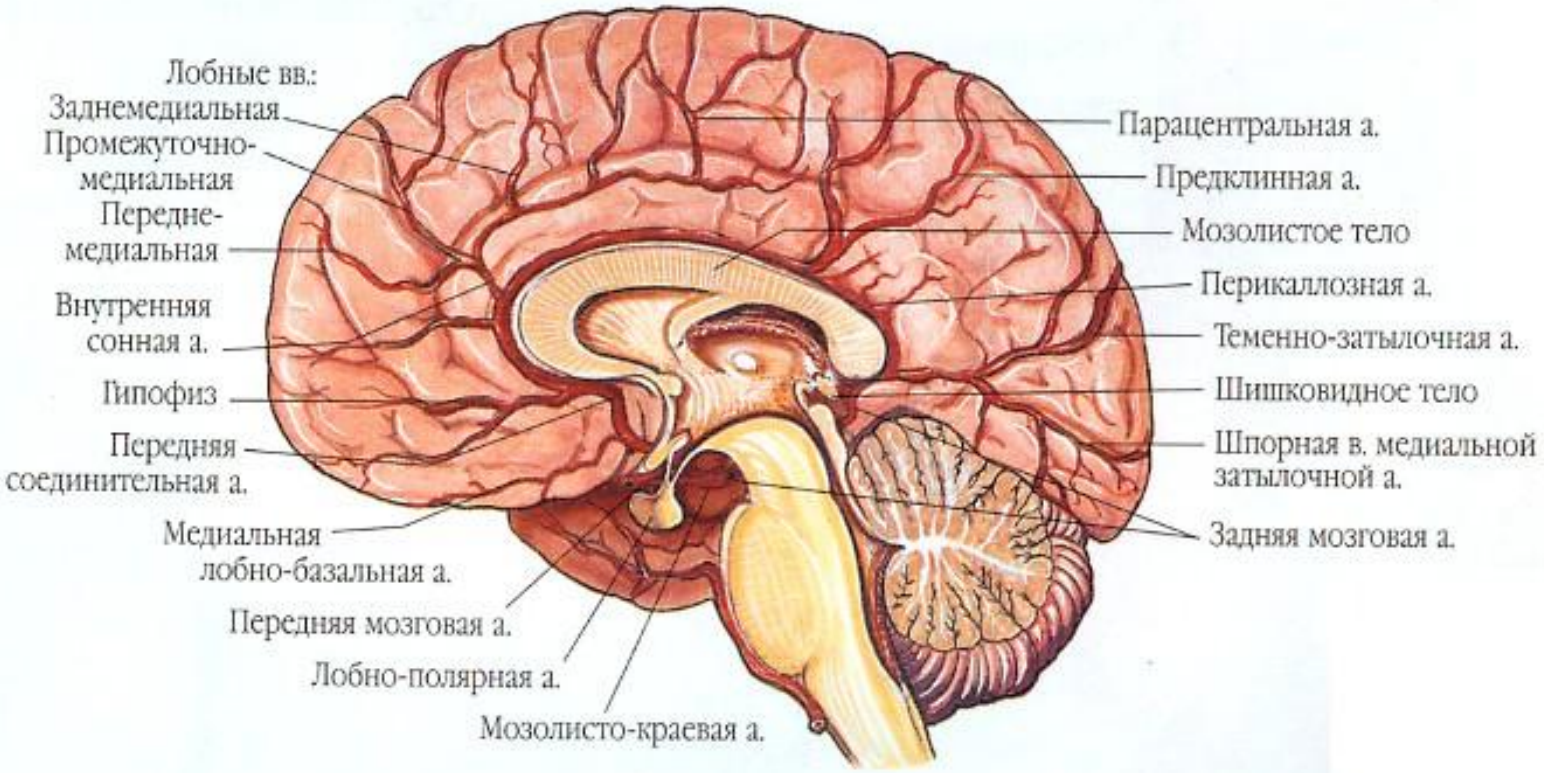

Ветви средней мозговой артерии

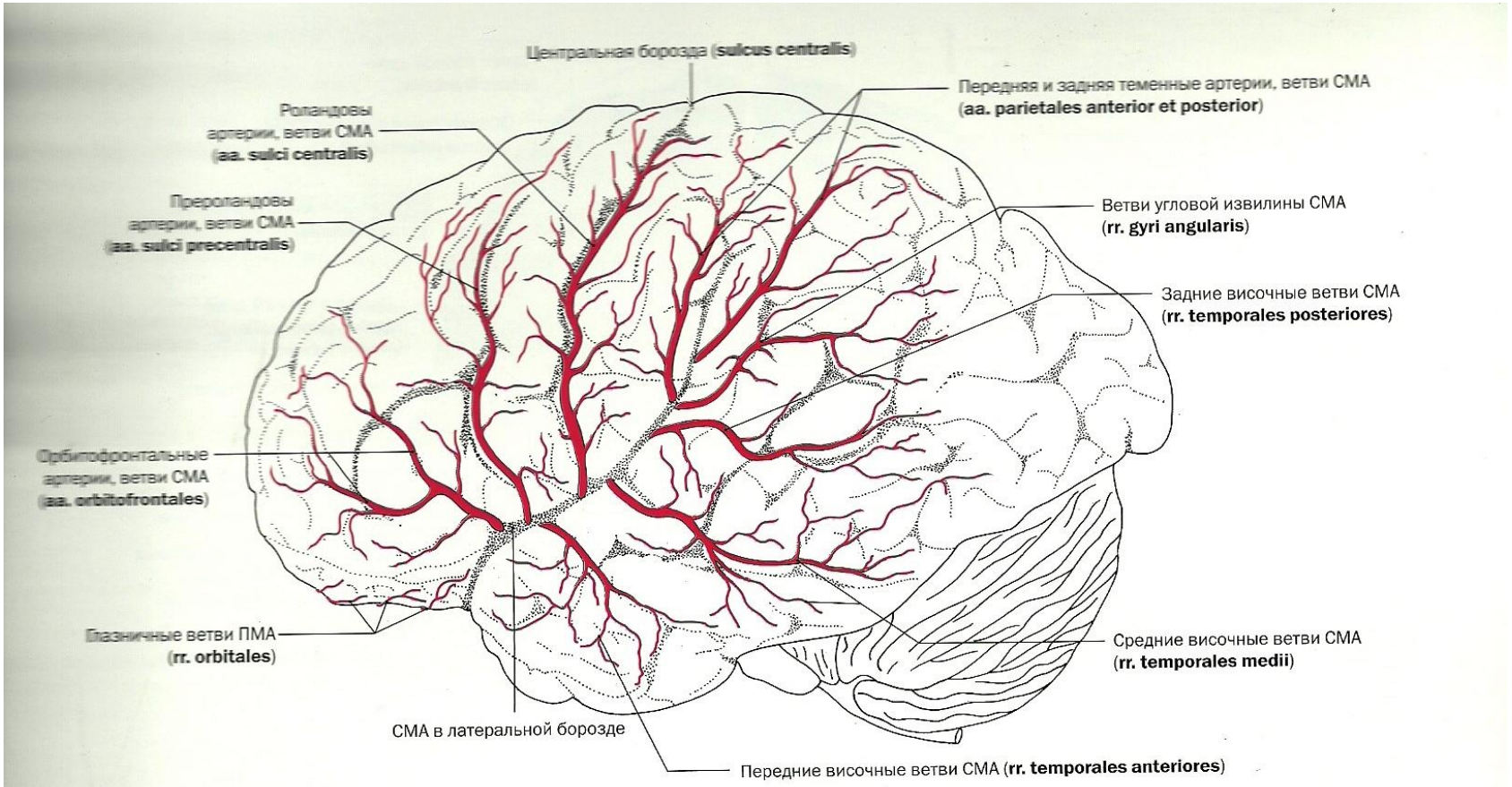

2–12 Латеральный вид правого полушария большого мозга показывает вариант отхождения средней мозговой артерии (СМА). Извилины и борозды можно узнать, сравнивая с рис. 2–11 (с. 18). Средняя мозговая артерия первоначально отдает ветви в глубине латеральной борозды (сегменты M_2 и M_3); ветви на поверхности полушария представляют сегмент M_4. Конечные ветви задней мозговой артерии (ЗМА) и передней мозговой артерий (ПМА) проходят вдоль краев височной и затылочной долей, а также теменной и лобной долей, соответственно (см. рис. 2–9, с. 17). Для сопоставления с ангиограммой средней и передней мозговых артерий см. рис. 8–1 (с. 240).

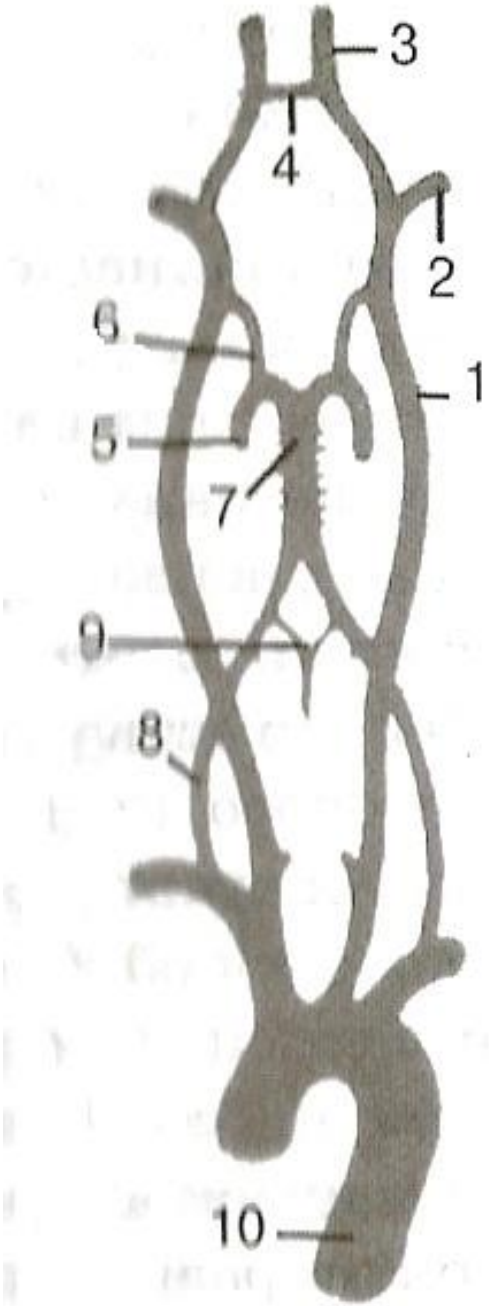

Артерии виллизиева круга

1 – внутренняя сонная
2 – средняя мозговая
3 – передняя мозговая
4 – передняя спинальная
5 – задняя мозговая
6 – задняя соединительная
7 – основная
8 – позвоночная
9 – передняя спинальная
10 - аорта

Артерии головного мозга

- 6 Внутренняя сонная артерия
- (A, carotis int.)
- 11 Верхнечелюстная артерия (A. maxillaris)
- 14 Лицевая артерия (A. facialis)
- 15 Наружная сонная артерия (A. carotis ext.)
- 18 Общая сонная артерия
- (A. carotis communis)
- 20 Задняя мозговая артерия (A. cerebri post.)
- 21 Мозжечковые артерии (Aa. cerebelli)
- 22 Позвоночная артерия (A. vertebralis)
- 23 Передняя мозговая артерия (A. cerebri ant.)
- 24 Средняя мозговая артерия
- (A. cerebri media)
- 25 S-образный отрезок A. carotis int. (каротидный сифон) вблизи основания черепа

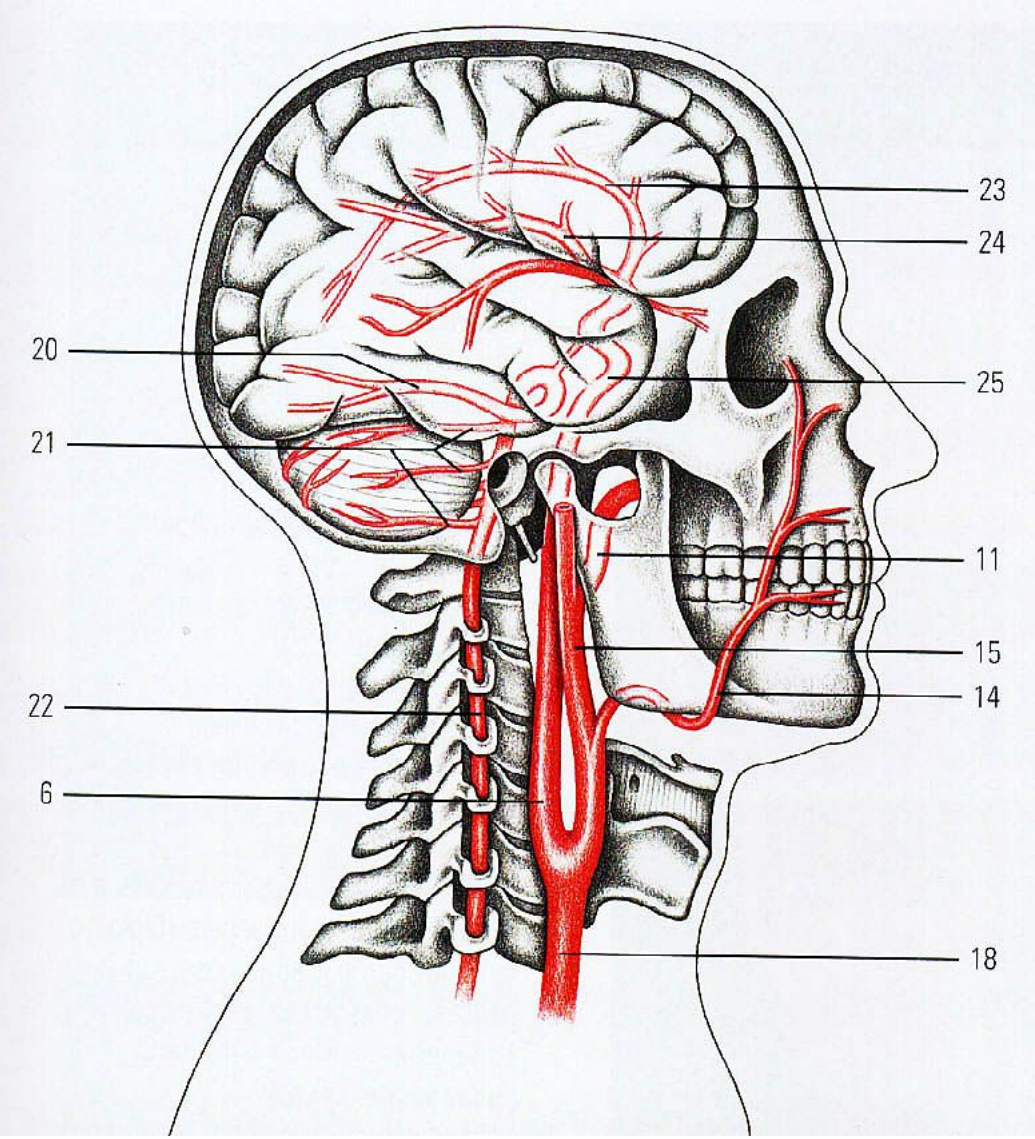

Сосудистые нарушения в головном мозге

Патологическое расширение (**аневризма**) на одном отрезке сосуда A. carotis int (стрелка).

Ангиограмма - изображение просвета сосудов, полученное при рентгеновской исследовании нужного органа после введения в сосуд контрастного вещества

http://infodoctor.ru/shpoint.php?p=108

Синусы и основные вены

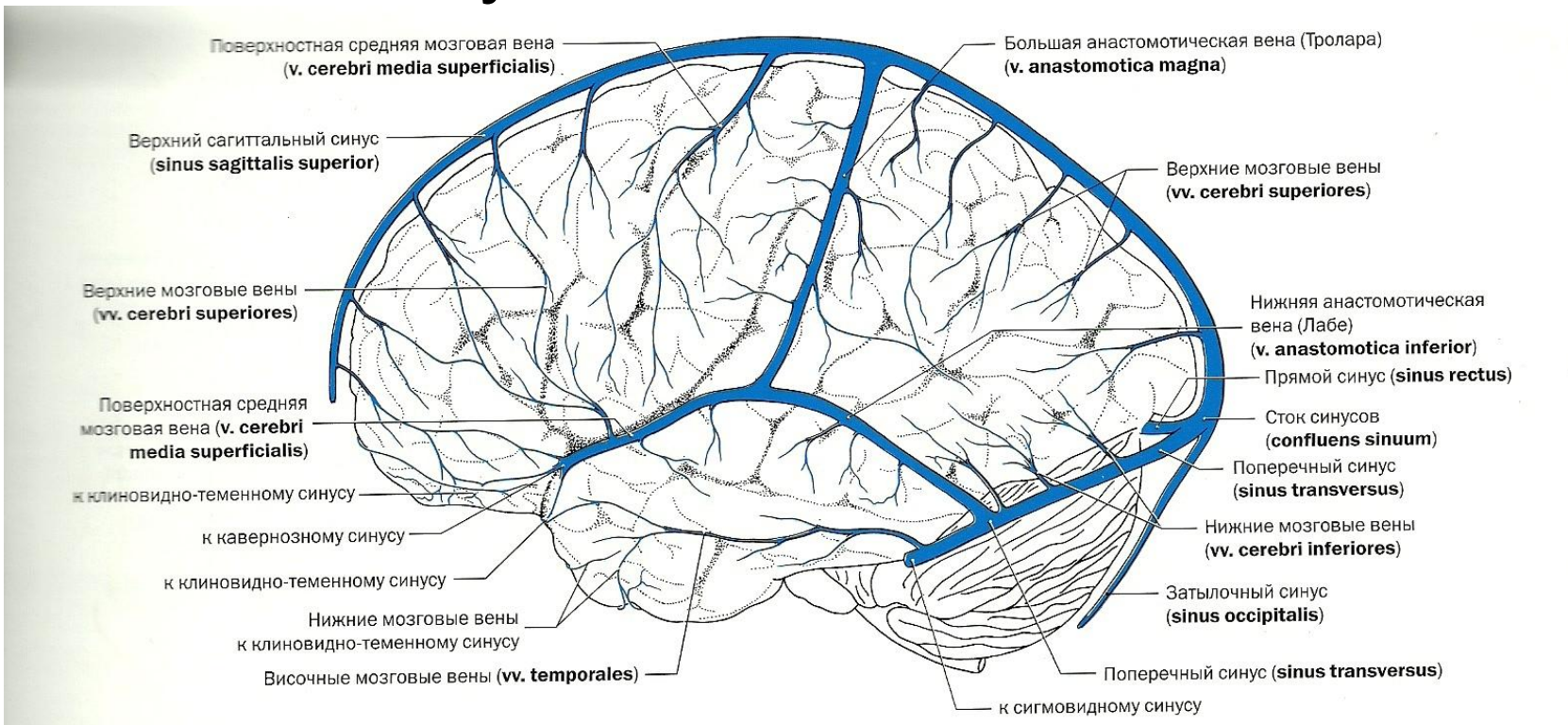

2–13 Латеральный вид правого полушария большого мозга показывает расположение синусов и основных вен. Извилины и борозды можно распознать, сравнивая с рис. 2–11 (с. 18). Показаны коммуникации между венами и синусами или между синусами. Ангиограмму и МРВ синусов и поверхностных вен см. рис. 8–2 (с. 241) и рис. 8–11 (с. 250).

Отток крови: внутренние вены – венозные синусы – яремные вены – верхняя полая вена