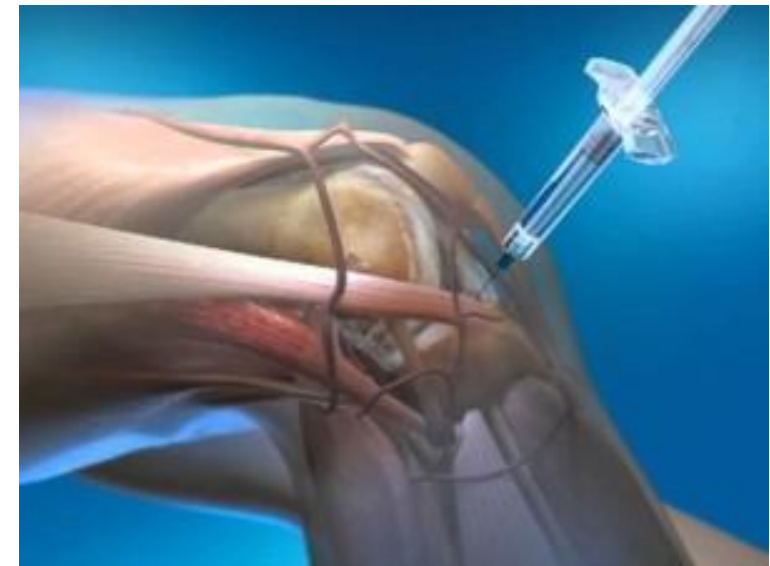
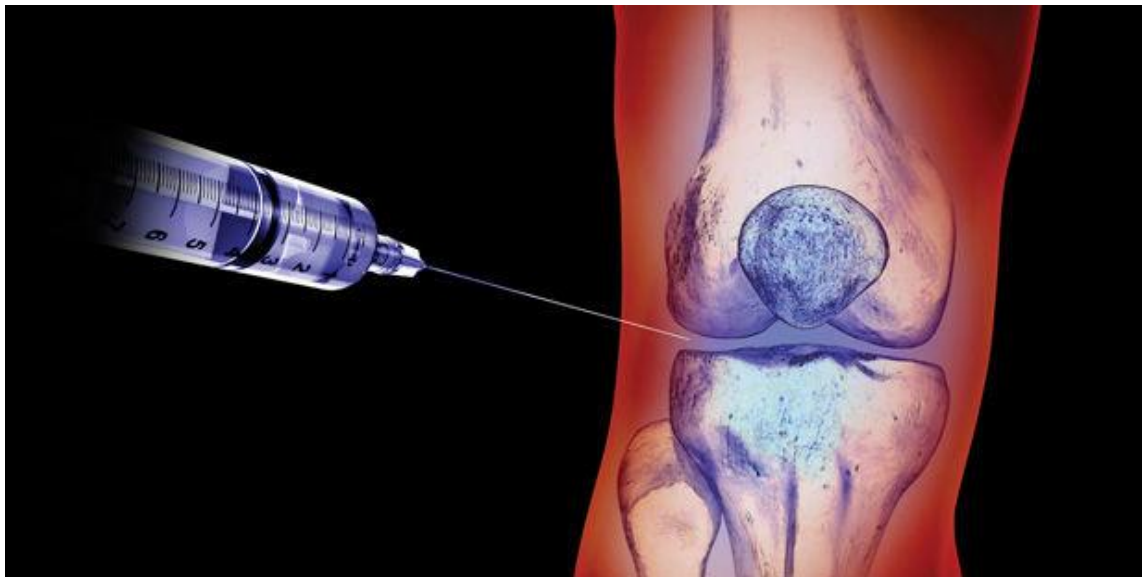
Операции на суставах нижней конечности. Пункции. Артротомии

ПОПОВ С.
БФУ ИМ. И. КАНТА

Пункция- медицинская процедура, прокол стенки сосуда, полости или какого-либо органа с лечебной или диагностической целью.

Прокол сустава производят с целью выяснения характера содержимого полости сустава (гной, кровь), для эвакуации патологической жидкости, для введения антибиотиков.



Пункцию сустава обычно производят в точках, где проецируются выпячивания, завороты и сумки суставов, наименее прикрытые тканями

Пункция тазобедренного сустава

Техника.

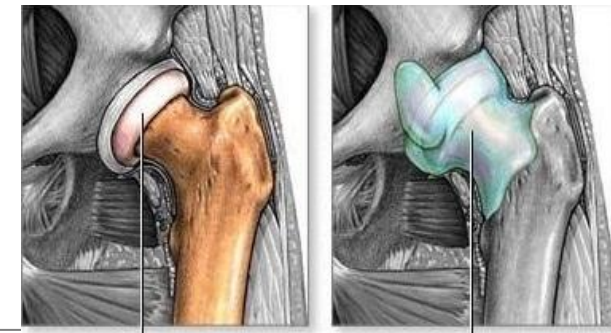
Пунктировать тазобедренный сустав можно спереди и сбоку. Перед началом пункции кожу сдвигают, чтобы канал после удаления иглы оказался закрытым (для лучшей изоляции сустава от поверхности кожи). Иглу медленно вкалывают перпендикулярно поверхности. При попадании в полость сустава исчезает сопротивление тканей, из полости сустава начинает вытекать жидкость.

Проекция сустава по схеме Д.Н. Лубоцкого.

Проводят линию соединяющую переднюю верхнюю ость подвздошной кости с лобковым бугорком, эта линия соответствует паховой связке. Из её середины проводят перпендикулярную линию, которая делит головку бедренной кости пополам. Середина этой линии- место вкола иглы. Иглу вводят перпендикулярно плоскости бедра на глубину 4-5см до достижения шейки бедра. Иглу поворачивают кнутри, проникают в полость сустава.

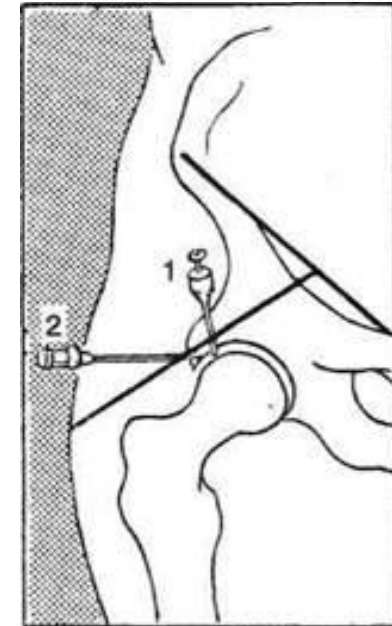
Пункцию сустава боковым доступом осуществляют, проводя иглу перпендикулярно продольной оси бедра. По мере проникновения в ткани игла упирается в шейку бедра. После этого ей придают краниальное направление и попадают в полость сустава.

После пункции на рану накладывают асептическую повязку.



Cartilage

Synovial membrane



Показания

В целях диагностики :

- Биохимический анализ пунктата, а так же тест на наличие примесей (гной или кровь при травмах и воспалительных процессах).
- Используя рентгенографию и препараты, которые задерживают лучи, можно получить точную информацию о --повреждениях менисков. При этом препарат вводится непосредственно внутрь

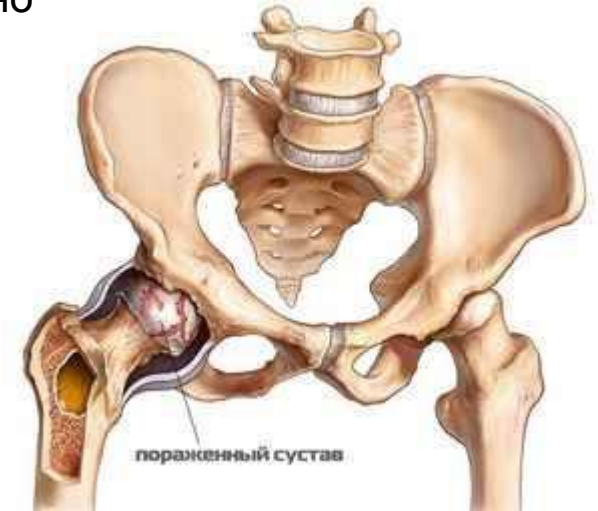
Лечебные операции :

-Откачивание экссудата, примесей крови и гноя из полости суставной сумки. Показано при острых воспалительных процессах.

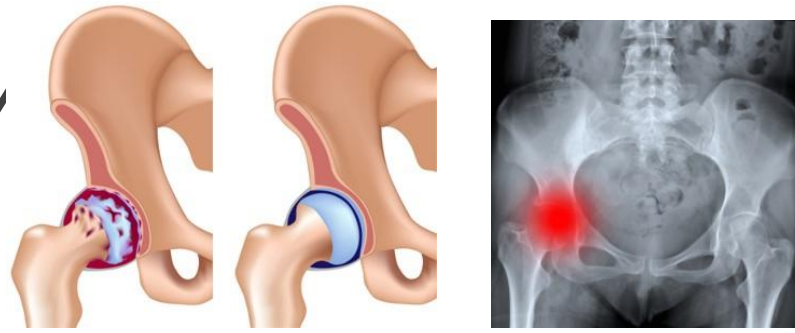
-Введение различных лекарственных средств. К примеру, местную анестезию при операциях и болезненных манипуляциях. При воспалениях — антибиотики, кортикостероидные препараты. -При гемартрозе в полости сустава возникают гематомы, которые затрудняют двигательную функцию и способствуют развитию

Одновременно попутно можно ввести в суставную сумку.

Применяется при дегенеративно-дистрофических поражениях опорно-двигательного аппарата, при плечелопаточном периартрите, артрозе суставов или как средство профилактики посттравматического артроза. У этого метода лишь одно противопоказание — наличие острых гнойно-воспалительных процессов в месте



Риски и осложнения



Синовиальная оболочка, составляющая стенки суставной сумки — нежная ткань, повреждение которой будет долго восстанавливаться и может стать причиной патологических процессов.

Так же она особенно уязвима для микробов, поэтому действуют строгие правила антисептики. Так, поверхность сустава обеззараживают двумя способами: двукратно йодом, после чего спиртом. Если суставная пункция проводится на здоровом суставе с целью забора — она уменьшает и без того небольшой объем синовиальной жидкости.

Обильное количество пунктата может привести к началу воспалительных процессов и разрушению хряща. Так же, за счет отрицательного давления в сумке, через ее стенки происходит осмос воды и иных инородных примесей из синовиальной жидкости, а уменьшение ее количества отрицательно скажется на этом процессе.

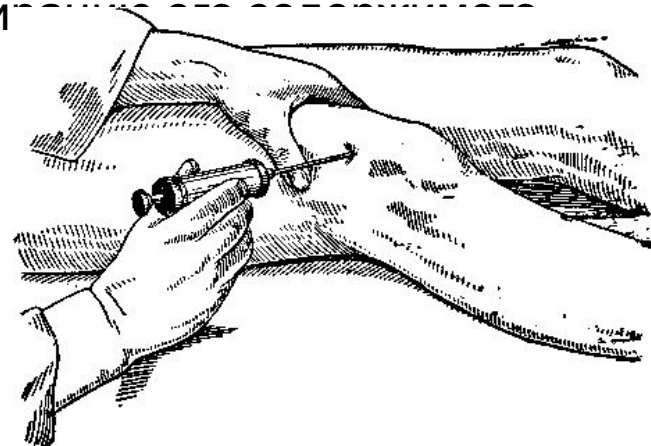
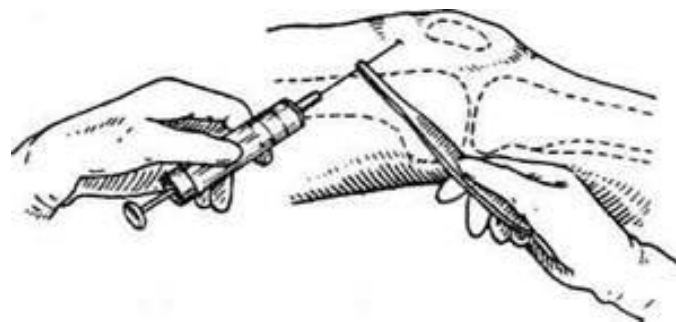
Гематомы в зоне инъекции, повреждение суставного хряща, редкое, но тяжелое осложнение – гнойный коксит (септическое воспаление тазобедренного сустава).

Пункция коленного сустава

Техника.

Положение больного лежа на спине с разогнутой ногой. Пункцию выполняют в точке, расположенной на уровне середины надколенника на расстоянии 1-1,5см от его края. Иглу вводят у наружного, реже у внутреннего края основания надколенника и перпендикулярно оси бедра под сухожильное растяжение четырёхглавой мышцы на глубину 3-4см.

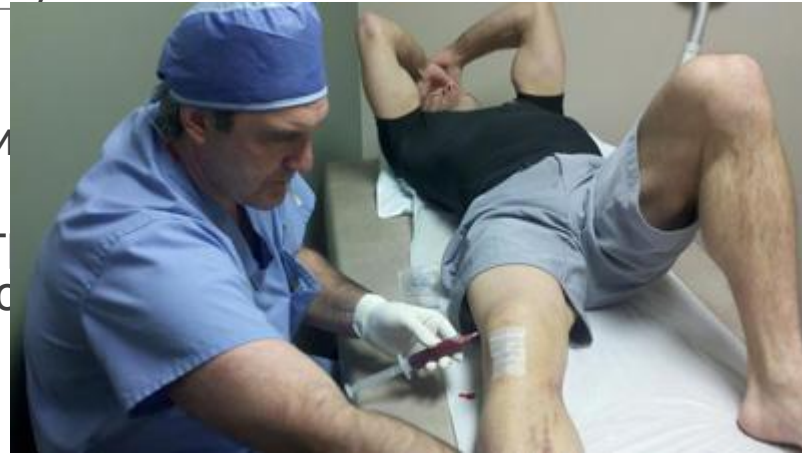Надавливанием на надколенник жидкость перемещают в верхний заворот сустава, что создаёт хорошие условия для аспирации содержимого. Это же место может служить для пункции самого сустава. В последнем случае иглу направляют снаружи внутрь и вниз между задней поверхностью нижнего эпифиза бедра. Давлением на верхний заворот жидкость перемещают в полость сустава, чем облегчают аспирацию.



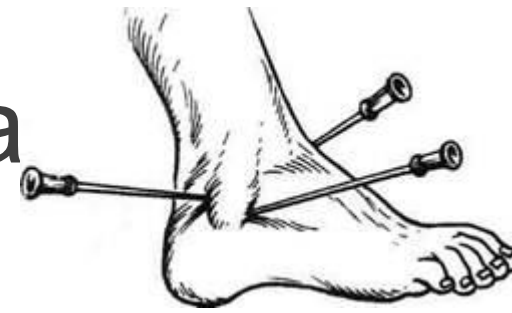Показания. Осложнения.

Пункцию коленного сустава проводят с диагностической целью (напр. для выявления посттравматического синовита), реже - с лечебной (напр. освобождение сустава от медленно рассасывающейся гематомы, при гемартрозе, артрозе)

Осложнениями являются гематомы в месте инъекции, повреждение суставного хряща иглой. Самым тяжелым осложнением является гнойный артрит. Гнойное воспаление коленного сустава, наиболее часто встречается у пациентов с сахарным диабетом.



Пункция голеностопного сустава

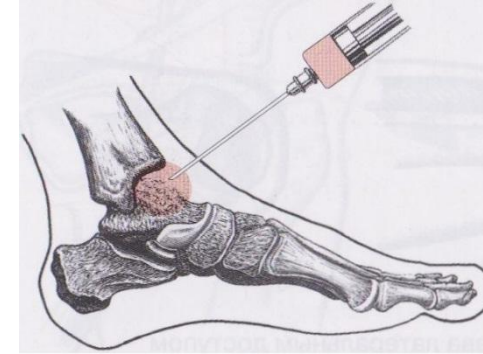


Техника.

Пункцию голеностопного сустава производят только спереди-кпереди от наружной или внутренней лодыжки. Наиболее удобен для пункции передний заворот сустава в точках, расположенных на середине расстояния между пучком сухожилий разгибателей стопы и лодыжками.

Пункцию производят в точке, расположенной на 2 см выше и кнутри от верхушки наружной лодыжки или находящейся на 1,5 см выше и кнаружи от верхушки внутренней лодыжки .

В этих точках пальпаторно определяют западение мягких тканей за счёт ямки, расположенной над нижним суставным краем большеберцовой кости. Иглу вводят в направлении спереди назад , проникая между лодыжкой и таранной костью. Для пункции заднего заворота иглу вводят в точке, расположенной между ахилловым сухожилием и наружной лодыжкой, на 1 см выше верхушки лодыжки. Иглу направляют косо: снаружи кнутри и сзади кпереди.

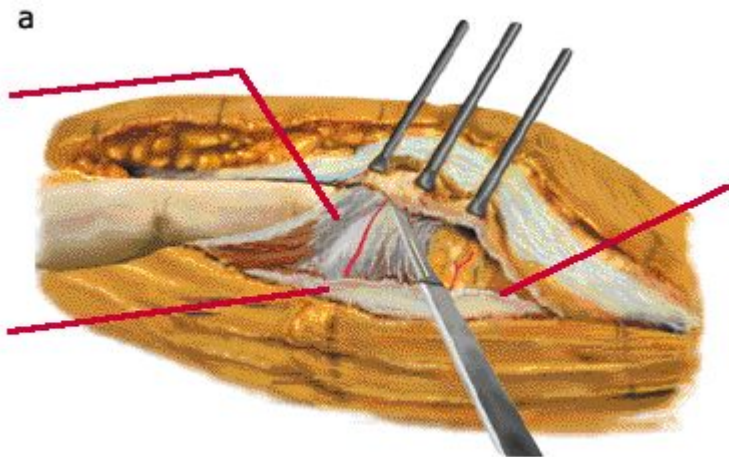


Показания. Осложнения.

Удаление крови, экссудата при гемартрозе, определение характера выпота и его бактериологический посев , введения O₂ для разрушения фиброзных спаек , промывание полости сустава антисептическими растворами , введение антибиотиков и других лекарственных средств.

Осложнениями являются гематомы в зоне инъекции, повреждение суставного хряща, инфекции.

*Артротомия- хирургическое рассечение
суставной капсулы для обследования её
содержимого и отсасывания гноя.*

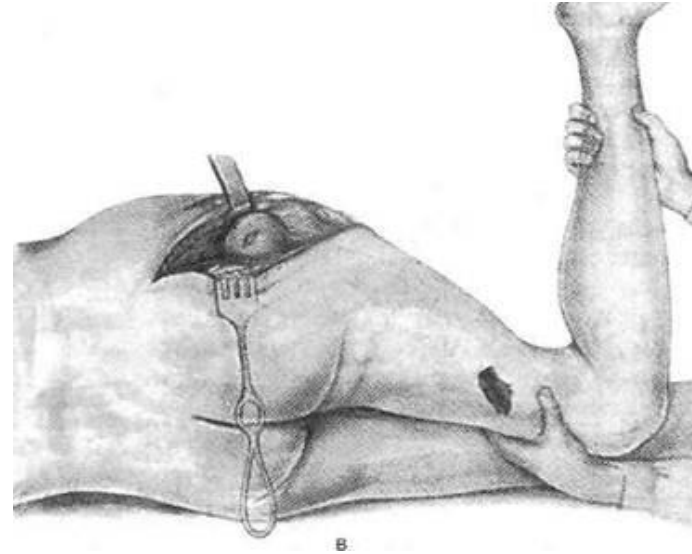


Артротомия тазобедренного сустава

Артротомию тазобедренного сустава выполняют при гнойный кокситов, огнестрельных ранениях сустава, а также как этап (выполнение доступа) более сложных операций на суставе.

Выделяют доступы:

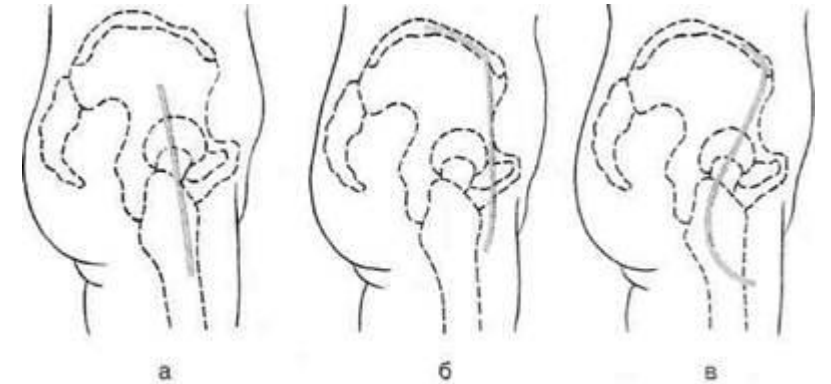
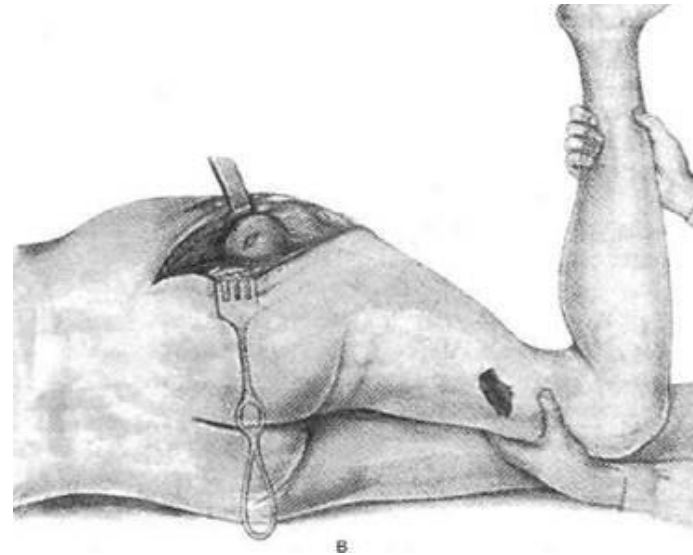
- медиальные
- передние
- боковые
- задние
- комбинированные



Пациент лежит на спине или здоровом боку, конечность слегка согнута в коленном и тазобедренном суставах. Под спину подкладывают валик. Операционный стол слегка наклоняют в здоровую сторону.

Доступ Лангенбека

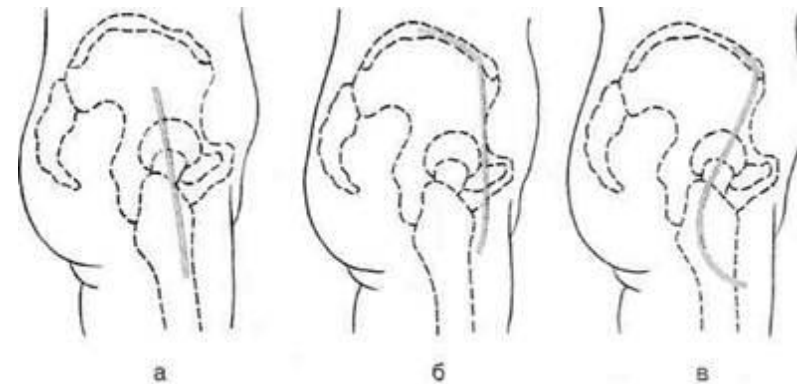
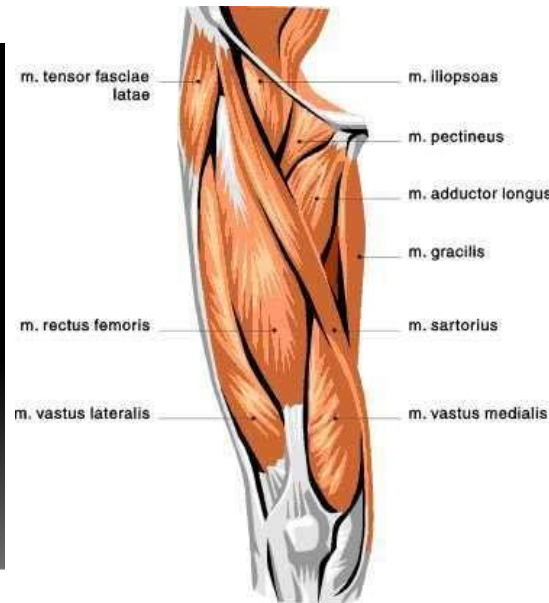
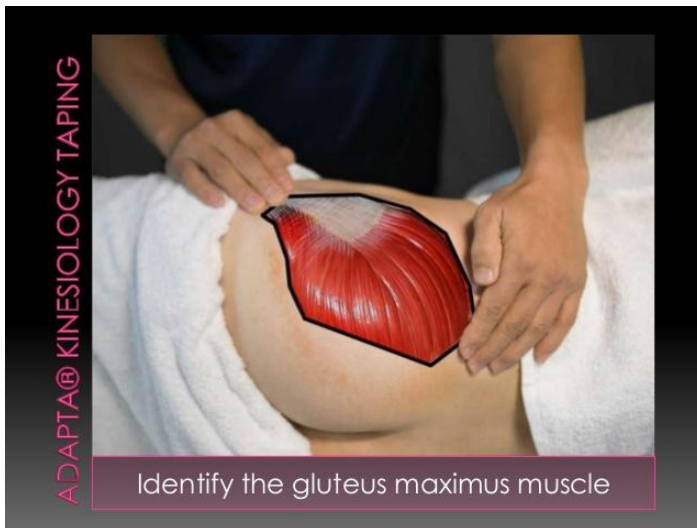
задний доступ к тазобедренному суставу. Сначала разрезом кожи длиной 12-14 см обнажают большую ягодичную мышцу. Этот разрез идёт от уровня верхней задней ости подвздошной кости к заднему краю большого вертела и затем ниже его на 4-5 см. Задняя поверхность тазобедренного сустава открывается после разведения в стороны средней ягодичной и грушевидной мышц.



- (а)-Доступ Лангенбека
- (б)-Доступ Смит-Петерсена
- (в)-Доступ Смит-Петерсена-Зейфарта

Доступ Смит-Петерсена-Зейфарта

комбинированный доступ к тазобедренному суставу. Доступ не очень травматичный и обеспечивает широкое операционное поле. Разрез кожи ведут по передней трети гребня подвздошной кости, а затем поворачивают вниз на переднюю поверхность бедра до уровня основания большого вертела. От гребня и крыла подвздошной кости распатором отслаивают ягодичные мышцы и напрягатель широкой фасции, а от передней верхней ости – портняжную мышцу. Ниже доступ проходит в промежутке между напрягателем широкой фасции и портняжной мышцей. Разведя их, обнажают переднюю нижнюю ость подвздошной кости и отсекают от неё прямую мышцу бедра, становится видна капсула сустава. Ниже разрез фасции проходит уже между напрягателем широкой фасции и большой ягодичной мышцей. После разведения краёв фасции в ране появляется большой вертел с прикрепляющимися к нему средней и малой ягодичными мышцами и задней группой мышц – грушевидной, близнецовыми, запирающей, квадратной. Если необходимо широко вскрыть сустав, долотом отбивают большой вертел и отводят его вверх, тогда становится видна капсула сустава.



- (а)-Доступ Лангенбека
- (б)-Доступ Смит-Петерсена
- (в)-Доступ Смит-Петерсена-Зейфарта

Передние доступы:

Доступ по Гюнтеру. Разрез от передней верхней ости подвздошной кости, ведут вниз и немного кнутри по наружному краю портняжной мышцы. Длина разреза 12-15 см. Рассекают поверхностные ткани, небольшие веточки латерального кожного нерва и поверхностную артерию, огибающую подвздошную кость. Затем проникают вглубь между портняжной мышцей и напрягателем широкой фасции бедра. При этом обнажается прямая мышца бедра которую отводят кнаружи. В глубине раны обнажается передняя поверхность капсулы тазобедренного сустава.

Доступ по Жюде. Данный доступ отличается от предыдущего только тем, что разрез идет по переднему краю портняжной мышцы и в глубине сустава доходит до внутреннего края прямой головки четырехглавой мышцы бедра. Этот путь более опасен так как разрез проходит в непосредственной близости от магистральных сосудов.

Боковые доступы:

Наружный чрезвертельный доступ. Разрез мягких тканей длиной 20 см начинают от подвздошного гребня и ведут через середину большого вертела. По ходу разреза рассекают фасцию. Затем входят между передним краем средней ягодичной мышцы и мышце, напрягающей широкую фасцию бедра. Большой вертел бедренной кости вместе прикрепляющимися к нему мышцами отсекают острым широким долотом и оттягивают в проксимальном направлении. В переднем углу раны отводят напрягатель широкой фасции бедра и расположенные под ним прямую мышцу бедра и под-вздошно-поясничную мышцу. При этом широко обнажается передняя поверхность капсулы сустава.

Доступ по Олье. Разрез кожи имеет дугообразную форму и огибает большой вертел. После рассечения кожи, клетчатки и фасции лоскут отслаивают и отворачивают кверху. Таким образом обнажают фасцию большой ягодичной мышцы. Фасцию рассекают и отворачивают кверху. Долотом отсекают верхушку большого вертела и отводят кверху. При этом открывается доступ к шейке бедра и капсуле тазобедренного сустава.

Доступ по Вредену. Разрез начинают от передней верхней ости, ведут вниз, огибают большой вертел спереди. Затем разрез плавно загибают кзади на расстоянии 6-7 см дистальнее большого вертела. Проникают вглубь между напрягателем широкой фасции бедра, средней и малой ягодичными мышцами с одной стороны и портняжной с другой стороны. В дистальной части разреза рассекают широкую фасцию бедра и фасцию большой ягодичной мышцы. Лоскут отводят назад и вверх. Обнажают капсулу тазобедренного сустава и часть поверхности подвздошной кости.

Задние доступы:

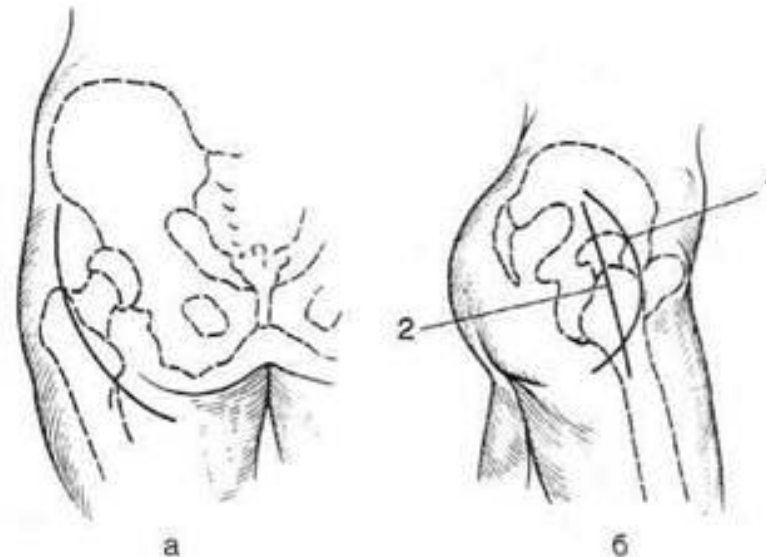
Доступ по Аангенбеку-Гибсону. Разрез кожи длиной 12-14 см проводят от задневерхней ости подвздошной кости по направлению к большому вертелу и заканчивают на бедре в 4-5 см ниже вертела.

Форма разреза овальная. Волокна большой ягодичной мышцы тупо разъединяют.

Затем, проникая между средней ягодичной и грушевидной мышцами, выходят прямо на заднюю поверхность капсулы тазобедренного сустава.

Доступ по Лангенбеку.

При гнойных кокситов, остеомиелите головки бедренной кости и вертлужной впадины наиболее приемлемы задние доступы *Кохера(б,1)* и *Гаген-Торна(а)*, а также боковой *Лангенбека(б,2)*.



Комбинированные доступы:

Доступ по Смит-Петерсону.

Доступ по Омбредану. Z - образный разрез кожи начинают на 7-10 см дистальнее большого вертела строго по проекции диафиза бедренной кости. Затем разрез поворачивают от вершины большого вертела к передней верхней ости подвздошной кости. От этой точки разрез продолжают вдоль подвздошного гребня. Общая длина разреза составляет 35-40 см. У основания большого вертела отсекают латеральную широкую мышцу бедра. Разъединяют напрягатель широкой фасции бедра и среднюю ягодичную мышцу. Долотом отсекают большой вертел и смещают его вместе с прикрепляющимися мышцами кверху и кзади. При этом открывается широкий доступ к капсуле тазобедренного сустава.

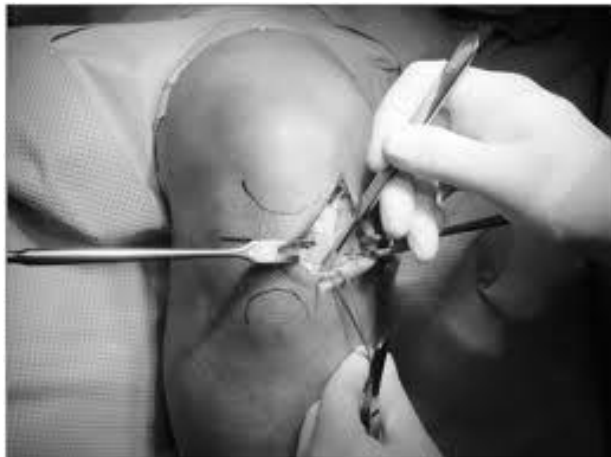Доступ по Хаджистамову. Разрез кожи проходит вдоль края подвздошного гребня и далее кпереди и вниз вдоль портняжной мышцы. Центр этого разреза должен быть на уровне передневерхней ости подвздошной кости. Перпендикулярно к этому разрезу, начиная от точки, расположенной близко от верхней передней подвздошной ости, проводят второй разрез и направляют его к основанию большого вертела. Отсекают у места начала напрягатель широкой фасции, портняжную и прямую мышцы бедра. Смещают их вниз. При этом широко открывается передняя поверхность капсулы тазобедренного сустава. После чего производят остеотомию большого вертела, отсекают среднюю ягодичную мышцу. Это обеспечивает широкий доступ к задней поверхности сустава.

Артротомия коленного сустава

Выделяют доступы:

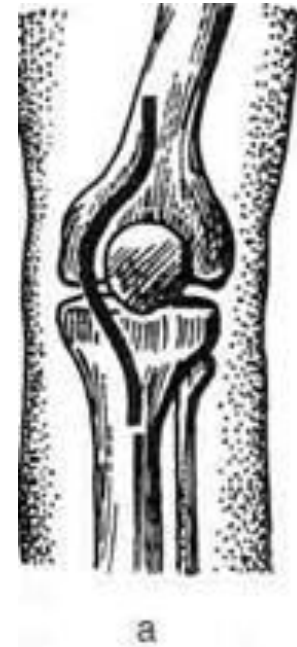- передние
 - задние
 - через надколенник
-

Предпочитают разрезы, щадящие связочный аппарат. С этой точки зрения лучшие-парапателлярные разрезы . Такие разрезы рекомендуют применять при вторичных артротомиях . При необходимости обработки костей используют более широкие разрезы типа *Текстора* , двустороннюю паранокдилярную артротомию по *Корневу*. Задние доступы используют редко



Артротомия коленного сустава по Лангенбеку (передненаружный доступ)

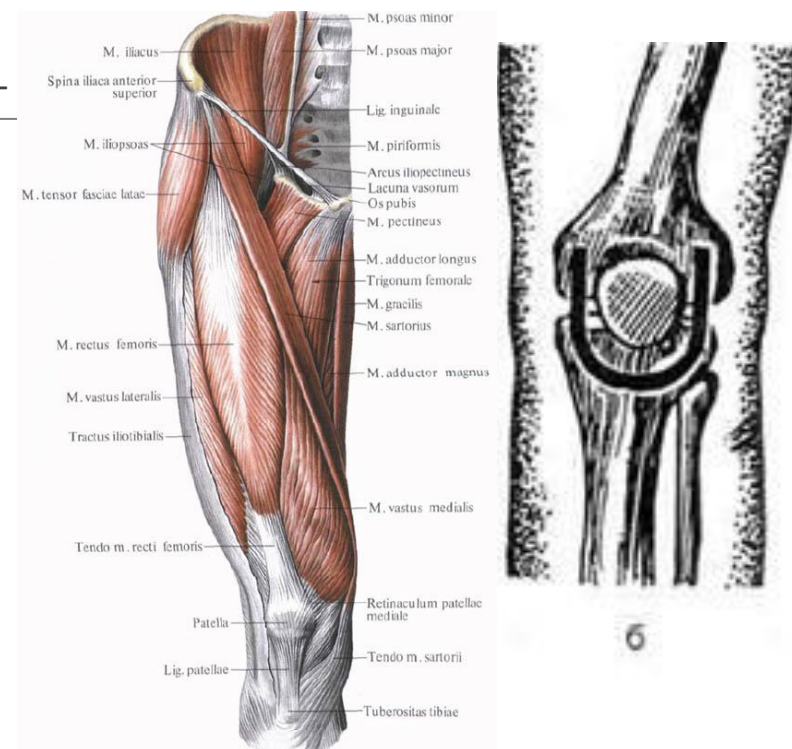
Разрез кожи начинают на 8см выше надколенника в области , где латеральная широкая мышца бедра соединяется с сухожилием четырёхглавой мышцы. Отсюда разрез ведут вниз по наружному краю надколенника и заканчивают на 2см ниже бугристости большеберцовой кости. После рассечения подкожной клетчатки и фасции вскрывают полость сустава около надколенника. Артротомию по *Лангенбеку* не рекомендуют во избежание повреждения общего малоберцового нерва



Артротомия по *Текстору* (U-образный доступ)

Используют для выполнения радикальных операций, производя U-образный разрез с пересечением собственной связки надколенника и рассечением боковых связок сустава. Коленный сустав находится в полусогнутом положении. Разрез кожи производят с обеих сторон на

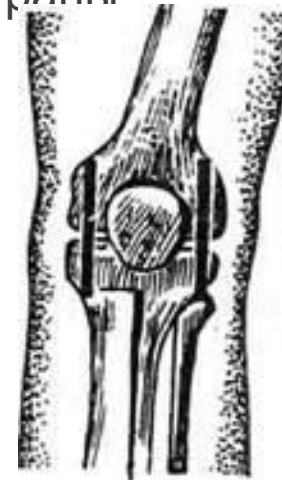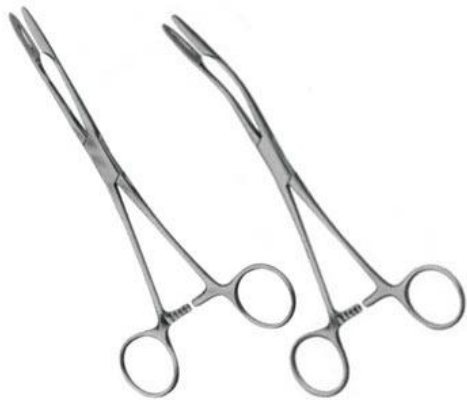6-7см выше надколенника по краю сухожилия прямой мышцы бедра и сбоку от надколенника(парапателлярно) ведут вниз. На уровне полюса надколенника разрез проводят по овалу мышелка (паракондиллярно) до уровня прикрепления боковых связок. Таким U-образным разрезом рассекают кожу и фиброзную капсулу сустава до синовиальной оболочки. Синовиальную оболочку рассекают сбоку от надколенника, затем, направляясь вверх, вскрывают весь верхний заворот. Вниз и кзади(ретрокондиллярно) рассекают всю суставную сумку вместе с задними заворотами. После ревизии всех карманов лоскуты подшивают в средней, наиболее выпуклой части.



Паракондиллярная артротомия по *Корневу* (парапателлярный доступ)

Позволяет с обеих сторон вскрывать полость сустава, верхние и задние боковые завороты.

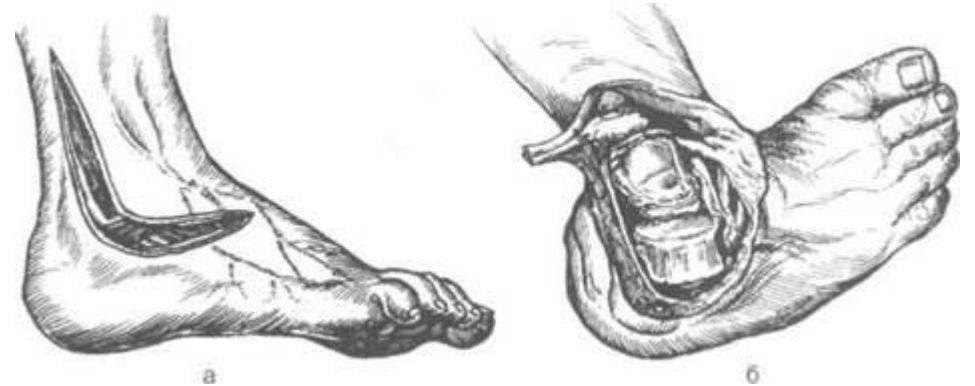Делают два парапателлярных разреза, отступив от надколенника на 1-1,5см. Начинают разрезы на 5-6 см выше надколенника, чтобы широко вскрыть верхний заворот, а заканчивают на уровне бугристости большеберцовой кости. Эти разрезы малотравматичны и безопасны, но пригодны только для дренирования сустава при его эмпиеме и удаления инородных тел, расположенных в суставной щели. Чтобы добиться дренирования задних заворотов синовиальной сумки, делают дополнительный разрез(контрапертуру) по задней поверхности сустава в медиальной части подколенной ямки по выпуклости корнцанга (хир. инструмент), проведенного со стороны переднемедиальной поверхности раны



B

Артротомия голеностопного сустава

Производят как самостоятельную операцию при артритах для обеспечения оттока гноя или удаления инородных тел из полости сустава. Также она служит доступом к суставу.

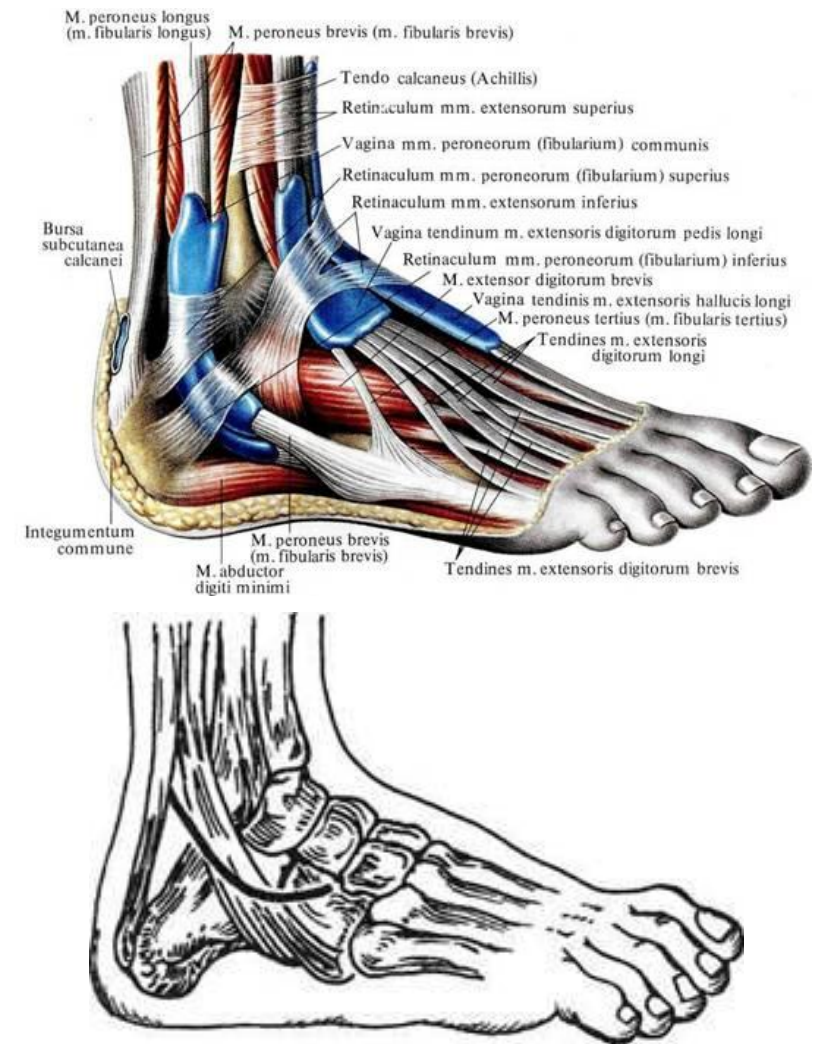


Артротомия голеностопного сустава по Кохеру (Наружный боковой доступ)

Разрез начинают на 6-8см выше наружной лодыжки и на 1,5 см кзади от малоберцовой кости(практически на середине расстояния между малоберцовой костью и пяточным сухожилием), продолжают вниз, дугообразно огибая разгибатели пальцев. Позади наружной лодыжки в подкожной клетчатке проходит икроножный нерв , спускающийся на наружный край стопы. Также сзади наружной лодыжки расположено общее синовиальное влагалище сухожилий малоберцовых мышц, через него от наружной лодыжки к пяточной кости перекидывается верхний удерживатель малоберцовых мышц. Его рассекают позади синовиального влагалища малоберцовых мышц.

При гнойных артритах здесь обнаруживают выпухание капсулы голеностопного сустава, её рассекают, дренируют.

Конечность иммобилизируют гипсовой повязкой с окном в области раны. Стопу фиксируют под углом 90 градусов.



Возможные осложнения

- инфекционно-воспалительный процесс
- повреждение сустава хирургическими инструментами
- гемартроз
- синовит
- повреждение нервов
- тромбоэмболия
- флеботромбоз
- рефлексорная дистрофия