

**С.Ж.АСФЕНДИЯРОВ АТЫНДАҒЫ  
ҚАЗАҚ ҰЛТТЫҚ МЕДИЦИНА  
УНИВЕРСИТЕТІ**




**КАЗАХСКИЙ НАЦИОНАЛЬНЫЙ  
МЕДИЦИНСКИЙ  
УНИВЕРСИТЕТ ИМЕНИ С.Д.  
АСФЕНДИЯРОВА**

---

**Тема: Опухоли и опухолеподобные образования  
мягких тканей лица и полости рта у детей.  
Дифференциальная диагностика, принципы  
хирургического лечения. Исходы.**

**Выполнила: Рисбекова А.А.  
Факультет: стоматология  
группа: 12-002-01**

Алматы 2016





# Что такое папиллома?



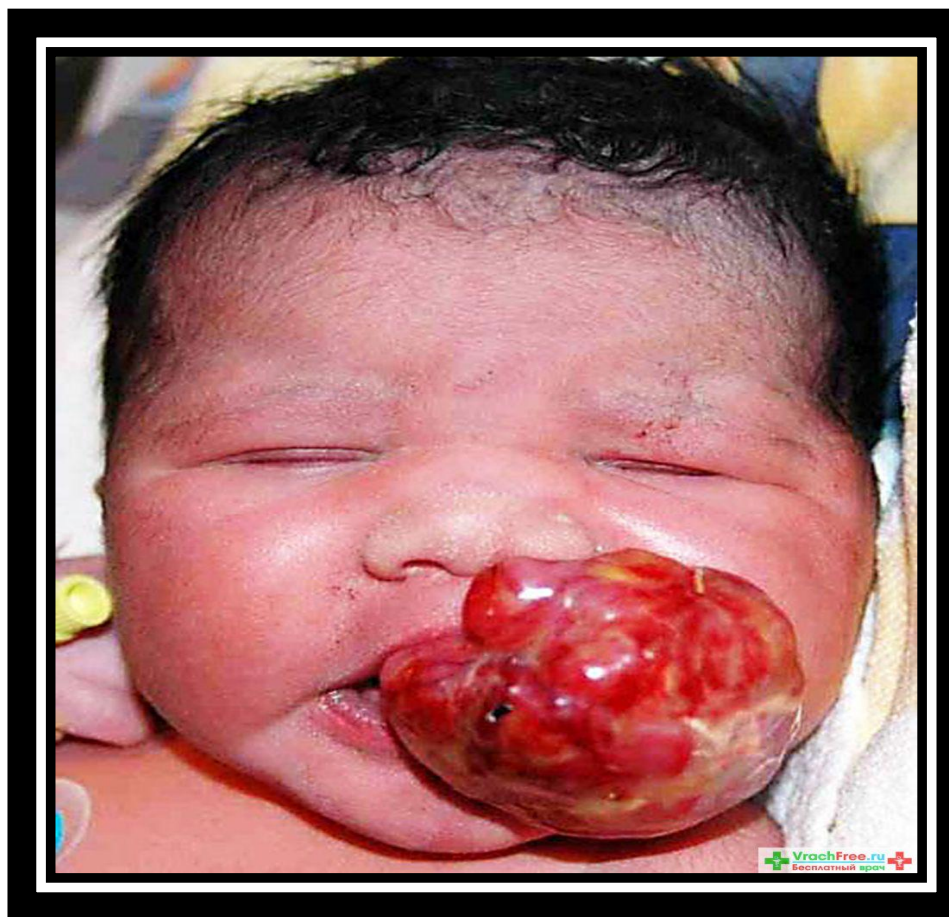

**Существует 4 стадии  
злокачественной опухоли  
Расскажи о них**





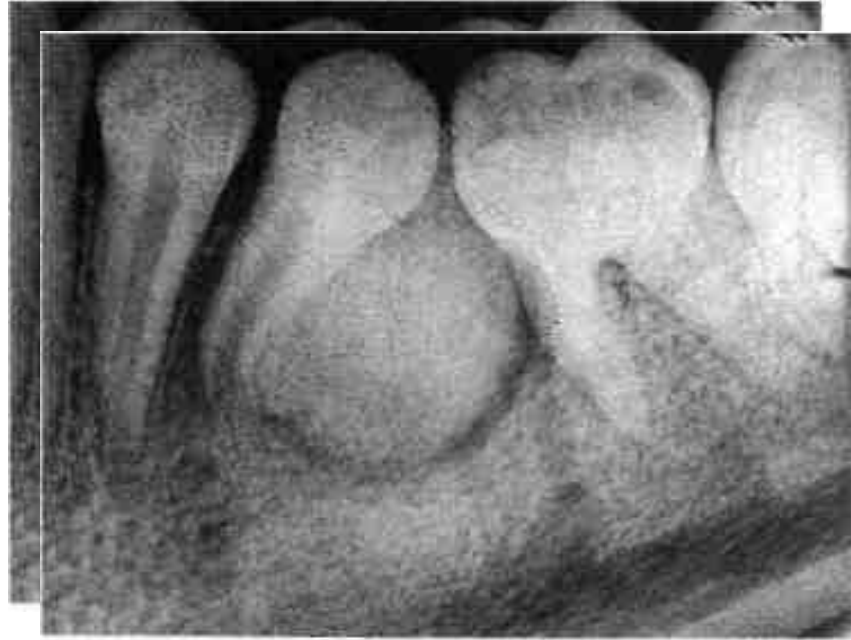**Диагноз и  
лечения**



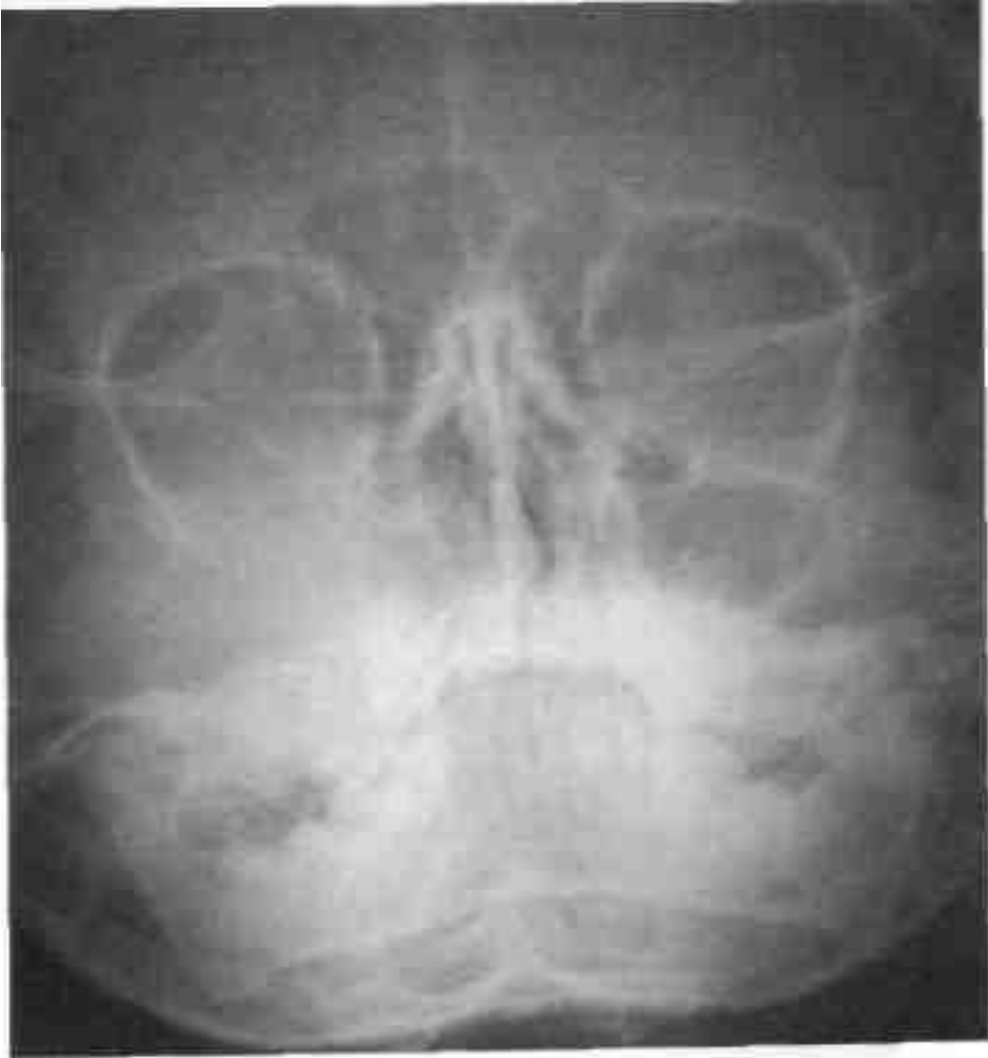

# Клиника и лечения Фибромы





## Диагноз и лечения







**Папиллома** состоит из соединительной  
ткани с сосудами с эпителиальным  
покровом. Встречается на слизистой  
оболочке.



- ❑ I стадия — опухоль небольшого размера, региональные лимфоузлы не поражены, метастазов нет. Это наиболее благоприятная для лечения стадия.
- ❑ II стадия — опухоль размером около 2-3 см, прорастает в окружающие ткани, метастазов нет;
- ❑ III стадия — опухоль большого размера, прорастает в окружающие ткани, имеются единичные метастазы, поражены региональные лимфоузлы;
- ❑ IV стадия — самая неблагоприятная для лечения, опухоль имеет обширное распространение, с поражением не только региональных лимфоузлов и обширными метастазами.



## **Тератома**

***Лечение* хирургическое — удаление опухоли.**



**Клиника.** Опухоль чаще расположена на альвеолярном отростке, имеет плотную консистенцию, округлую форму, широкое основание, ограниченная от окружающих тканей. Растет очень медленно. Эпителий слизистой оболочки над опухолью не ороговеет, поэтому поверхность ее гладкая и розовая, в отличие от папилломы. Фиброма безболезненная, смещается вместе со слизистой оболочкой. У грудных детей при расположении на альвеолярном отростке фиброму дифференцируют от миобластомы.

**Лечение** — хирургическое удаление опухоли в пределах здоровых тканей под местным или общим обезболиванием.



Прицельная рентгенограмма 34, 35, 36 зубов ребенка 14 лет с цементомой нижней челюсти в области 35 зуба. Определяется округлое новообразование, по контрастности напоминающее ткань корня зуба, окруженное участком разрежения ее и тесно связанное с несформированным корнем 35 зуба

***Лечение* цементомы заключается в частичной резекции пораженного участка челюсти, желательно с сохранением целостности костной ткани.**



## **Фиброма кончика языка**

***Лечение*** — хирургическое удаление опухоли в пределах здоровых тканей под местным или общим обезболиванием.



Рентгенограмма черепа в прямой проекции (носо-подбородочная укладка) ребенка с саркомой верхней челюсти. Определяется тень в участке правой верхнечелюстной пазухи, распространяющаяся на нижнюю стенку орбиты, правый носовой ход, альвеолярный отросток. Границы тени размыты

