

**Опухоли, опухолеподобные
заболевания.**

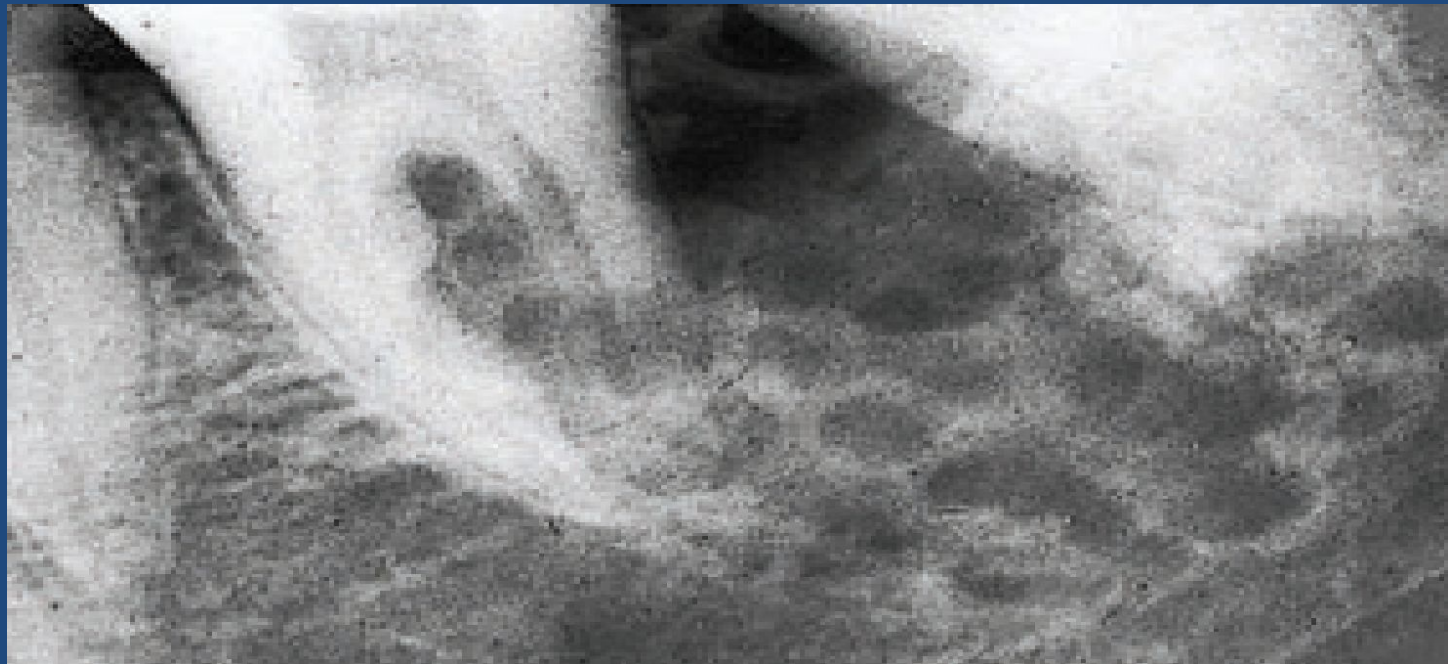
Опухоли:

1. Доброкачественные.

2. Злокачественные.

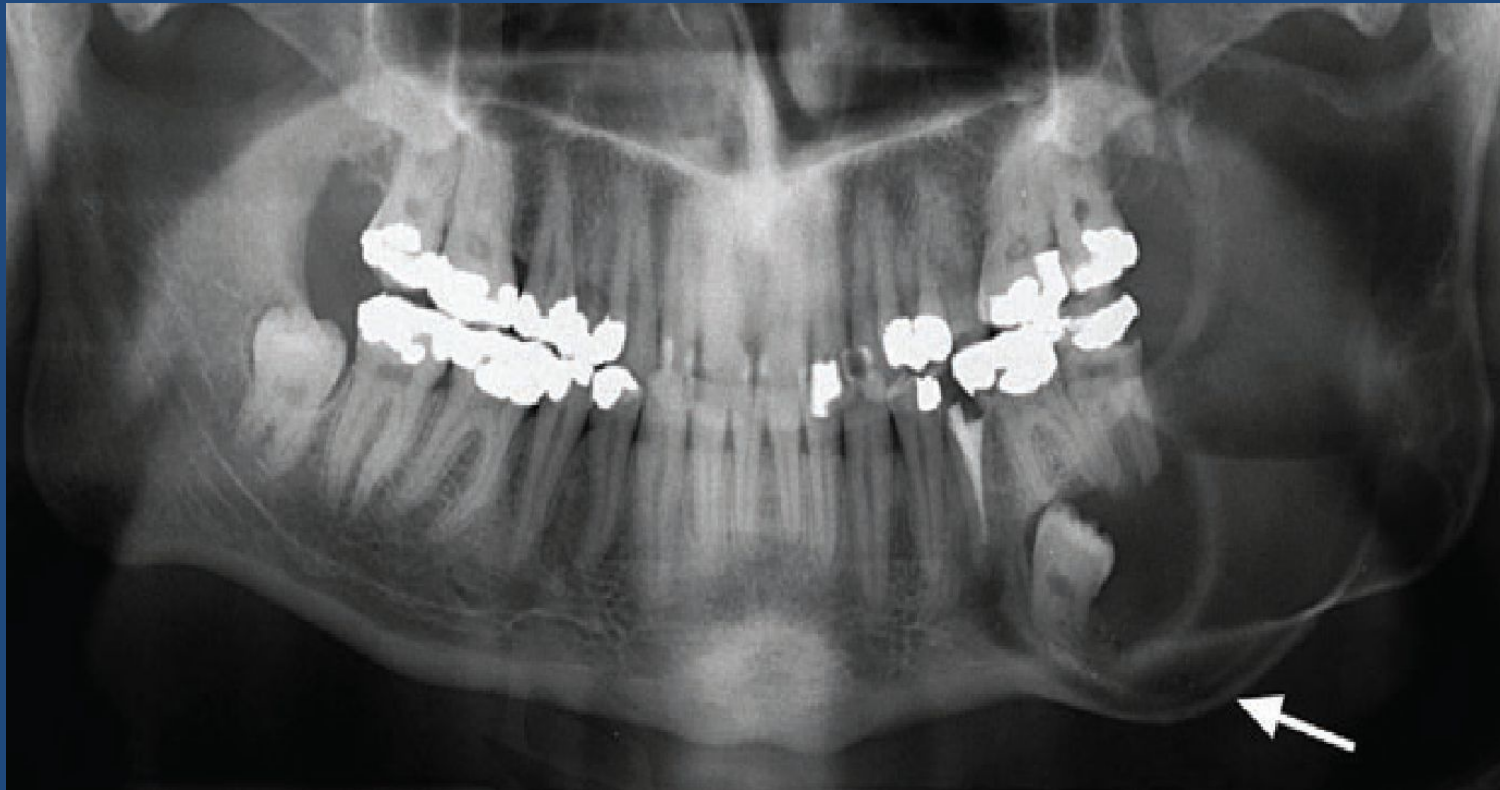- первичные
- вторичные

Амелобластома



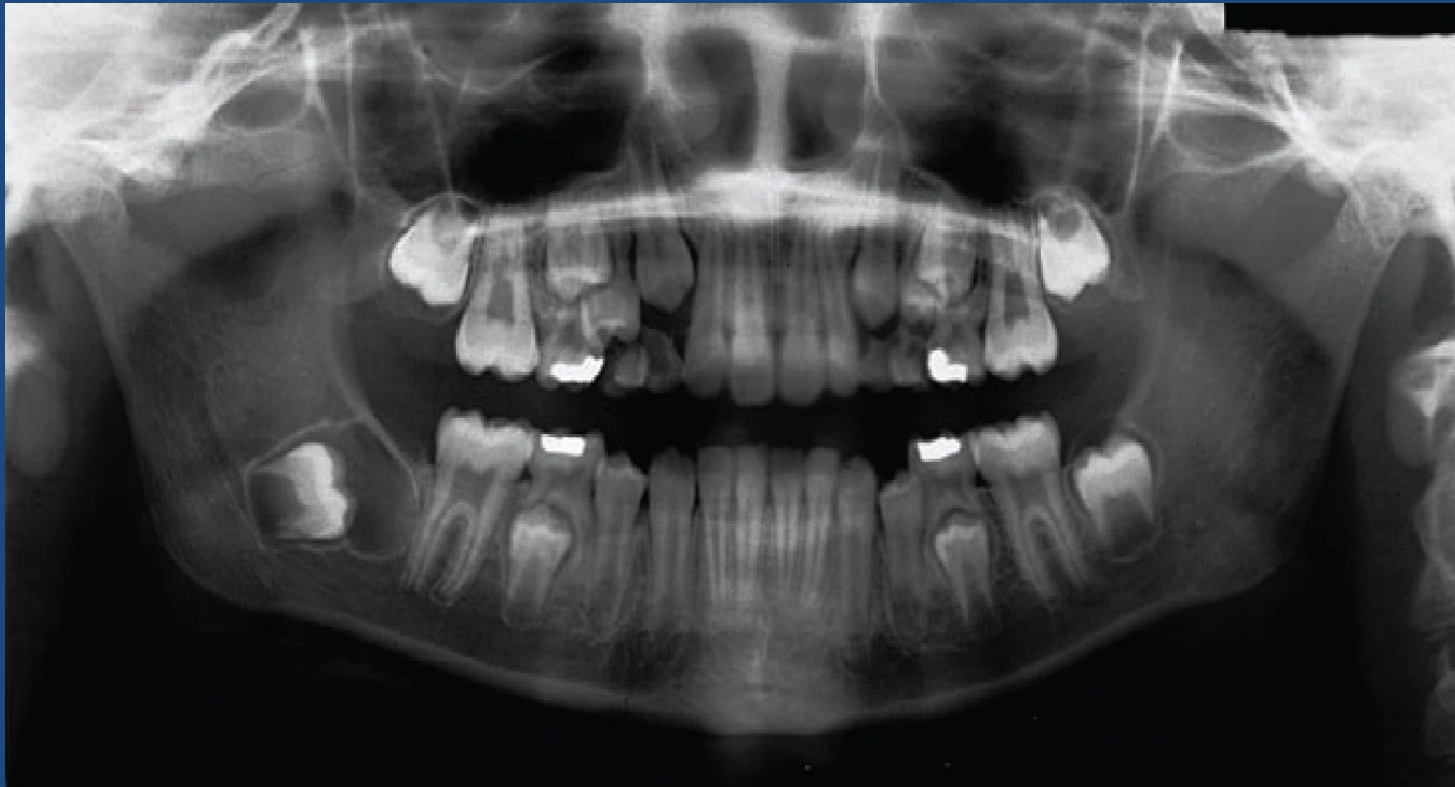
Амелобластома.

- Многокамерная амелобластома со смещением 38 у 23 летнего мужчины. Значительное истончение и выбухание компактного вещества со смещением канала нижней челюсти (стрелка) и распространением опухоли в ткань ветви нижней челюсти.



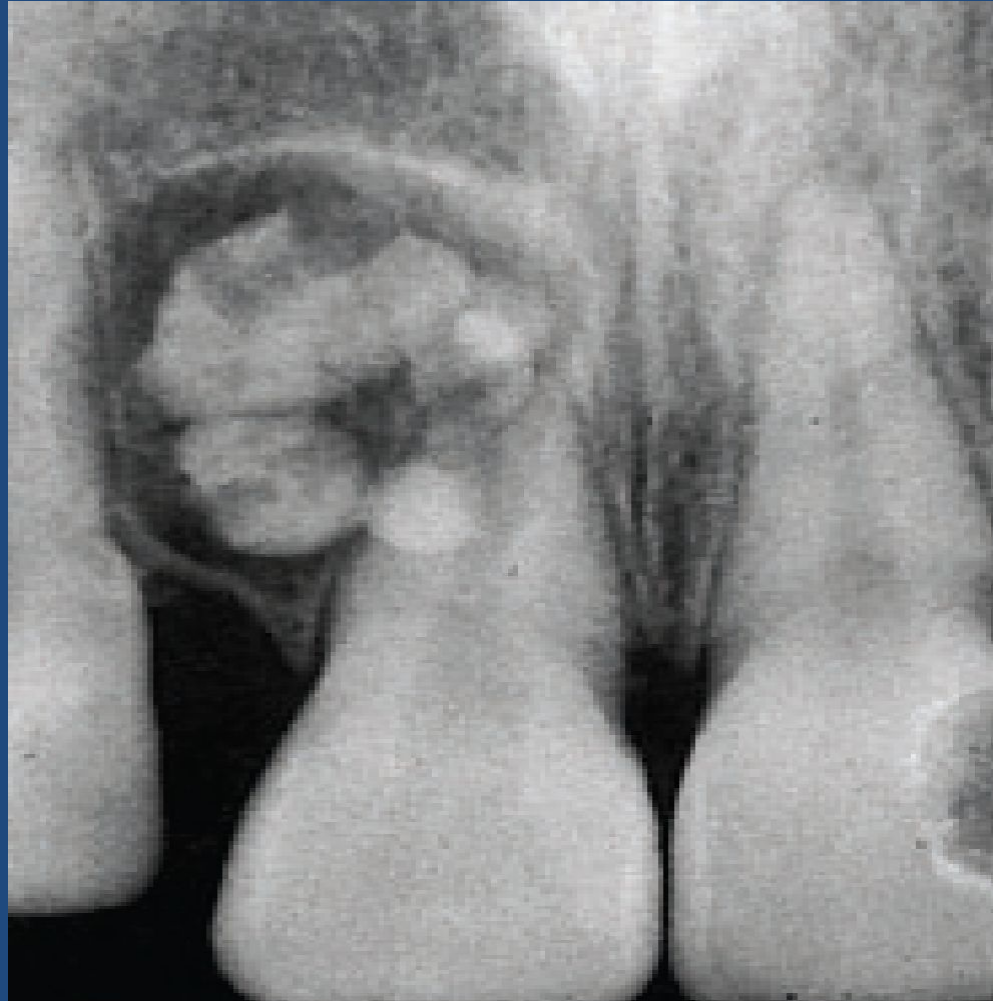
Амелобластическая фиброма.

- Ранняя стадия амелобластической фибромы у 8 летнего мальчика. Просветление с четкими контурами распространяется как шляпка на окклюзионной поверхности смещенного 47. У фолликулярной кисты характерна локализация на границе эмали и цемента.



Составная одонтома.

- Полулунное просветление с участками включений различной плотности у 11.



Опухолеподобные образования: Фиброзная дисплазия.

- Поздняя стадия фиброзной дисплазии у мужчины 30 лет. Островки бесструктурной ткани и участки склерозированной кости.

