ОСНОВЫ ЭСТЕТИЧЕСКОЙ ХИРУРГИИ

Подготовил
Бобьяков А.И.
Ст. «23» группы

Биомеханика и физиология мягких тканей

- Понимание принципов биомеханики мягких тканей, кровоснабжения кожных лоскутов, знание структуры эстетических единиц и субъединиц, а также линий напряжения расслабленной кожи (ЛНРК) лица принци- пиально важно для эффективного устранения тех или иных дефектов в этой области. Кожа является анизотропной тканью, ей свойственны нелинейные физические свойства и ряд зависящих от времени характеристик. Анизотропия кожи проявляется в том, что ее механические свойства изменяются в зависимости от направления. ЛНРК – это линии минимального напряжения; на разрезы, выполненные параллельно им, во время заживления действуют минимальные силы натяжения. Линии максимальной растяжимости кожи ориентированы перпендикулярно по отношению к ЛНРК. Веретенообразное иссечение, выполненное параллельно ЛНРК, и наложение швов в соответствии с направлением линий максимальной растяжимости кожи обеспечивают минимальное натяжение в области швов и оптимальное рубцевание.

Биомеханика и физиология мягких тканей

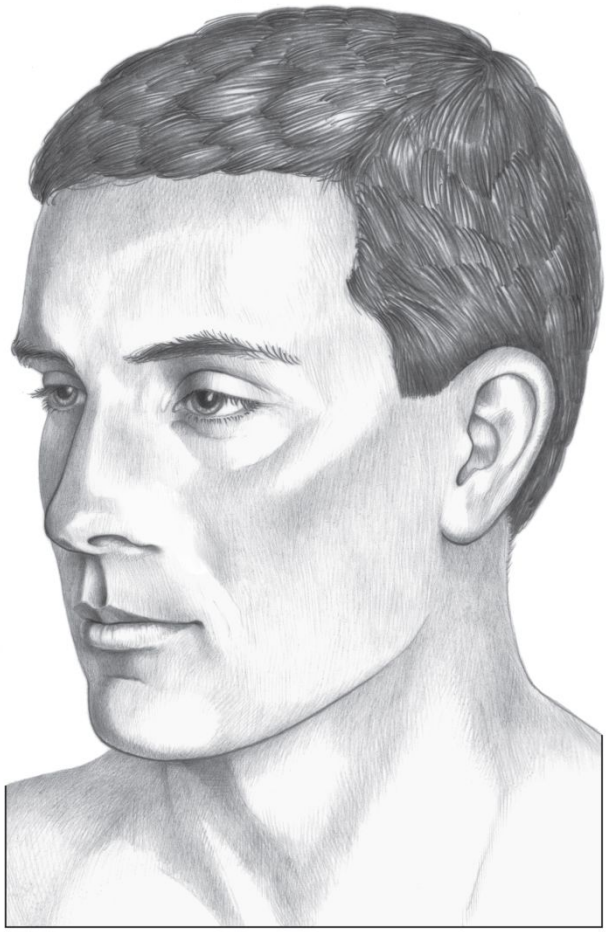

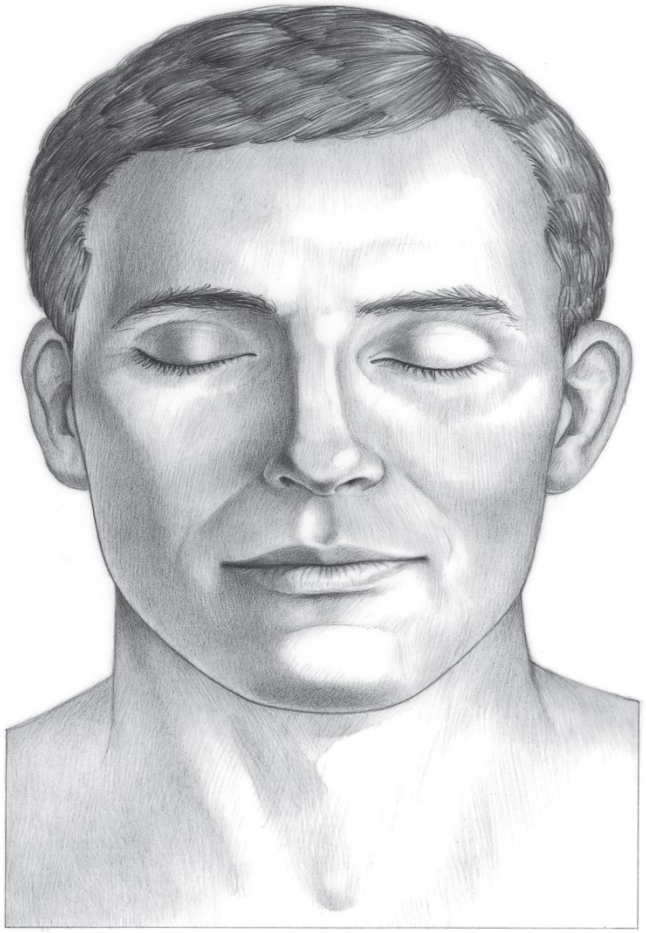

Основы реконструктивной пластики лица

- Кожа характеризуется нелинейностью физических свойств; по мере ее растяжения требуется прогрессивное увеличение действующей силы для ее деформации. Эти изменения обычно описываются кривой ≪стресс–напряжение≫, где стресс – это ве- личина силы на единицу площади, а напряжение – это отношение изменения длины к ее исходной величине. На отрезке I кривой сравнительно небольшой стресс приводит к значительному напряжению. Данный отрезок кривой соответствует, главным образом, деформации сети тонких эластических волокон; потеря этих волокон по мере возрастного или фотостарения кожи приводит к смещению кривой вправо. На отрезке II кривой для растяжения кожи требуется прогрессивное увеличение силы, что связано с нарастающими изменениями ориентации коллагеновых волокон, от неупорядоченной до параллельной направлению действия силы. На отрезке III кривой для минимального растяжения кожи требуется приложение значительной силы. В соответствии с кривой ≪стресс–на пряжение≫, в этой точке напряжение действует на больший объем тканей, что негативно влияет на скорость заживления ран, и оно должно уменьшаться за счет использования, например, кожных лоскутов или трансплантатов вместо простого ушивания дефектов. Кожа характеризуется свойствами, зависящими от времени, и не сохраняет свою эластичность бесконечно долго. Повторное растяжение кожи приводит к изменению эластичности, которое обозначается термином гистерезис (запаздывание), и смещению кривой ≪стресс–напряжение≫ вправо. При уменьшении стресса величина напряжения начинает постепенно снижаться, и сегмент кожи, растянутый до определенной длины, сохраняет ее некоторое время. Деформация – это увеличение длины сегмента кожи, произошедшее вследствие воздействия рас- тягивающих сил и наблюдаемое в течение некоторого периода времени. Деформация кожи ассоциируется с ее гистологическими и физиологическими изменениями, в частности ориентацией коллагеновых волокон параллельно друг другу, фрагментацией эластических волокон, дегидратацией тканей за счет перемещения тканевой жидкости и смещением тканей в направлении вектора действующей силы. Вышеуказанные свойства можно использовать при необходимости однократного растяжения тканей. Новая ткань кожи не формируется при этом, наоборот, происходит мобилизация существующих тканей для закрытия дефектов среднего размера с меньшим натяжением.

- Хорошее кровоснабжение мягких тканей лица предоставляет большие возможности для реконструктивной пластики. Кровоснабжение большинства лоскутов, описанных в данной книге, обеспечивается за счет сосудов подкожного сплетения. Дополнительное улучшение кровоснабжения в некоторых случаях может быть достигнуто за счет мышечно-кожных и перегородочно-кожных сосудов, включаемых в состав формируемых лоскутов. Натяжение при ушивании – ключевой фактор в процессе заживления ран. Избыточное натяжение в зоне шва может привести к образованию струпа на краях раны из-за недостаточного кровоснабжения и, как следствие, к недостаточной жизнеспособности краев лоскута. Натяжение при ушивании ран повышает риск образования гипертрофических рубцов. Кроме того, некоторые области лица, в частности верхняя губа или нижняя челюсть, характеризуются предрасположенностью к формированию широких или гипертрофических рубцов. Отчасти эта предрасположенность может объясняться высокой сократительной активностью подлежащих мышц, что увеличивает напряжение в области раны во время ее заживления. Следует отметить, что в ходе недавно проведенных исследований было продемонстрировано, что инъекции ботулотоксина А в мышцы, подлежащие ране на лбу (одновременно с ушиванием раны или вскоре после него), позволяют улучшить косметический результат рубцевания. Полученные результаты были подтверждены данными слепого исследования, в ходе которого оценивалось влияние ботулотоксина А на заживление ран в области лба; вполне возможно, что аналогичные эффекты отмечаются и при заживлении ран другой локализации, где сокращение подлежащих мышц может привести к образованию широких или гипертрофических рубцов. Механизм действия ботулотоксина А состоит о временном параличе окружающей рану мускулатуры и уменьшении натяжения в критические первые 2–3 месяца заживления раны. При применении ботулотоксина А хирург должен руководствоваться не только стремлением к достижению максимального косметического эффекта, но и учитывать ряд других немаловажных моментов. При решении вопроса о выборе вышеописанной методики иммобилизации раны следует обсудить все возможные риски с пациентом. В настоящее время проводятся исследования, в рамках которых изучается влияние ботулотоксина А на заживление ран другой локализации (помимо области лба); полученные результаты будут представлены вниманию читателей в следующих изданиях книги. Наконец, напряжение в зоне уши-вания раны может изменить внешний вид важных анатомических структур, таких как веко, крыло носа, красная кайма губ и бровь. Указанные изменения, как правило, носят временный характер, однако важно помнить о возможностях реконструктивных пластических оперативных методик с использованием лоскутов в случаях, когда ушивание раны сопровождается изменением внешнего вида тех или иных локальных анатомических структур. Сопротивление расхождению краев раны – это величина силы, необходимая для разведения краев свежей раны; оно имеет минимальное значение в первые 7 дней с момента ушивания раны. Фактически сопротивление разрыву в области раны никогда не превышает 80% значения этого показателя для нормальной кожи. Для уменьшения напряжения в области послеоперационной раны во время ее заживления и для профилактики формирования широкого рубца целесообразно накладывать подкожные швы длительно рассасывающимся или нерассасывающимся шовным материалом. При ушивании некоторых ран лица возможно введение ботулотоксина А в мышцы, окружающие рану, с целью уменьшения напряжения в первые месяцы после операции и улучшения внешнего вида формирующегося рубца.

- Для удобства в пластической хирургии принято выделять эстетические единицы и субъединицы лица. Выделение единиц и субъединиц производится с учетом толщины, цвета, эластичности кожи и контуров подлежащих структур. Для тщательного планирования реконструктивной пластики лица необходимо оценить размер и локализацию дефекта по отношению к совокупности поврежденных субъединиц. Наименее выраженные рубцы формируются при выполнении разрезов параллельно ЛНРК в пределах границ одной эстетической единицы или субъединицы, а также по средней линии лица. В последующих главах изложен наш подход к реконструктивной пластике лица, базирующийся на концепции эстетических единиц и субъединиц. Наиболее эффективная реконструкция дефектов эстетических единиц обеспечивается при использовании тканей, относящихся к той же самой единице. Такой подход позволяет обеспечить оптимальное соответствие цвета, толщины и текстуры тканей, которые замещают потерянные, исходным. Если размеры дефекта слишком велики и не представляется возможным закрыть его, используя ткани одной единицы, то следует выполнять пластику тканями, прилегающими к пострадавшей эстетической единице. Как правило, что бы обеспечить соответствие трансплантата внешнему виду тканей, окружающих дефект, используются локальные кожные лоскуты.
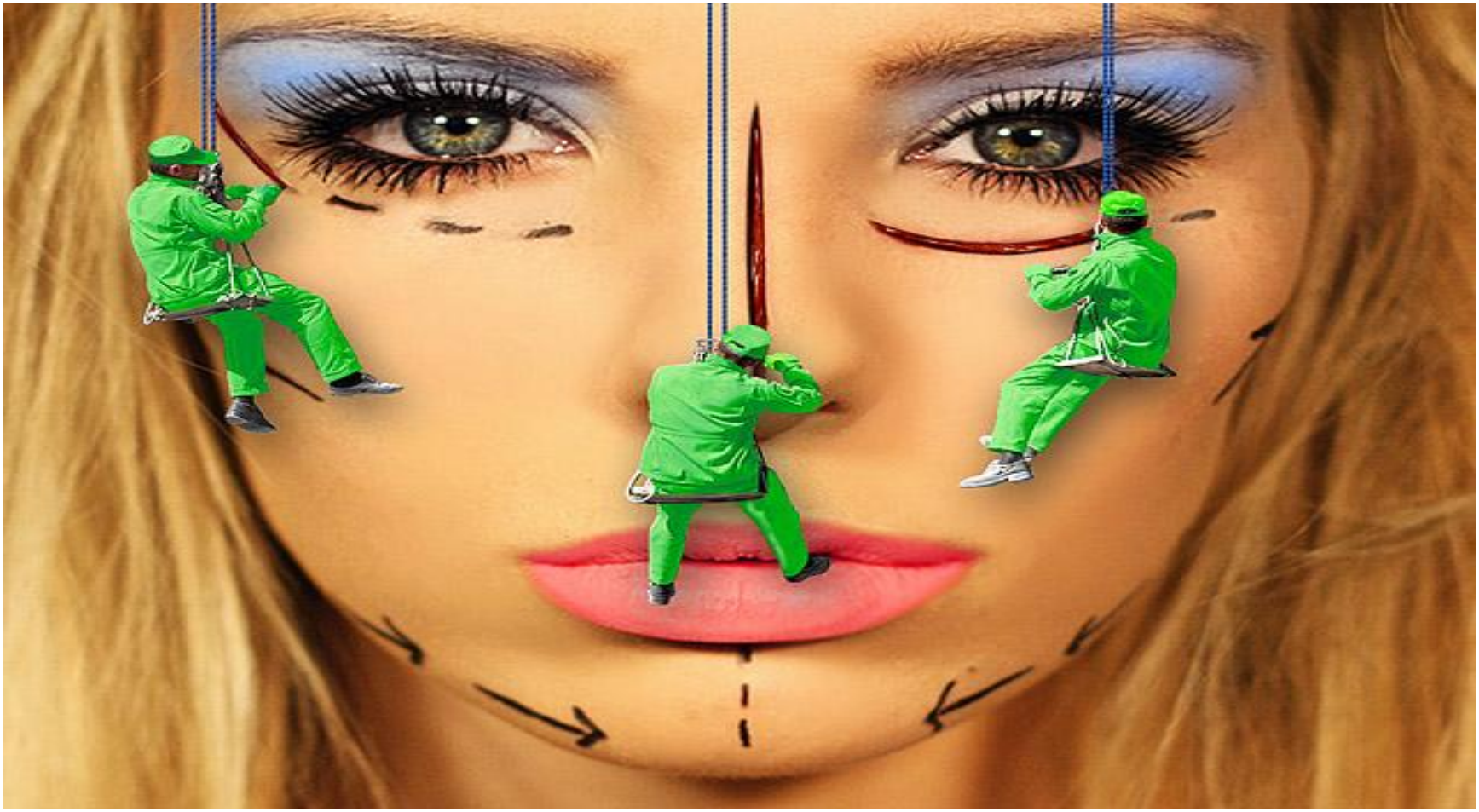
Спасибки за внимашки)))