ОСНОВЫ ХИРУРГИИ

Томиленко Роман Анатольевич
Ветеринарная клиника ВЕТДОКТОР

ЛЕЧЕНИЕ РАН

ЛЕЧЕНИЕ РАН

- Первичная Хирургическая Обработка раны (ПХО) заключается в удалении поврежденных загрязненных тканей, находящейся в них микрофлоры и предотвращения развития раневой инфекции
- Таким образом случайно инфицированная рана становится асептической резанной что создает возможность ее быстрого заживления путем первичного натяжения

ПЕРВИЧНАЯ ХИРУРГИЧЕСКАЯ ОБРАБОТКА РАНЫ (ПХО)

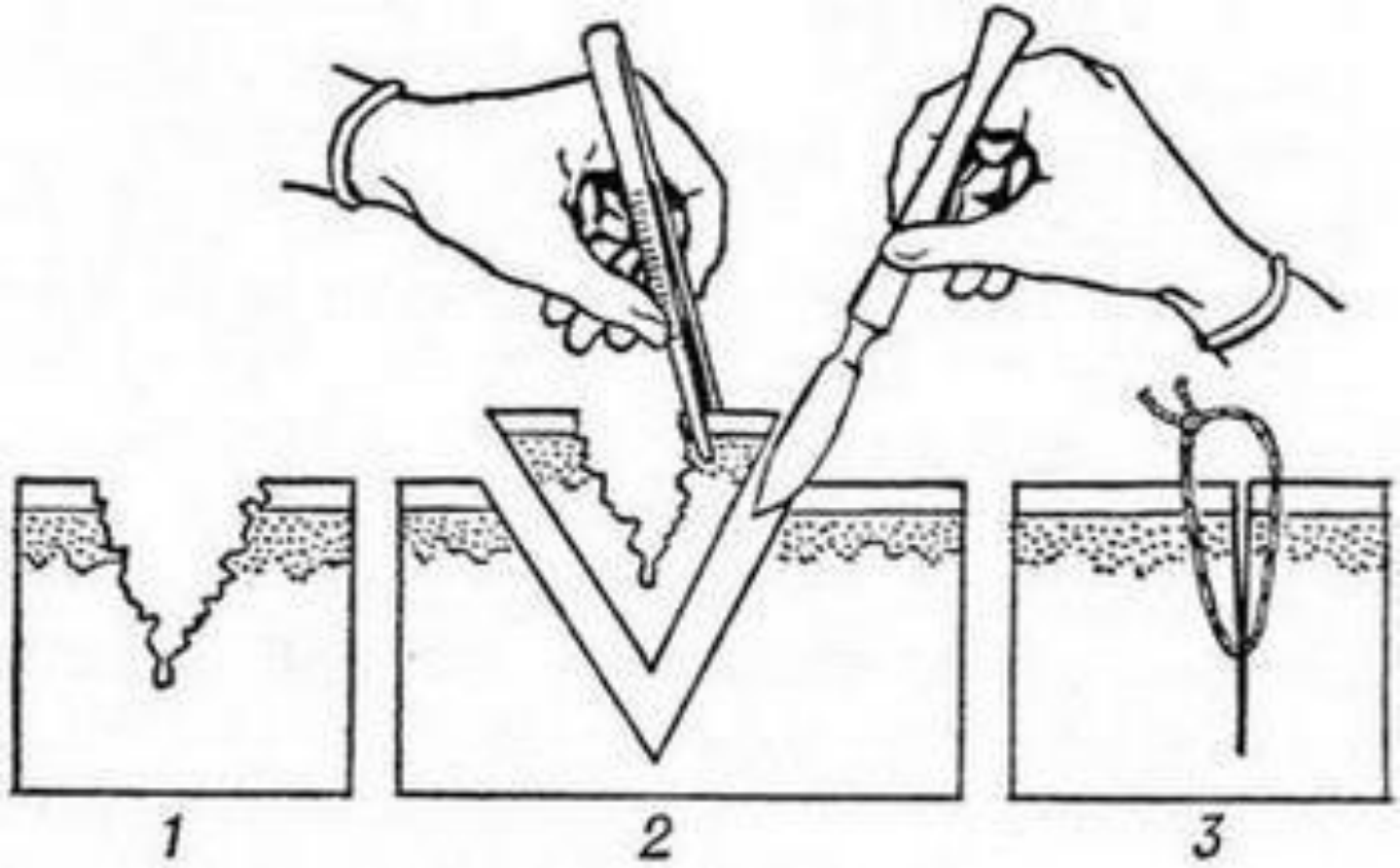

П
Х
О

КЛАССИФИКАЦИЯ ПХО

- Ранняя ПХО (первые 24 часа до развития инфекции)
- Отсроченная ПХО (24-48 часов)
- Поздняя ПХО (более 48 часов при явных признаках нагноения)

- «**ЗОЛОТЫЕ** 6-8 часов»

ЭТАПЫ ПХО РАНЫ

- Очистить рану.

Удалить все нежизнеспособные ткани краев, стенок и дна раны.

Удалить все инородные тела, сгустки крови, свободные обломки костей и т.д. и т.п.

- Остановить кровотечение.
- Определить не является ли рана проникающей в какую либо полость.
- Рану с неровными краями превратить в резанную
- Восстановить анатомическую целостность поврежденных тканей и органов
- Наложить швы и зашить наглухо или установить дренажи.

РАНУ НЕ ЗАШИВАЮТ

- Поздняя ПХО
- Сильное загрязнение землей
- Массивное повреждение тканей (размозженная, ушибленная рана)
- Сопутствующие заболевания (иммунодефицит, анемия, сахарный диабет и др.)

ЛЕЧЕНИЕ ГНОЙНЫХ РАН

Местное

- Борьба с микроорганизмами в ране.
- Содействие скорейшему очищению раны от некротических масс
- Обеспечение хорошего дренирования раны.

ВТОРИЧНАЯ ХИРУРГИЧЕСКАЯ ОБРАБОТКА РАНЫ

- Наличие гнойной раны при отсутствии адекватного оттока из нее (образование затеков гноя, карманов в ране), при образовании обширных зон некроза

ЗАДАЧИ:

- Вскрытие гнойного очага. Широкие разрезы.
- Удаление некротических тканей
- Установка дренажей при плохом оттоке (большая полость, наличие карманов и затеков гноя).

ДРЕНАЖИ

- Пассивные
- Активные

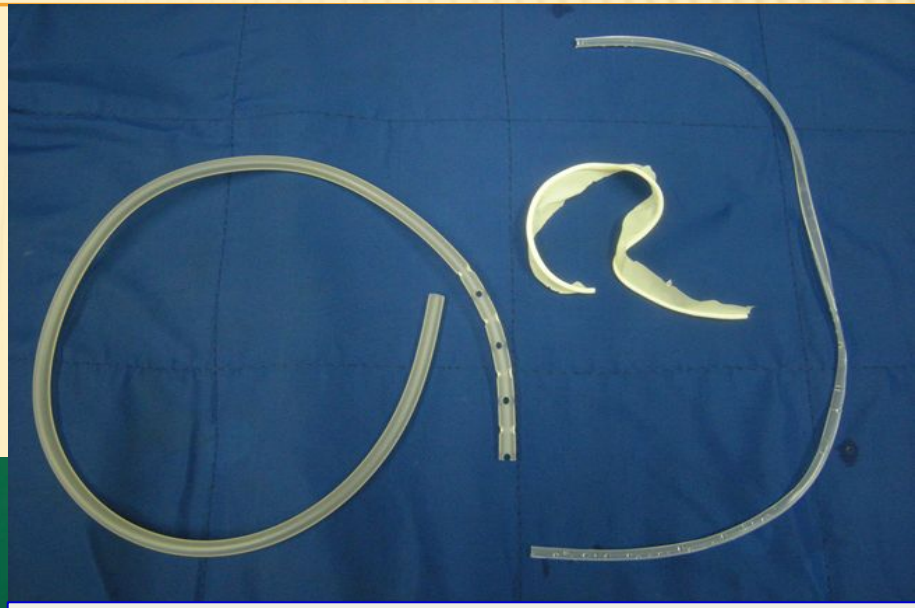

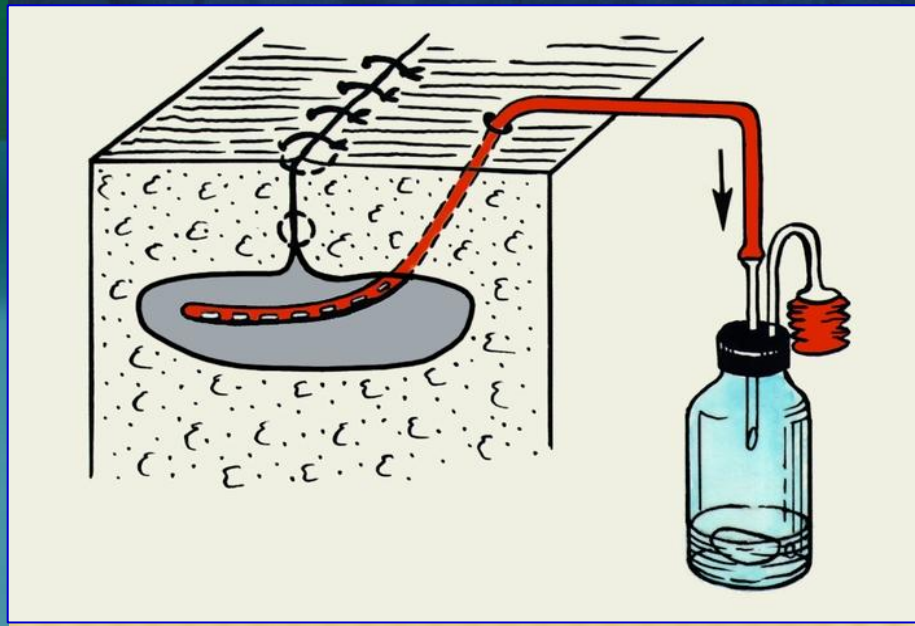

ПАССИВНЫЕ ДРЕНАЖИ

АКТИВНЫЙ ДРЕНАЖ ТИПА REDON

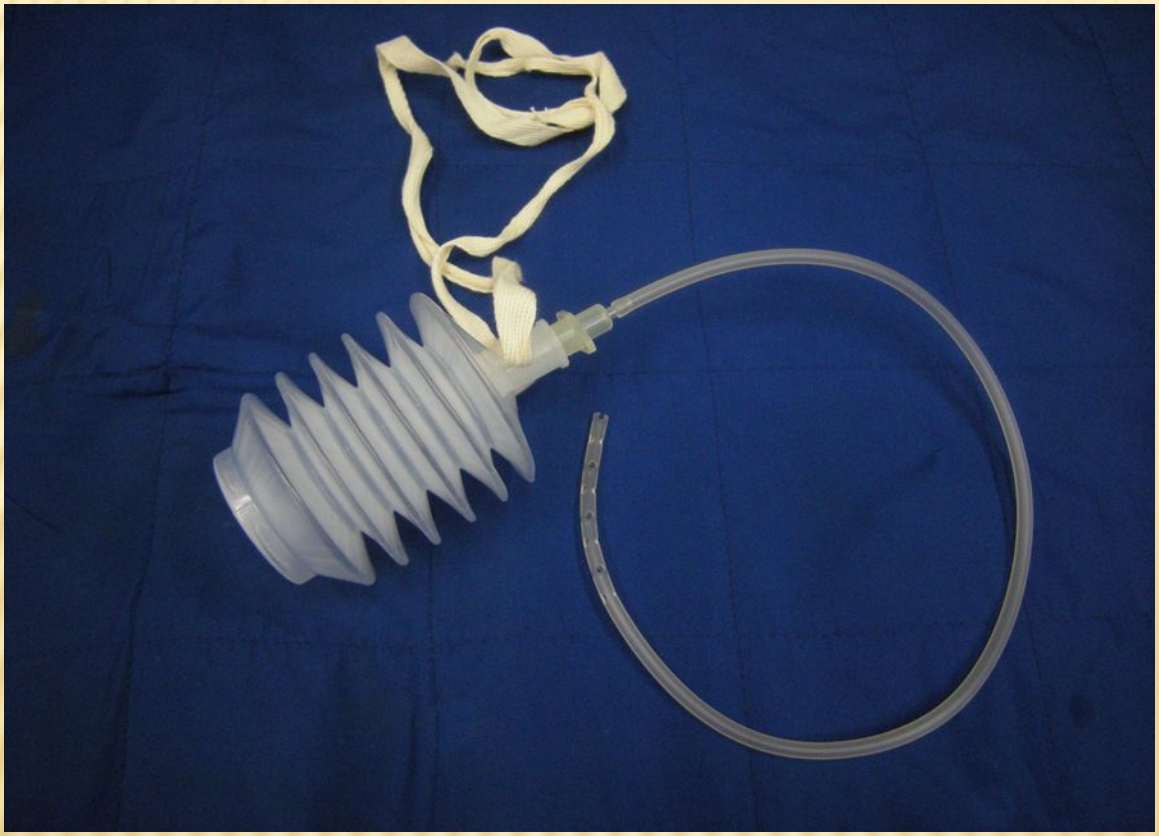

- Чаще всего применяется для дренирования грудной полости.

МЕДИКАМЕНТЫ ДЛЯ ЛЕЧЕНИЯ РАН В 1-Й ФАЗЕ РАНЕВОГО ПРОЦЕССА

ФЕРМЕНТАТИВНЫЕ ПРЕПАРАТЫ



МЕДИКАМЕНТЫ ВО 2-Й ФАЗЕ РАНЕВОГО ПРОЦЕССА

НОВЫЕ ПЕРЕВЯЗОЧНЫЕ МАТЕРИАЛЫ

- Мазевая повязка, способствующая грануляции, из крупноячеистой воздухо- и секретопроницаемой хлопчатобумажной ткани, пропитанной безводной мазевой массой с Перуанским Бальзамом.
- Перуанский бальзам обладает антисептическим и ранозаживляющим эффектом.

НОВЫЕ ПОВЯЗКИ В ХИРУРГИИ

- Тампонируемая в рану повязка из волокон кальция-альгината, которая, реагируя с солями натрия в крови и секрете, превращается в гидрофильный гель, заполняющий рану и не приклеивающийся к ней; благодаря этому возникает тесный контакт с раневой поверхностью и способствующая заживлению микросреда; в процессе гелеобразования микроорганизмы включаются в структуру геля.
- **Sorbalgon® T** — тампонадные ленты для тампонирования глубоких полостей и карманов.

1. Подберите повязку в соответствии с размерами раны.

2. Затампонируйте рану повязкой Sorbalgon.

3. Для глубоких ран используйте тампонадные ленты Sorbalgon T.

4. Зафиксируйте повязку.

5. Смените повязку, когда волокна кальция-альгината полностью превратятся в гель.

6. Гелевую массу удалите из раны пинцетом, оставшиеся волокна можно вымыть раствором Рингера (физраствором).

HARTMANNMED.RU

БИАТРАВМ КОМПАНИИ «ЛИНТЕКС»

- **Модифицированное полиэфирное волокно**
  - активно дренирует раневой экссудат
  - защищает рану от внешних воздействий
  - улучшает прочностные и манипуляционные свойства повязки
- **Коллагеновая губка с антисептиком**
  - стимулирует заживление
  - оказывает антимикробное действие
  - обеспечивает безболезненную и атравматичную смену повязок

ВИДЫ ШВОВ

УЗЛЫ

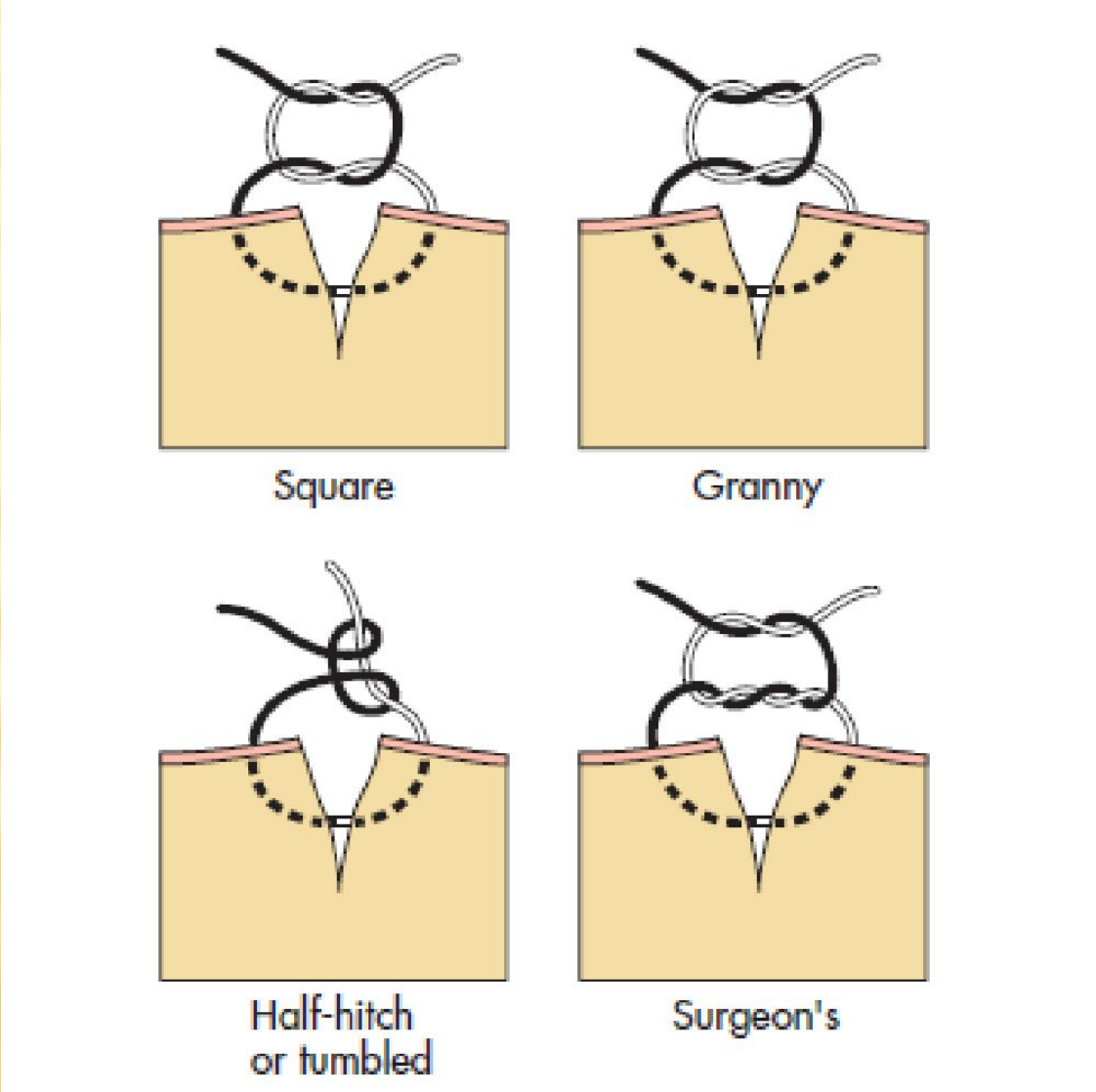

ТЕХНИКИ ЗАВЯЗЫВАНИЯ УЗЛОВ

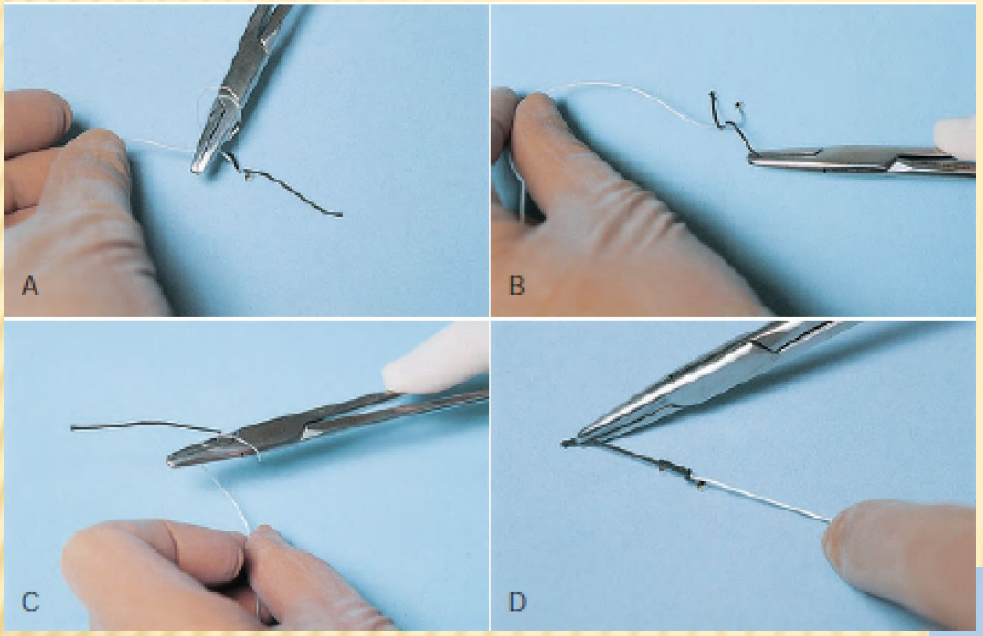

При помощи инструмента

При помощи рук

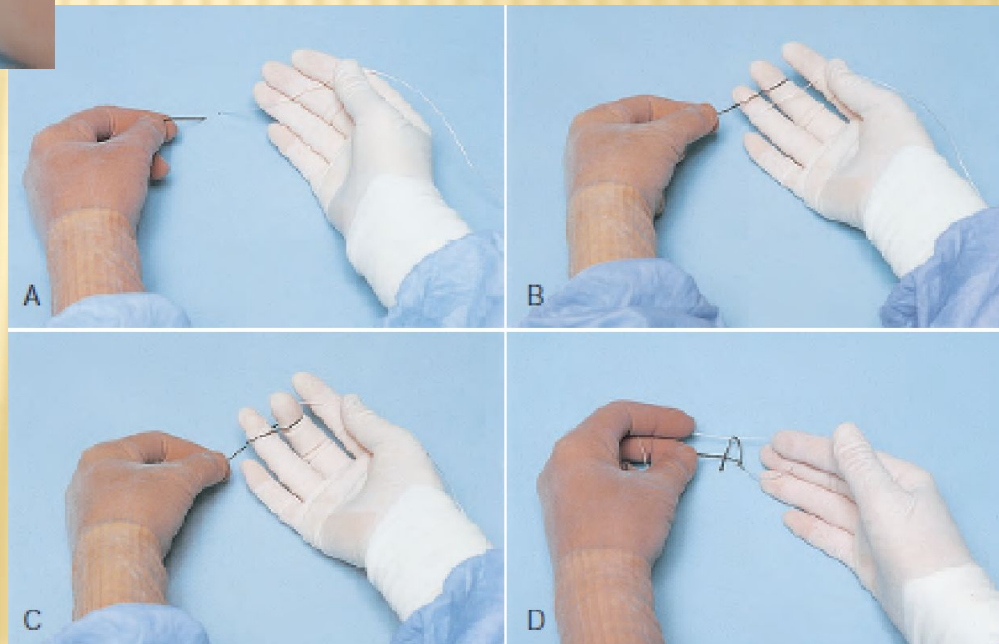

ПРЕРЫВИСТЫЕ ШВЫ

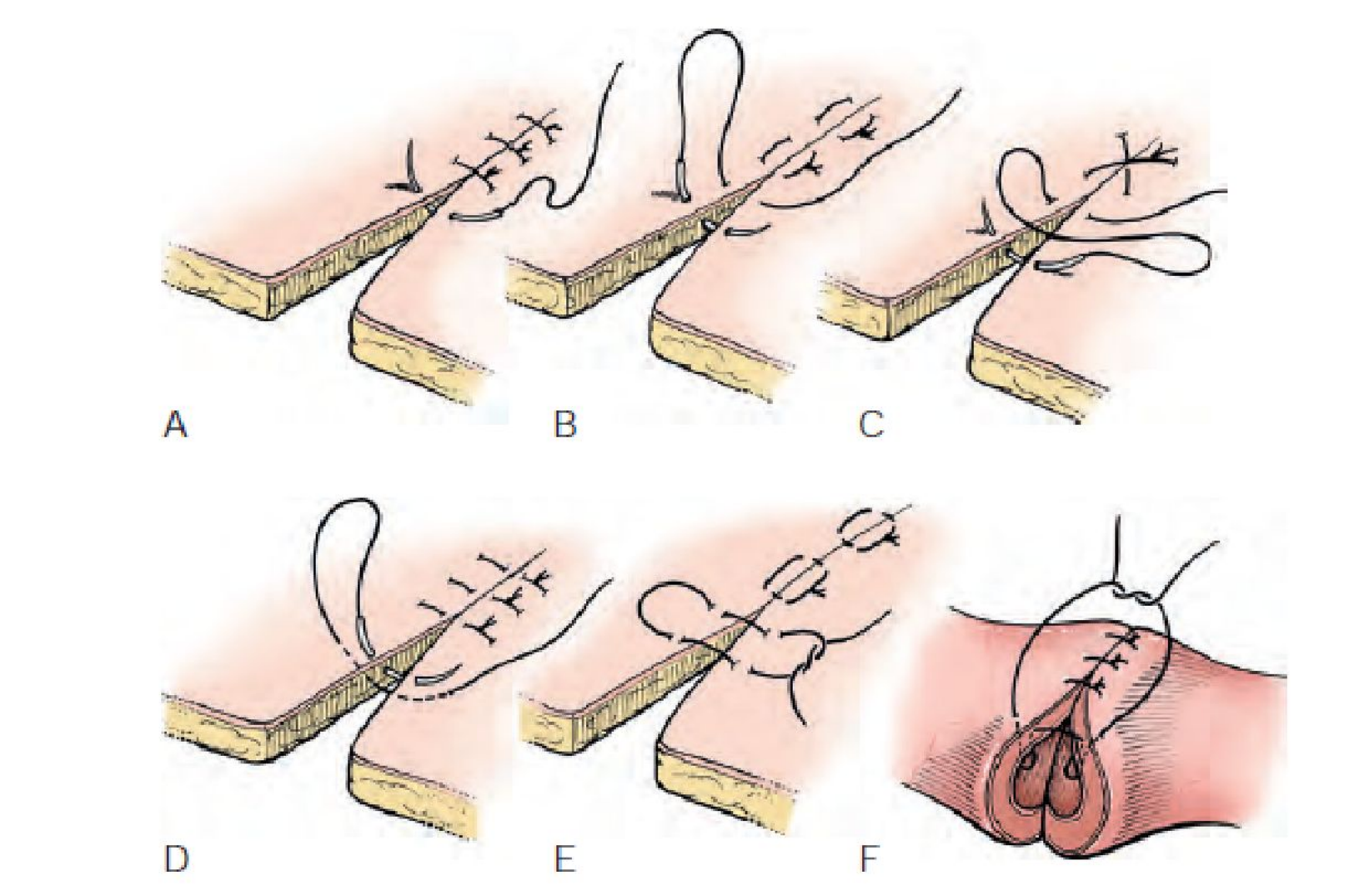

НЕПРЕРЫВНЫЕ ШВЫ

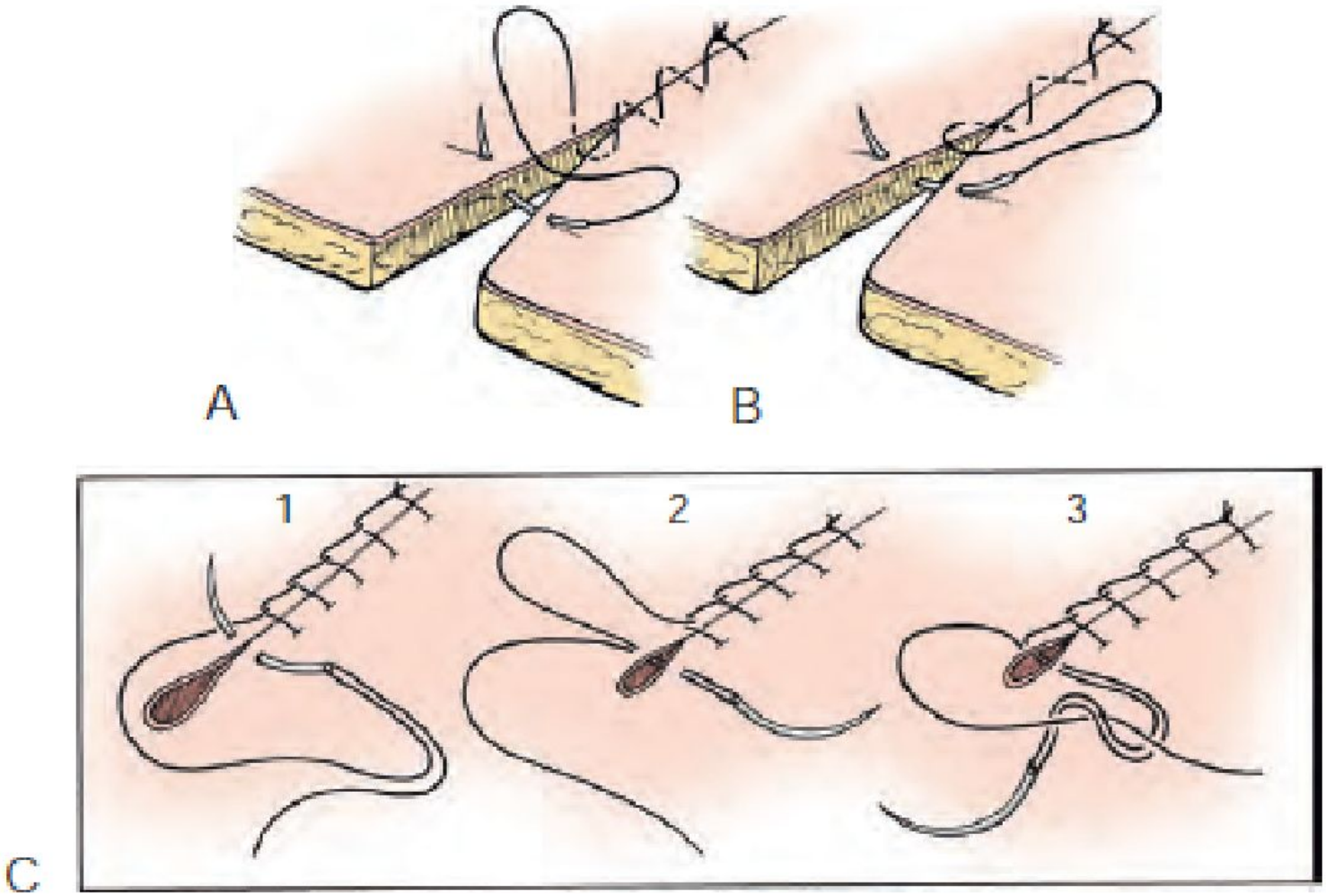

ВНУТРИКОЖНЫЙ КОСМЕТИЧЕСКИЙ Ш0В

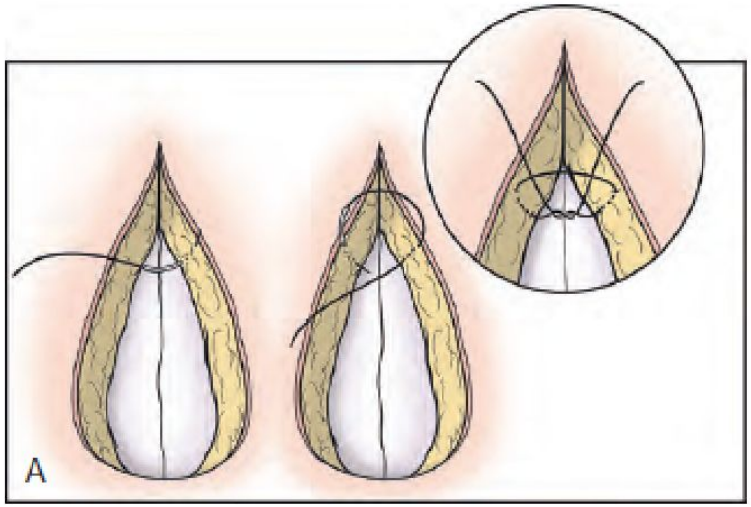

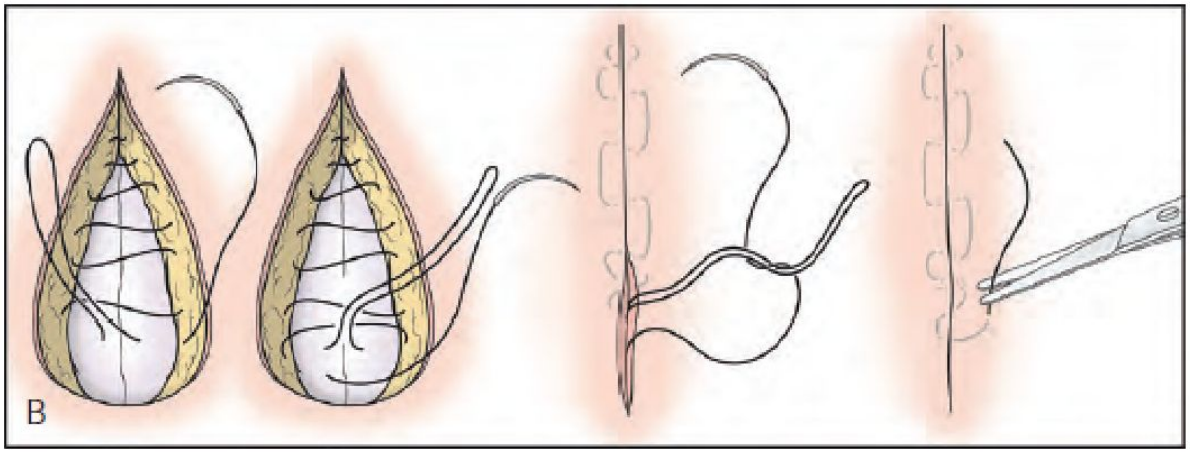

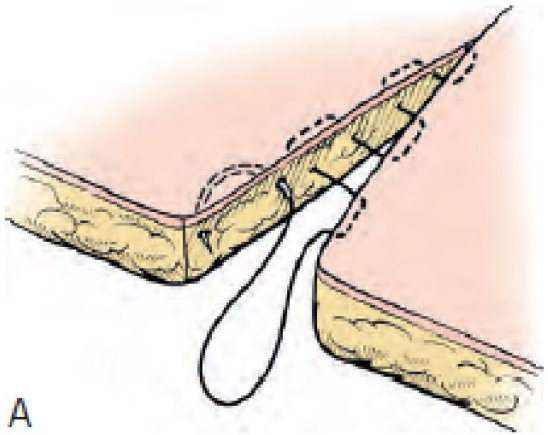

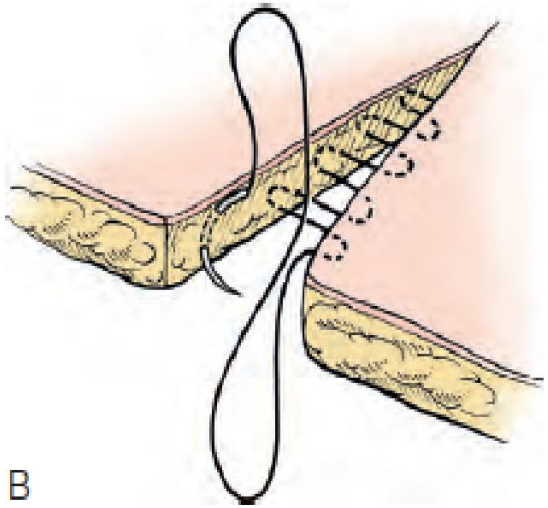

НЕПРЕРЫВНЫЕ КИШЕЧНЫЕ (ПОГРУЖАЮЩИЕ) ШВЫ

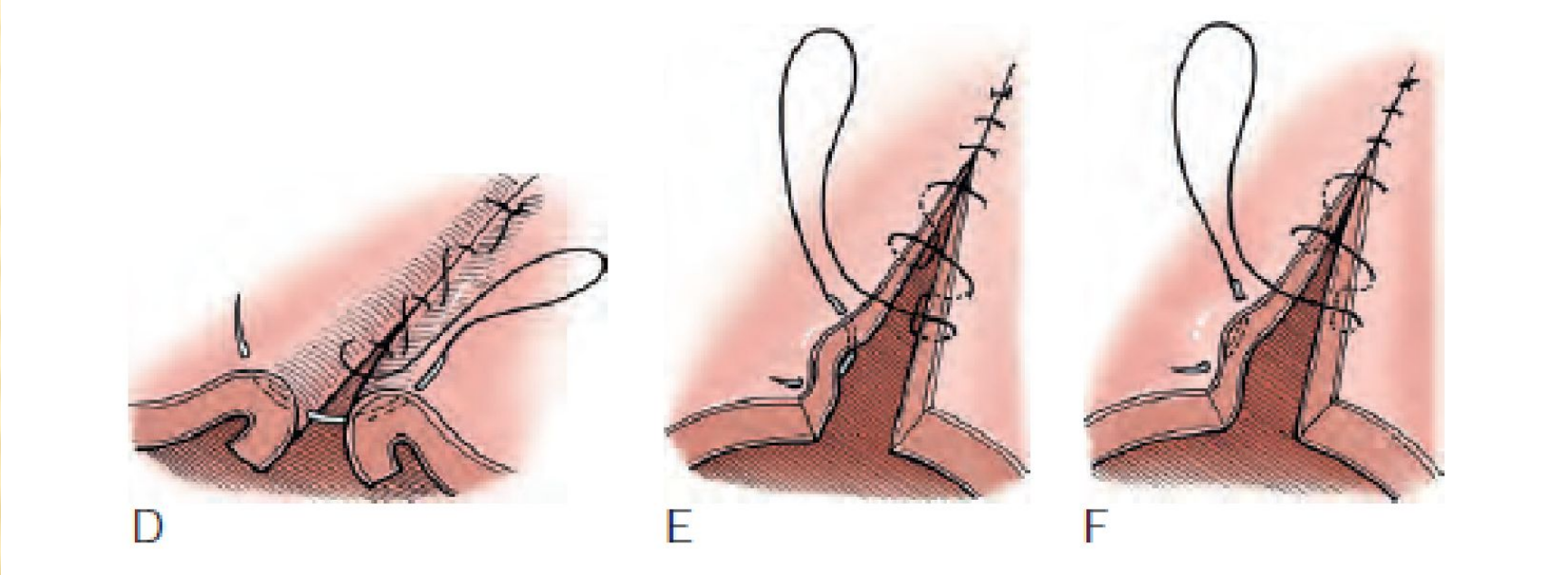

- D – по Лемберту
- E – по Конеллу
- F – по Кушингу

СУХОЖИЛЬНЫЕ ШВЫ

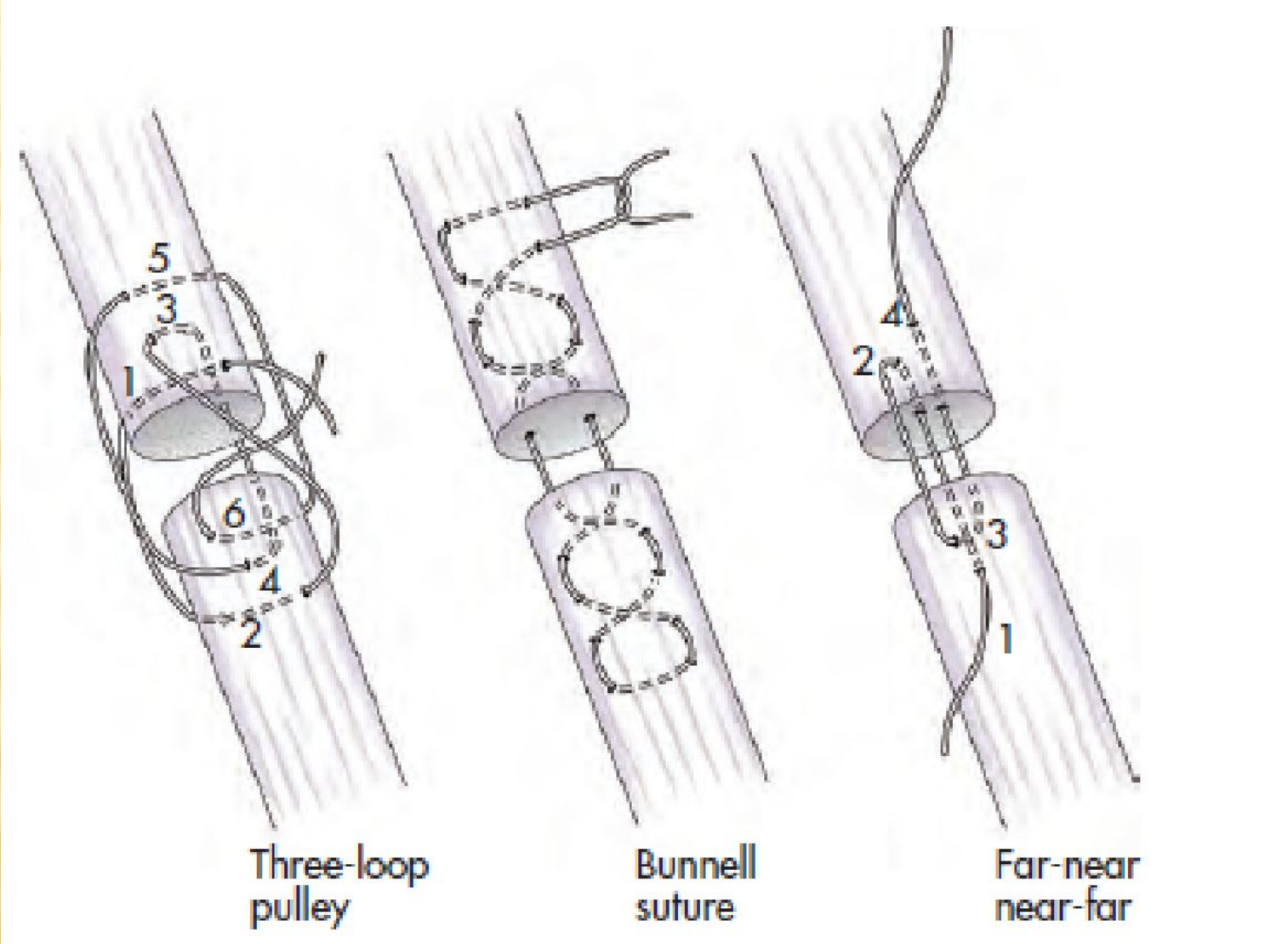

ЭЛЕМЕНТЫ ПЛАСТИЧЕСКОЙ ХИРУРГИИ

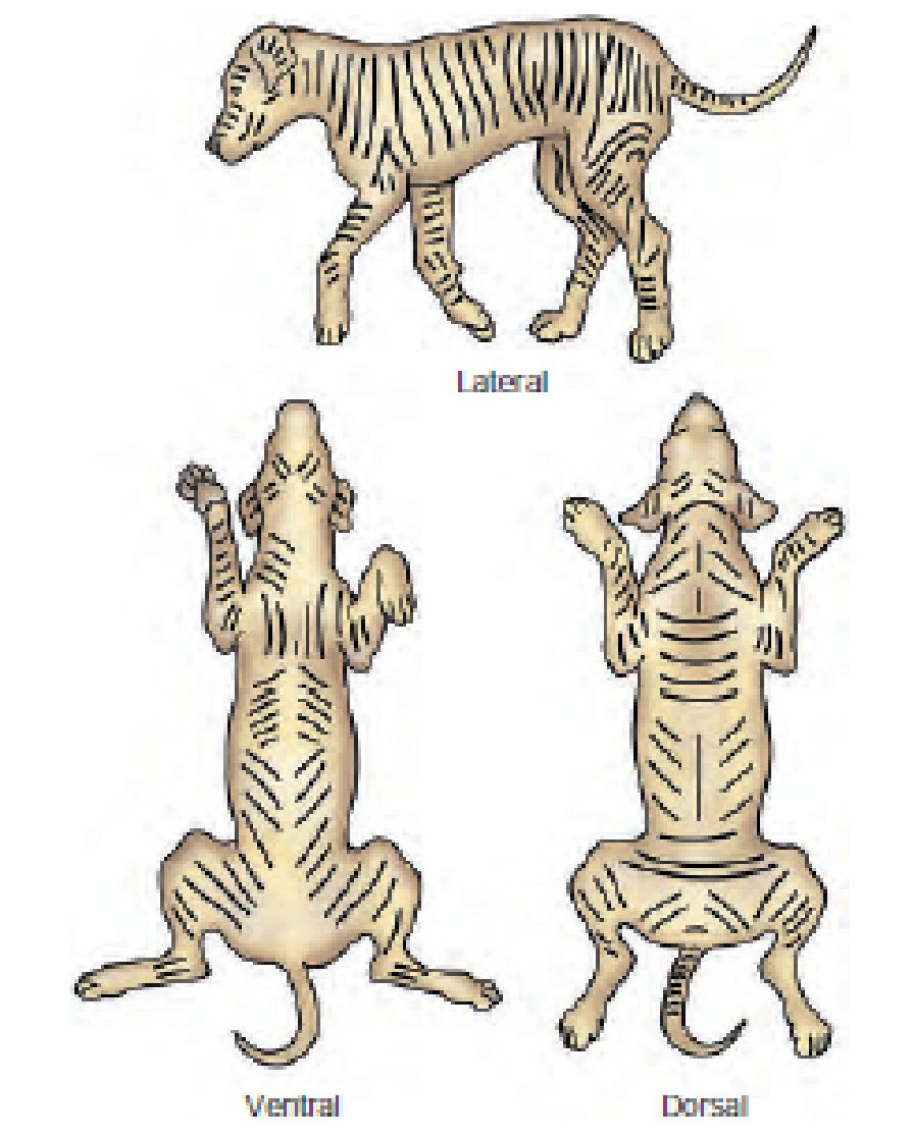

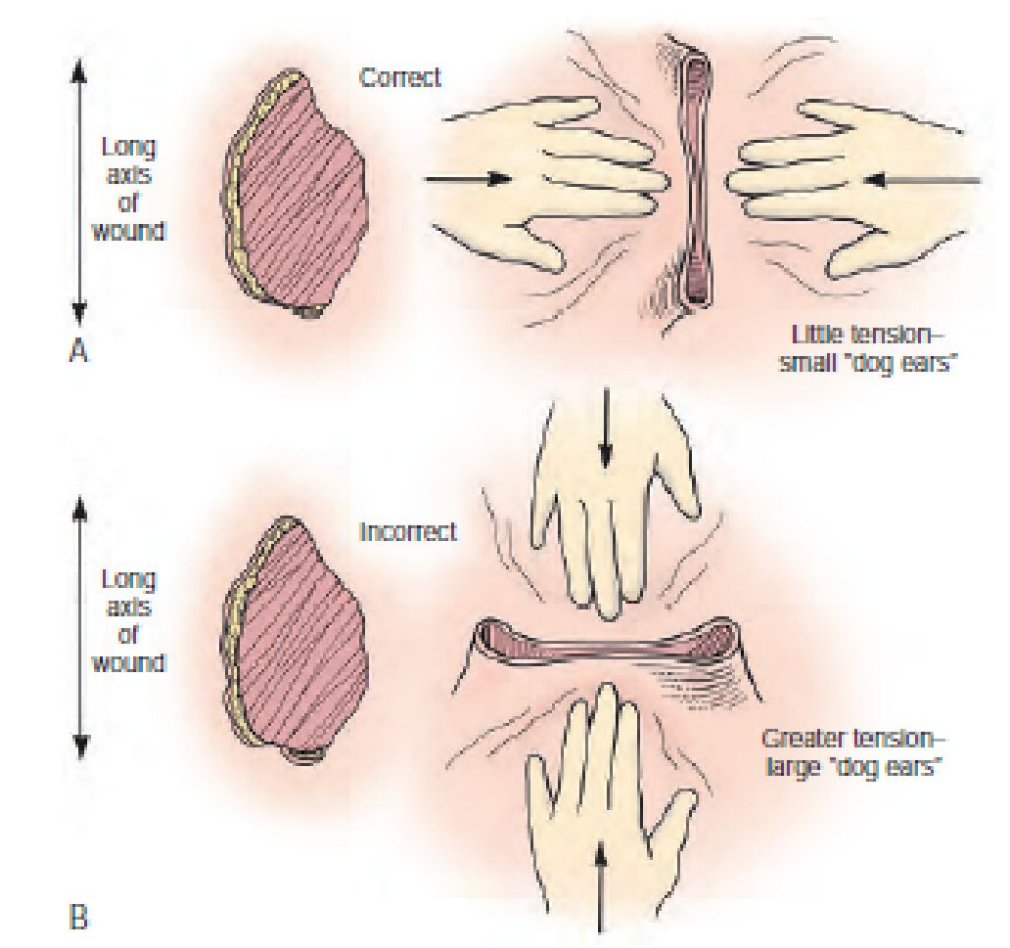

ЭЛЕМЕНТЫ ПЛАСТИЧЕСКОЙ ХИРУРГИИ

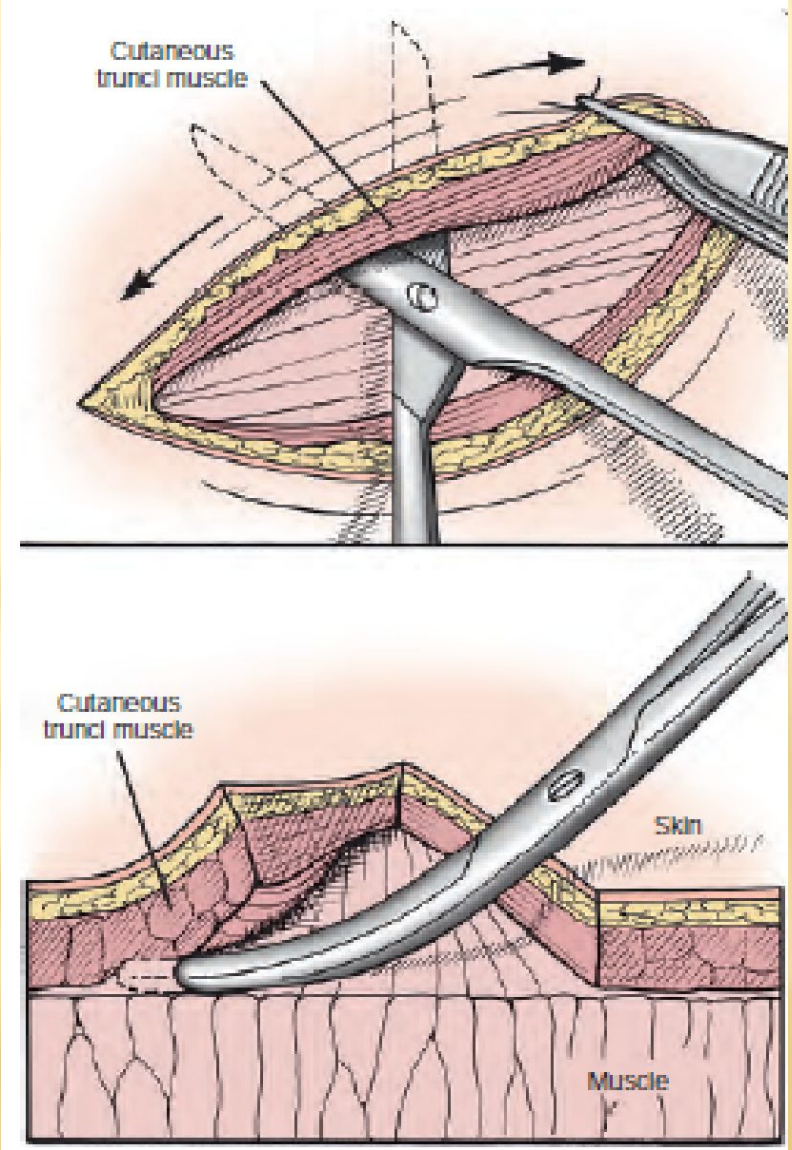

ЭЛЕМЕНТЫ ПЛАСТИЧЕСКОЙ ХИРУРГИИ