

Остеология

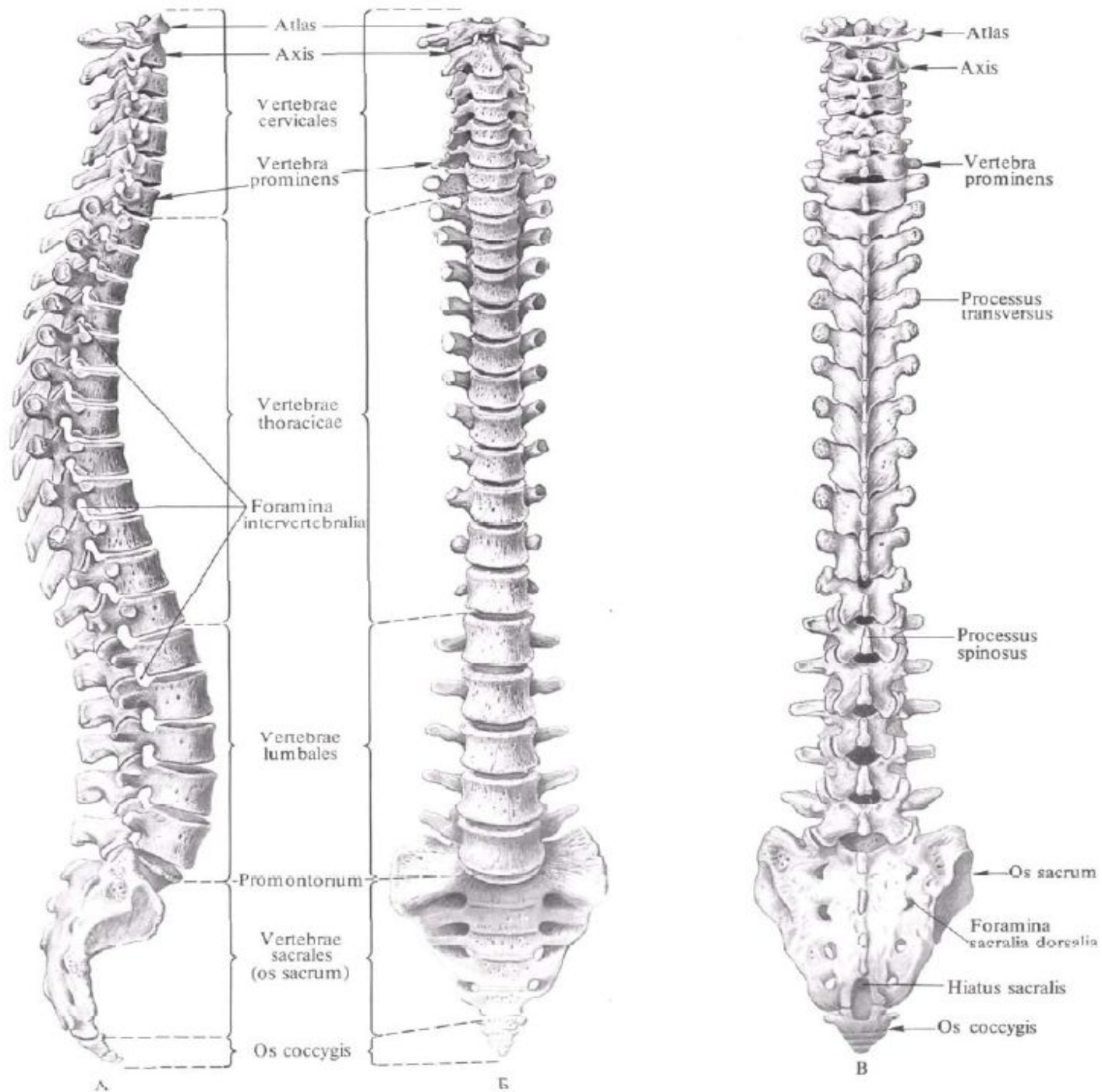
Занятие №1

Анатомическая номенклатура.

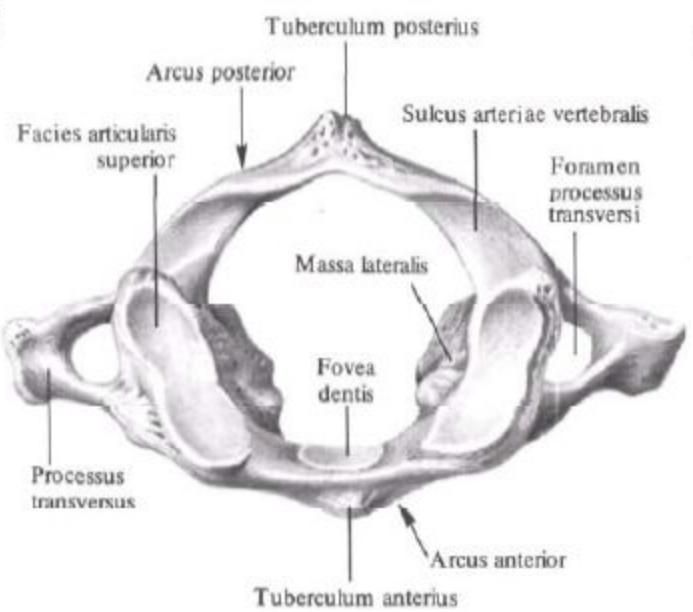
Плоскости, оси тела.

Позвоночный столб, его отделы.

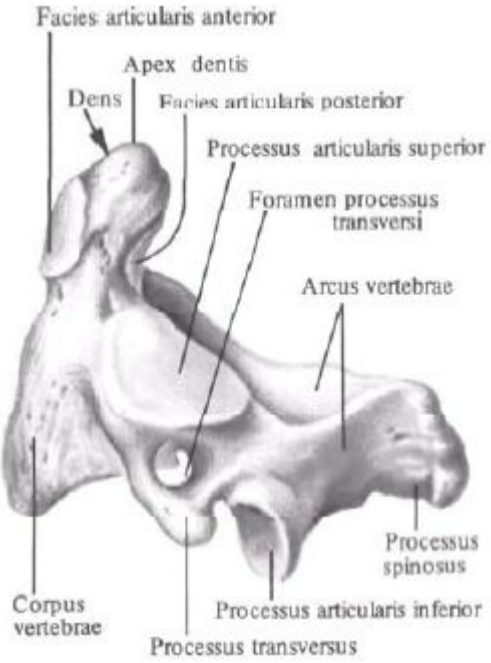
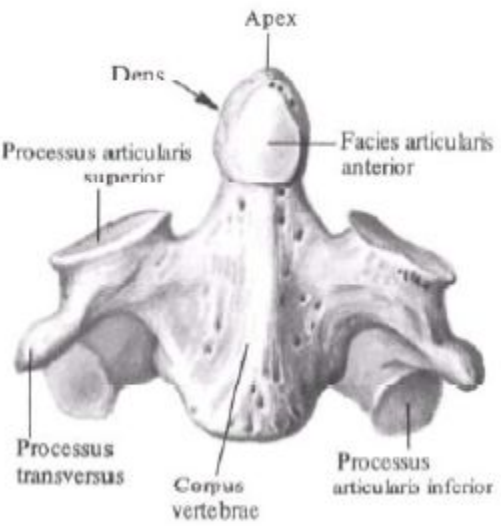
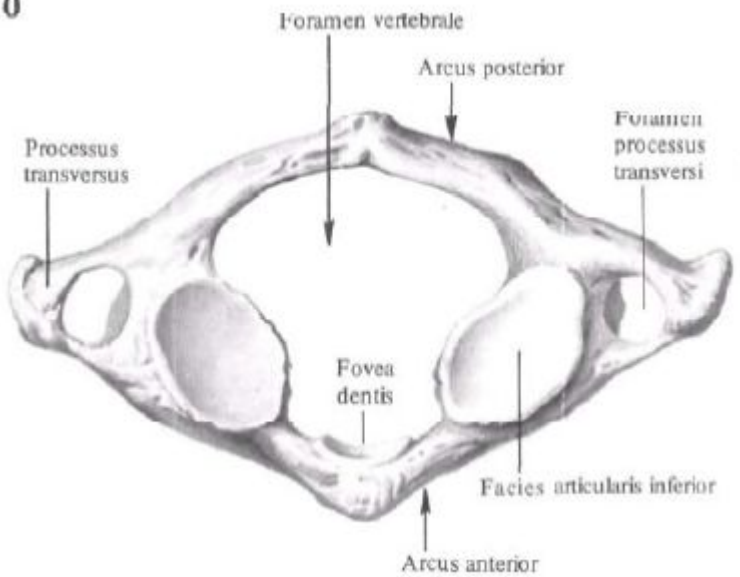
Строение позвонка. Особенности
отдельных позвонков.



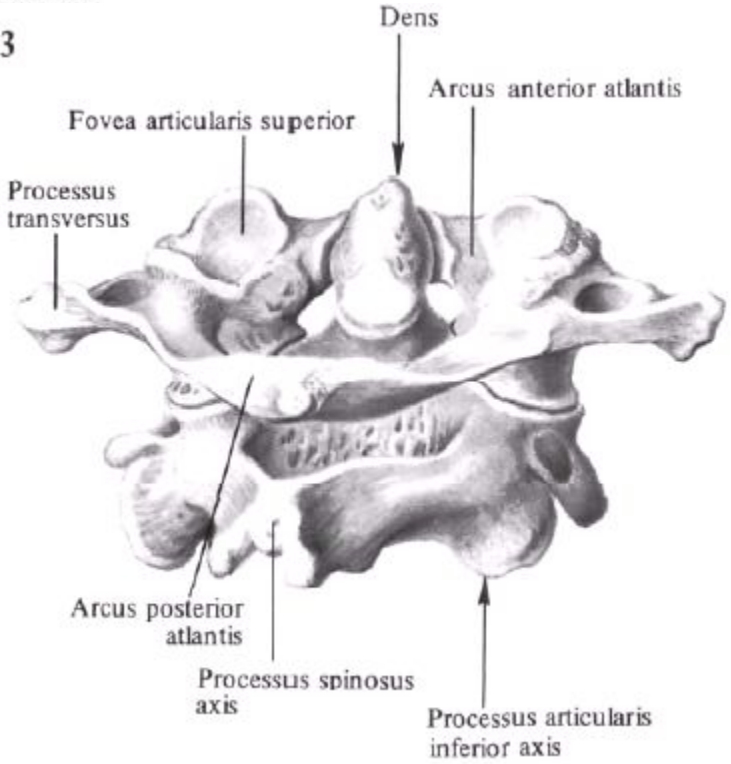
9

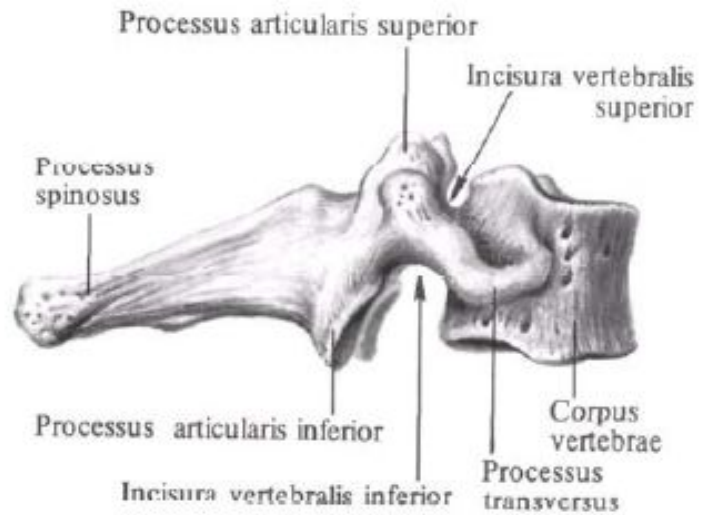
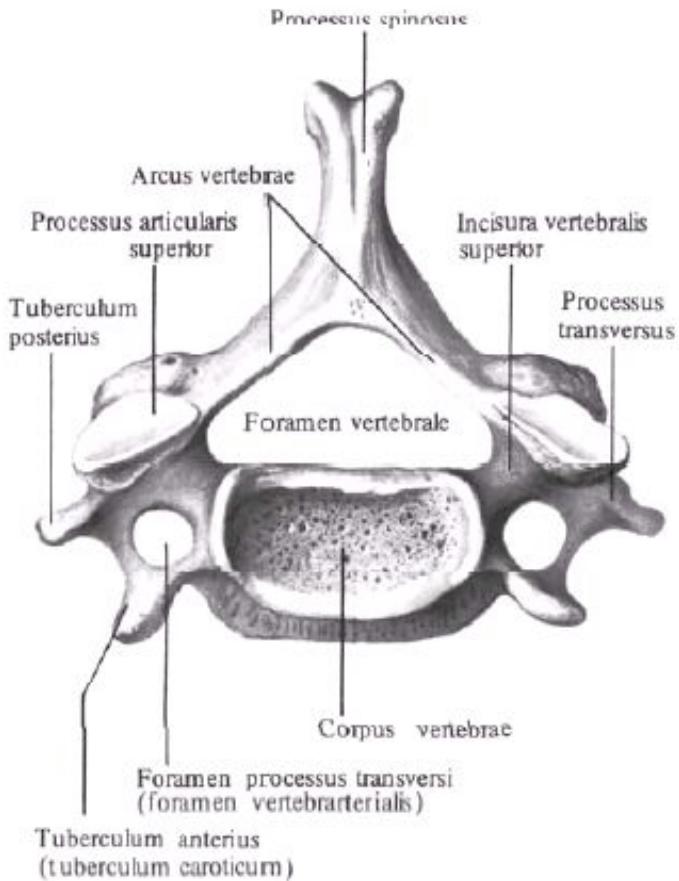
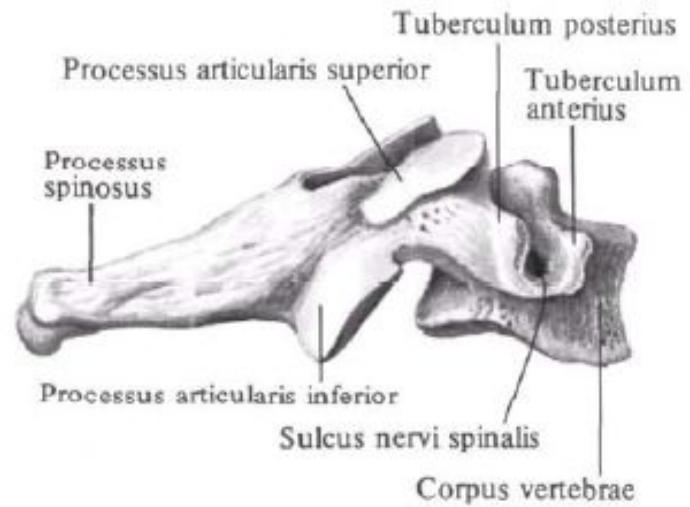
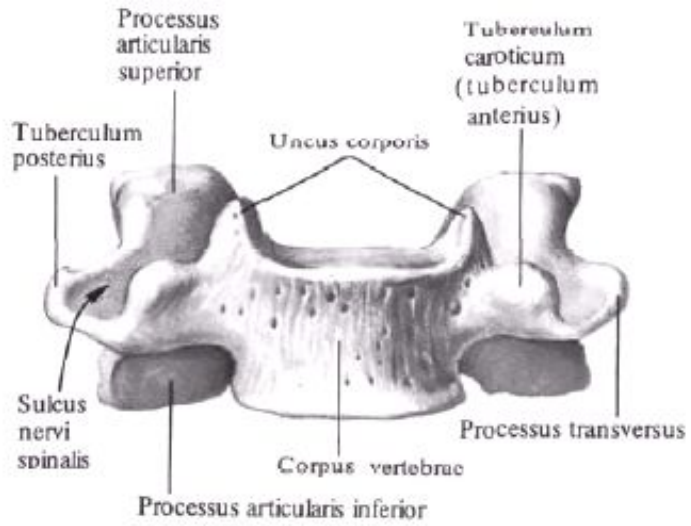


10

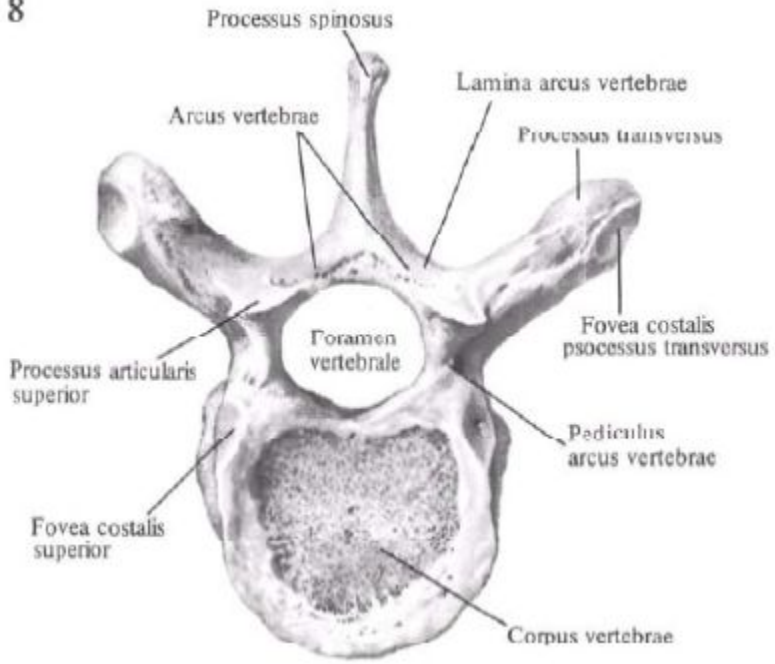


3

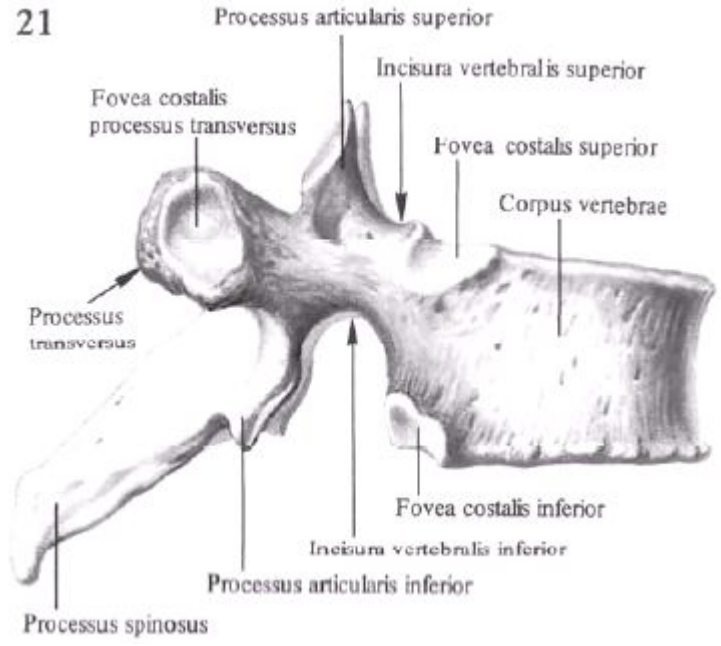




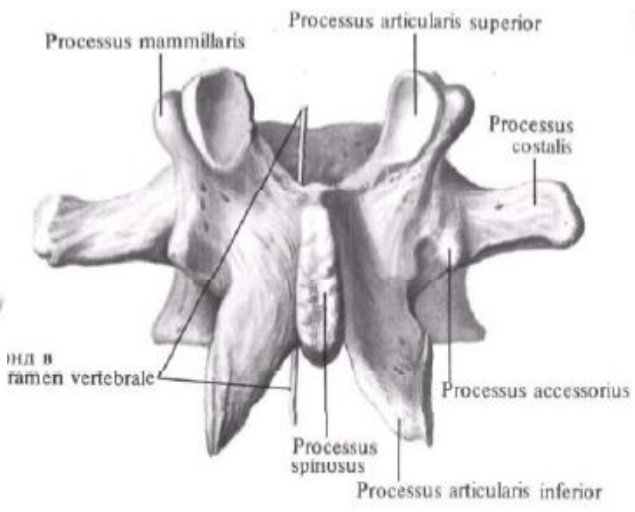
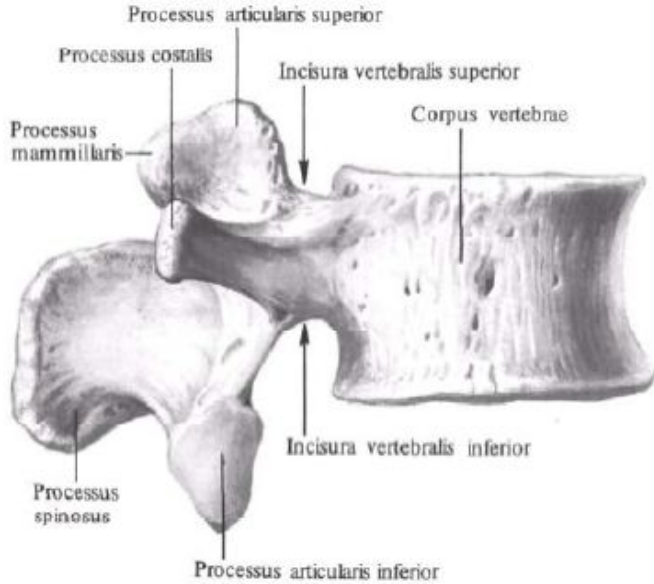
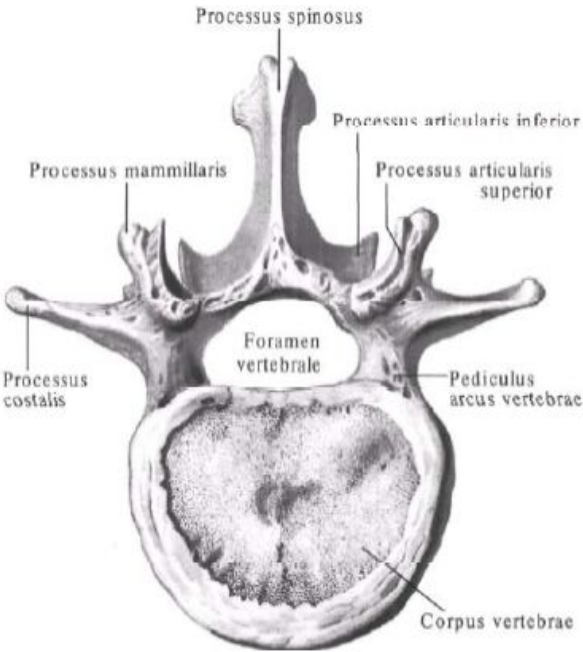
8

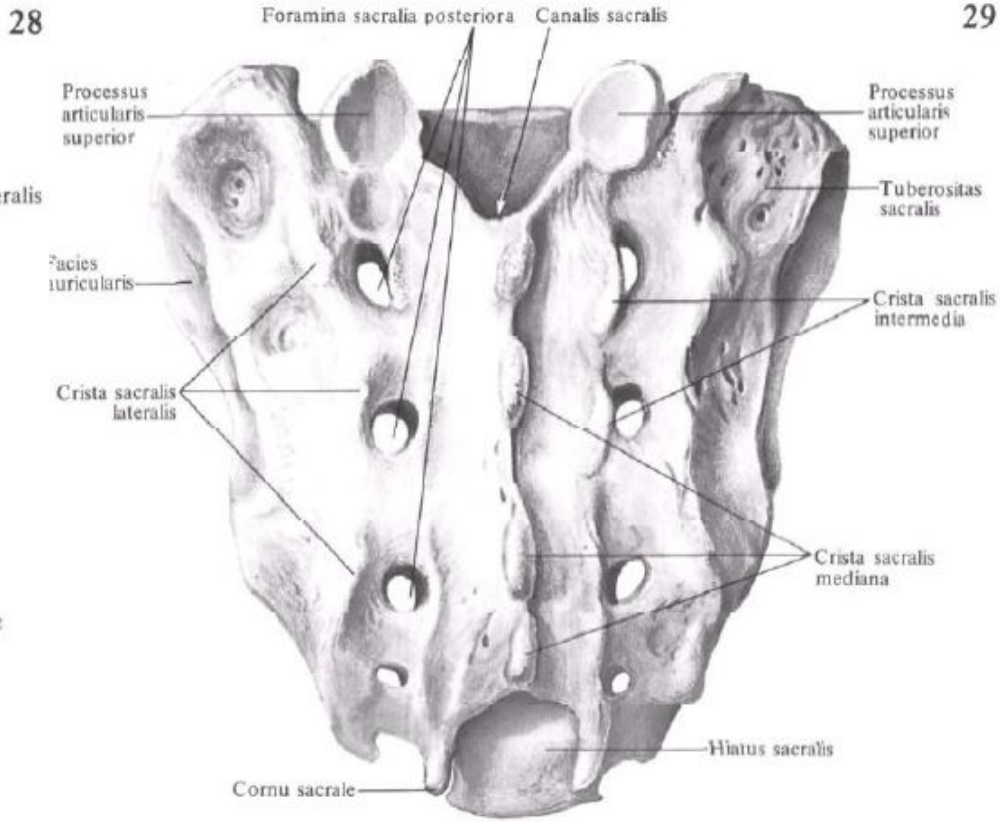
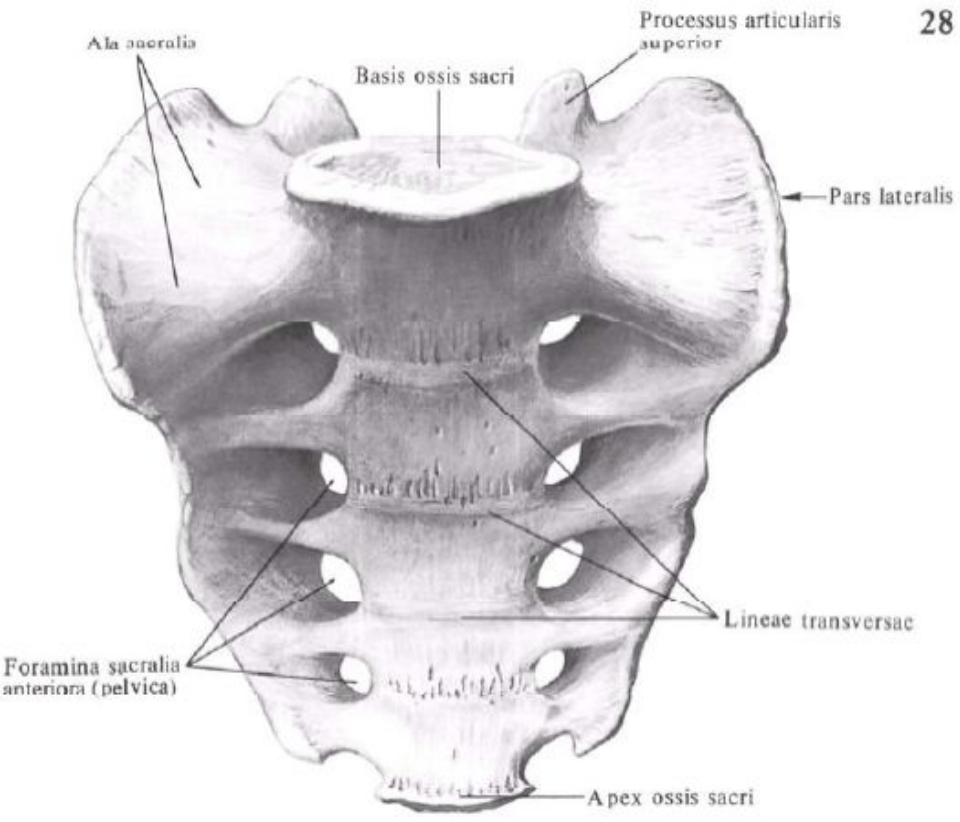


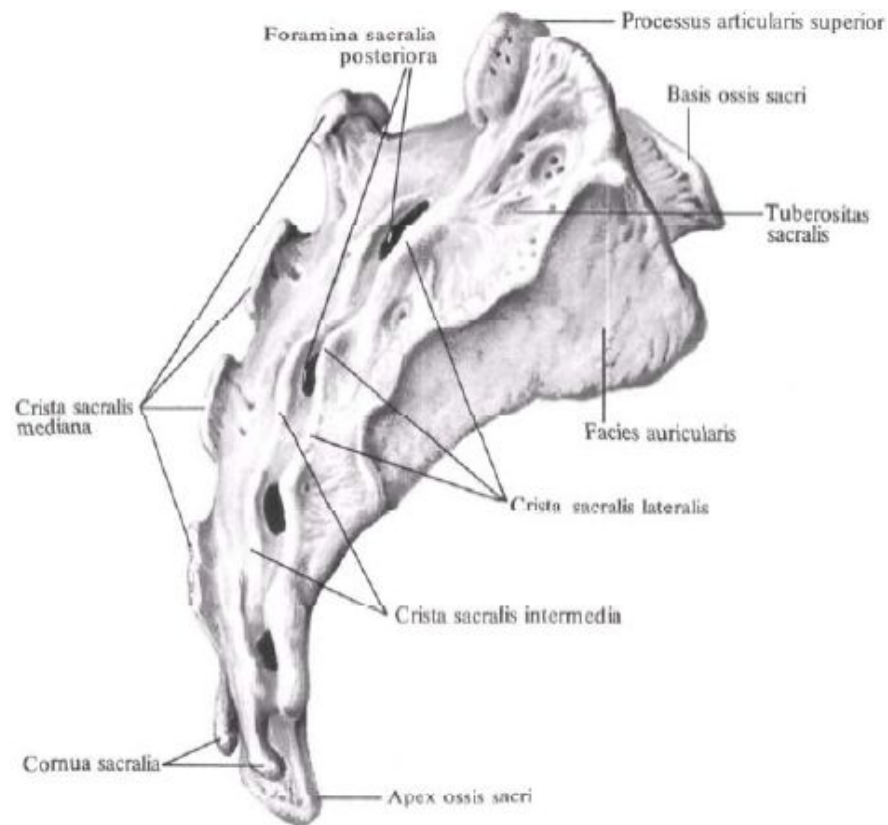
21



2

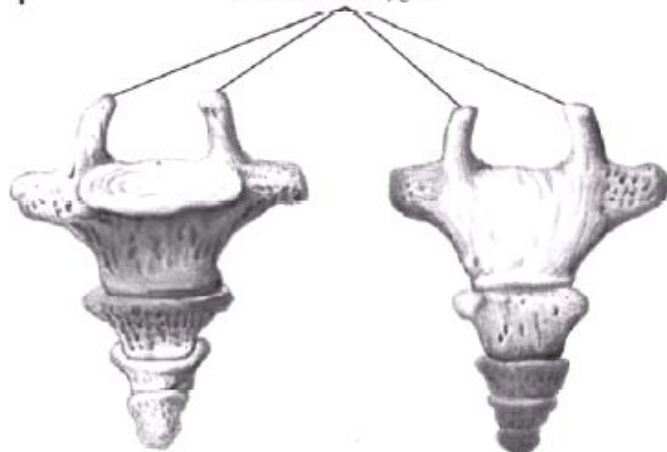






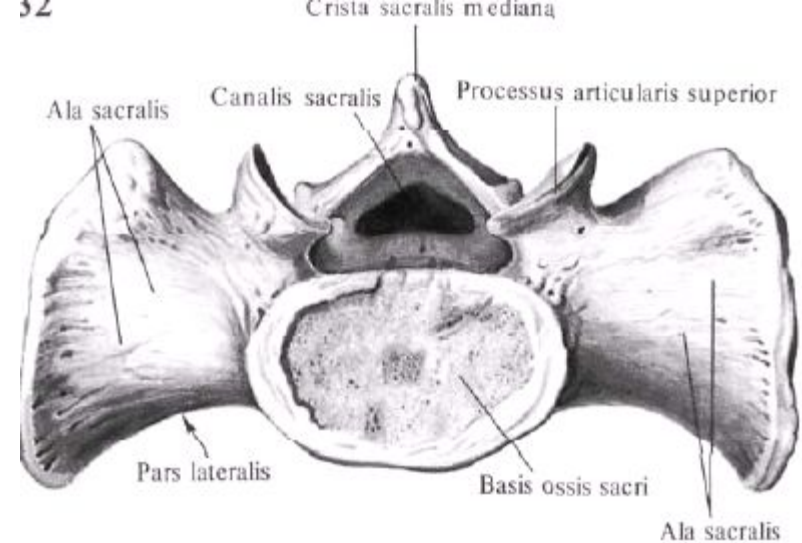
4

Cornua coccygea

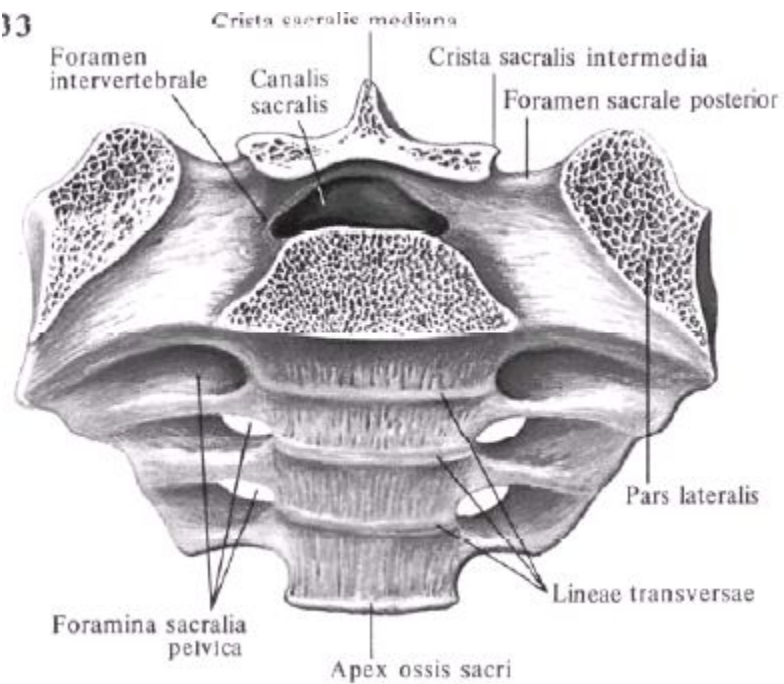


A

B

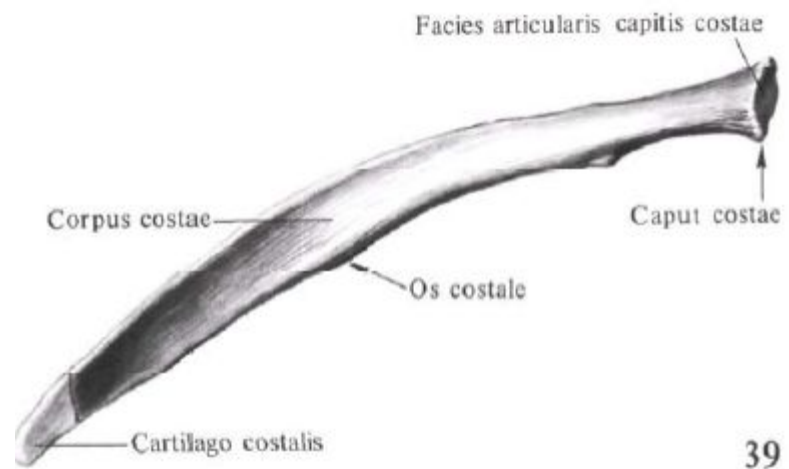
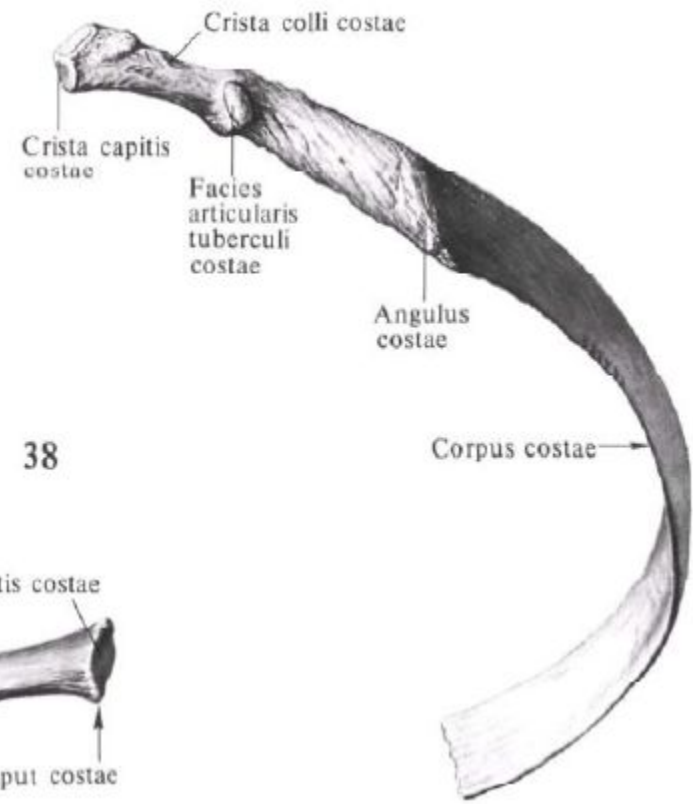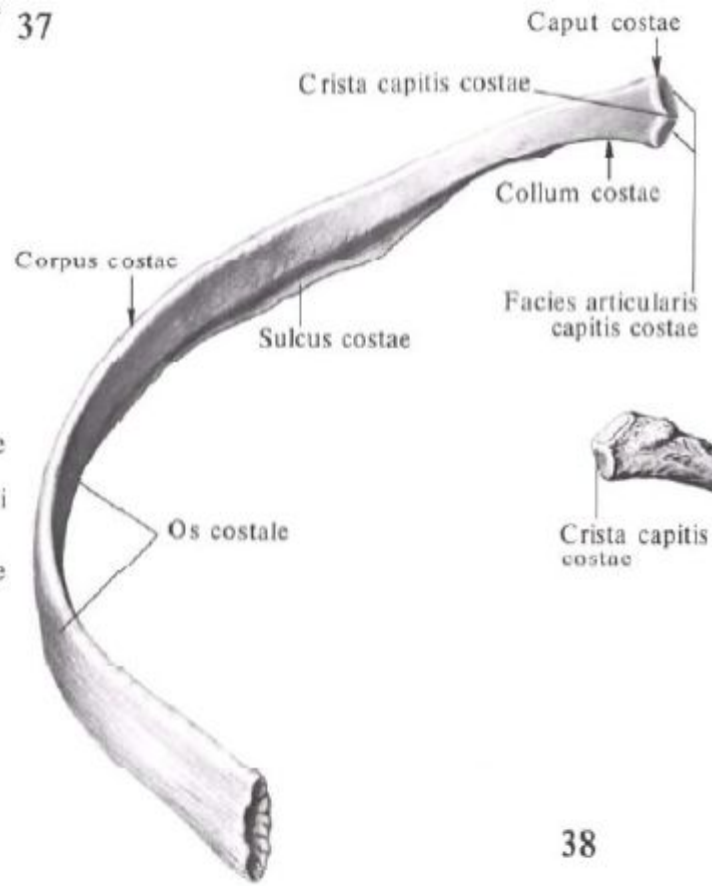
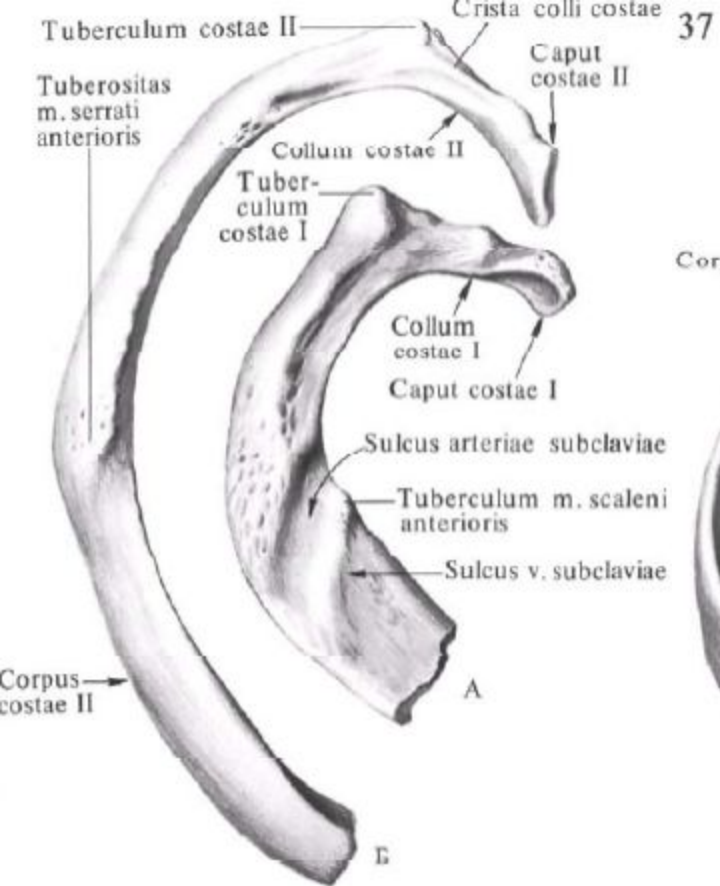


33



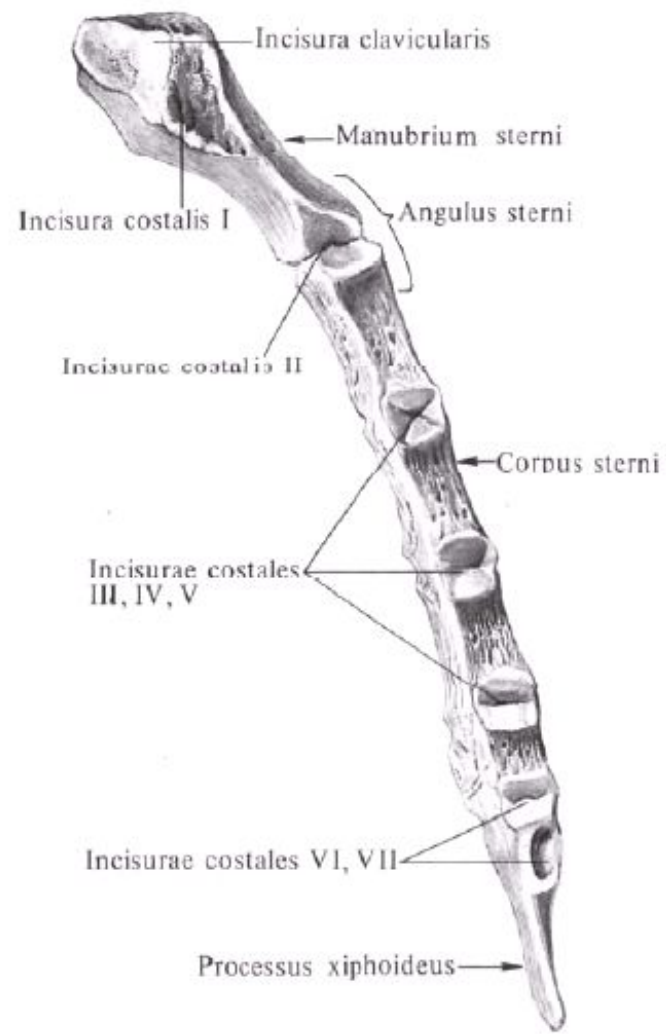
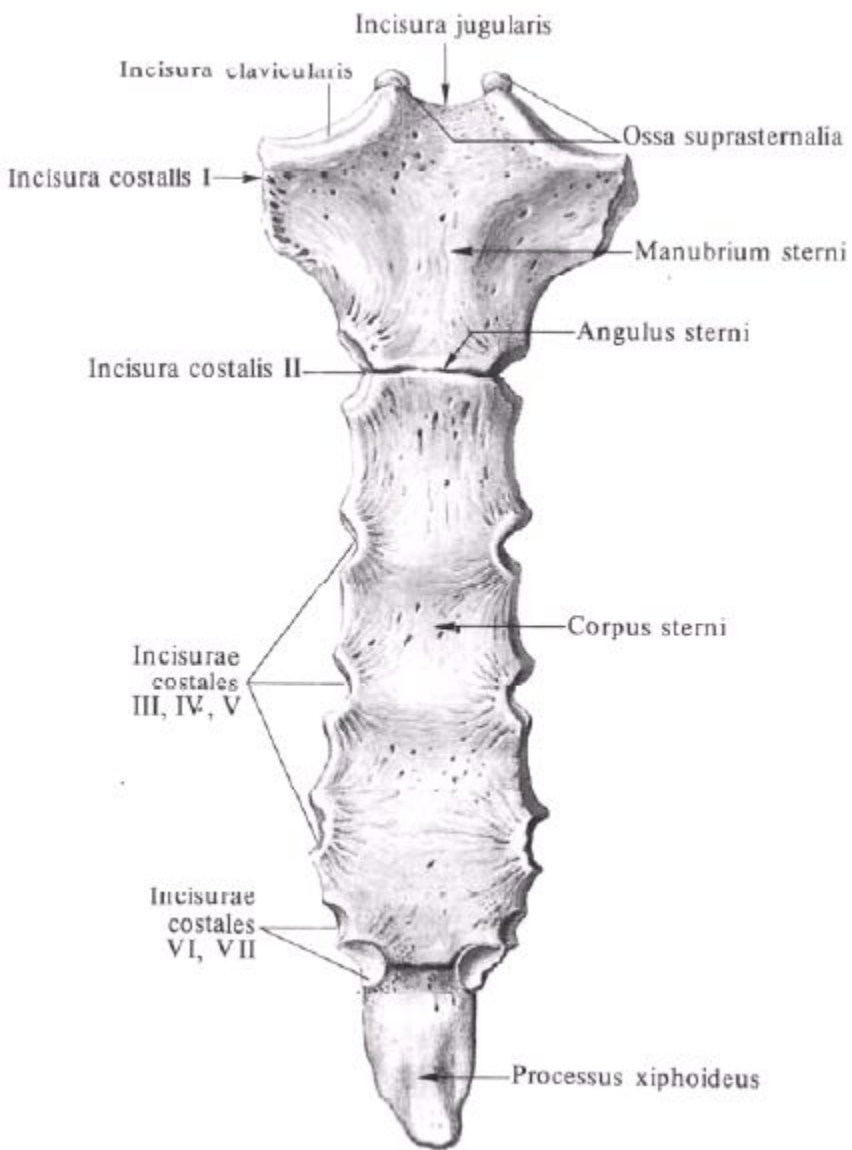
Занятие №2

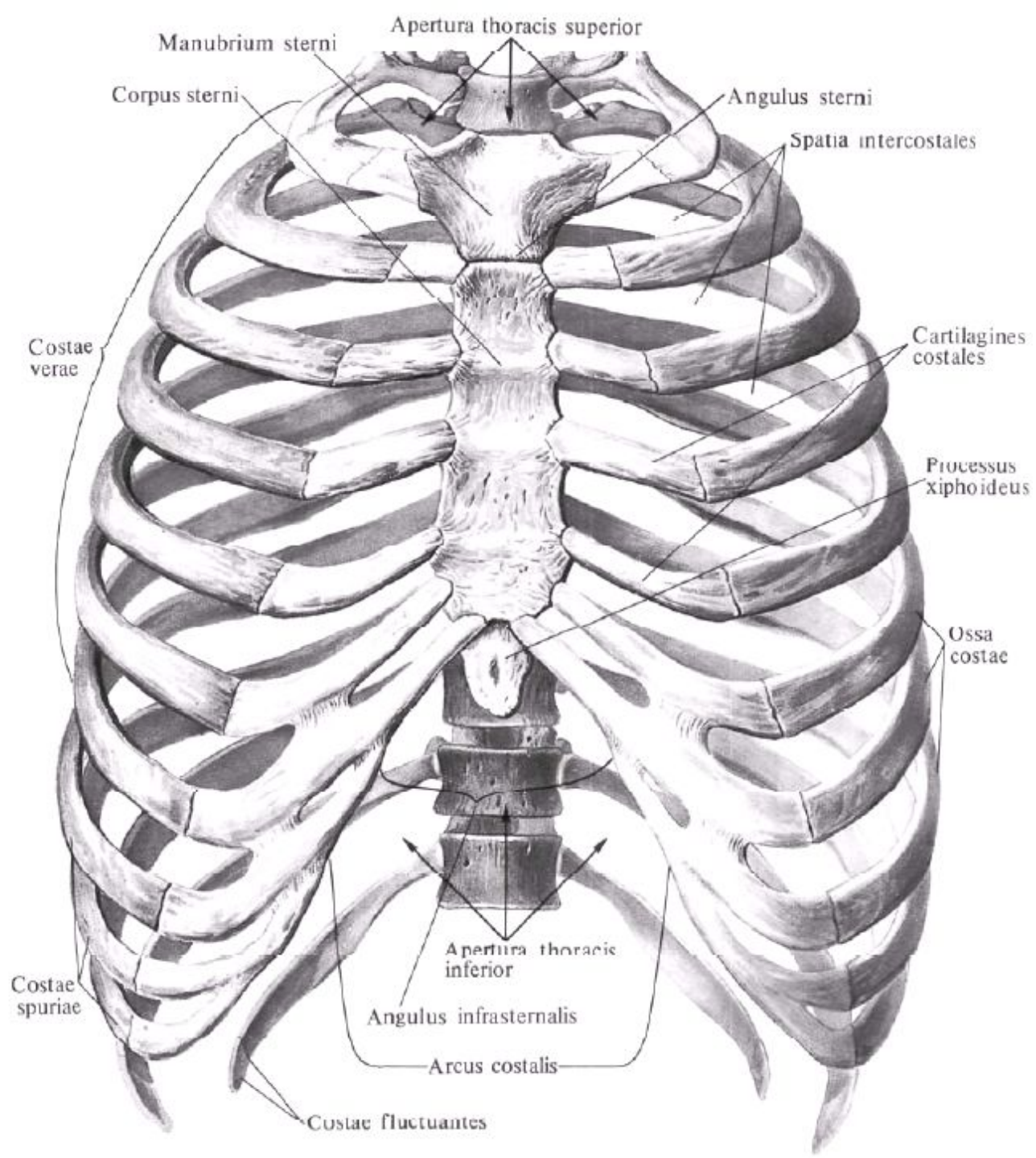
Строение ребра. Грудная кость. Формы грудной клетки. Кости плечевого пояса ключицы, лопатки.

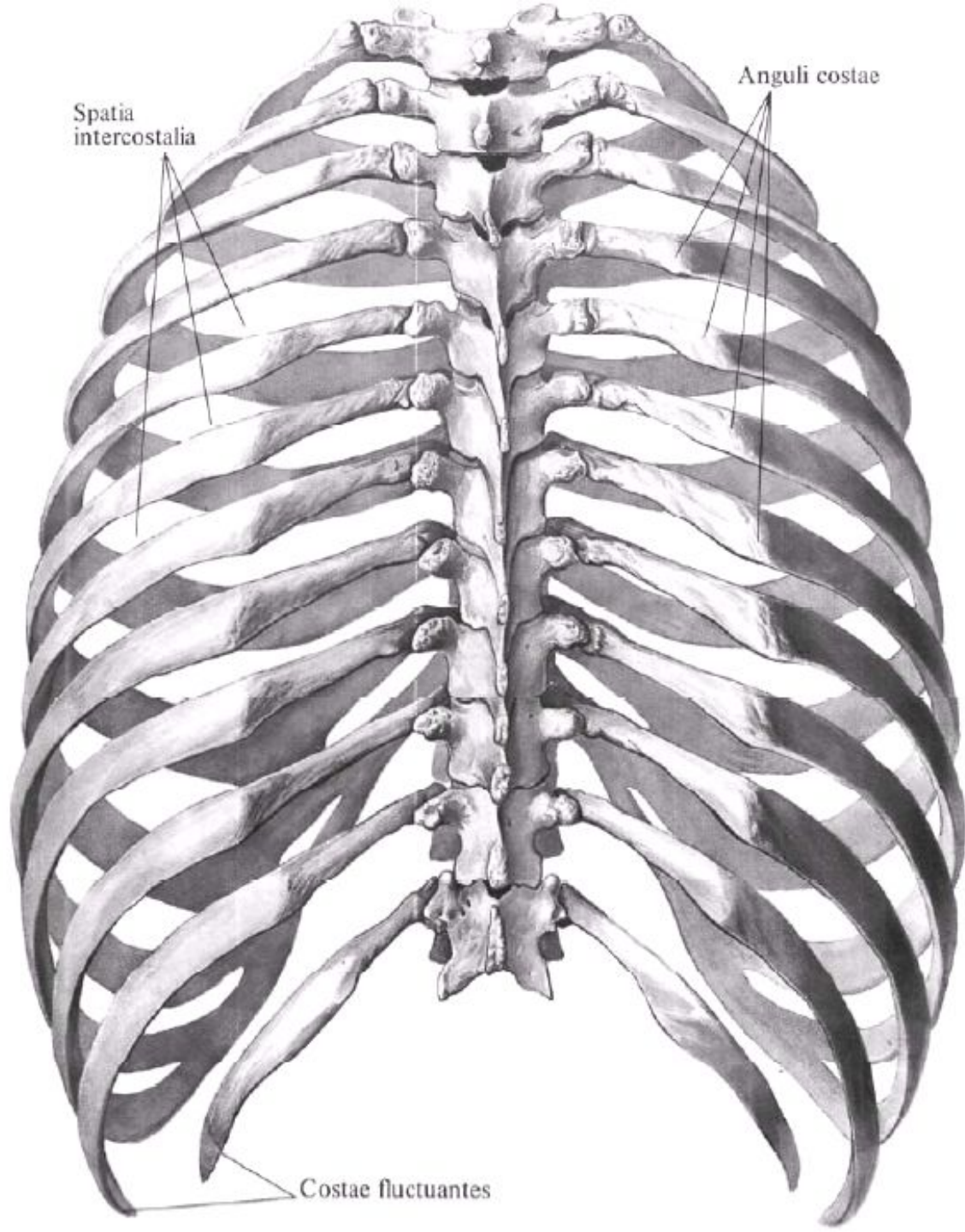


38

39



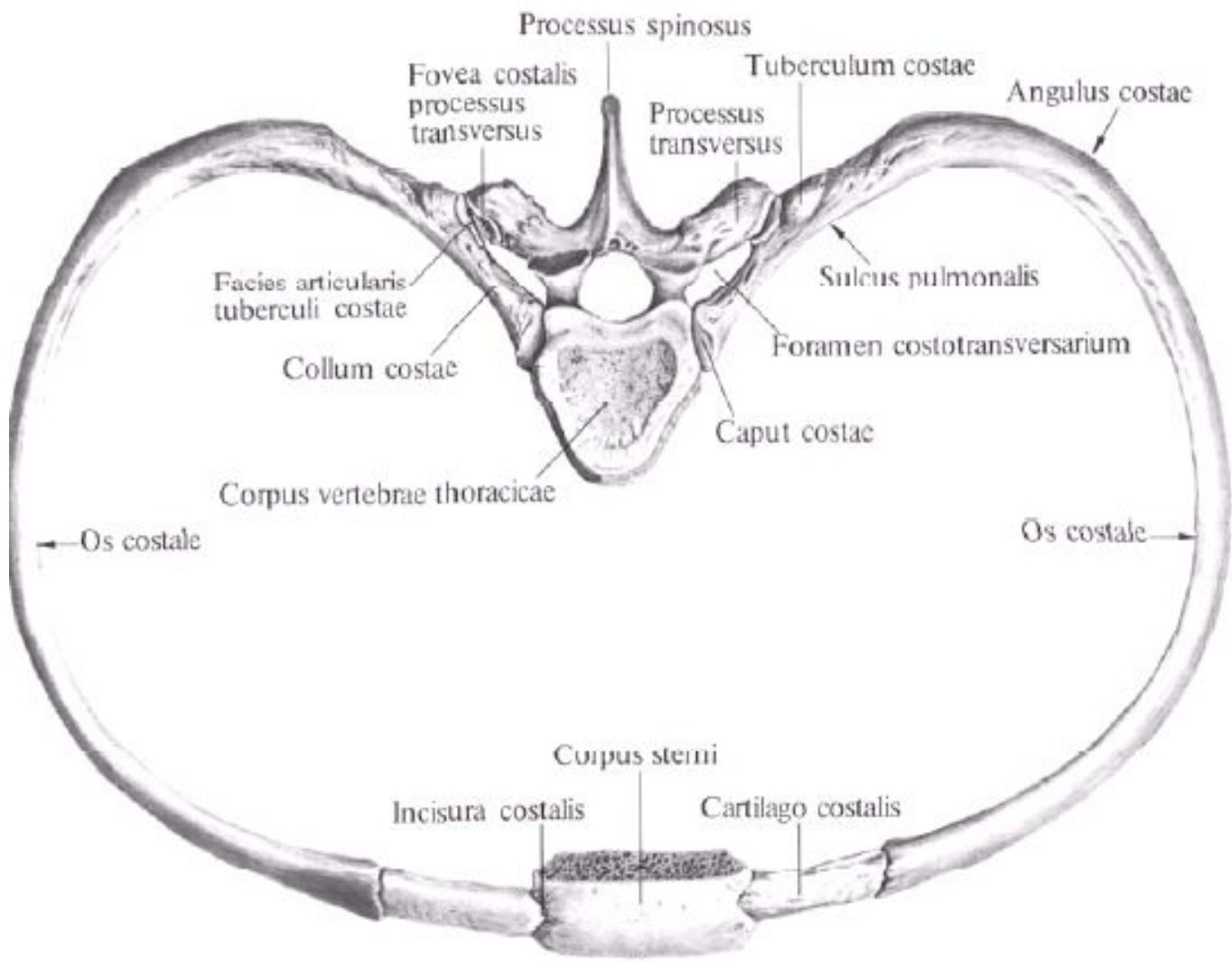


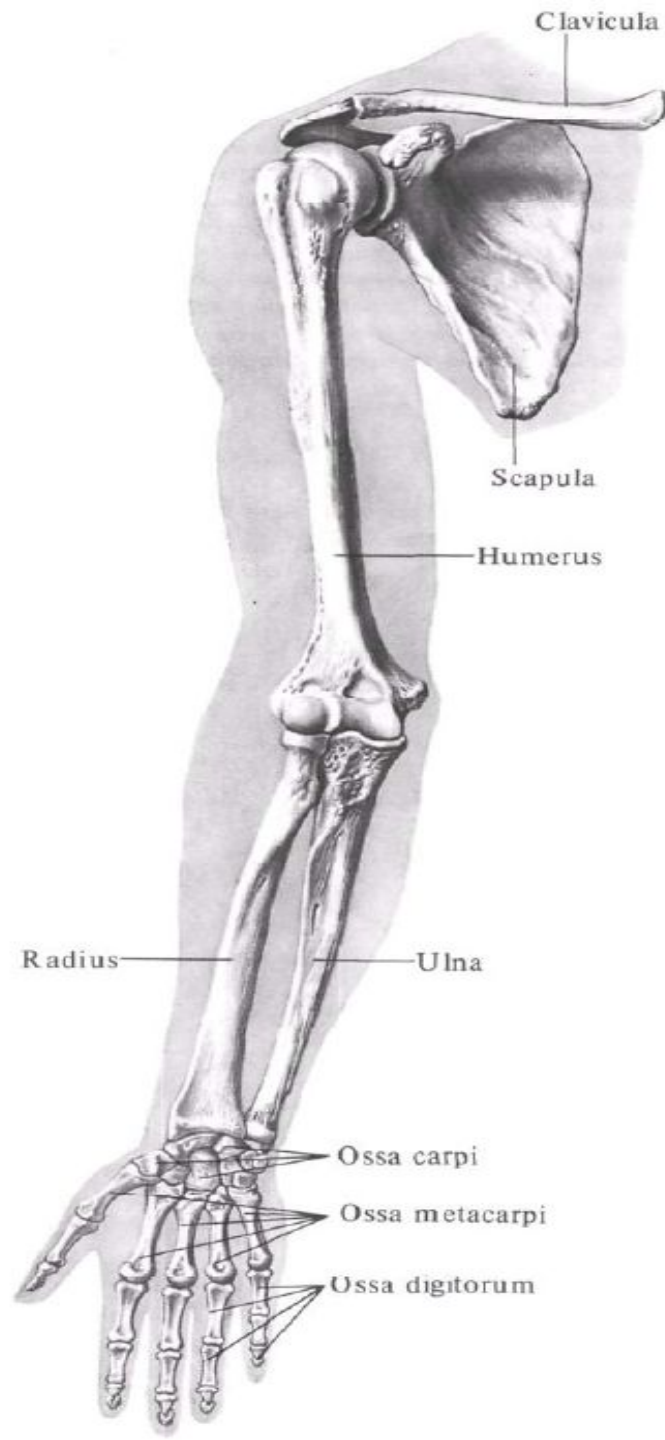


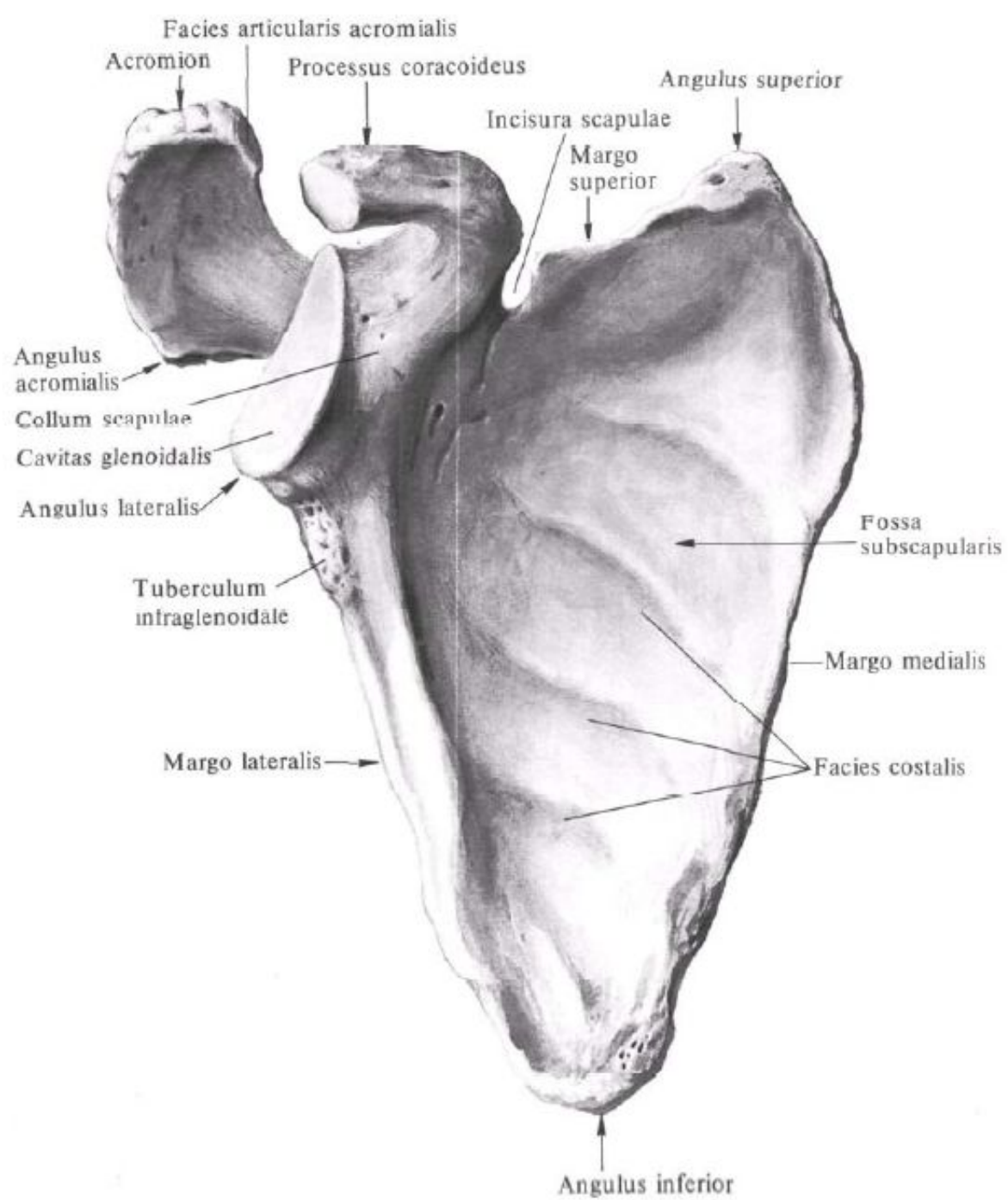
Spatia
intercostalia

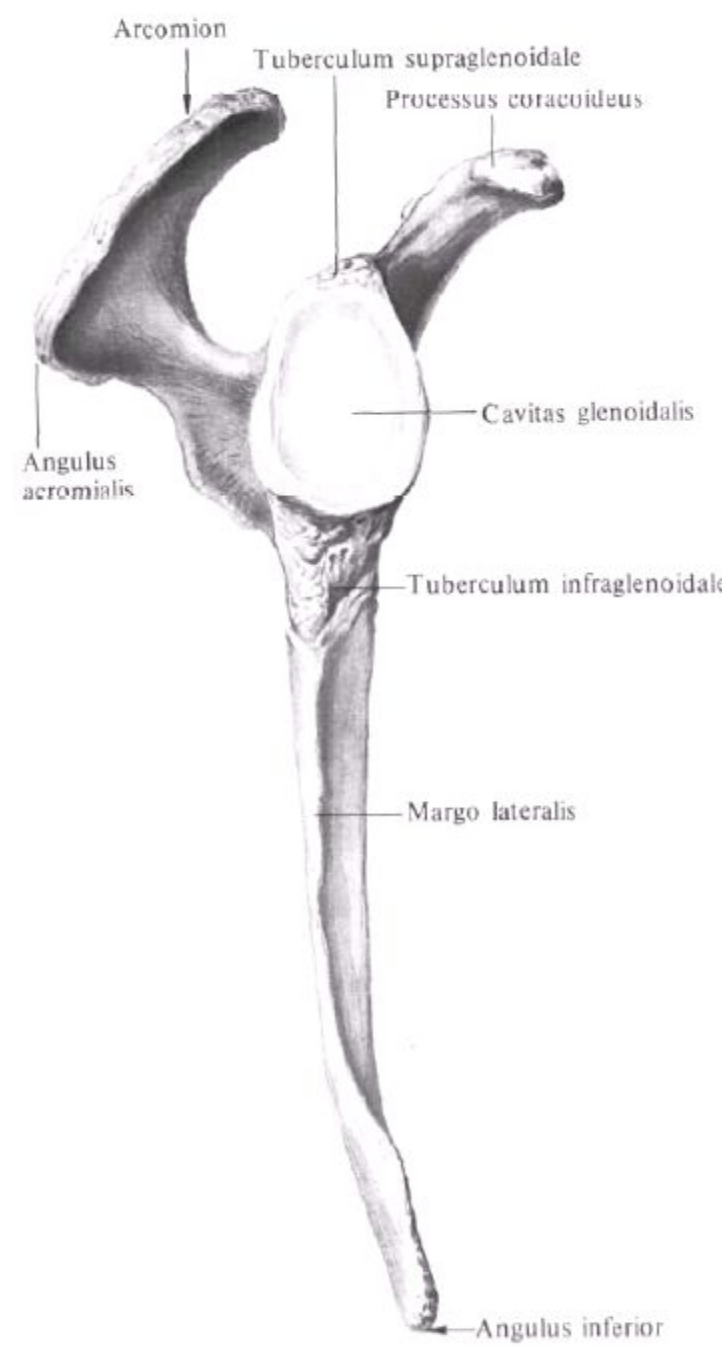
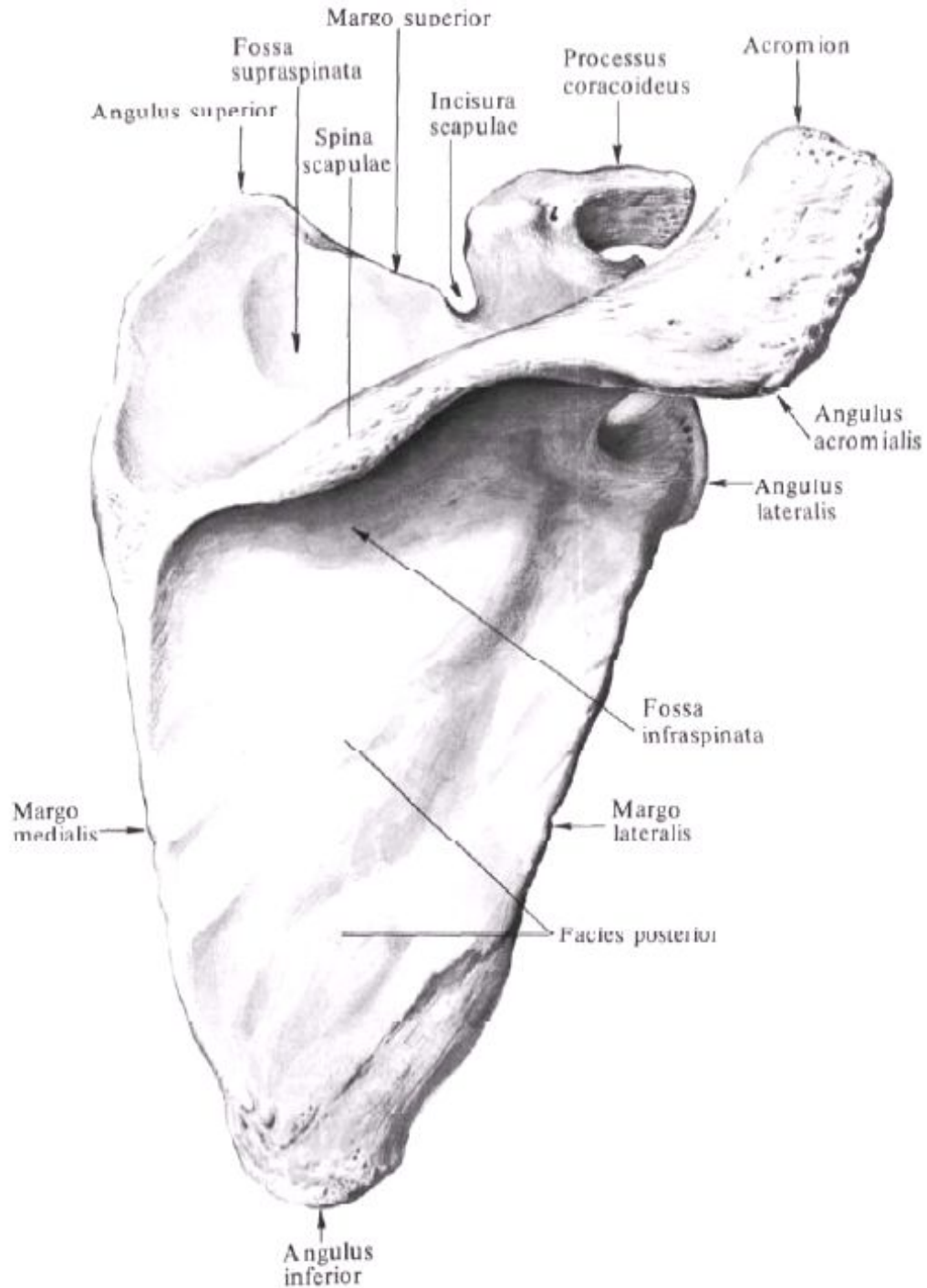
Anguli costae

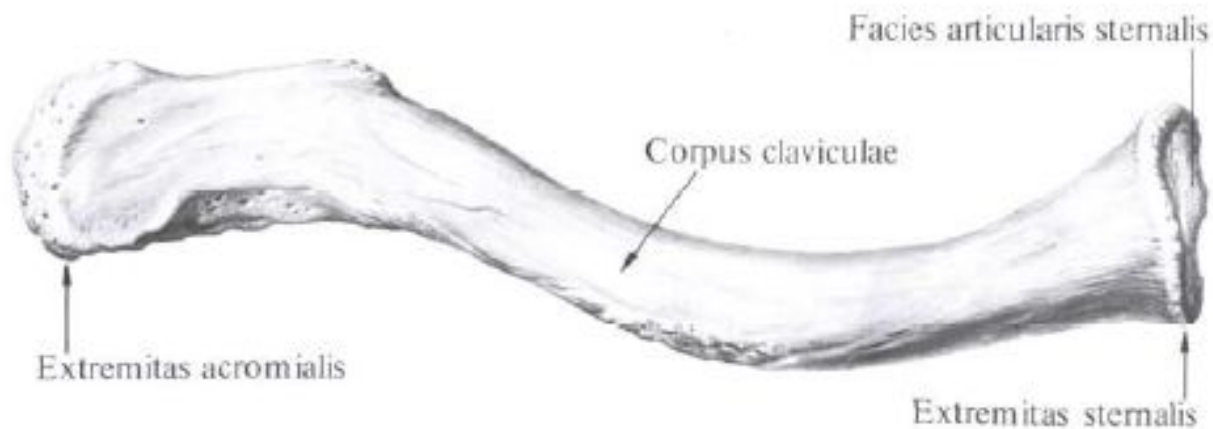
Costae fluctuantes



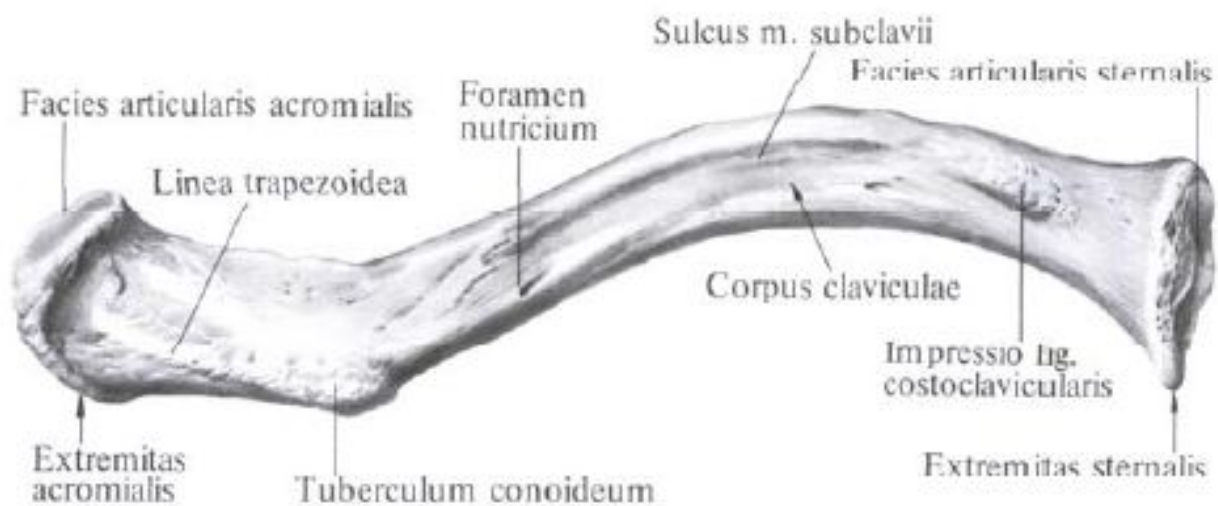








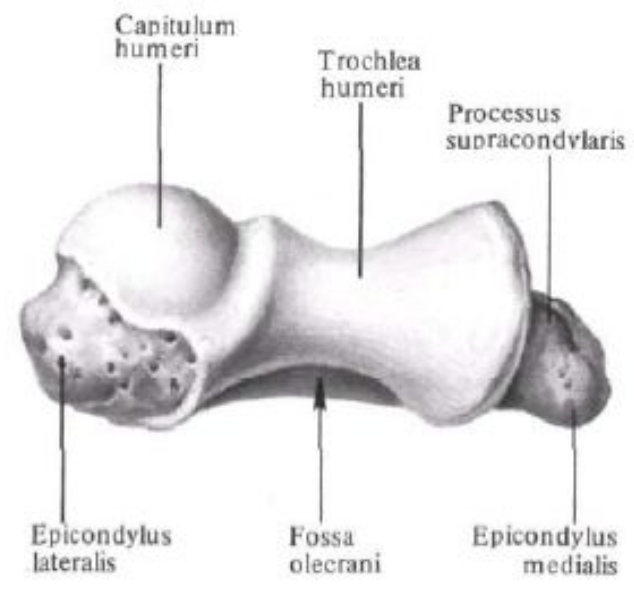
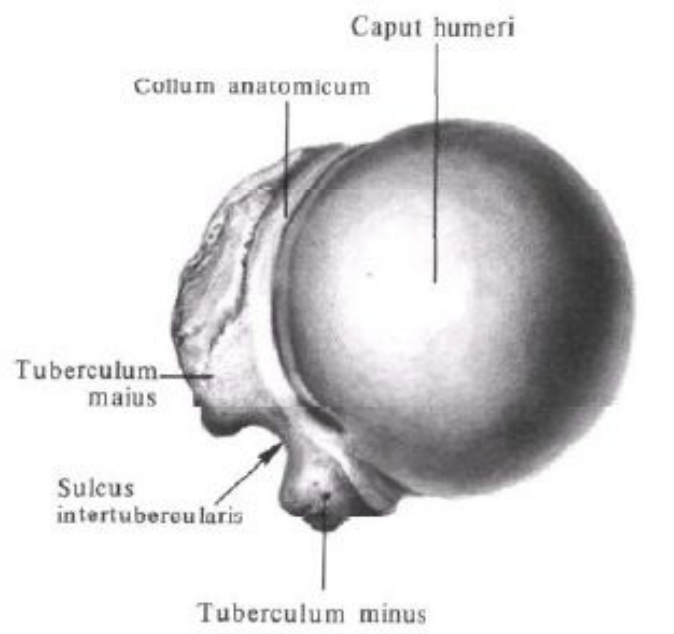
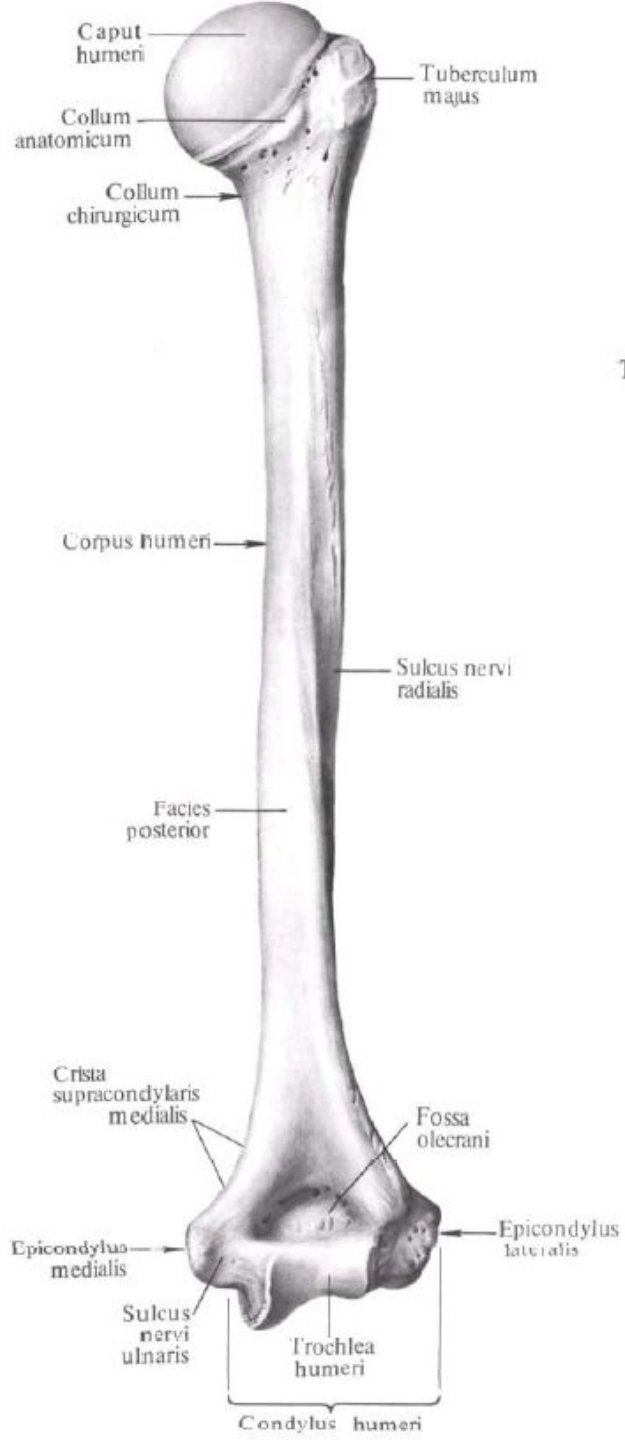
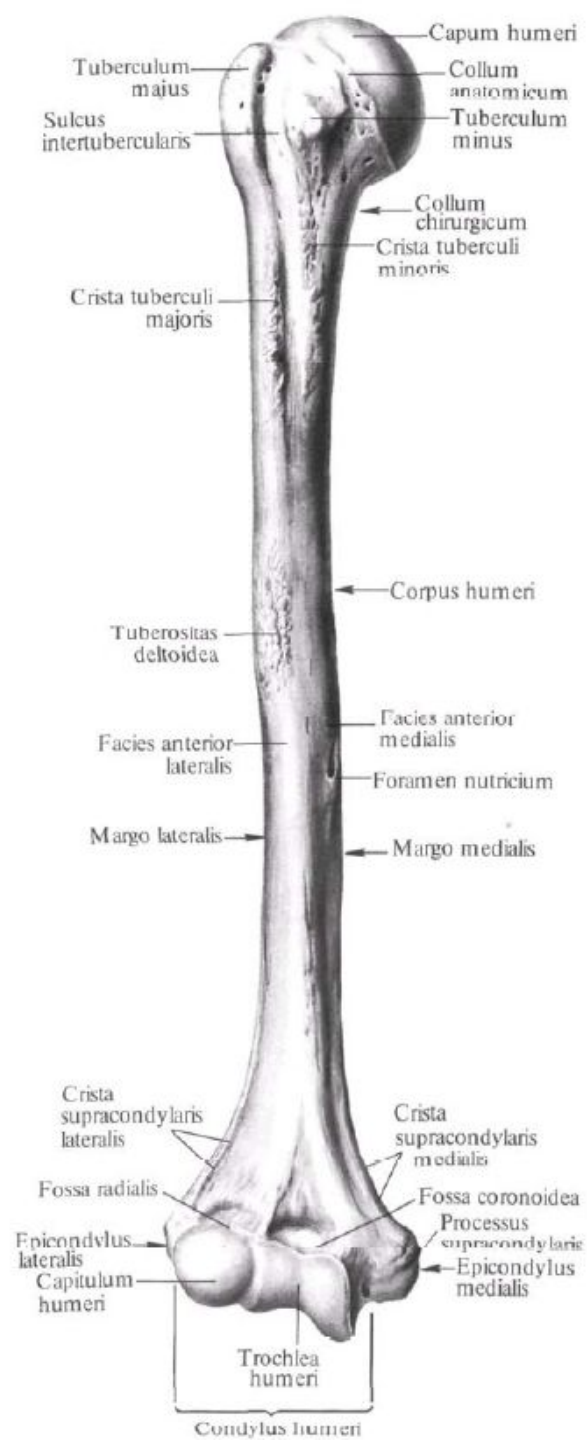
**Ключица, clavicula, правая;
вид сверху.**

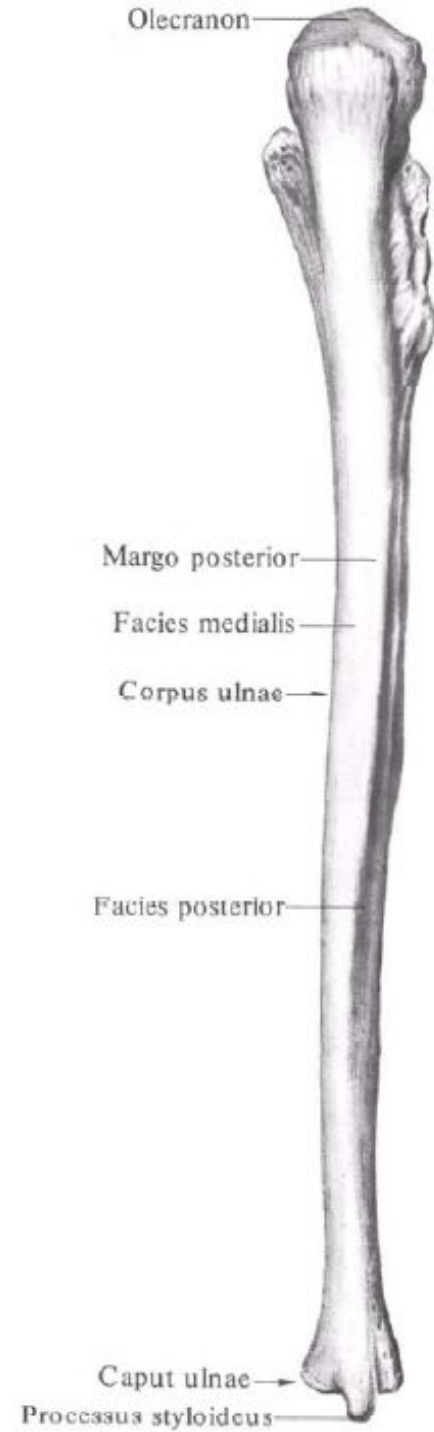
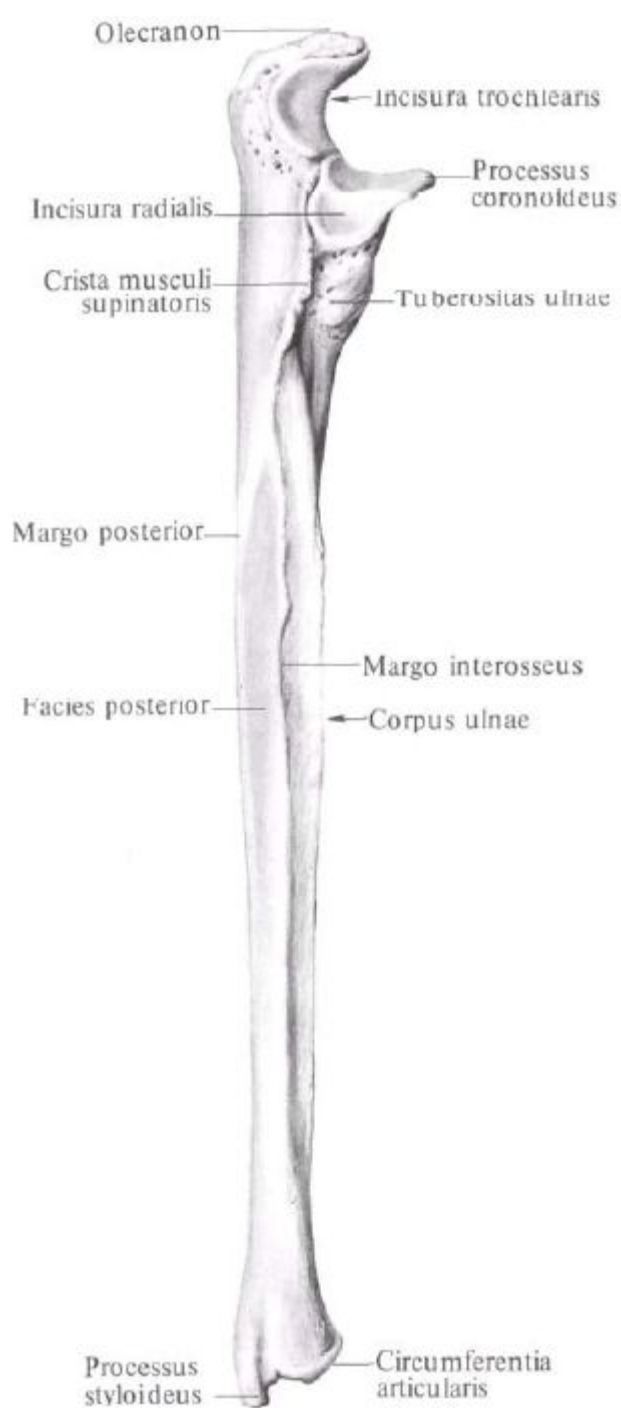
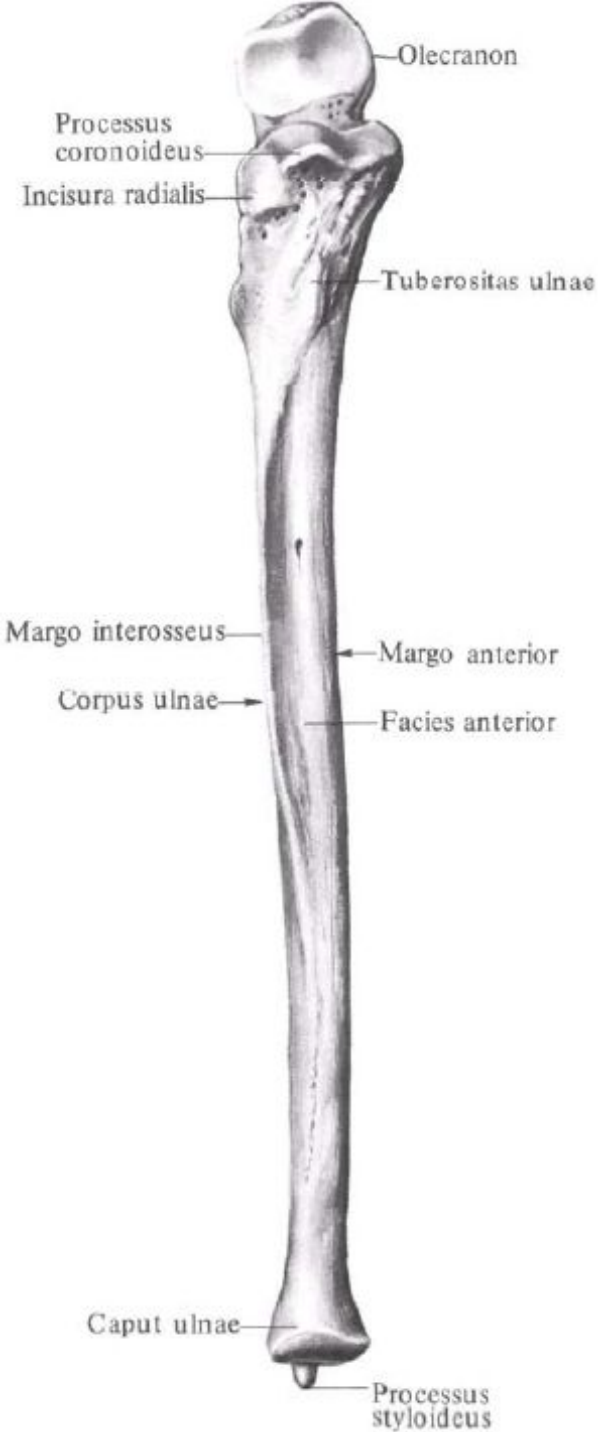


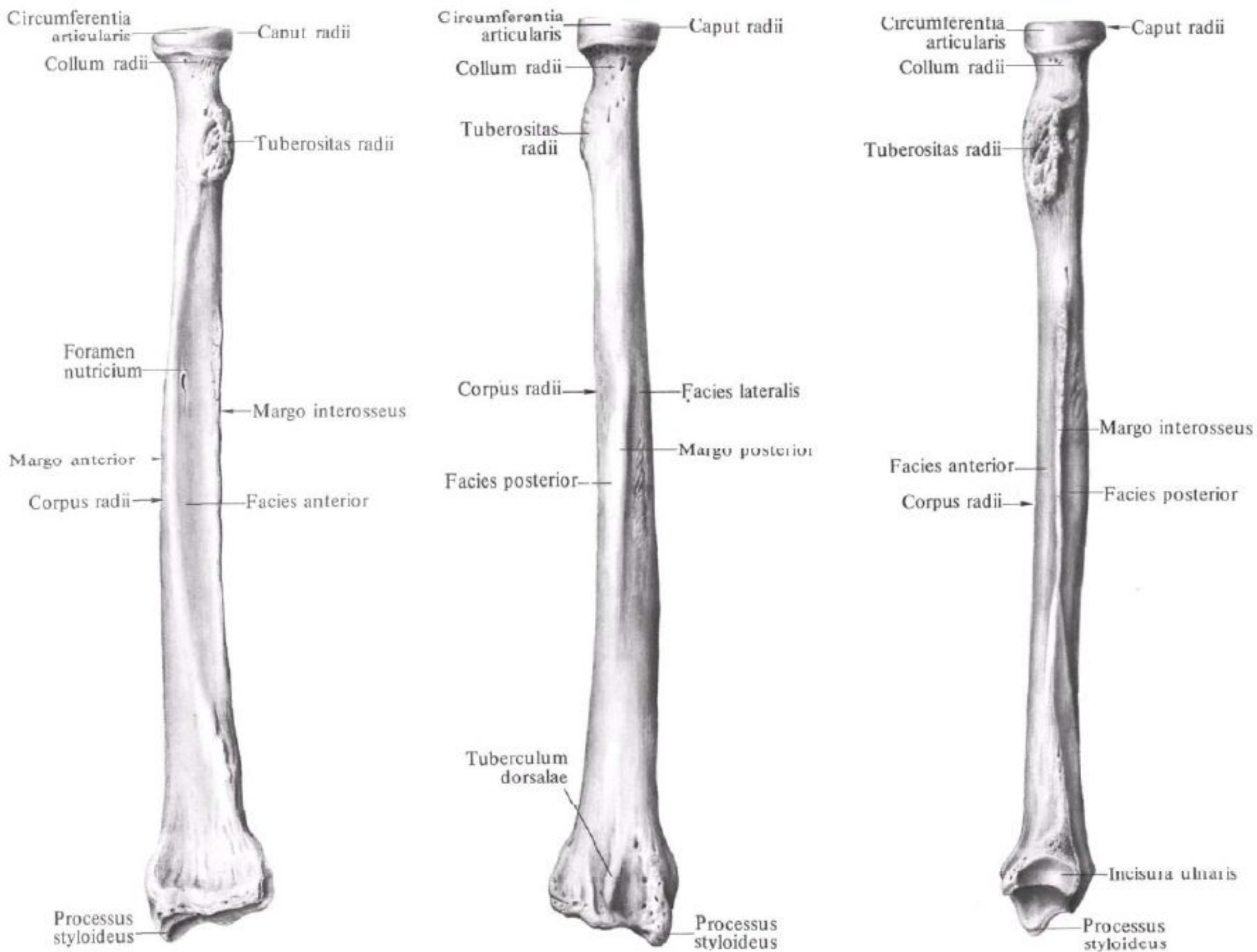
**Ключица, clavicula, правая;
вид снизу.**

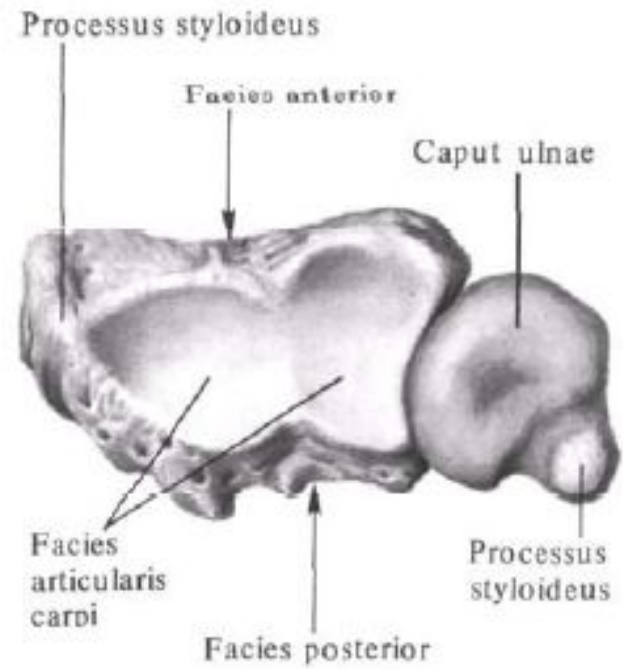
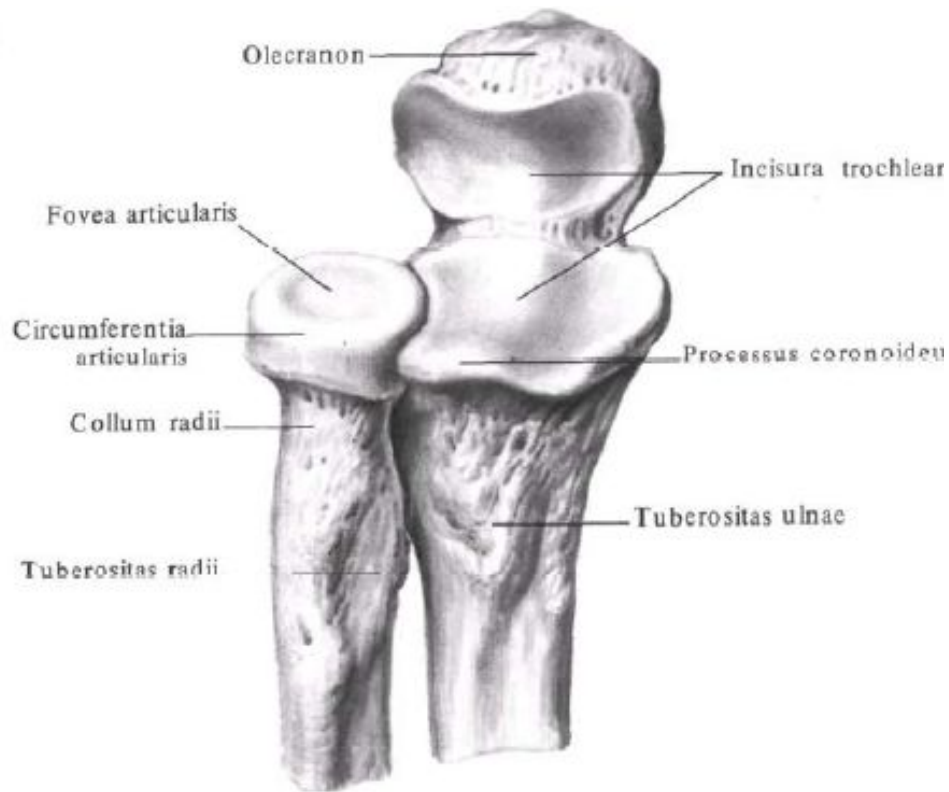
Занятие №3

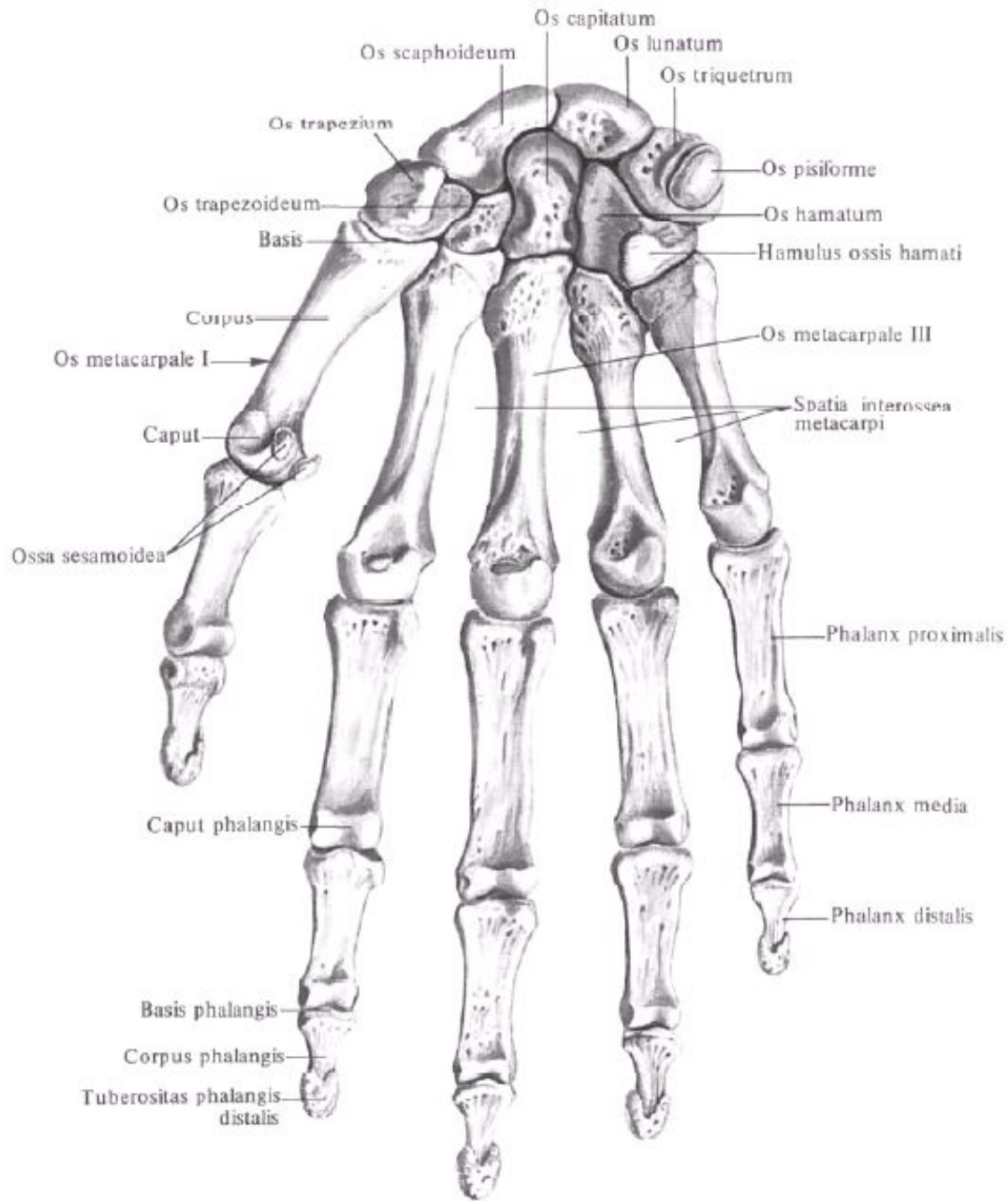
Кости свободной верхней конечности: плечевая кость, кости предплечья и кисти.

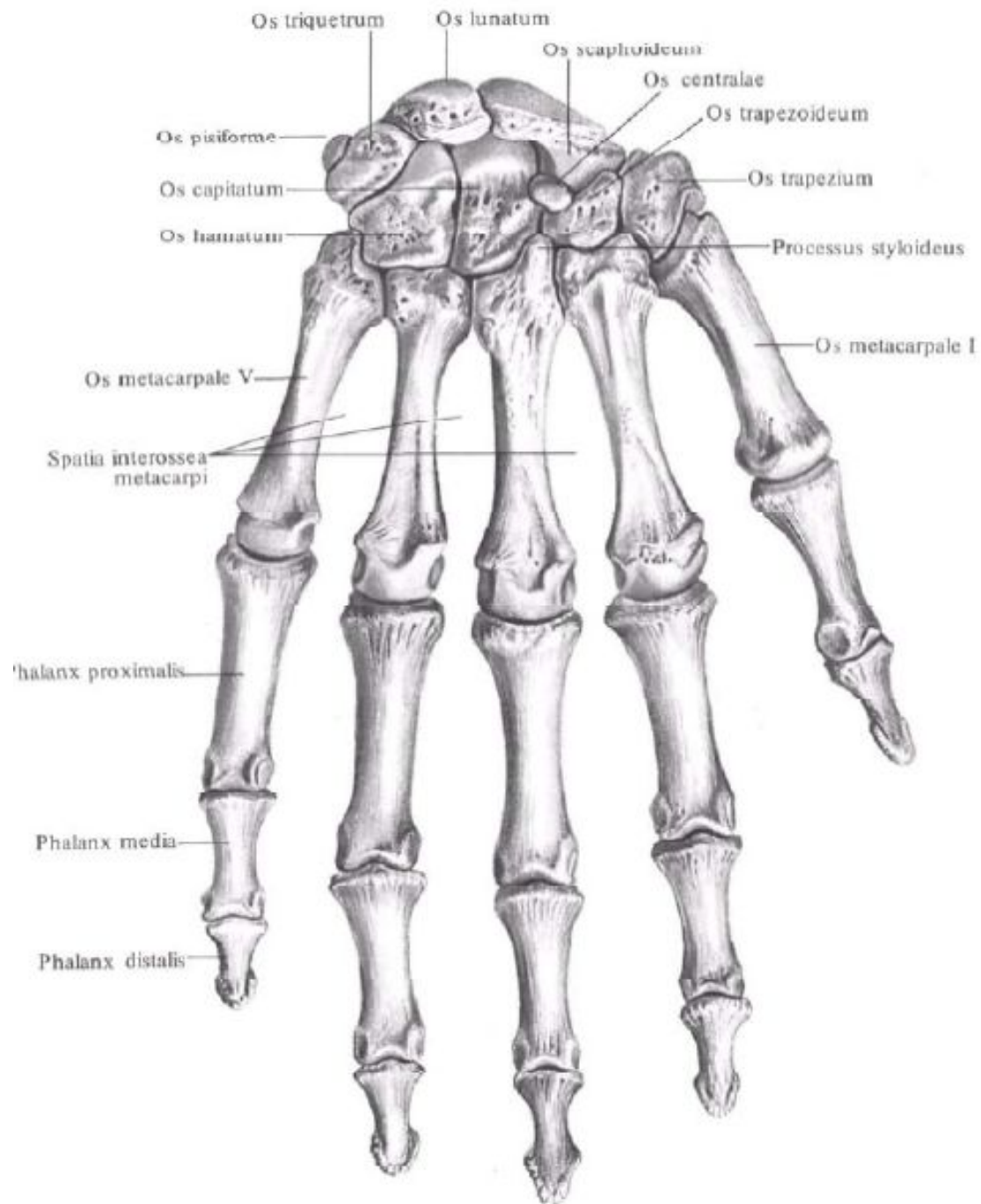


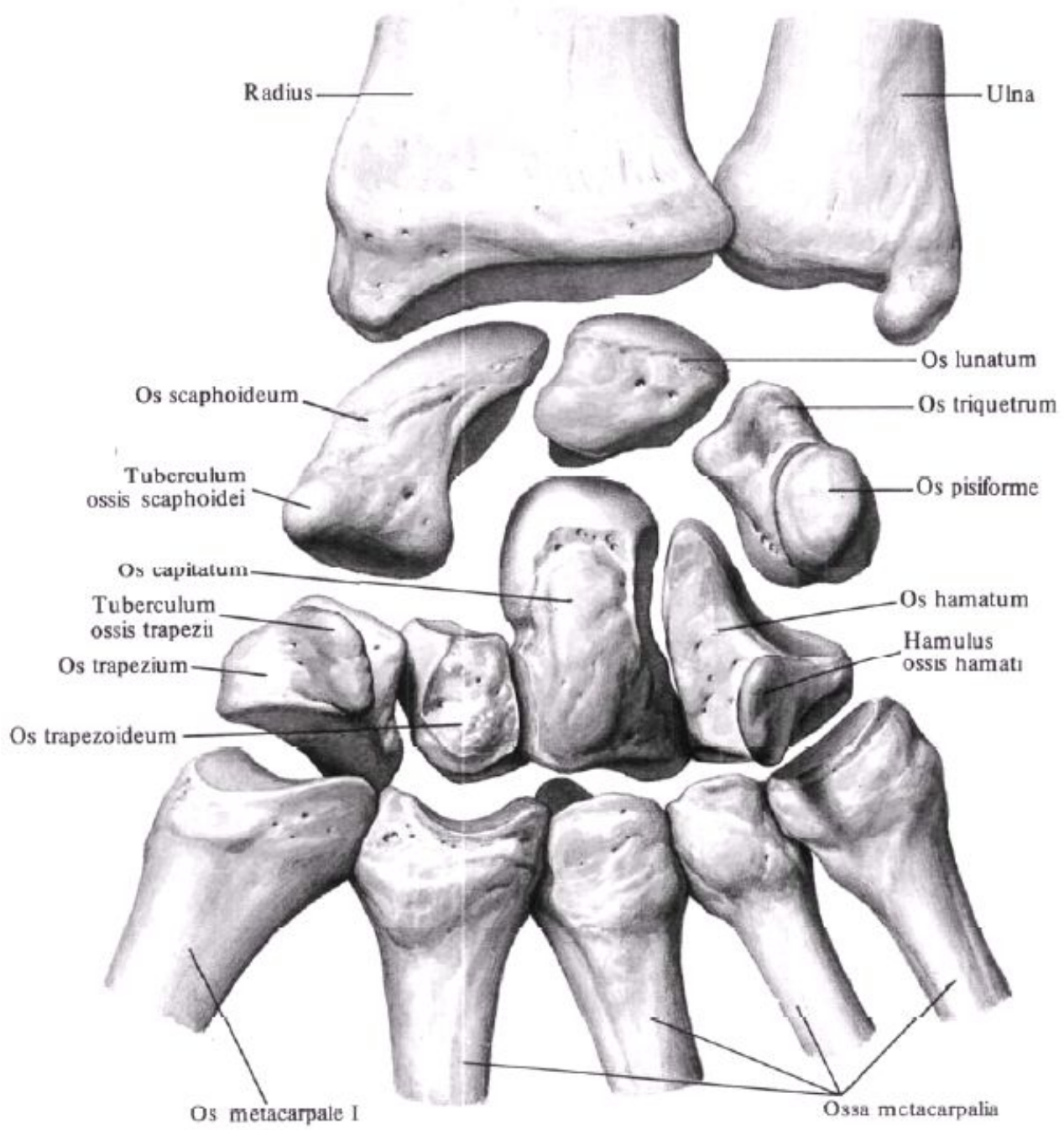


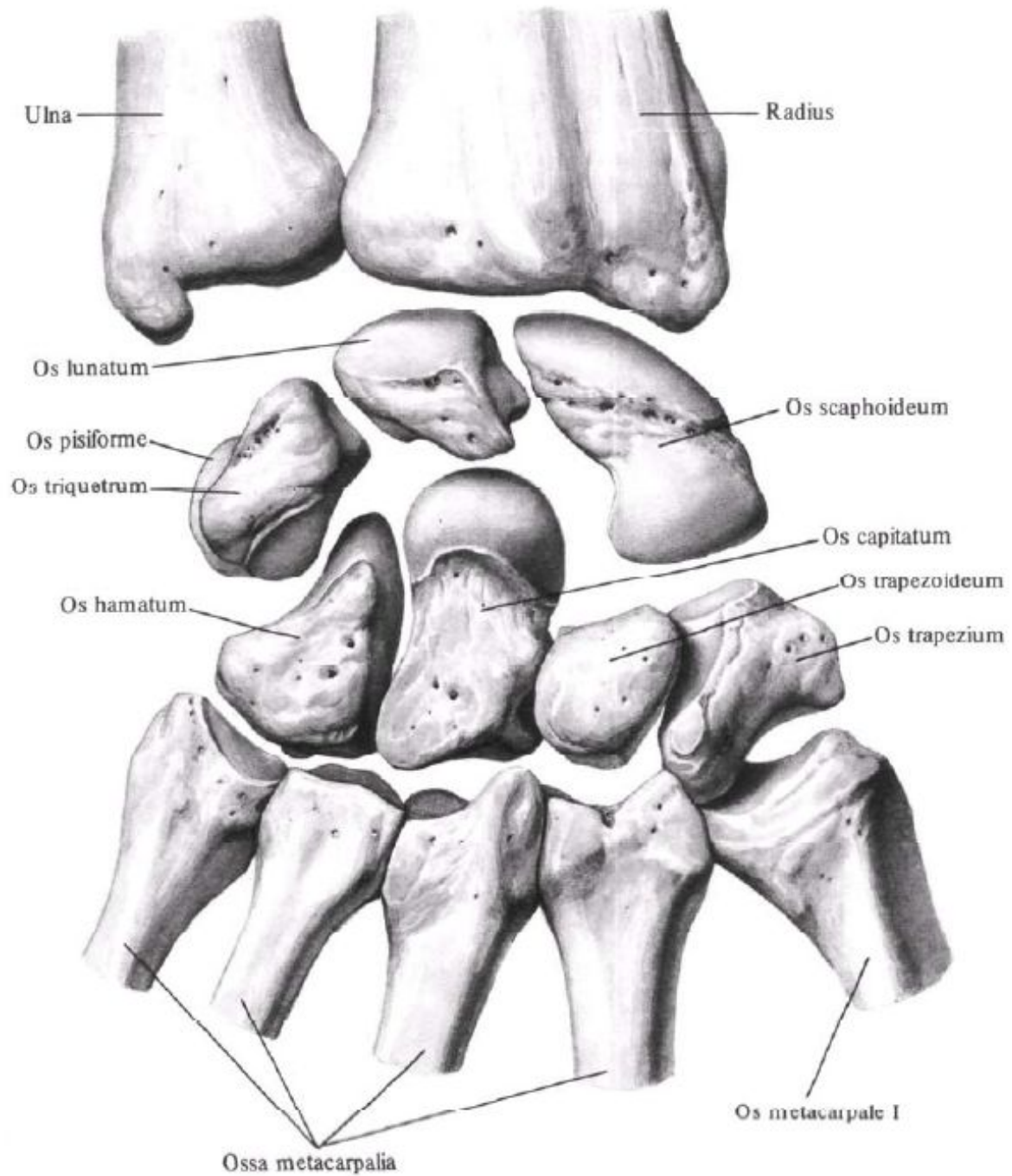


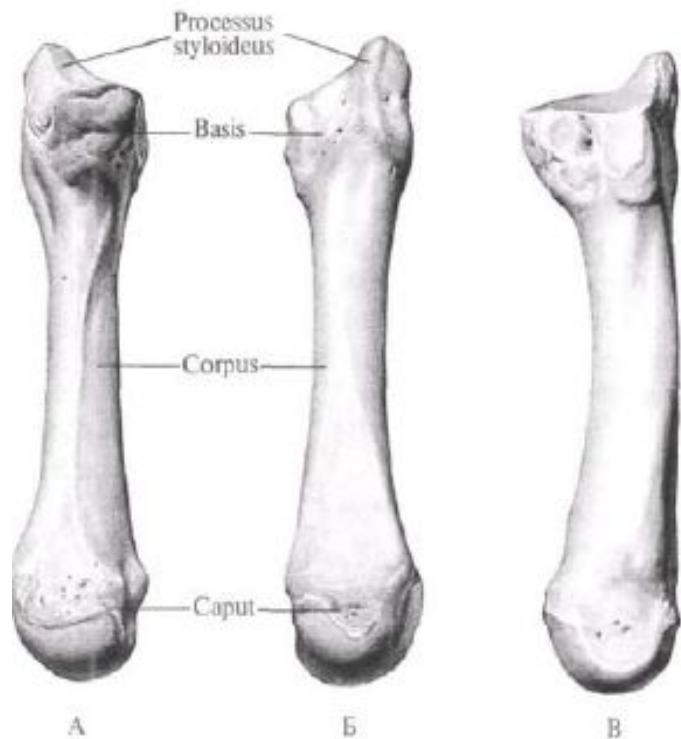






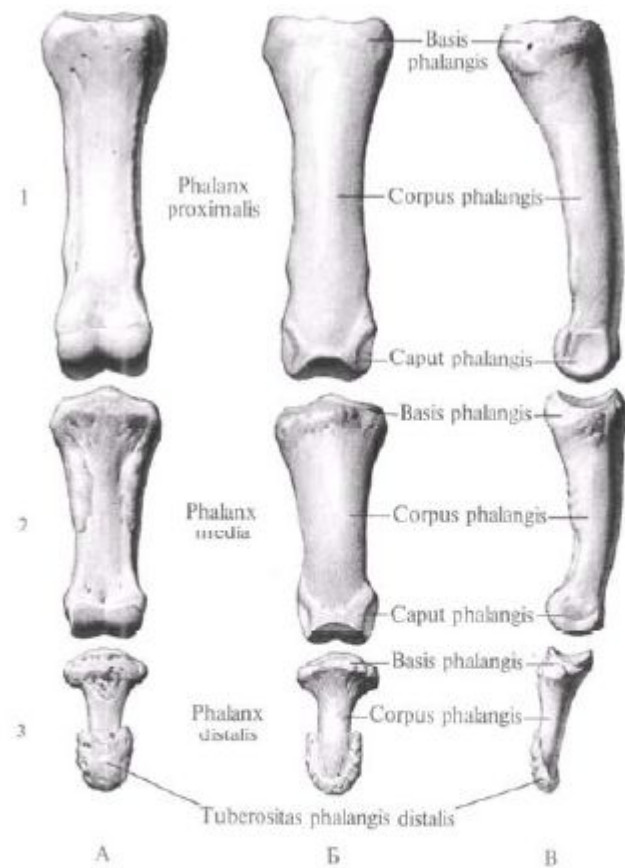






Пястная кость III, os metacarpale III, правая.

А – ладонная поверхность; Б – тыльная поверхность; В – локтевая поверхность.

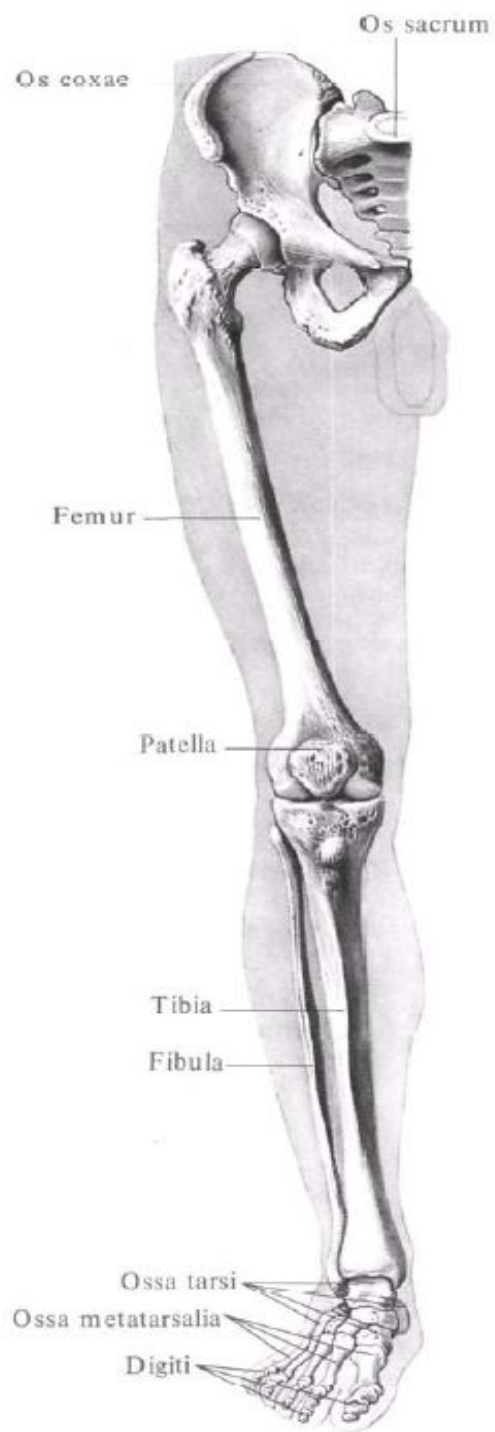


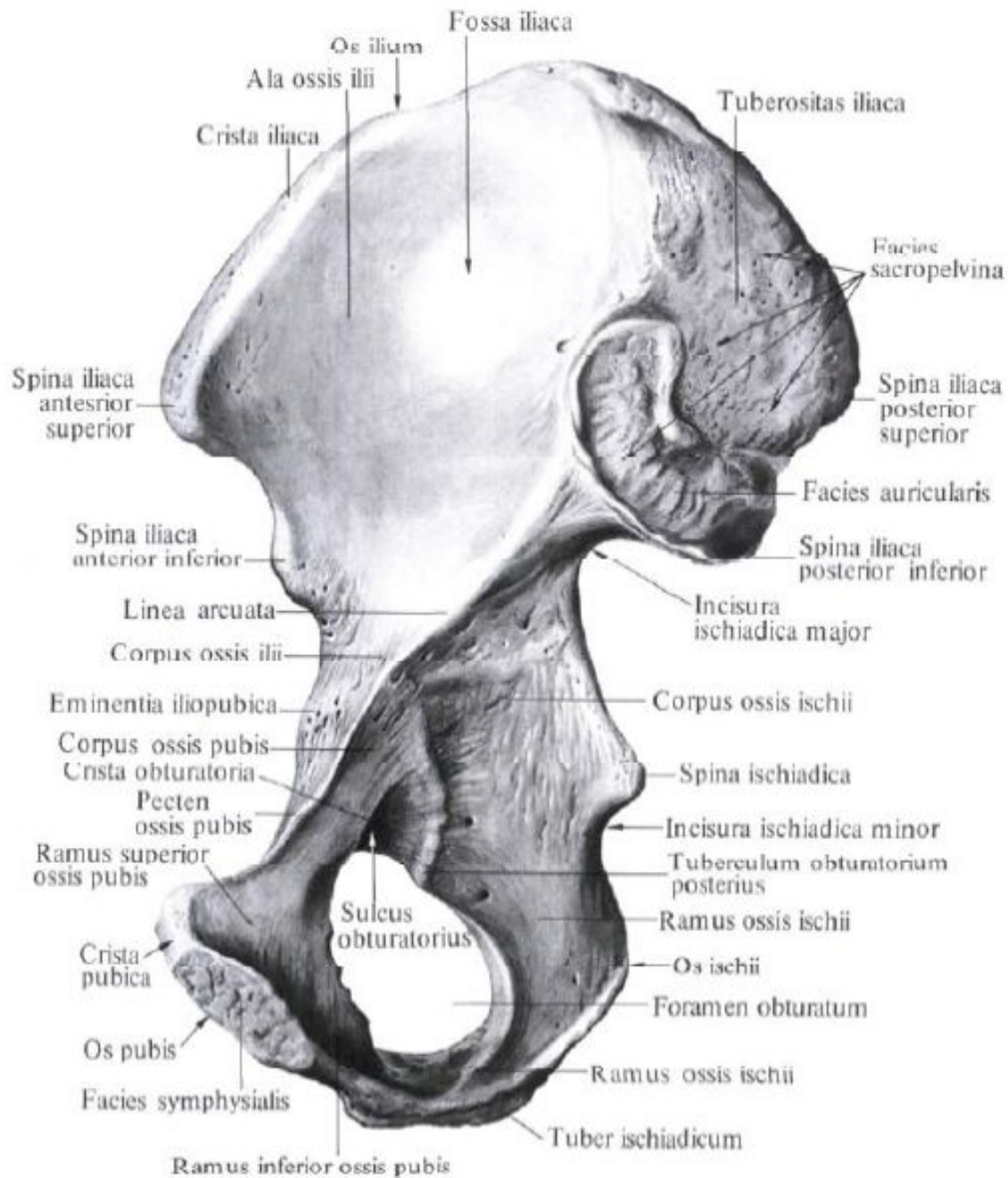
Фаланги III пальца правой кисти.

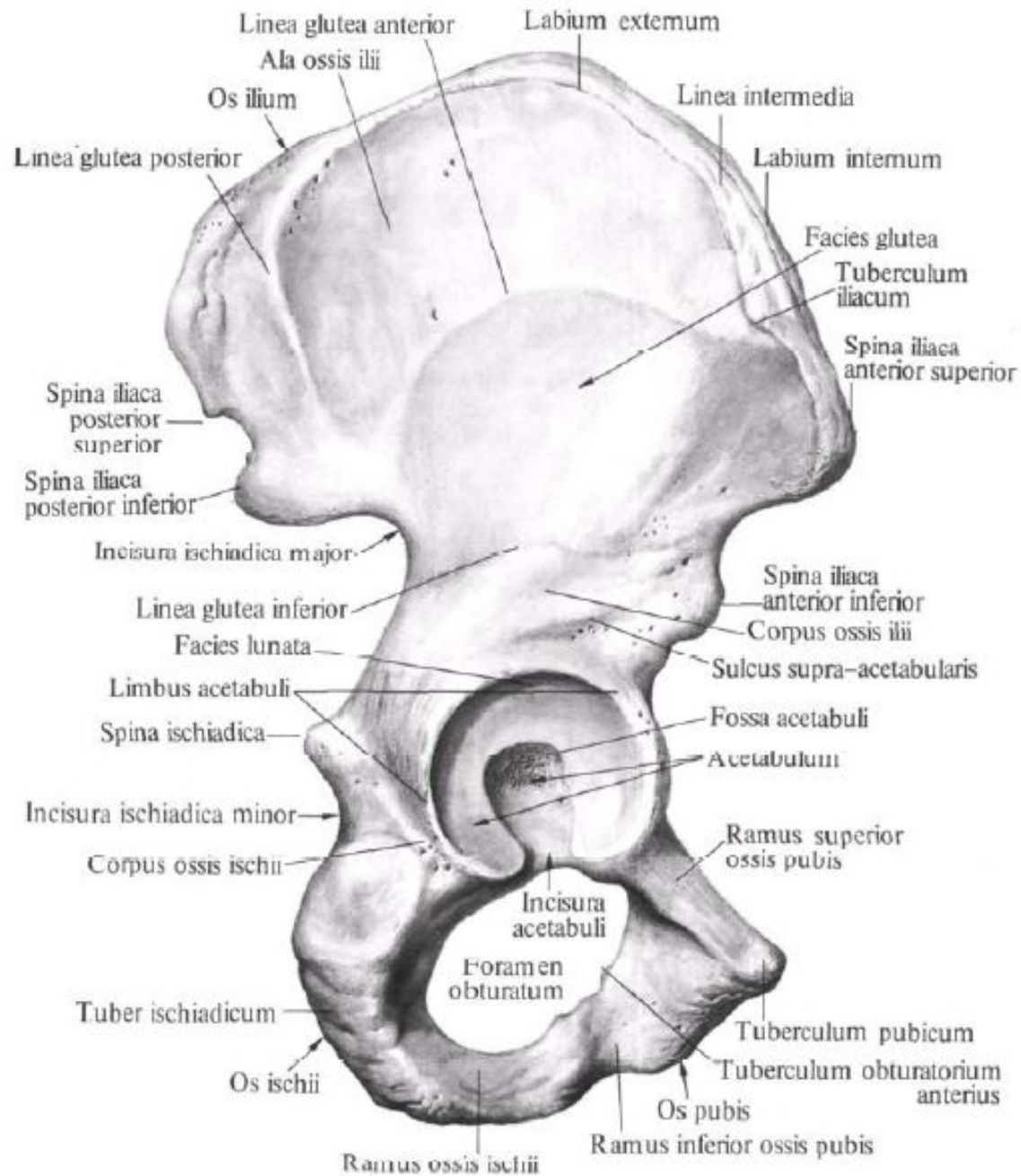
1 – проксимальная; 2 – средняя; 3 – дистальная. А – ладонная поверхность; Б – тыльная поверхность; В – локтевая поверхность.

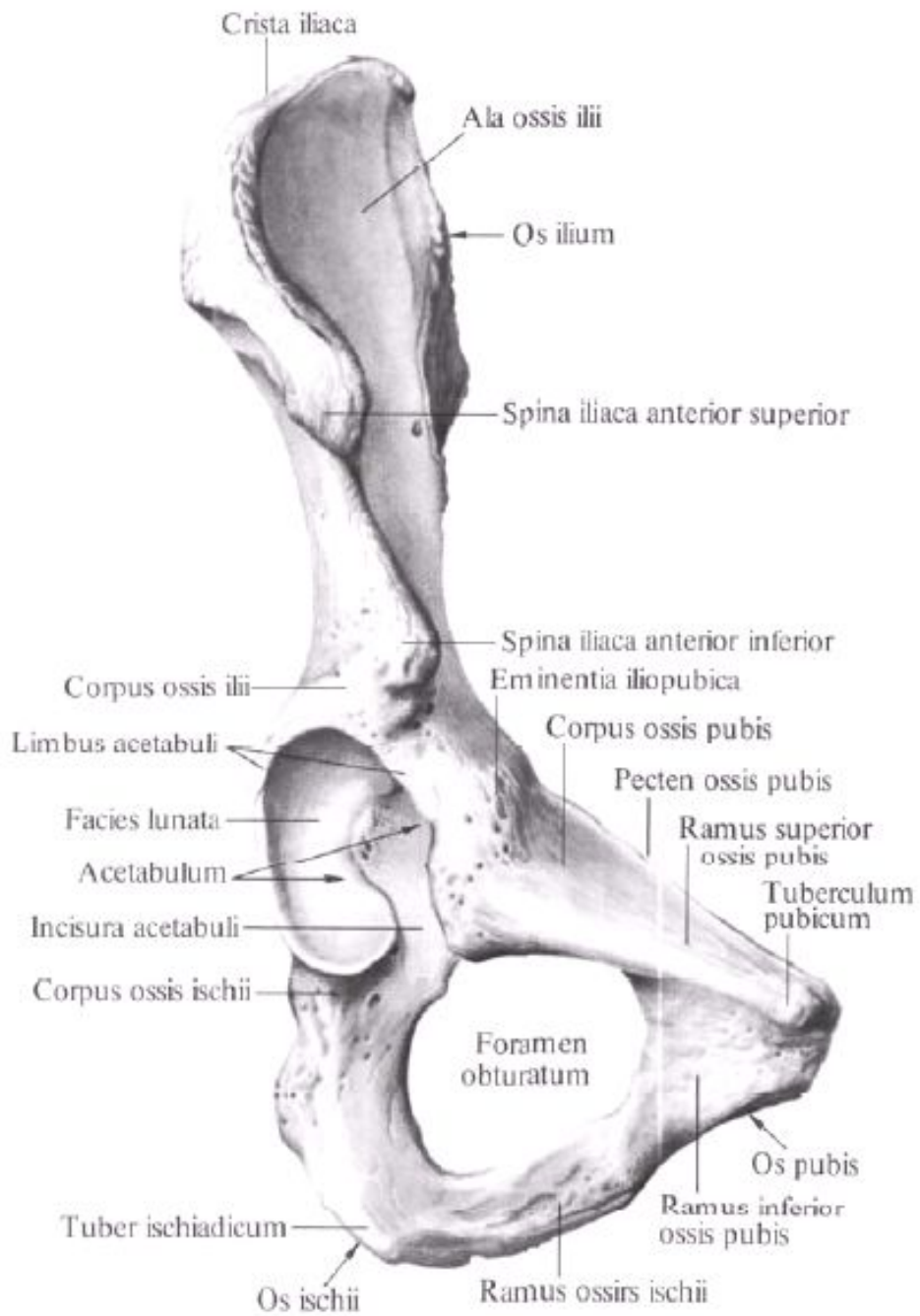
Занятие №4

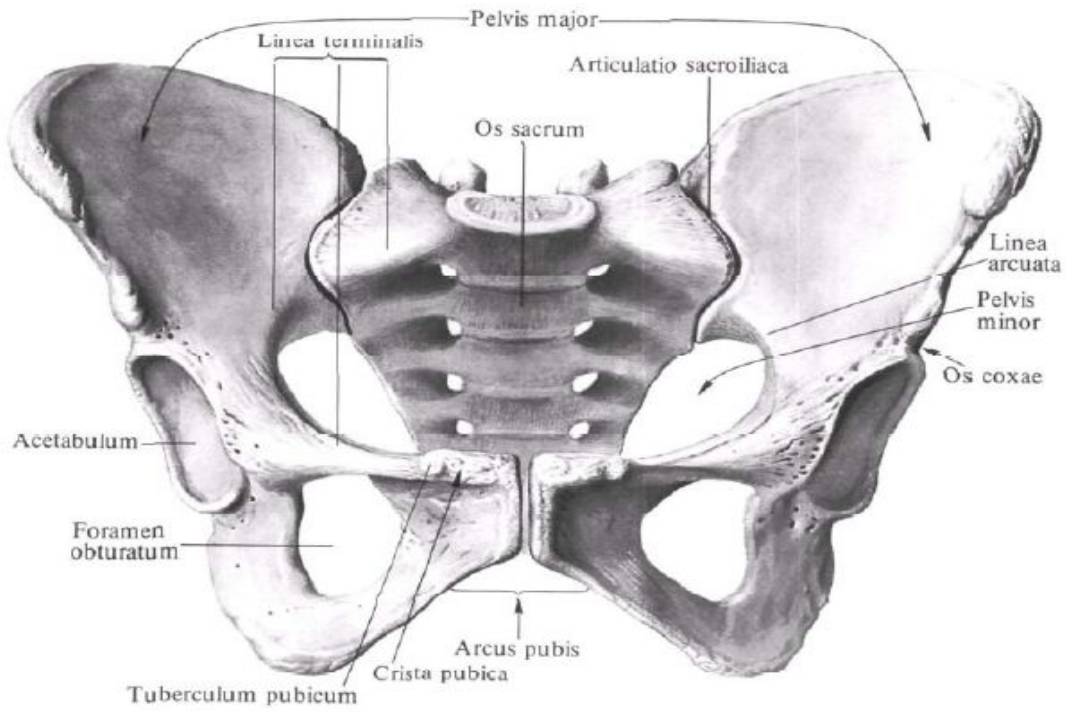
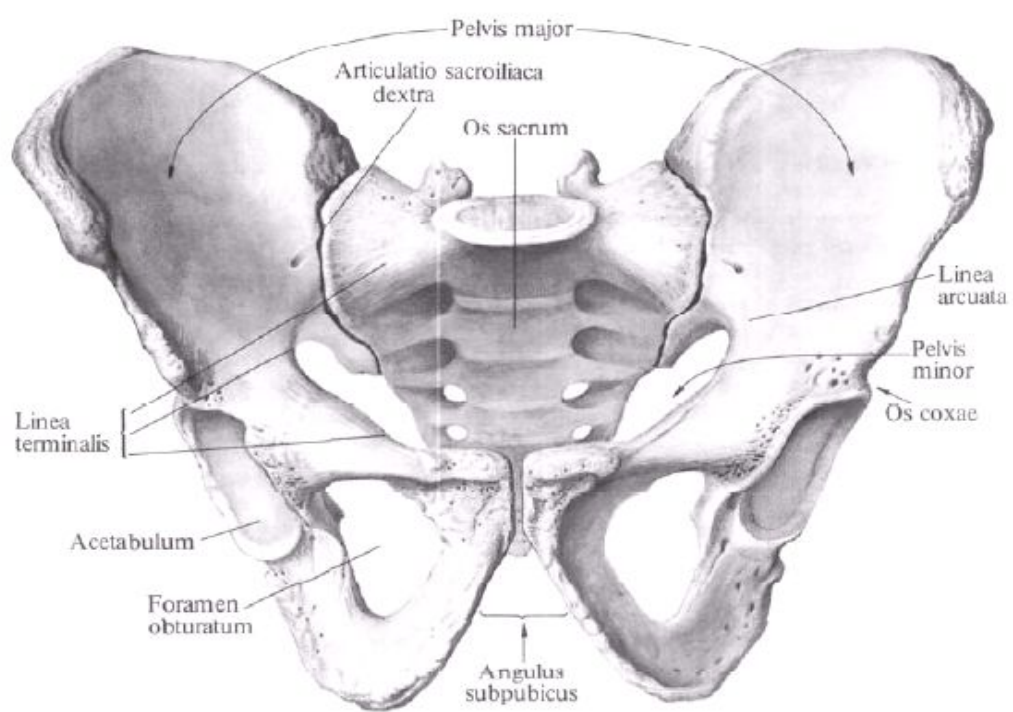
Кости таза. Таз в целом. Половые различия таза. Размеры таза (большого и малого). Бедренная кость.

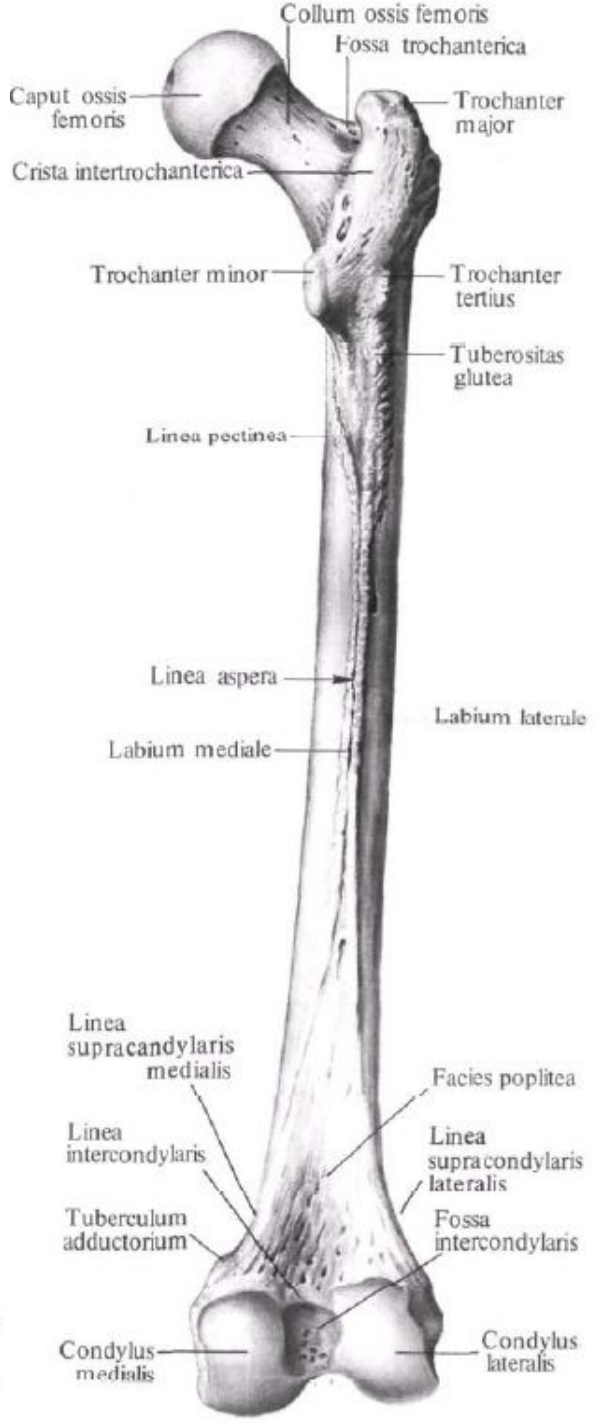
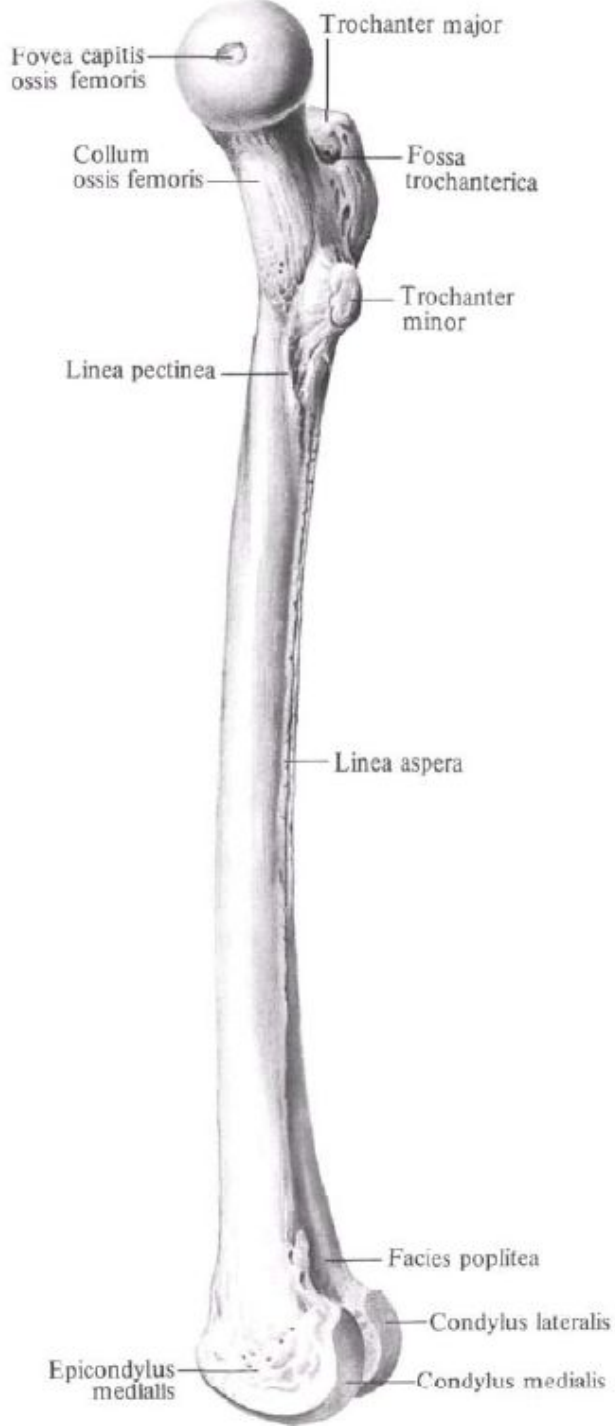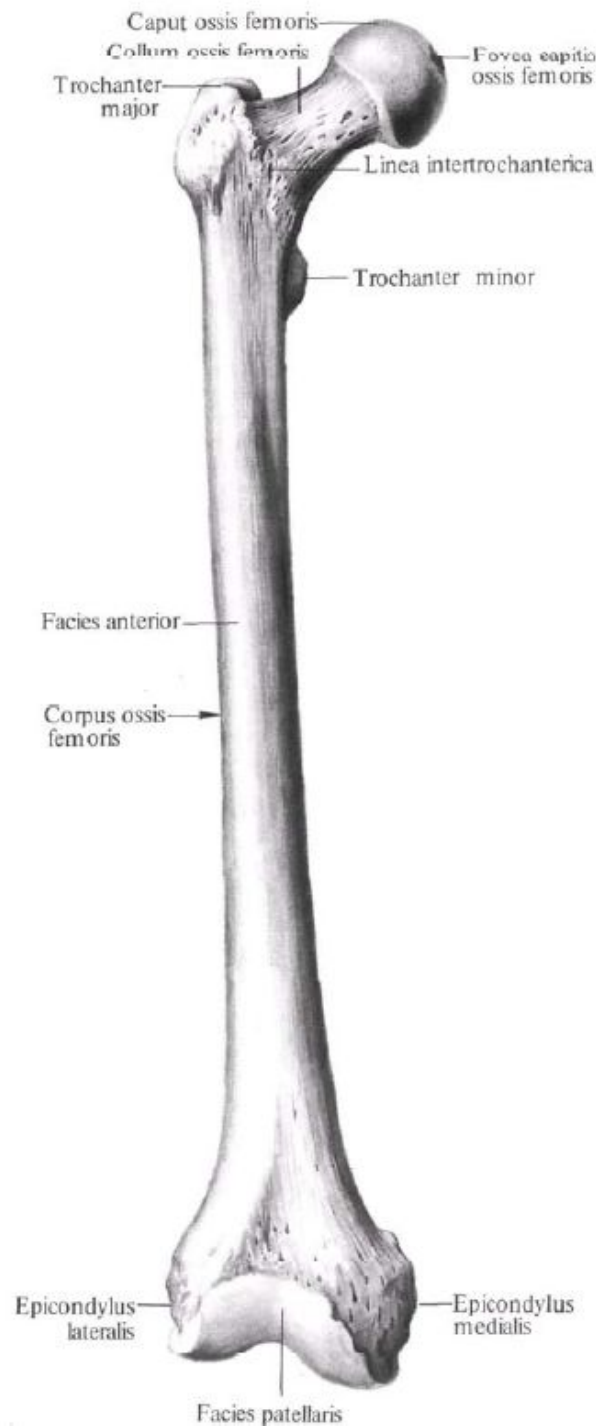








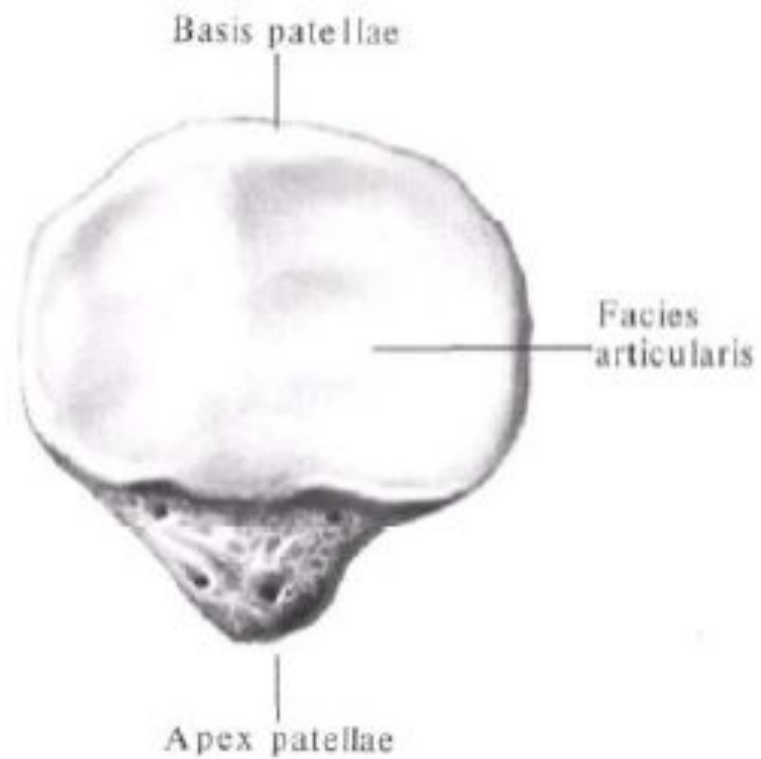
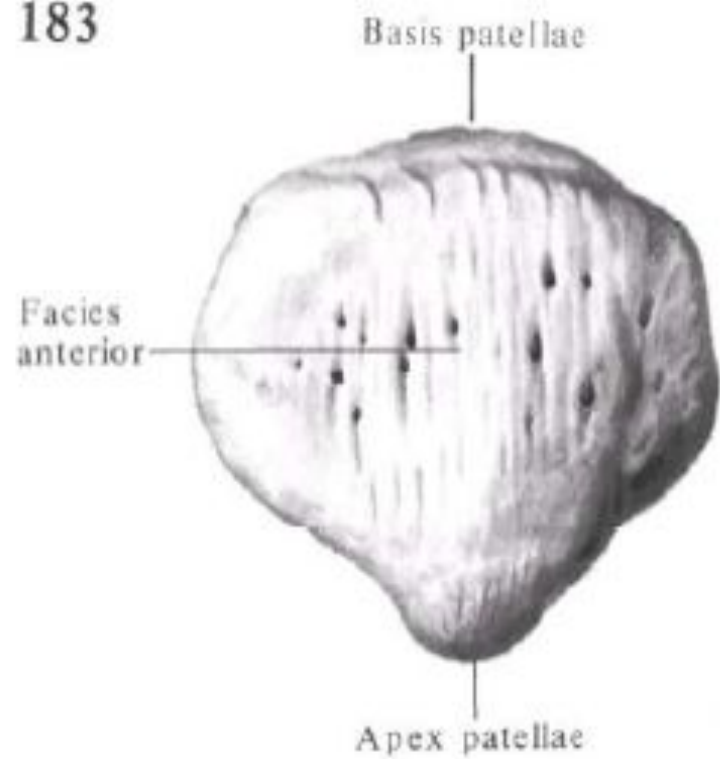


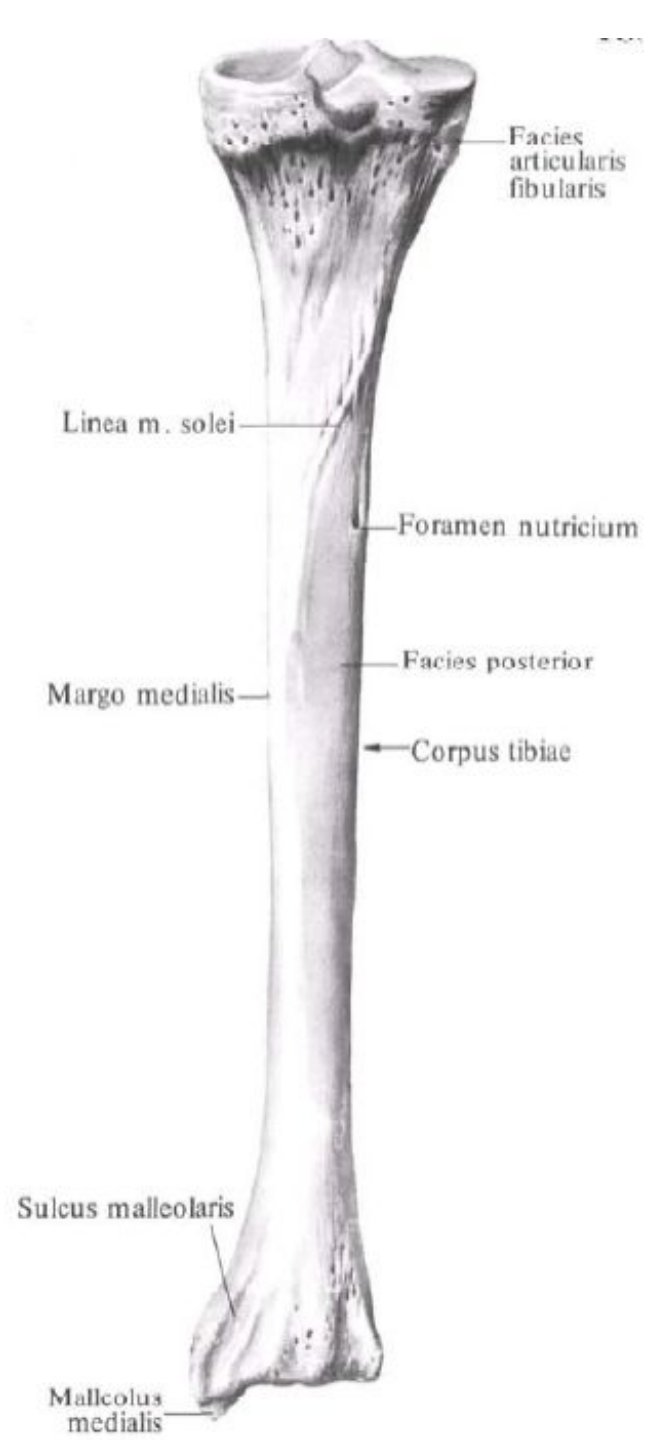
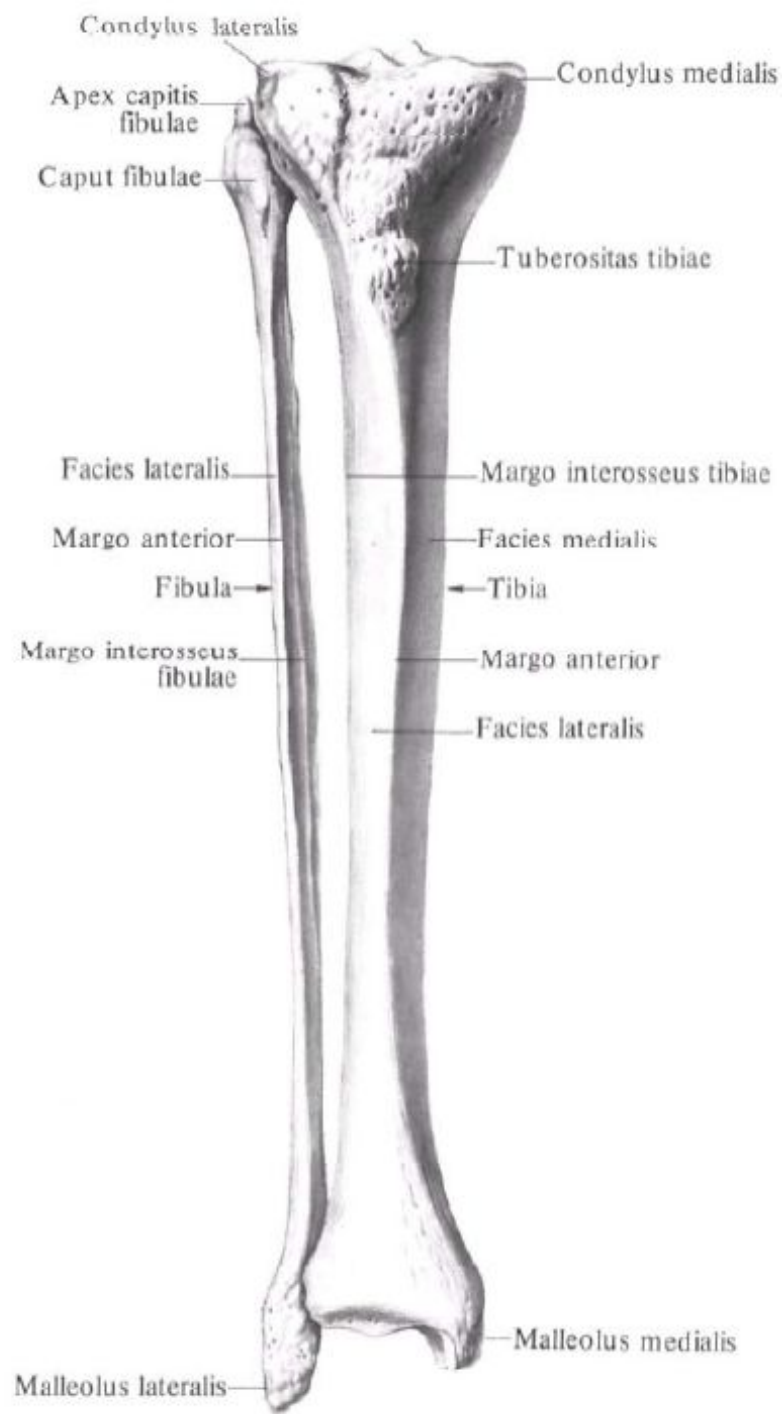


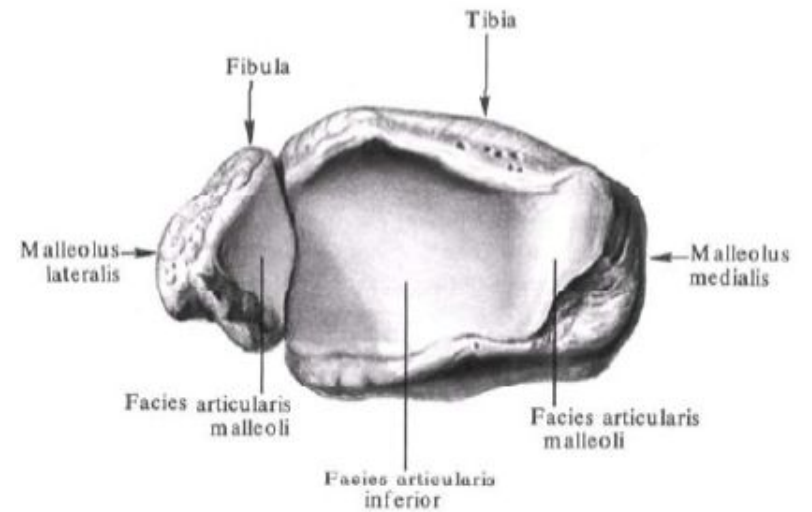
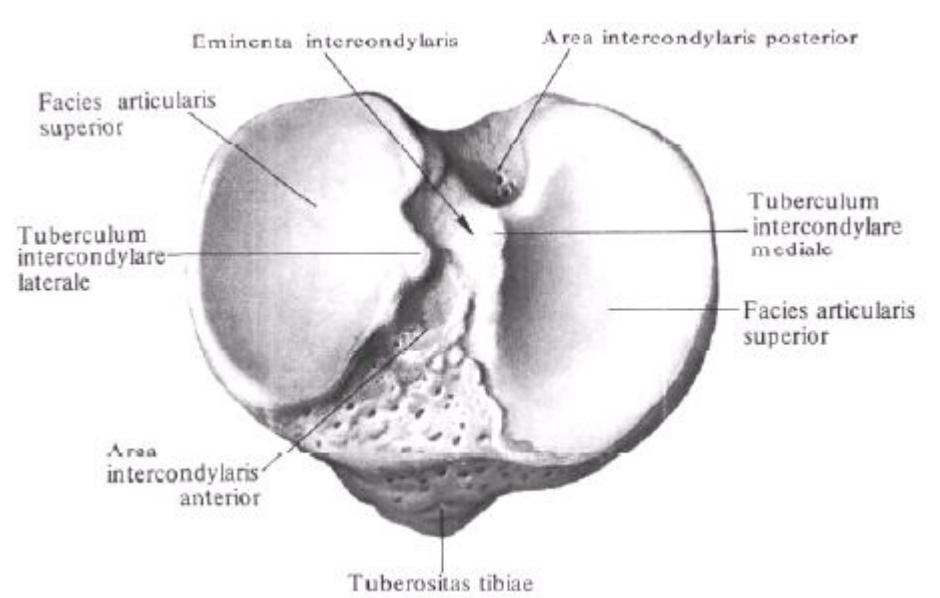
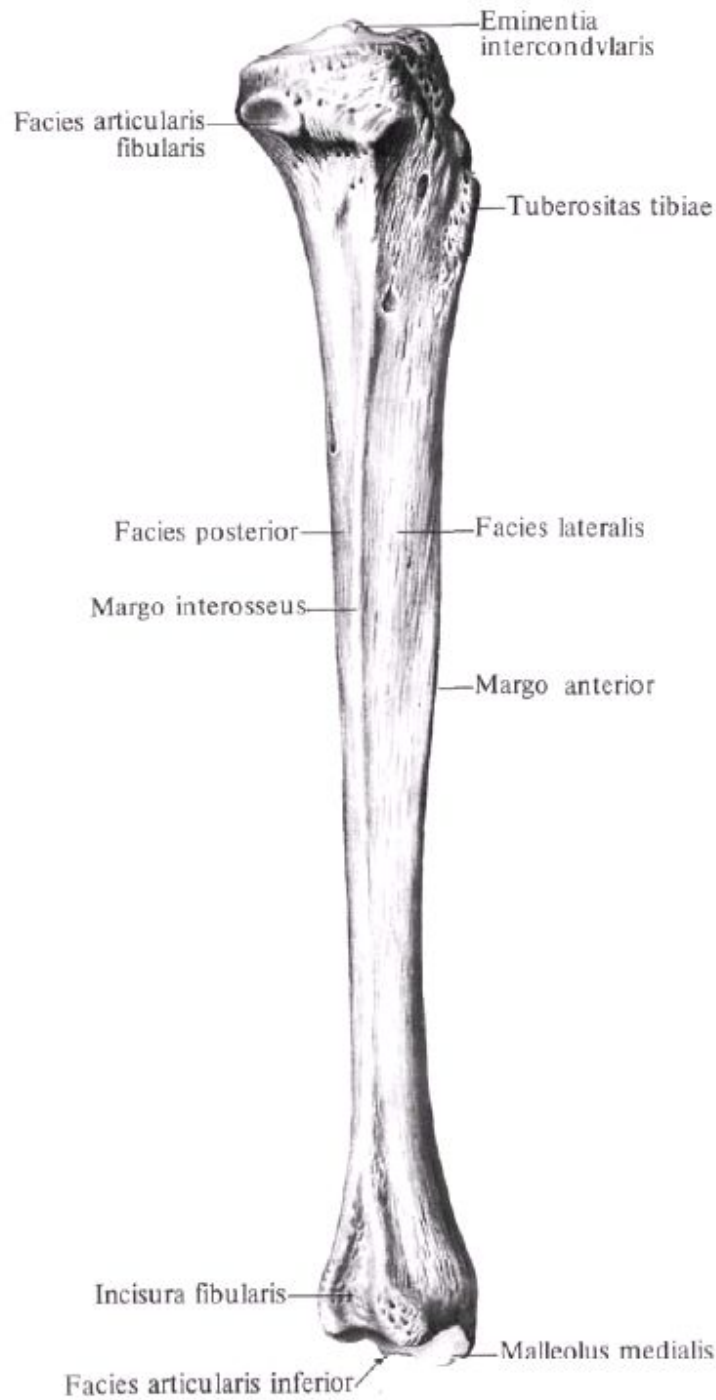
Занятие №5

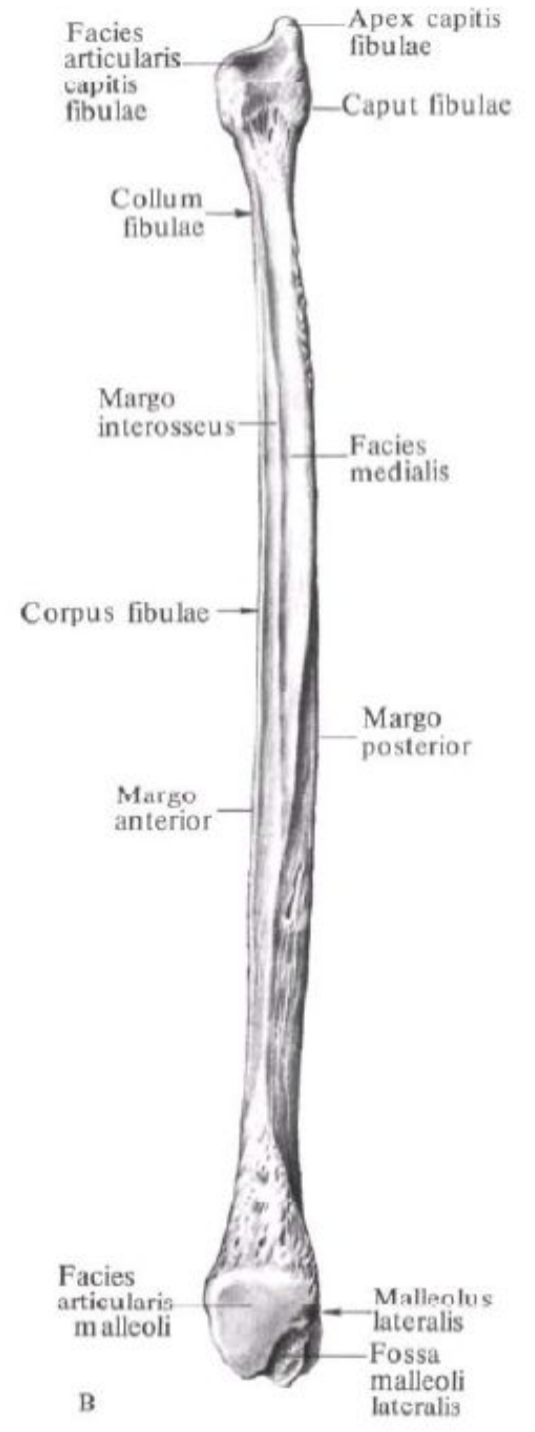
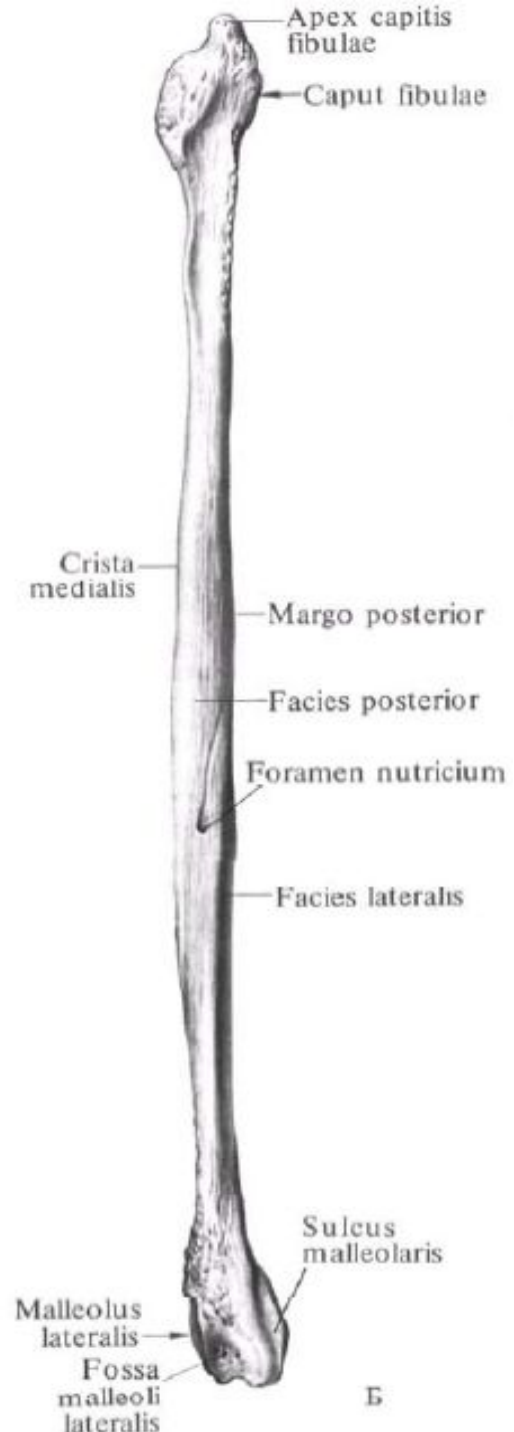
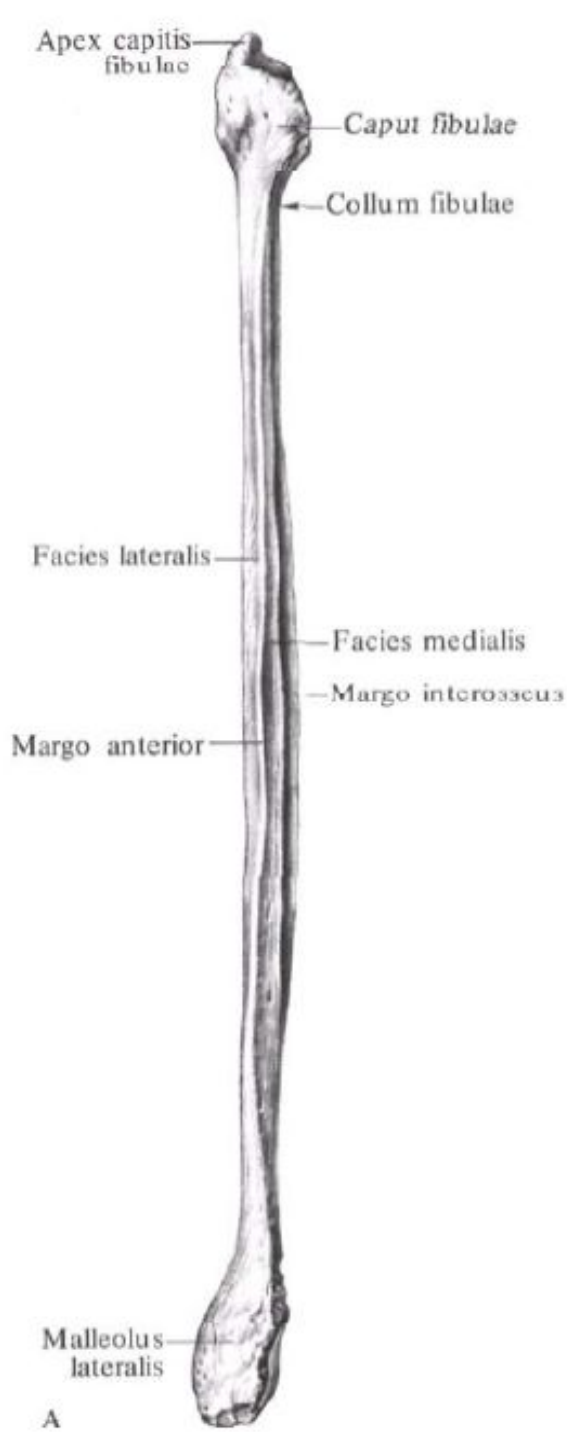
Кости голени. Надколенник. Кости
СТОПЫ.

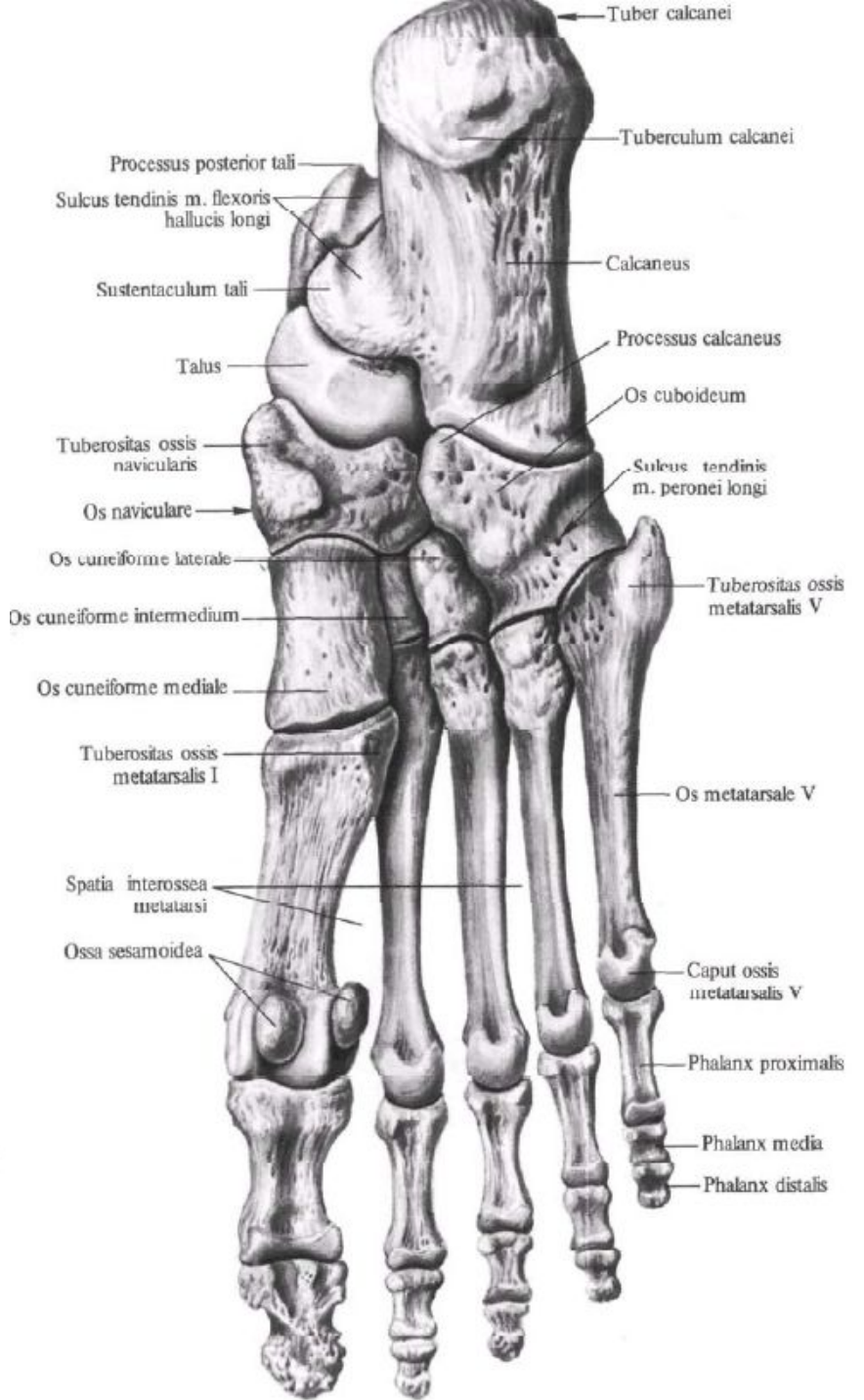
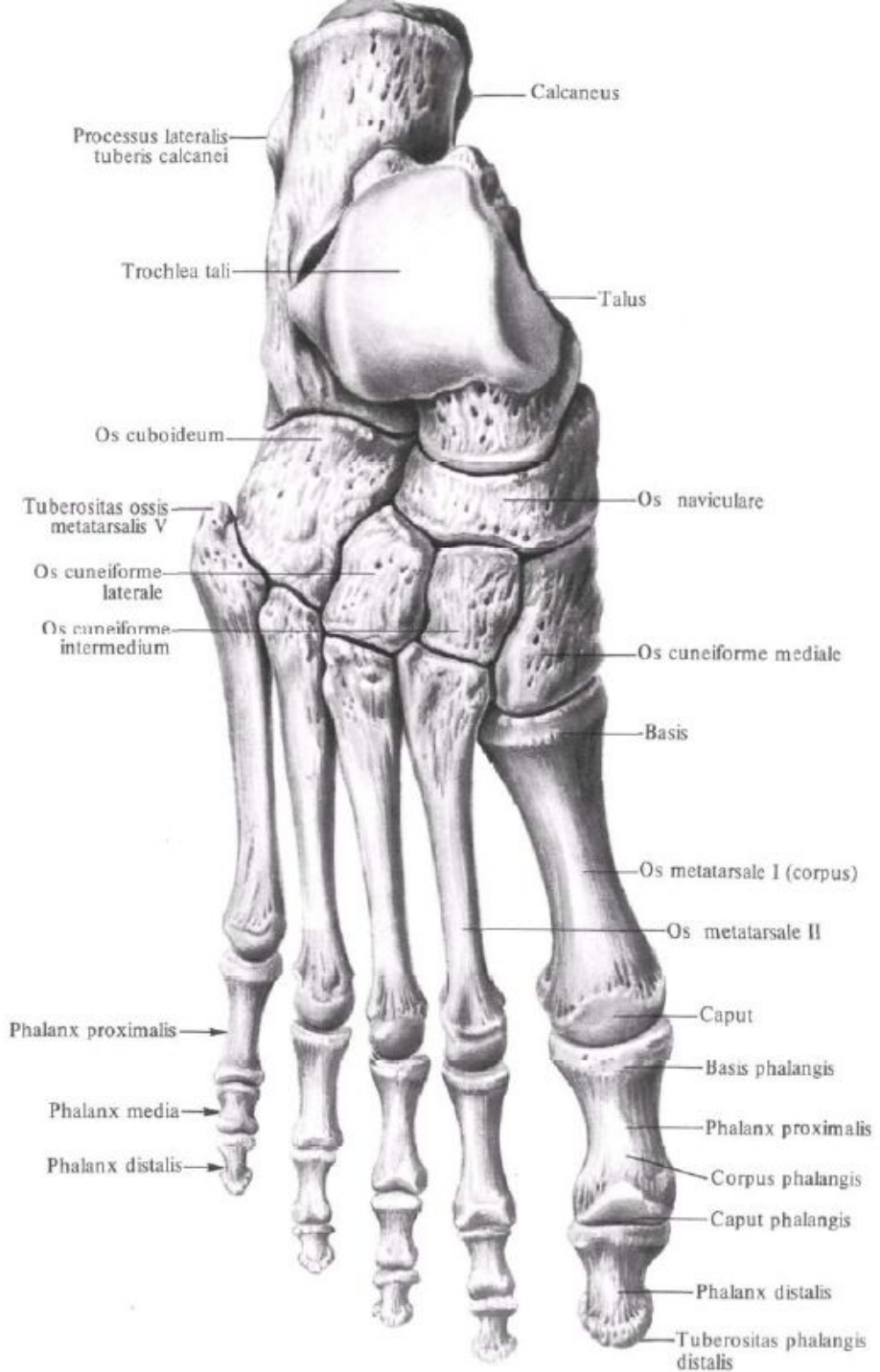
183

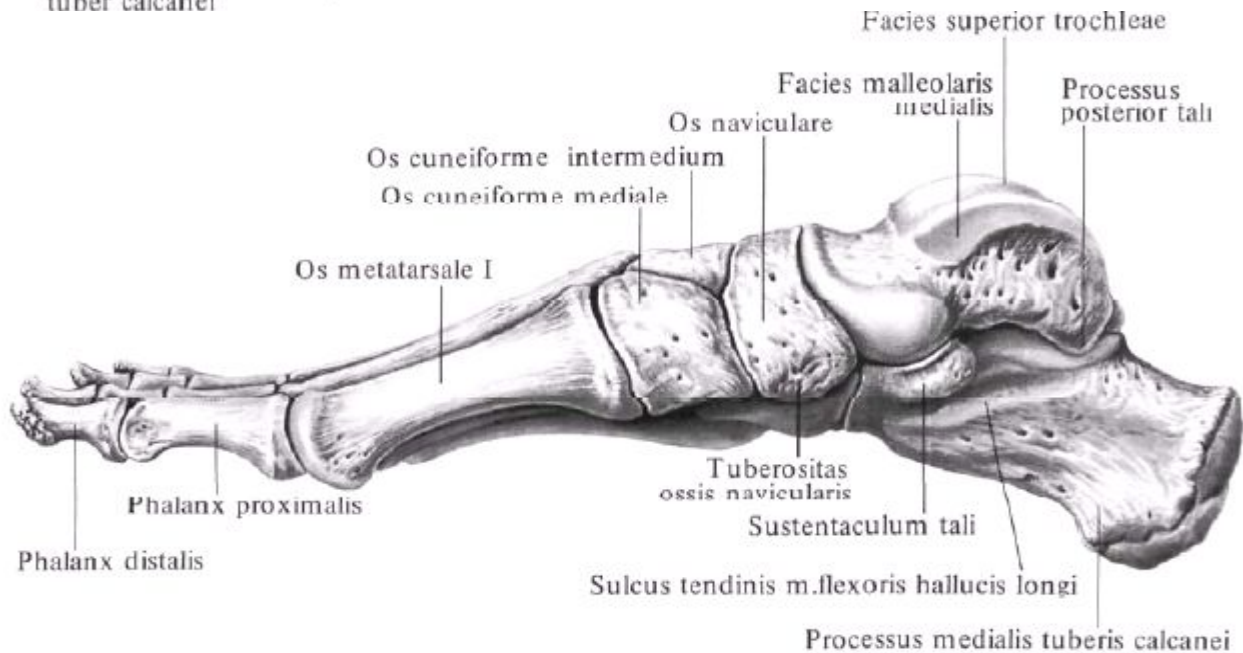
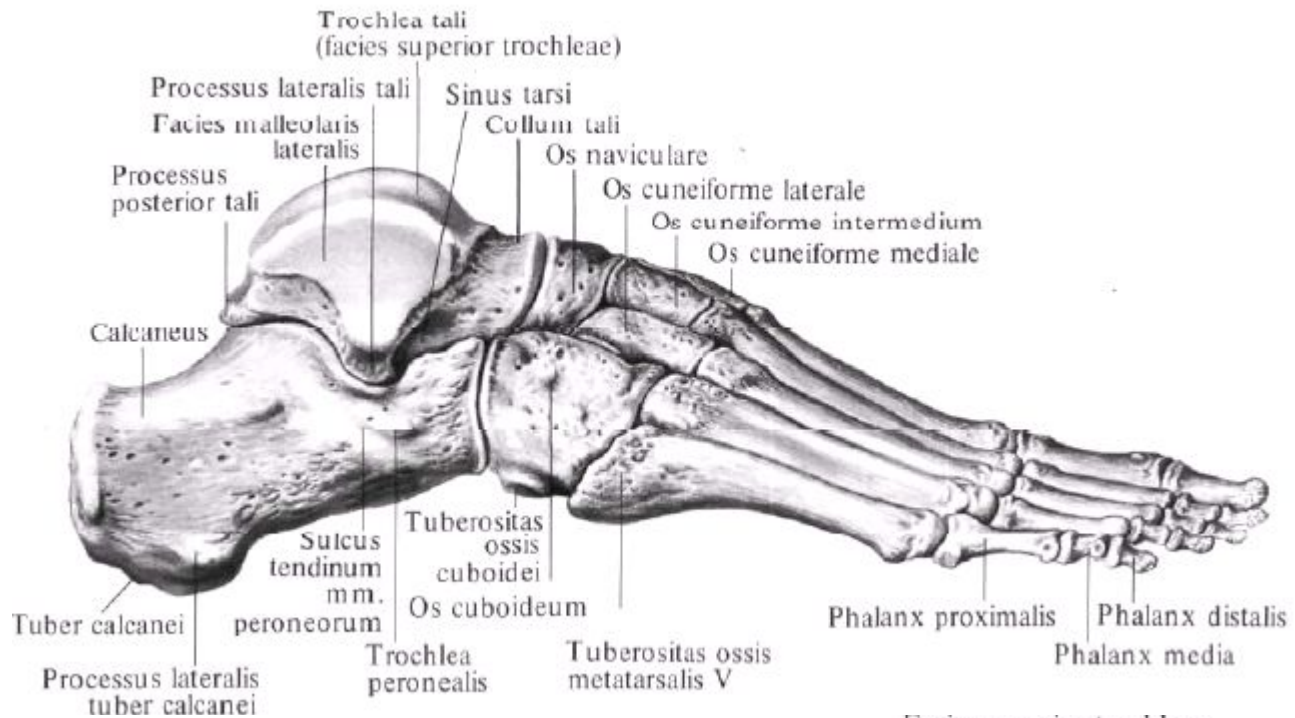


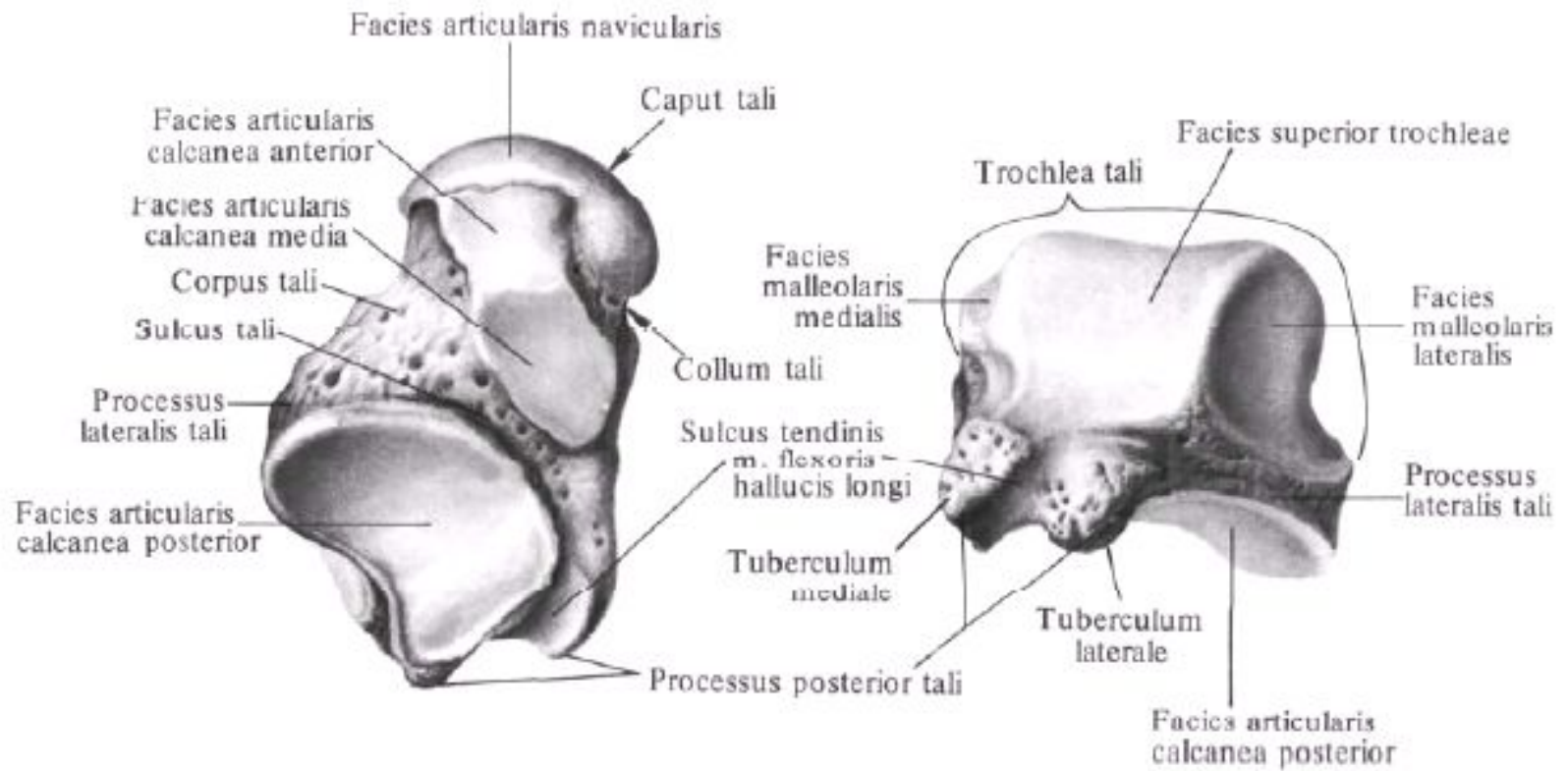


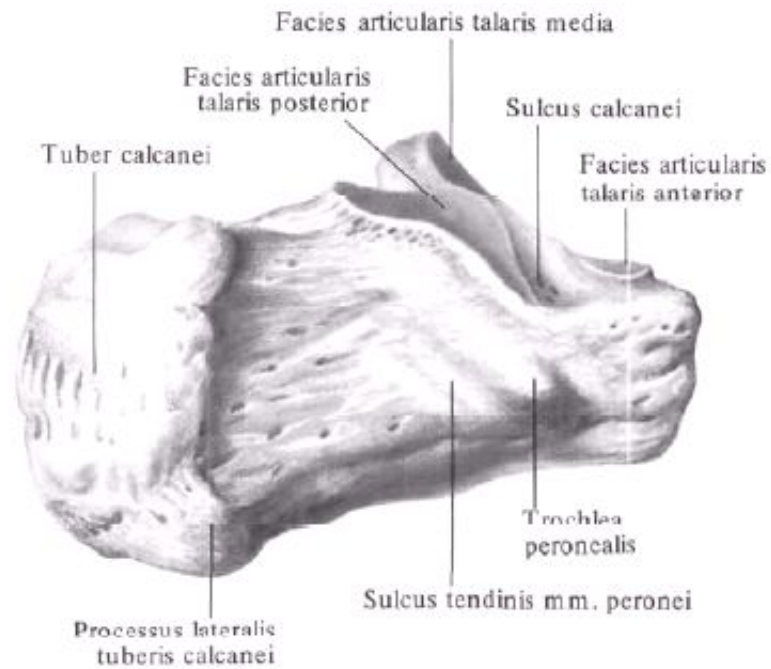
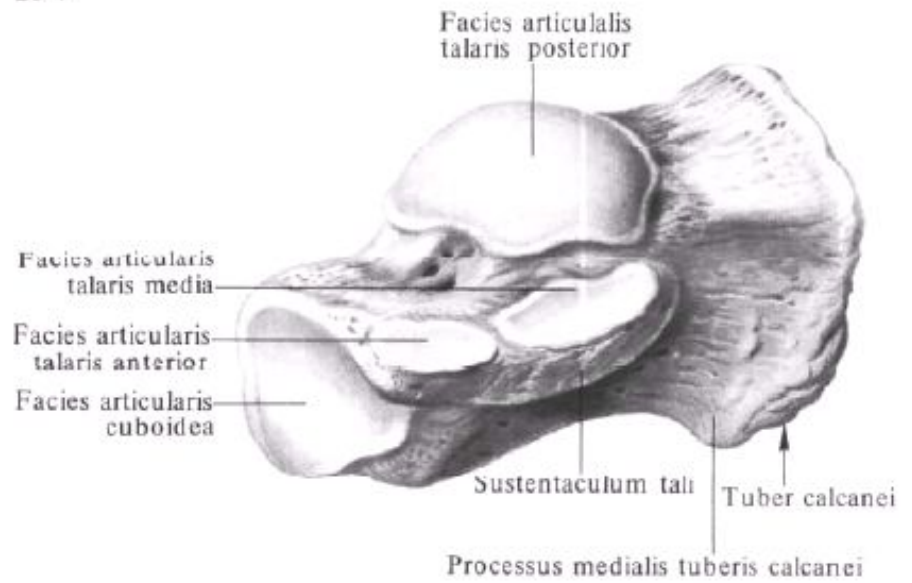
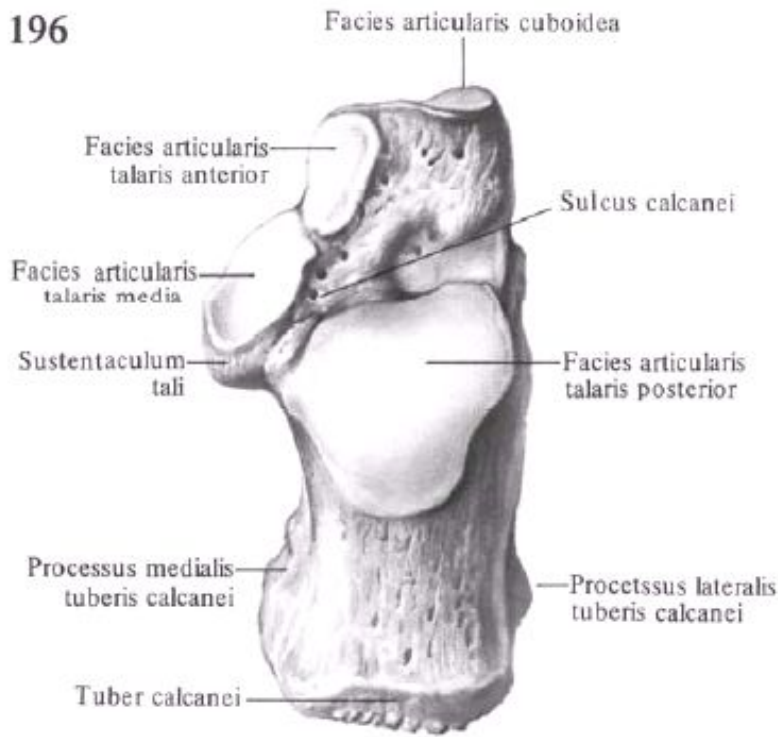


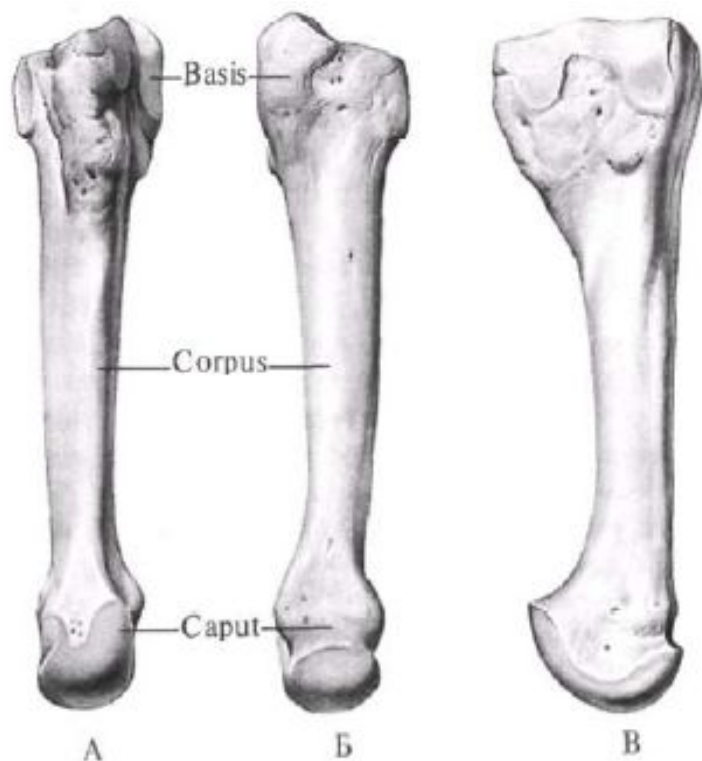






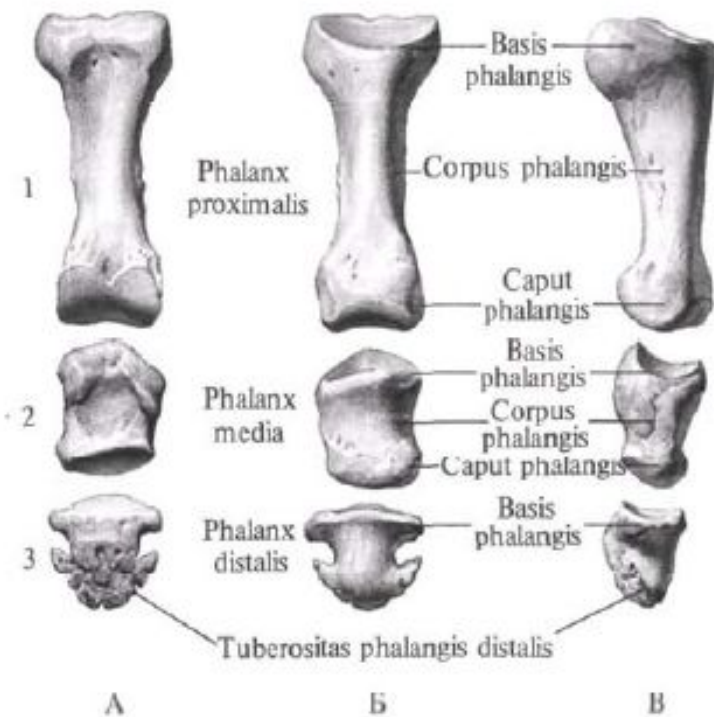






205. ПЛЮСНЕВАЯ КОСТЬ III, OS metatarsale III, правая.

А – тыльная поверхность; Б – подошвенная поверхность; В – латеральная поверхность.



Фаланги III пальца стопы, правой.

1 – проксимальная; 2 – средняя; 3 – дистальная. А – тыльная поверхность; Б – подошвенная поверхность; В – латеральная поверхность.