
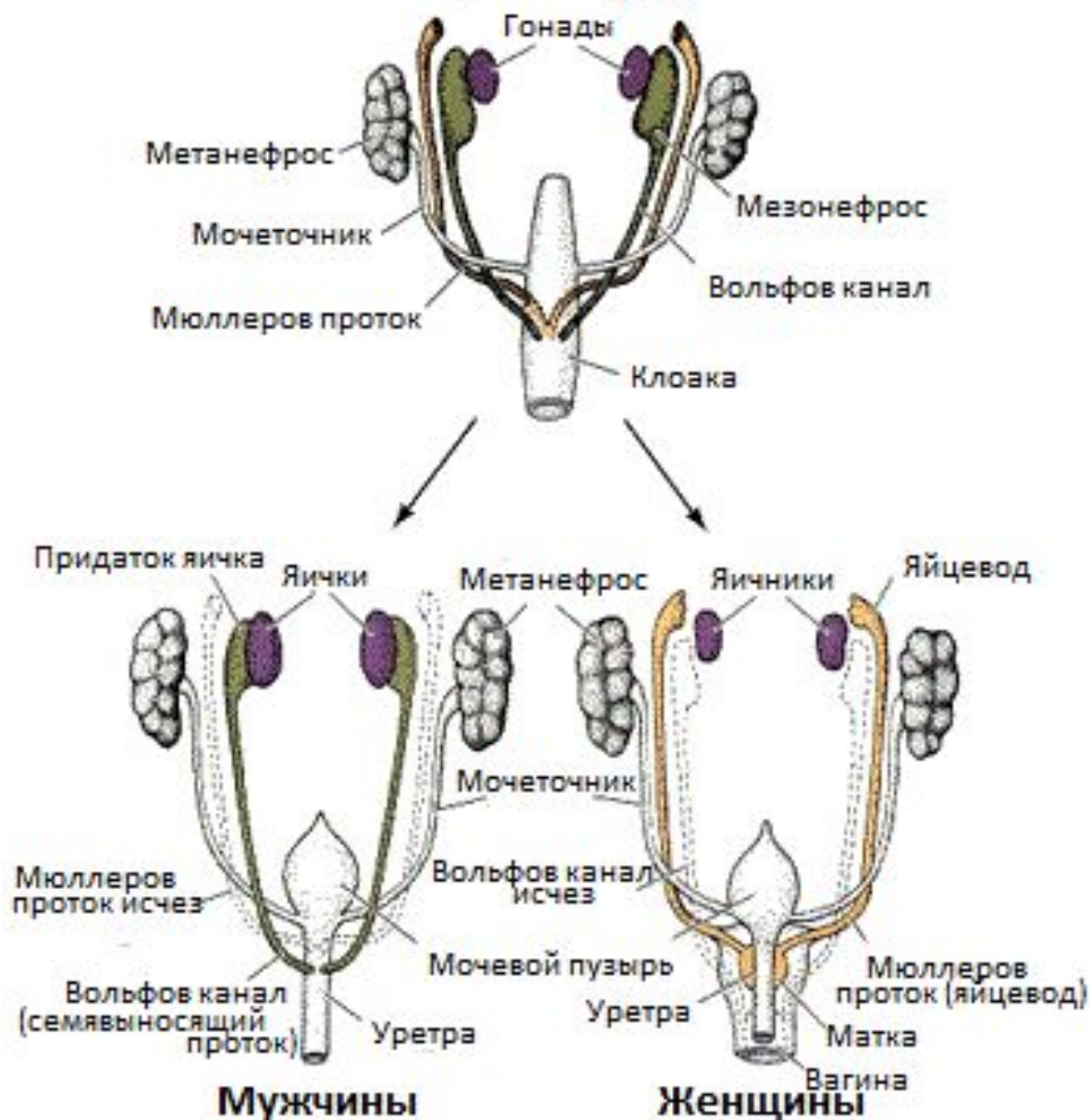




Острый живот в детской гинекологии

- 
- **Остро возникающие патологические процессы в брюшной полости различной этиологии, требующие экстренной госпитализации и как правило оперативного вмешательства**

Пол еще не определен



Анатомические особенности

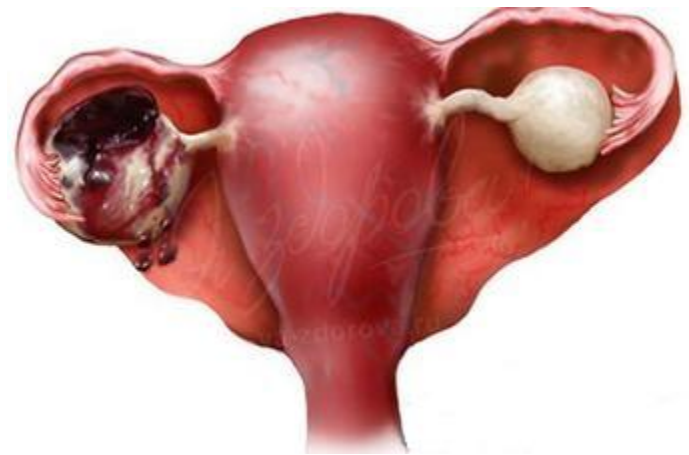- маточные трубы длинные (в среднем 35 мм) извитые
- Широкая связка матки короткая
- Асимметрия маточных труб (правая на 5 мм длиннее левой)

Состояния, приводящие к «острому животу»:

- 1. Заболевания, сопровождающиеся острым внутренним кровотечением (внематочная беременность, апоплексия яичника, перфорация матки и др.)
- 2. Заболевания, сопровождающиеся острым нарушением кровообращения внутренних половых органов (перекрут ножки опухоли яичника, перекрут миоматозного узла)
- 3. Заболевания, характеризующиеся развитием острого воспалительного процесса внутренних половых органов (пельвиоперитонит).

Апоплексия яичника

- Кровоизлияние в яичник
- Нарушение целостности ткани яичника
- Кровотечение в брюшную полость



Классификация

- Болевая форма

- Геморрагическая (анемическая) форма

1 степень – легкая
(<150 мл)

2 степень – средняя
(150-500 мл)

3 степень – тяжелая
(>500 мл)

Предрасполагающие факторы

- Воспалительные процессы органов малого таза
- Варикозное расширение овариаьных вен
- Прием антикоагулянтов

Экзогенные факторы

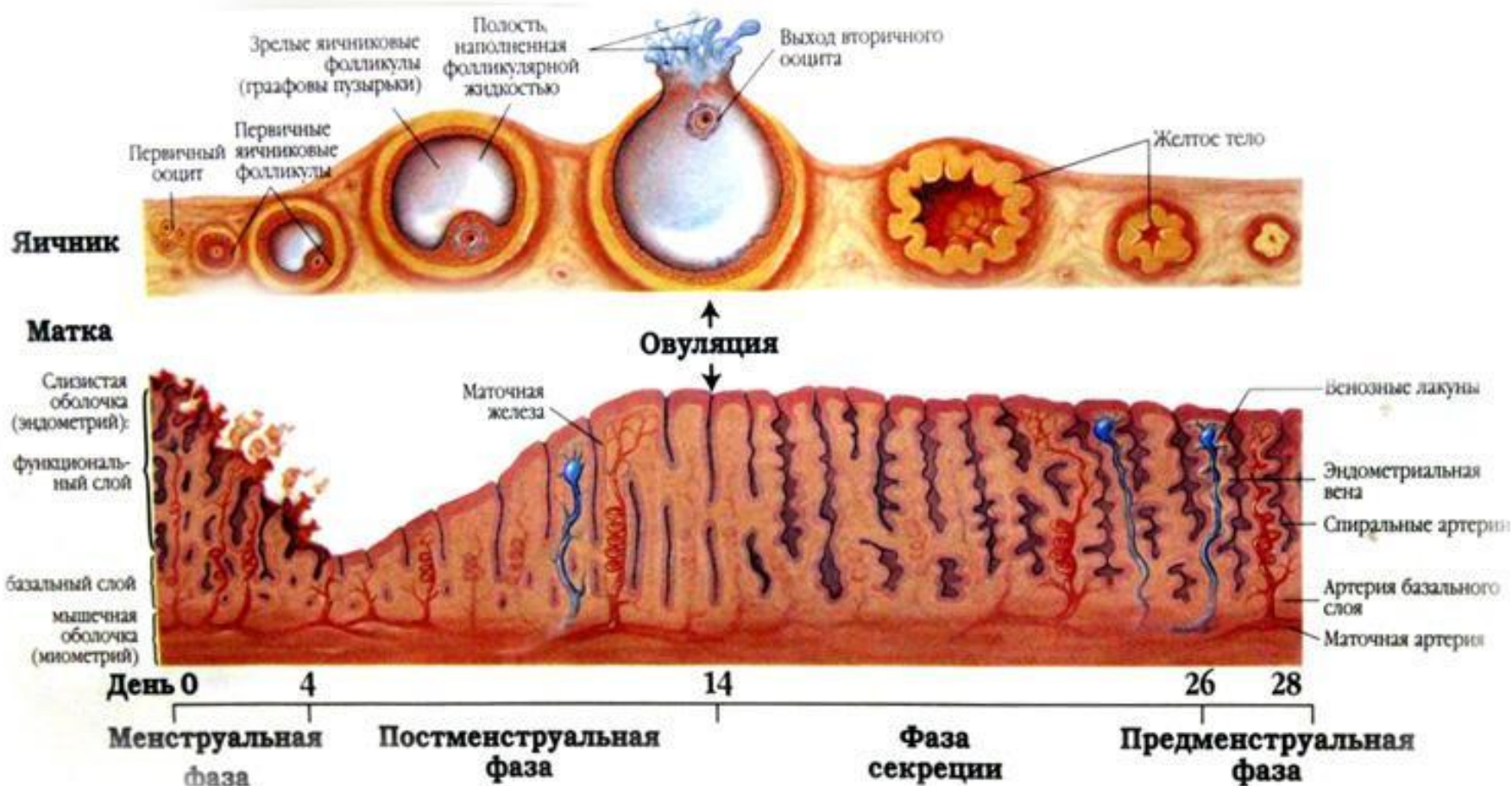
- Травма живота
- Физическое напряжение
- Верховая езда

Эндогенные факторы

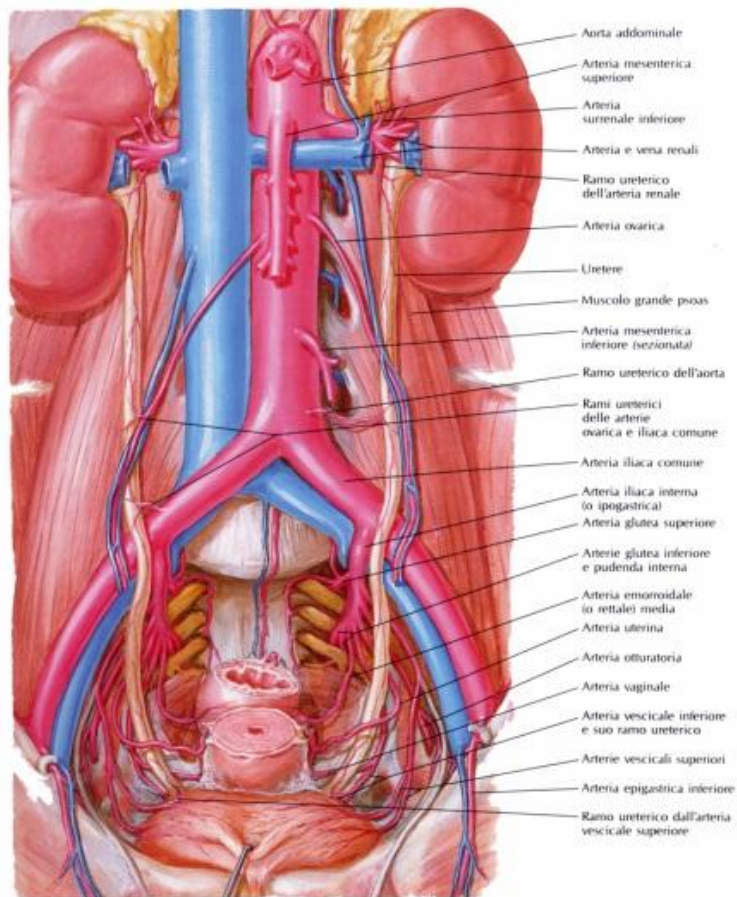
- Неправильное положение матки
- Механическое сдавление сосудов
- Спаечные процессы

Патогенез

- Апоплексия яичника происходит в середину и во вторую фазу цикла



- **Аноплексия правого яичника в 2-4 раза чаще, чем левого**



Болевая форма

- Кровоизлияние в ткань фолликула, желтого тела
- Нет кровотечения в брюшную полость!

Клиника: боли внизу живота без иррадиации, ↑t до 38

Пальпаторно: болезненность в подвздошной области

Средняя и тяжелая геморрагическая форма

- Острое начало
- Сильные боли
- Боль в нижних отделах живота с иррадиацией
- Слабость, головокружение, тошнота, рвота, бледность кожных покровов и слизистых
- Кровянистые выделения из влагалища

При осмотре

- Бледность кожных покровов
- Холодный липкий пот
- ↓АД, ↑ ЧСС
- Перитонеальная симптоматика
- Притупление в отлогих местах живота
- Напряженный вздутый болезненный живот

Двуручное обследование

- Матка обычных размеров, болезненная
- Болезненный увеличенный яичник на стороне апоплексии
- Своды влагалища нависают
- Тракции за шейку матки резко болезненные
(крик Дугласа)



Инструментальная диагностика

- УЗИ: Ув свободной жидкости в брюшной полости со структурами неправильной форма ↑ эхогенности (кровяные сгустки)
- Лапароскопия

Госпитализация



Лечение болевой и легкой геморрагической форм

- Консервативная терапия:  Покой, лед на низ живота 
- Гемостатическая терапия, спазмолитики (дротаверин, этамзилат), витамины (В1, В6, В12, аскорбиновую кислоту)
- Физиотерапия: электрофорез с CaCl_2

Показания к лапароскопии

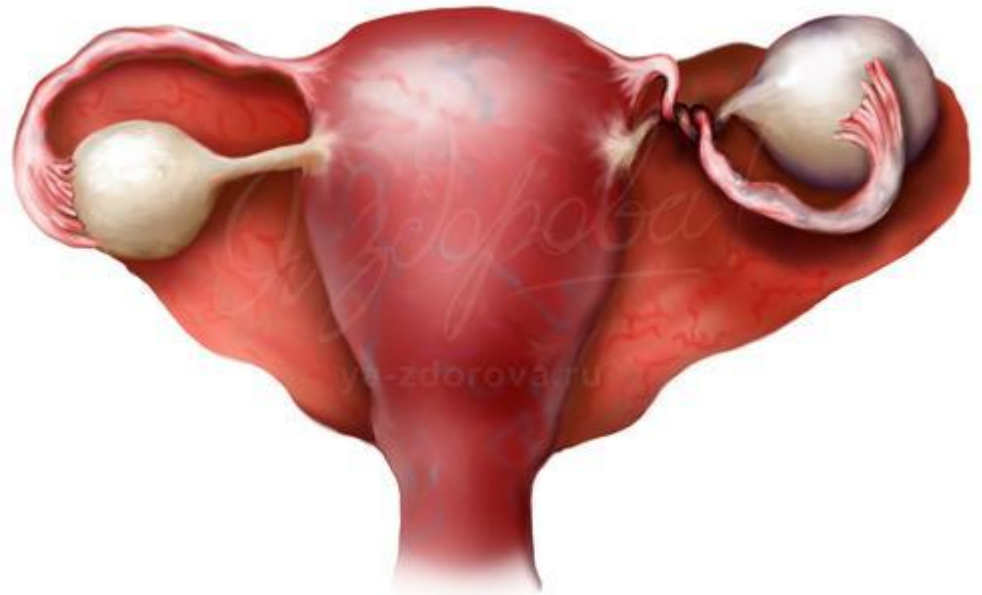- Боль в нижней части живота
- Наличие жидкости в малом тазу по данным УЗИ
- Неэффективность консервативной терапии в течение 1–3 дней, признаки продолжающегося внутрибрюшного кровотечения, подтвержденного УЗИ
- Дифференциальная диагностика острой гинекологической и острой хирургической патологии

Показания у лапаротомии


- Геморрагический шок
- Невозможность проведения лапароскопии

Перекрут придатков матки


Это состояние,
сопровожающееся
нарушением кровоснабжения
яичника



Перекрут



- Полный
($>360^{\circ}$)

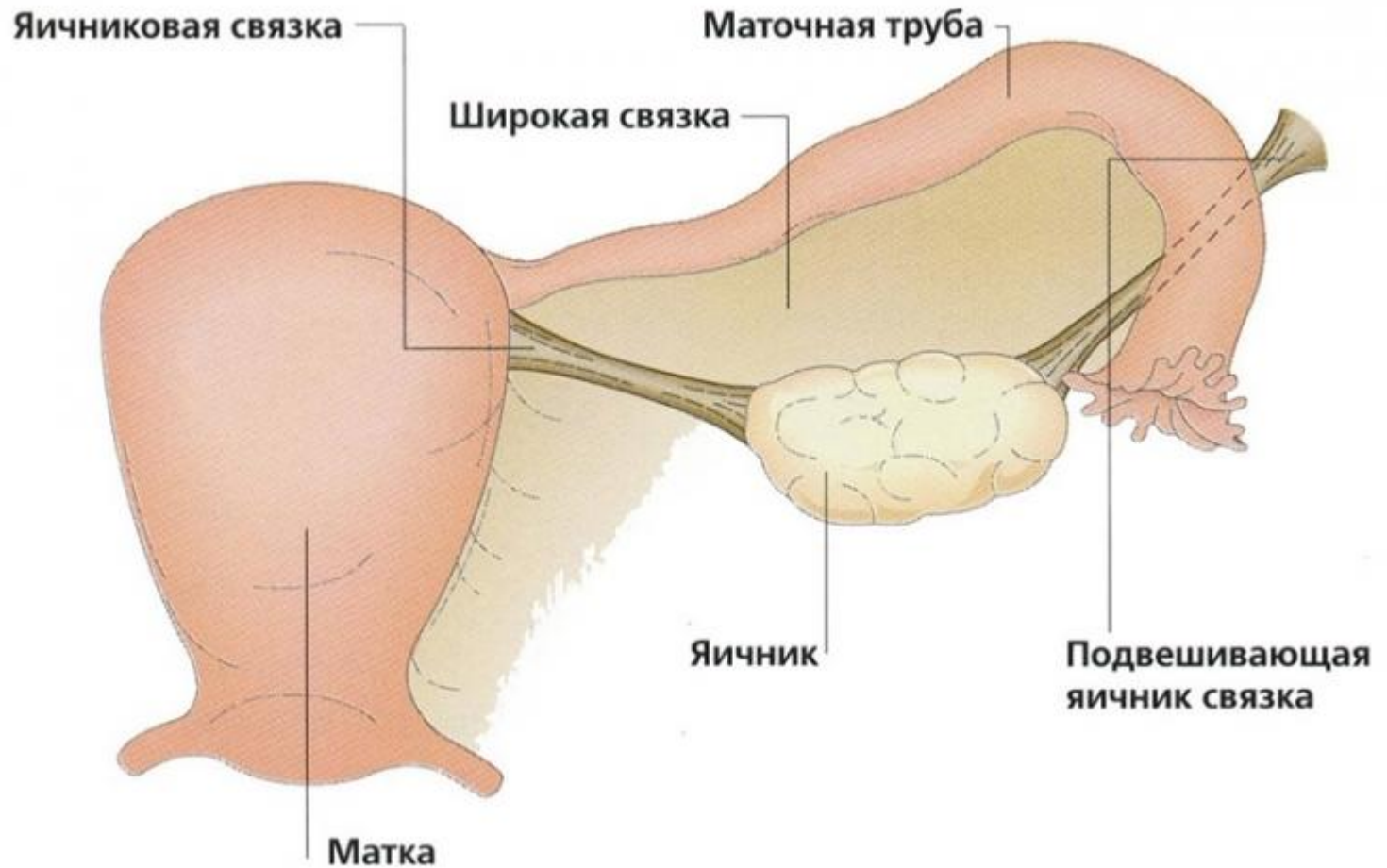


- Не полный
($<360^{\circ}$)

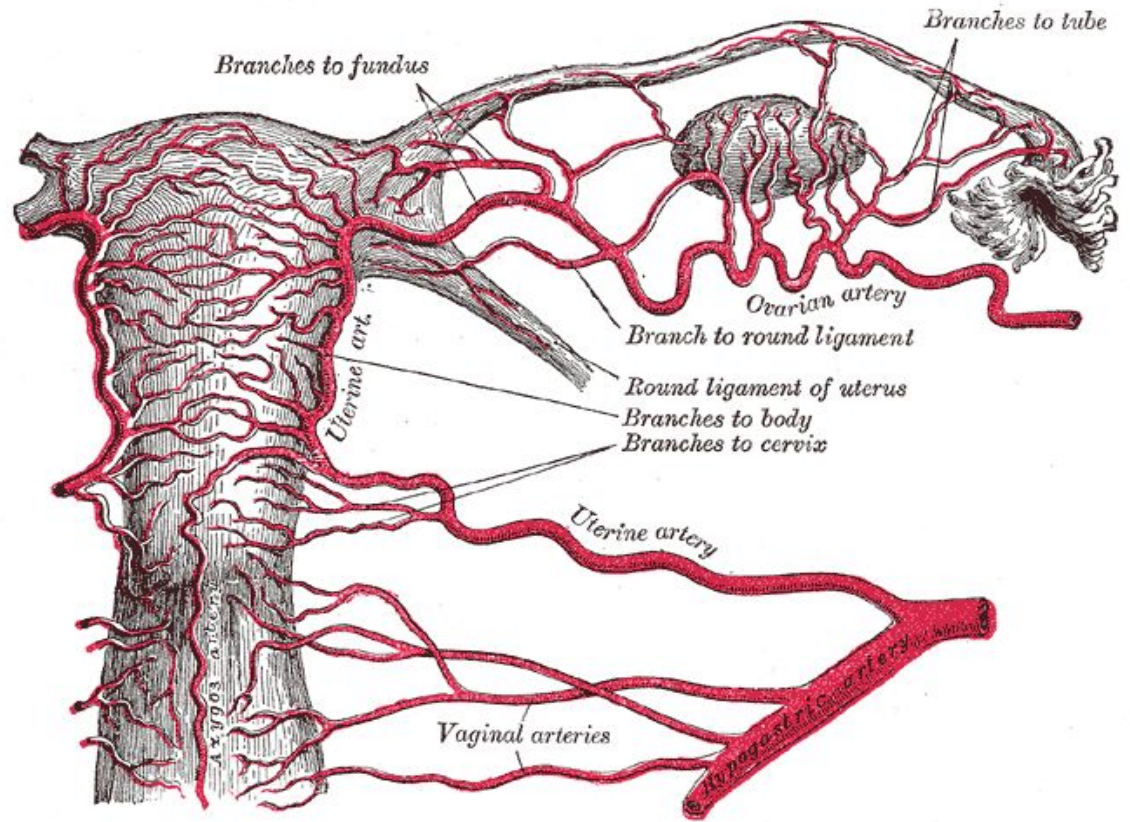
Этиология

- Резкие движения (гимнастические упражнения, танцы)
- Ассиметричная форма опухоли
- Чрезмерная подвижность опухоли

Анатомическая ножка



Патогенез



- Перегиб артерий и вен => нарушение кровообращения => некроз=> асептическое воспаление => перитонит

Клиническая картина

Нарастание болевого синдрома

Напряжение передней брюшной стенки

+ симптомы раздражения брюшины

Парез кишечника

↑ t, ↑ ЧСС

Бледность кожи и слизистых

Кровяные выделения из половых путей

Диагностика

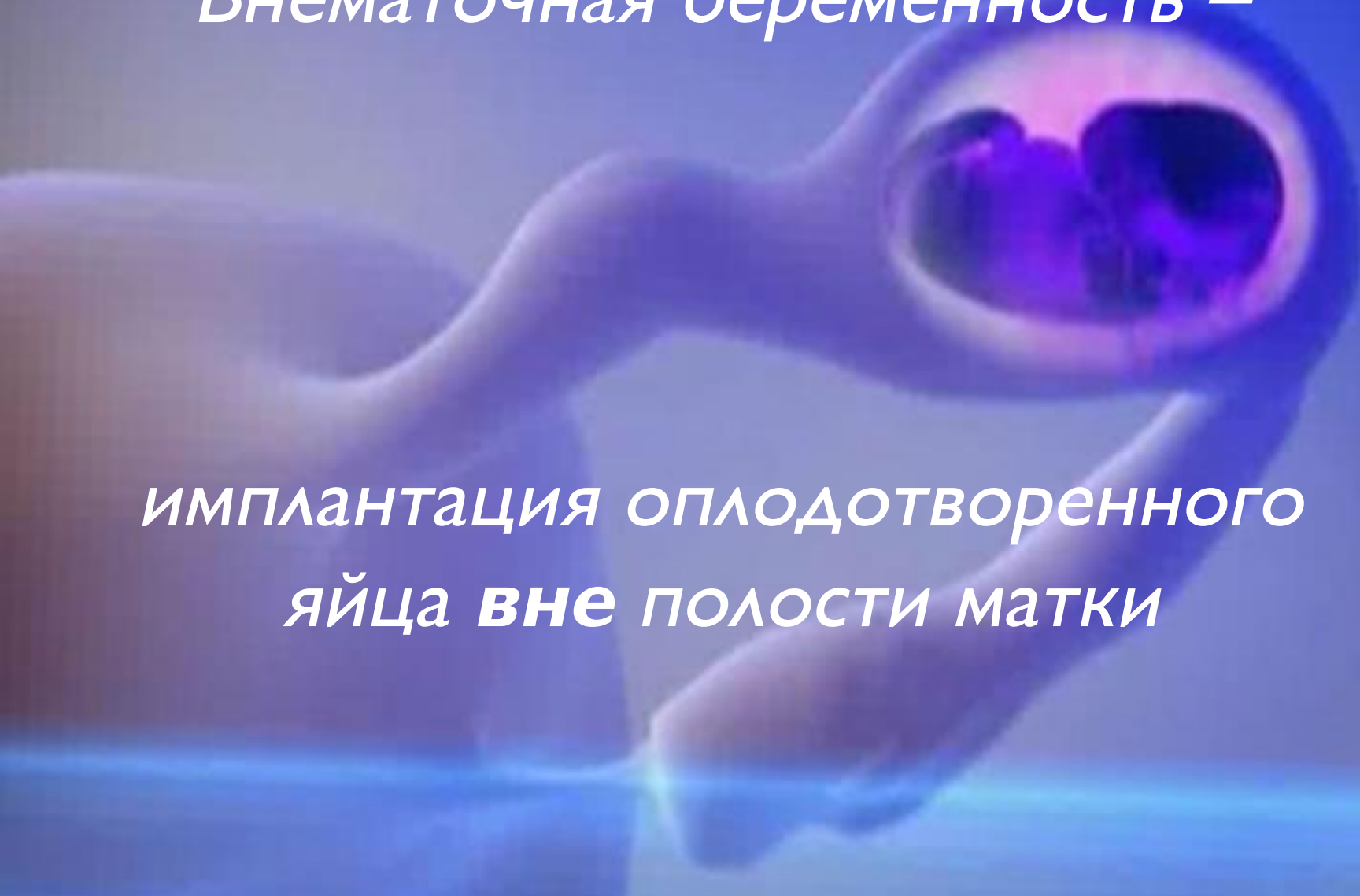- УЗИ
- Гинекологическое обследование
- Лапароскопия (образование синюшно-багрового цвета)

Лечение только хирургическое!

- Лапароскопия
- Лапаротомия

Внематочная беременность –

*имплантация оплодотворенного
яйца **вне** полости матки*



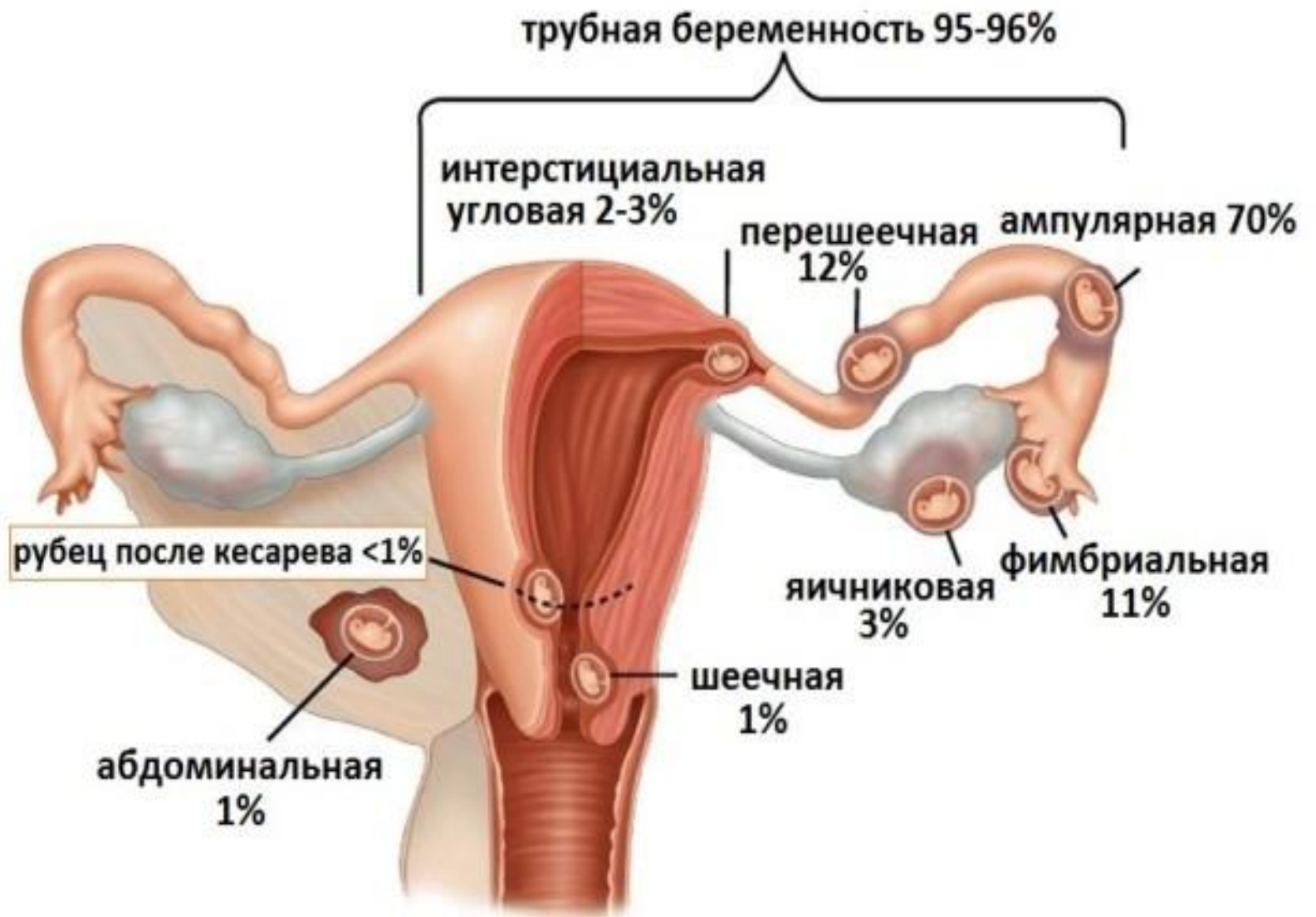Трубная

- Ампулярная
- Истмическая
- интерстициальная

Яичниковая

- На поверхности яичника
- Интрафолликулярная

Брюшная:
первичная
вторичная



трубная беременность 95-96%

интерстициальная
угловая 2-3%

перешеечная 12%

ампулярная 70%

яичниковая 3%

фимбриальная 11%

шеечная 1%

рубец после кесарева <1%

абдоминальная 1%

Этиология и патогенез

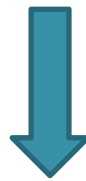Изменению нормальной миграции яйцеклетки по маточной трубе способствуют:

ЭКО

Воспалительные процессы в придатках матки

Оперативные вмешательства

(реконструктивные операции)



Как следствие, структурные (*образование спаек*) и функциональные (*изменения сократительной способности*) нарушения маточных труб

Клиническая картина

- Задержка менструации
- Нагрубание молочных желез
- Появление молозива
- Тошнота и извращение вкуса

Гинекологическое обследование: цианоз слизистой влагалища и шейки матки, мягкая и увеличенная матка,


УЗИ: появление желтого тела в яичнике

+ иммунологическая реакция

Трубная беременность



- Прогрессирующая

- 
- Разрыв маточной трубы
 - Трубный аборт

Прогрессирующая ТБ

В результате роста и развития плодного яйца ПТБ прерывается чаще на 6-8 неделе=> отслойка от стенок трубы => антиперистальтика труб=> попадание плодного яйца в брюшную полость => обызвествление и мумификация плодного яйца

Трубный аборт

- Схваткообразные боли (чаще односторонние)
- Скудные темные кровянистые выделения
- Лабильность пульса и АД при перемене положения тела!
- Позадиматочная гематома и анемия

Разрыв маточной трубы

- Острая боль в нижнем отделе живота с иррадиацией
- Геморрагический шок
- Напряжение мышц передней брюшной стенки
- Притупление в боковых отделах живота

Гинекологическое исследование: пальпация матки резко болезненна, через боковой свод влагалища определяют опухолевидное образование тестоватой консистенции без четких контуров

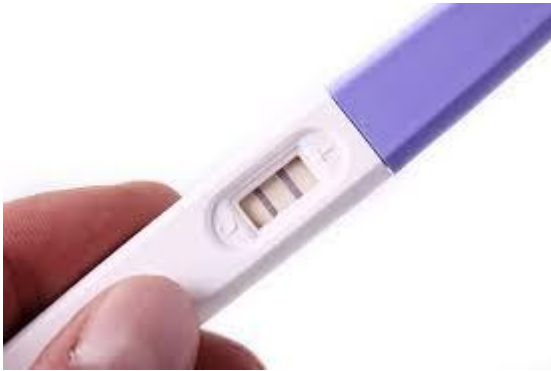Шеечная беременность

- Матка в виде песочных часов
- Расширение канала шейки матки
- Плацентарная ткань и плодное яйцо в канале
- Закрытый внутренний зев

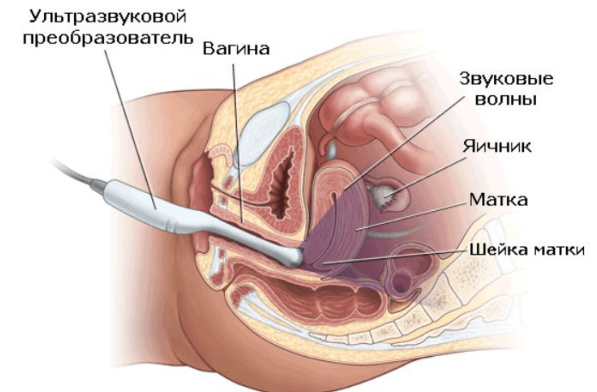
Обильное кровотечение!!!

Диагностика

- Анамнез



Трансвагинальное УЗИ



Особенности

- Уровень ХГЧ ниже, чем при маточной беременности
- Увеличение размеров матки не соответствует сроку беременности
- Болезненное опухолевидное образование в области придатков
- Пункция заднего свода влагалища

Лечение

Лапароскопический доступ

Выдавливание плодного яйца (milking)

Сальпинготомия

Резекция сегмента маточной трубы

Резекция яичника

Тубэктомия

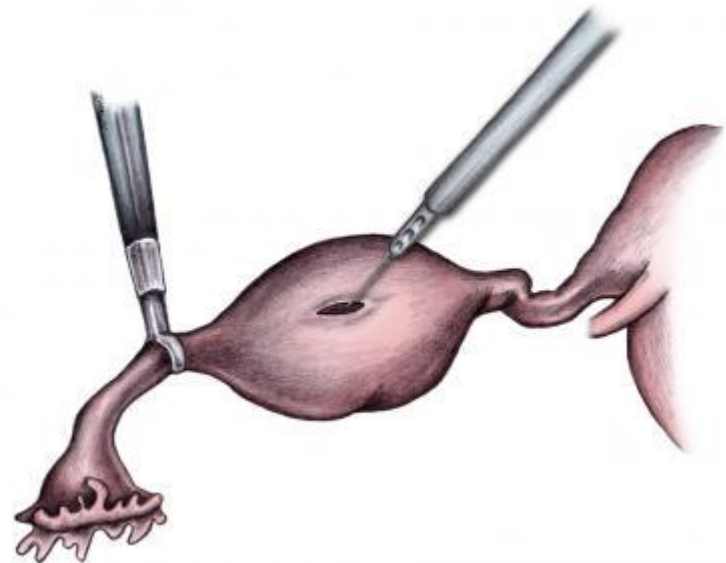
Показание к лапаротомии –

геморрагический шок или спаечный процесс IV степени

Сальпинготомия

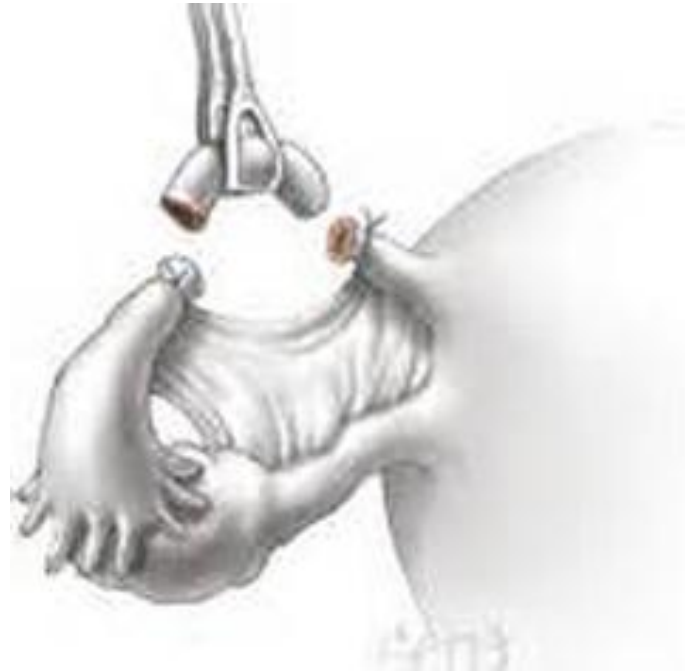Показания:

- Внутрибрюшное кровотечения <500 мл
- D плодного яйца 2,5 – 3 см

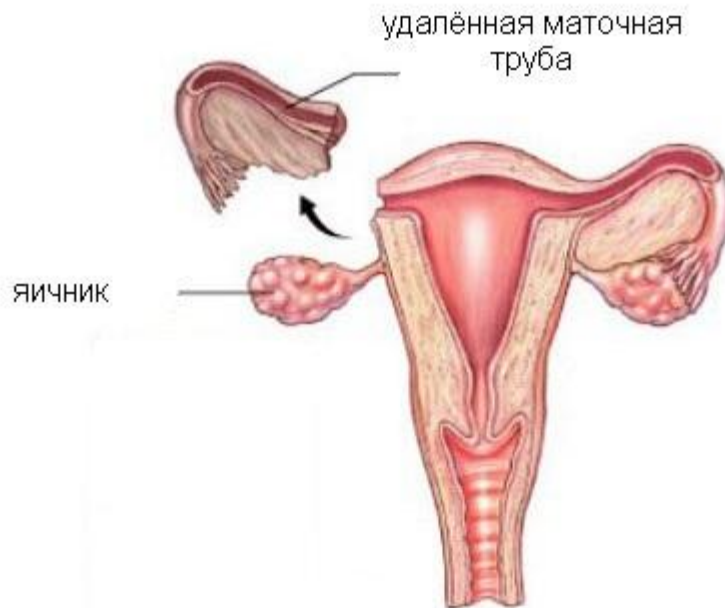

Резекция сегмента маточной трубы

- У больных с единственной маточной трубой при невозможности выполнения сальпинготомии




**Показания к
тубэктомии: повторная
трубная беременность,
рубцовые изменения, разрыв
трубы, d плодного яйца >3 см**



Остановка кровотечения при шеечной беременности

- Прошивание боковых сводов влагалища
- Наложение кругового шва на шейку матки
- ЭМА
- Перевязка маточных или внутренних подвздошных артерий

При неэффективности
вышеперечисленного – экстирпация
матки



Пациенткам с нереализованной репродуктивной функцией после органосохраняющих операций показана контрольная лапароскопия для оценки состояния маточных труб через 3 месяца

Внематочная беременность

Аппендицит

1.Признаки беременности.	1.Отсутствуют.
2.Наличие кровянистых выделений.	2.Нет.
3.Боли острые, сопровождаются тошнотой, рвотой, обморочным состоянием.	3.Боли нарастают постепенно, тошнота и рвота более выражены.
4.Дефанс мышц, как правило отсутствуют.	4.Выраженные симптомы Щеткина-Блюмберга Ровзинга и др.
5.Картина внутреннего кровотечения (бледность, синюшность губ, ногтей).	5.Нет.
6.Матка и придатки увеличены.	6.Нет.
7.При пункции кровь.	7.Пункция отрицательная или гной.
8.Децидуальная оболочка отторгается из полости матки.	8.Не отходит.
9.Анализ крови: снижен гемоглобин и эритроциты.	9.Увеличение СОЭ, лейкоцитоз, сдвиг влево.

Апоплексия яичника	Острый аппендицит	Внематочная беременность
1.Признаки беременности отсутствуют.	1.То же.	1.Имеются.
2.Заболевание возникает в середине межменструального периода, перед menses, редко после menses.	2.Независимо от менструального цикла.	2.Прерывание беременности чаще наступает на 4-6 неделе, в течении которых менструация обычно задержана.
3.Остроразвивающаяся разлитая боль в н/части живота, часто с иррадиацией в задний проход, поясницу, ногу, НПО, френикус-симптом редко.	3.Внезапная сильная боль в подложечной области или возле пупка, локализующаяся затем в правой подвздошной области.	3.Внезапная острая, часто схваткообразная боль в паху с иррадиацией в задний проход.
4.Часто тошнота, иногда рвота.	4.Как правило тошнота и рвота.	4.Тошнота и рвота редко.

<p>5.Цвет кожных покровов и температура тела большей частью нормальные, пульс нормальный или учащен.</p>	<p>5.Иногда гиперемия лица, температура повышена, пульс соответствует температуре.</p>	<p>5.Большой частью бледность, температура тела нормальна или повышена, пульс учащен, слабого наполнения.</p>
<p>6.Болезненность разлитая по всей части живота или с одной стороны. Перитонеальные явления отсутствуют или слабо выражены.</p>	<p>6.резкая местная болезненность в правой подвздошной области. Сильное напряжение мышц живота. Резко выражен с-м Щеткина-Блюмберга, Ситковского, Ровзинга. Часто метеоризм и щажение правой половины живота при дыхании.</p>	<p>6.Значительная или умеренная болезненность при пальпации в паховой области. При большом внутреннем кровотечении разлитая болезненность живота. Умеренно выражены перитонеальные явления. Притупление перкуторного звука и щажение живота при дыхании в тяжелых случаях.</p>
<p>7.Клин.анализ крови в норме.</p>	<p>7.Лейкоциты до 30 тыс, сдвиг влево, СОЭ повышена.</p>	<p>7.Незначительное ускорение СОЭ, часто анемия.</p>

<p>8.При влагалищном исследовании своды болезненные, смещение шейки болезненно. Матка не увеличена, плотная, увеличенные неравномерной консистенции придатки, часто кровянистые выделения из половых путей.</p>	<p>8.Внутренние половые органы без особенностей. При ректальном исследовании болезненность дна прямокишечно-маточного углубления.</p>	<p>8.Цианоз слизистой влагалища. Своды болезненны, задний свод часто нависает. Резкая боль при смещении шейки матки. Матка мягковатая, незначительно увеличена, умеренно болезненна. Увеличенные, резко болезненные, мягковатой консистенции, колбасовидные придатки. Темные кровянистые выделения.</p>
<p>9.При пункции – светлая кровь, серозно-кровянистая жидкость.</p>	<p>9.Отрицательная или гной.</p>	<p>9.Темная кровь со сгустками.</p>

