Открытые операции на дуге аорты

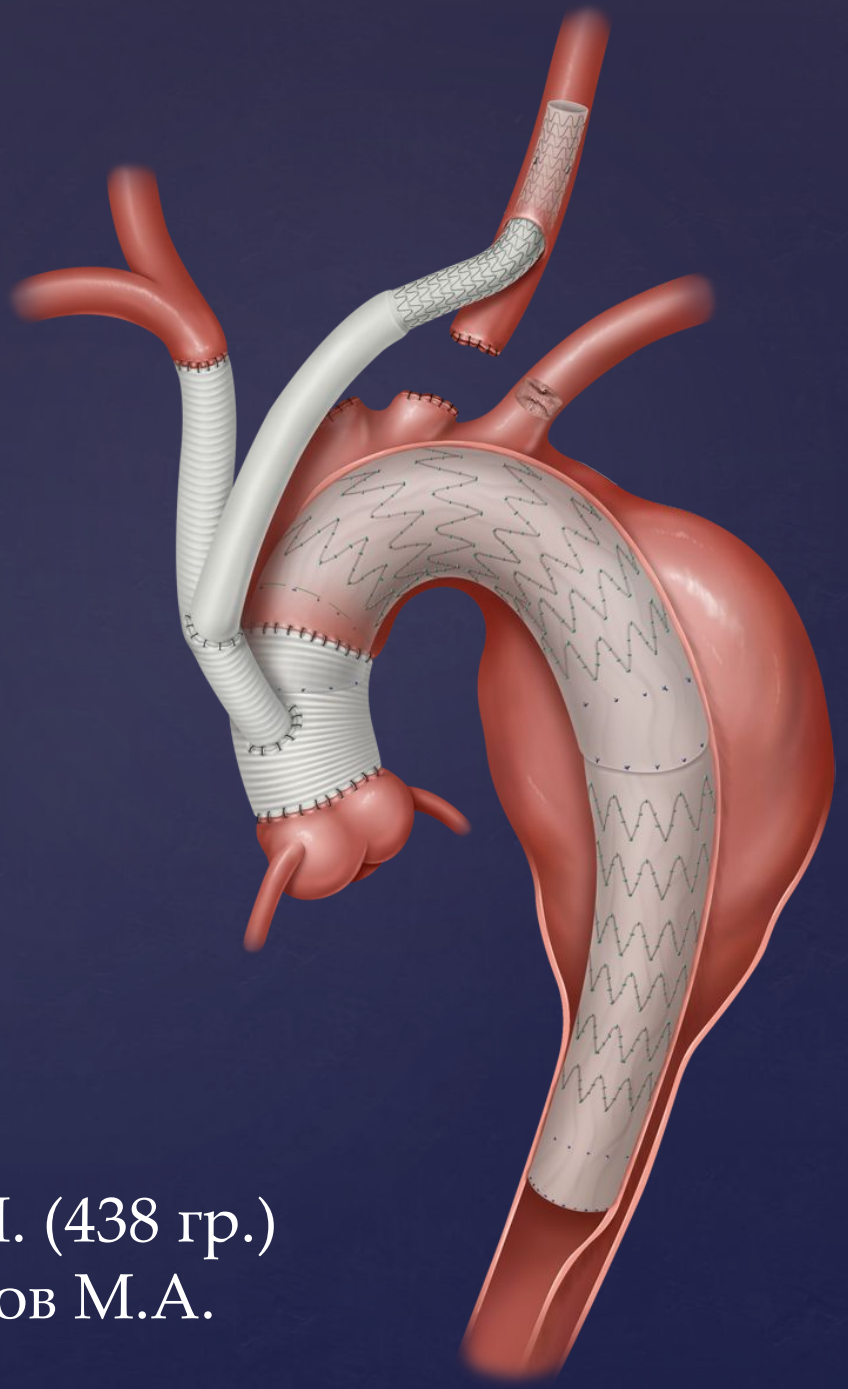

Подготовил: Ковальногов А.М. (438 гр.)
Научный руководитель: Иванов М.А.

Актуальность

- аневризмы аорты
- острые аортальные синдромы (ОАС)
  1. расслоение аорты (РА)
  2. интрамуральная гематома (ИМГ)
  3. пенетрирующая аортальная язва (ПАЯ)
  4. травматическое повреждение аорты (ТПА)
  5. ложная аневризма
- разрыв аорты
- атеросклеротическое поражение
- генетические заболевания (синдром Марфана)
- врожденные аномалии - коарктация аорты (КоА).

Аорта

Ао́рта — самый большой непарный артериальный сосуд большого круга кровообращения.

Аорту подразделяют на три отдела:

1. Восходящая часть аорты
2. Дуга орты
3. Нисходящая часть аорты

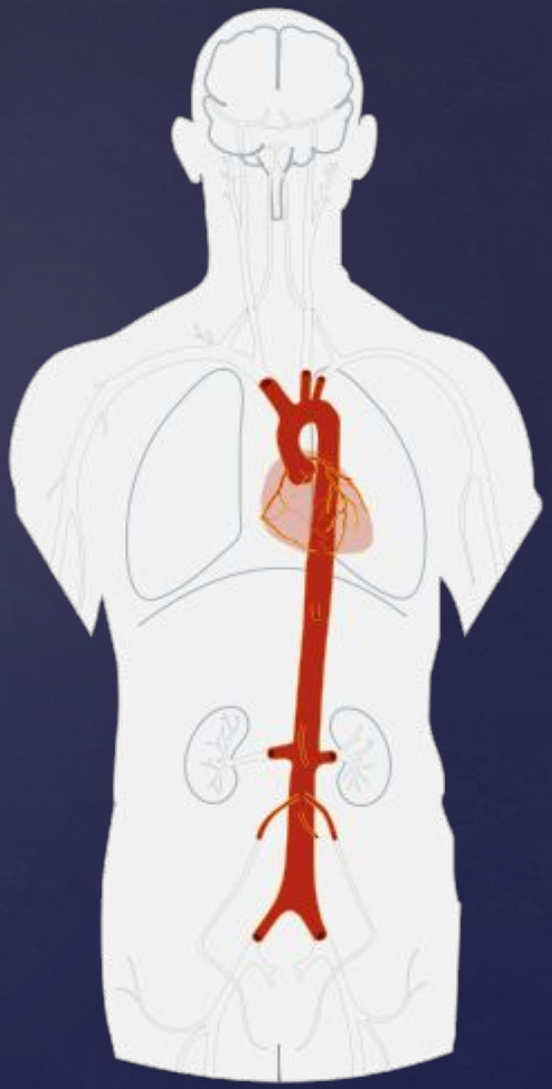

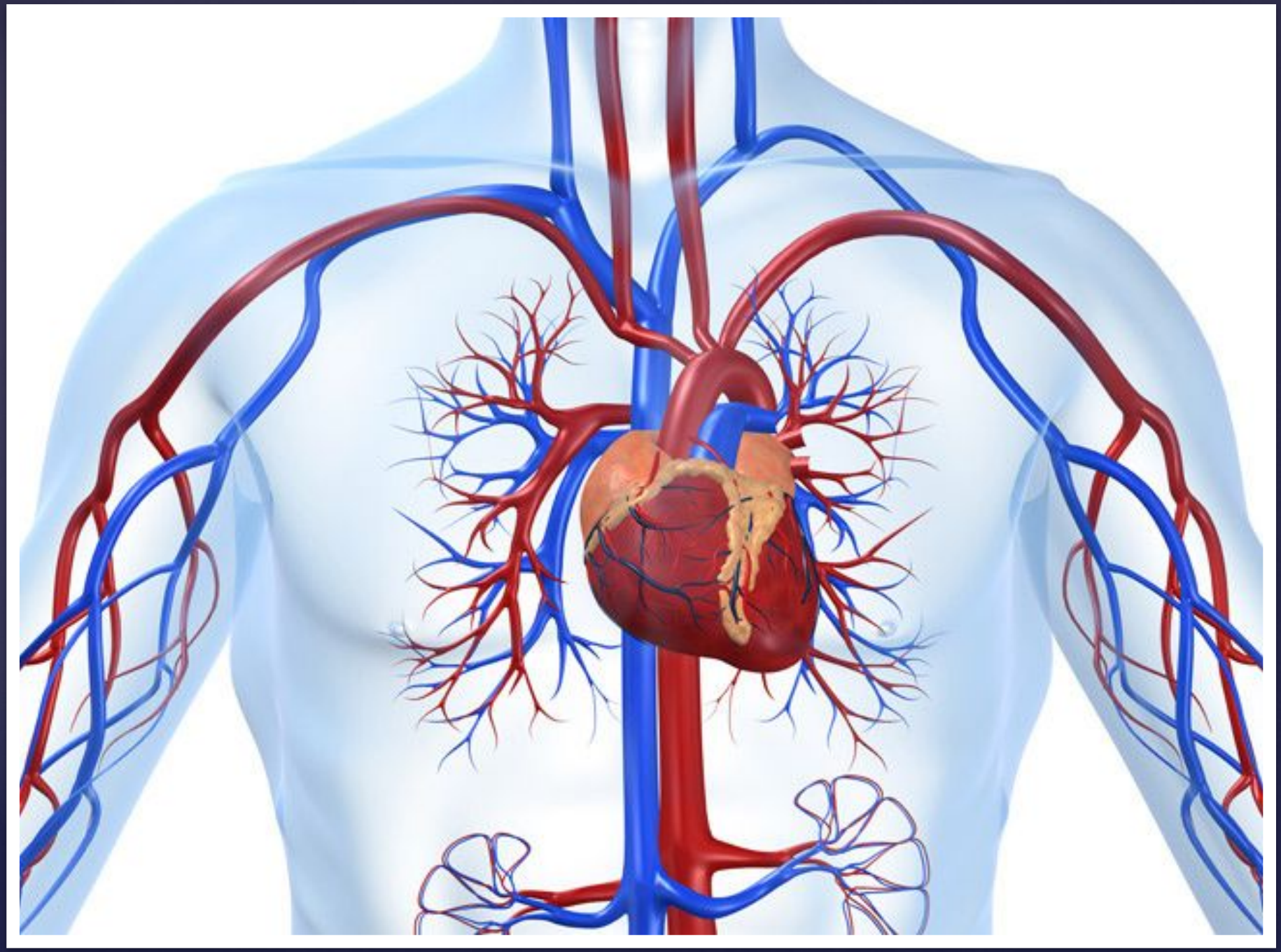

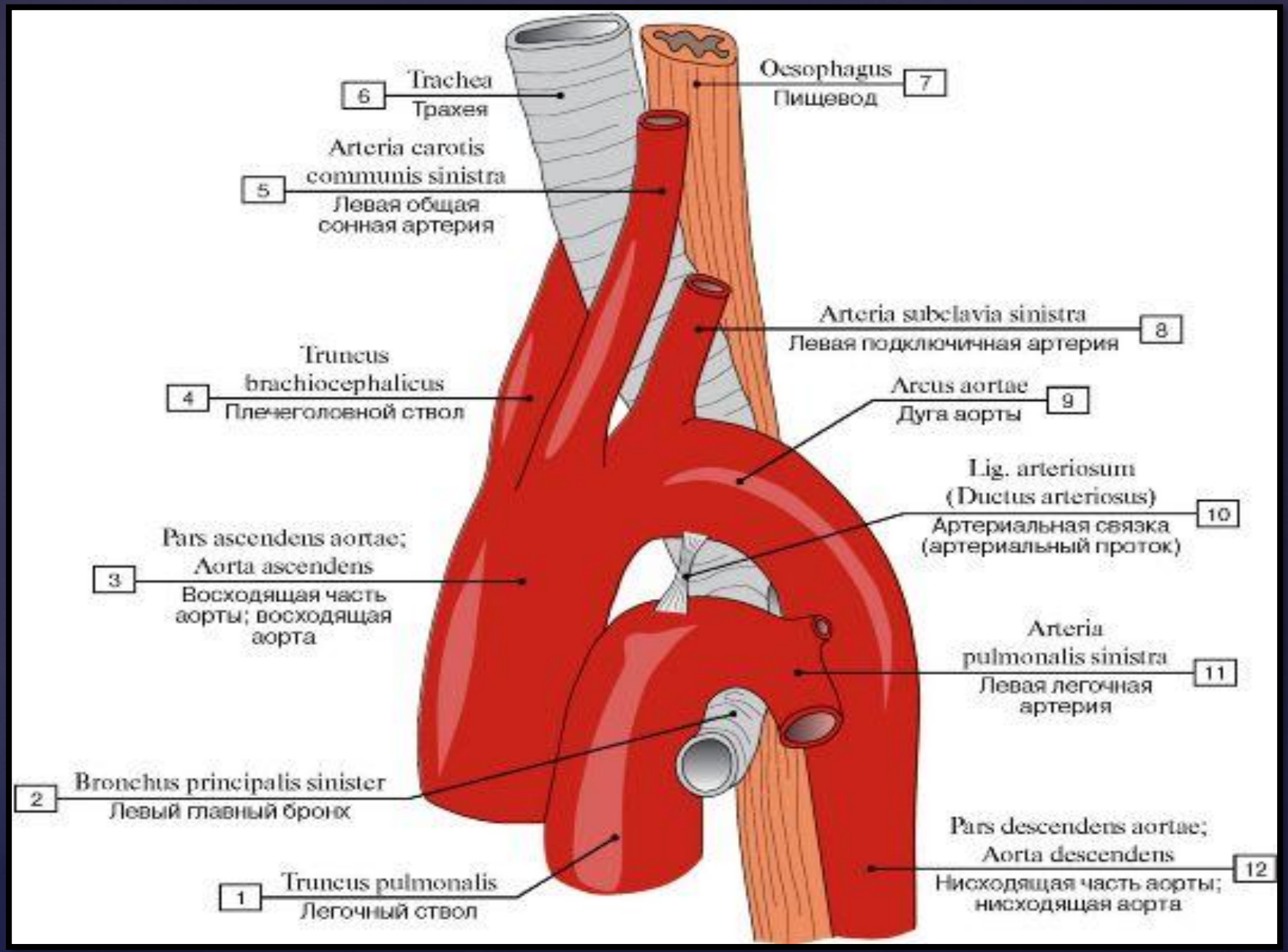
6
Trachea
Трахея
Oesophagus
Пищевод
7
Arteria carotis
communis sinistra
5
Левая общая
сонная артерия
Arteria subclavia sinistra
Левая подключичная артерия
8
Truncus
brachiocephalicus
4
Плечеголовной ствол
Arcus aortae
Дуга аорты
9
Lig. arteriosum
(Ductus arteriosus)
Артериальная связка
(артериальный проток)
10
Pars ascendens aortae;
Aorta ascendens
3
Восходящая часть
аорты; восходящая
аорта
Arteria
pulmonalis sinistra
Левая легочная
артерия
11
Bronchus principalis sinister
2
Левый главный бронх
Pars descendens aortae;
Aorta descendens
Нисходящая часть аорты;
нисходящая аорта
12
Truncus pulmonalis
1
Легочный ствол

Варианты хирургического вмешательства

- Полное протезирование дуги аорты (с анастомозом «конец в конец», по типу «хобот слона»);
- Частичное протезирование дуги аорты;
- Реконструкция дуги аорты;
- Протезирование (или реконструкция) дуги в сочетании с протезированием восходящей и нисходящей аорты.

Аневризма дуги аорты

- Аневризма аорты – расширение участка аорты, обусловленное патологическим изменением соединительнотканных структур её стенок вследствие атеросклеротического процесса, воспалительного поражения, врождённой неполноценности или механических повреждений.

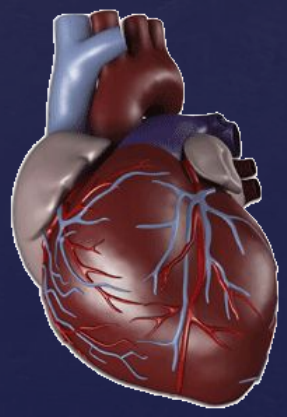

Причины и факторы риска

- Скачки артериального давления
- Синдром Морфана
- Атеросклероз
- Сифилис
- Инфекционные и воспалительные заболевания
- Травматическое поражение
- Врождённые аномалии
- Пол (мужчины)
- Курение
- Возраст - особенно после 55 лет
- Наследственность
- Отсутствие физических нагрузок
- Избыточный вес

ка

- Боль
- Дисфагия
- Дисфония
- Брадикардия
- Кашель
- Одышка
- Кроваохарканье
- Синдром ВПВ
- Частые пневмонии
- Застойные явления в лёгких

а

- Рентгенография
- Ангиография
- УЗИ
- КТ

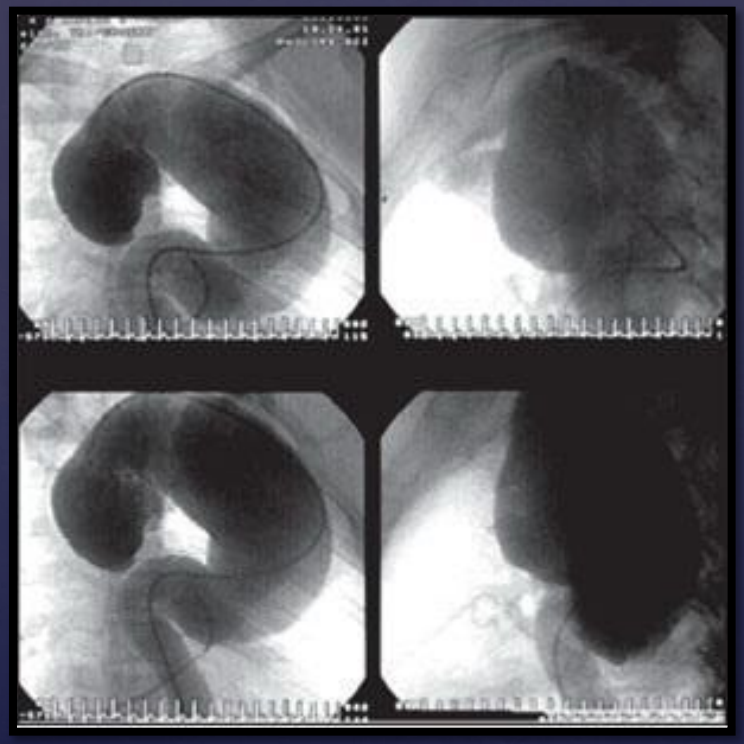

Оперативное лечение открытым доступом

- Оперативное вмешательство выполняется в условиях искусственного кровообращения и гипотермии (пониженной температуры) и сводится к резекции (удалению) аневризмы с одномоментным замещением удалённого участка протезом.
- При бессимптомном течении аневризмы брюшной аорты показанием к плановому оперативному вмешательству является её диаметр более 4 см.
- Обязательному хирургическому лечению подлежат пациенты имеющие изолированную аневризму дуги аорты и максимальный диаметр аорты ≥55 мм, в связи с большим риском её разрыва и развития тромбоэмболических осложнений.

доступ

Срединная стернотомия по Милтону

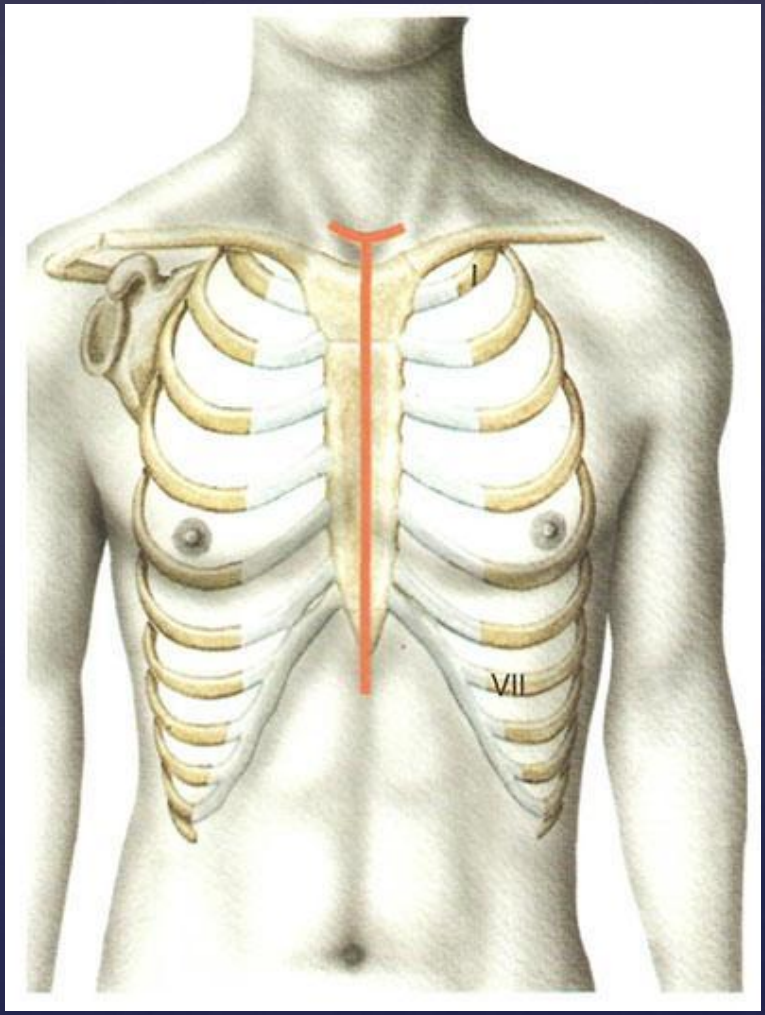

Горизонтальная (двусторонняя) торакостерномия по Кохеру

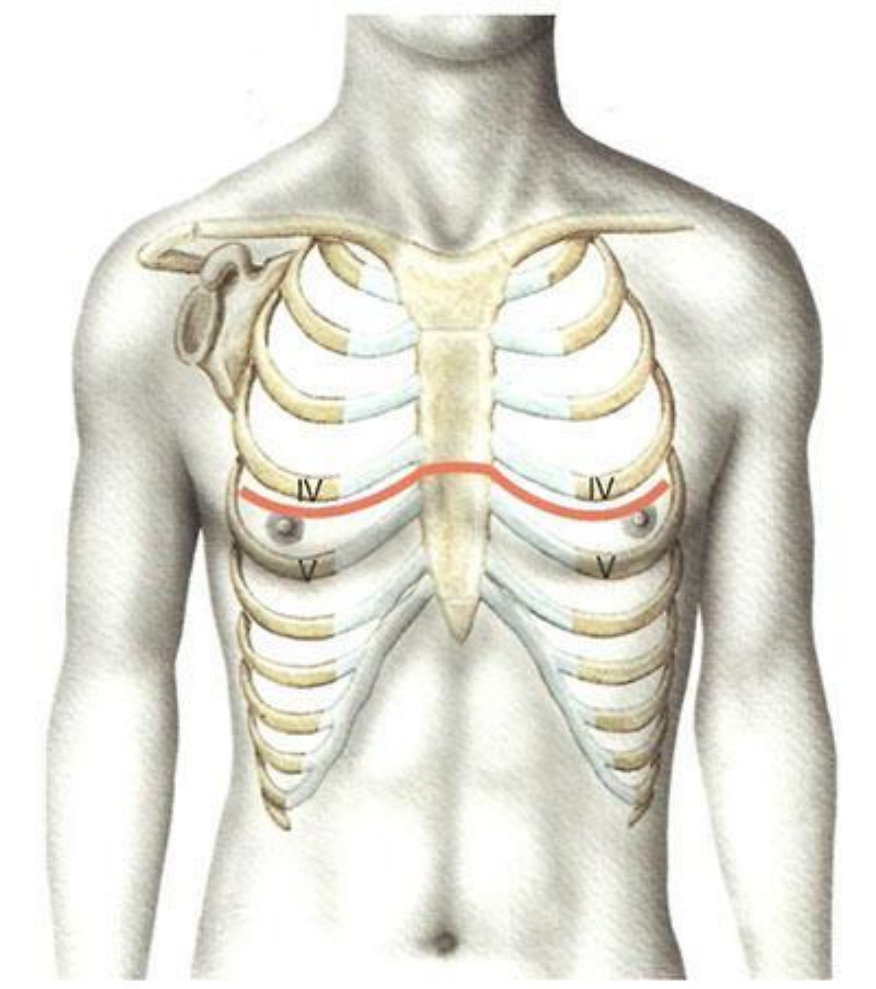

Срединная стернотомия дополненная торакотомией слева по IV или V межреберью

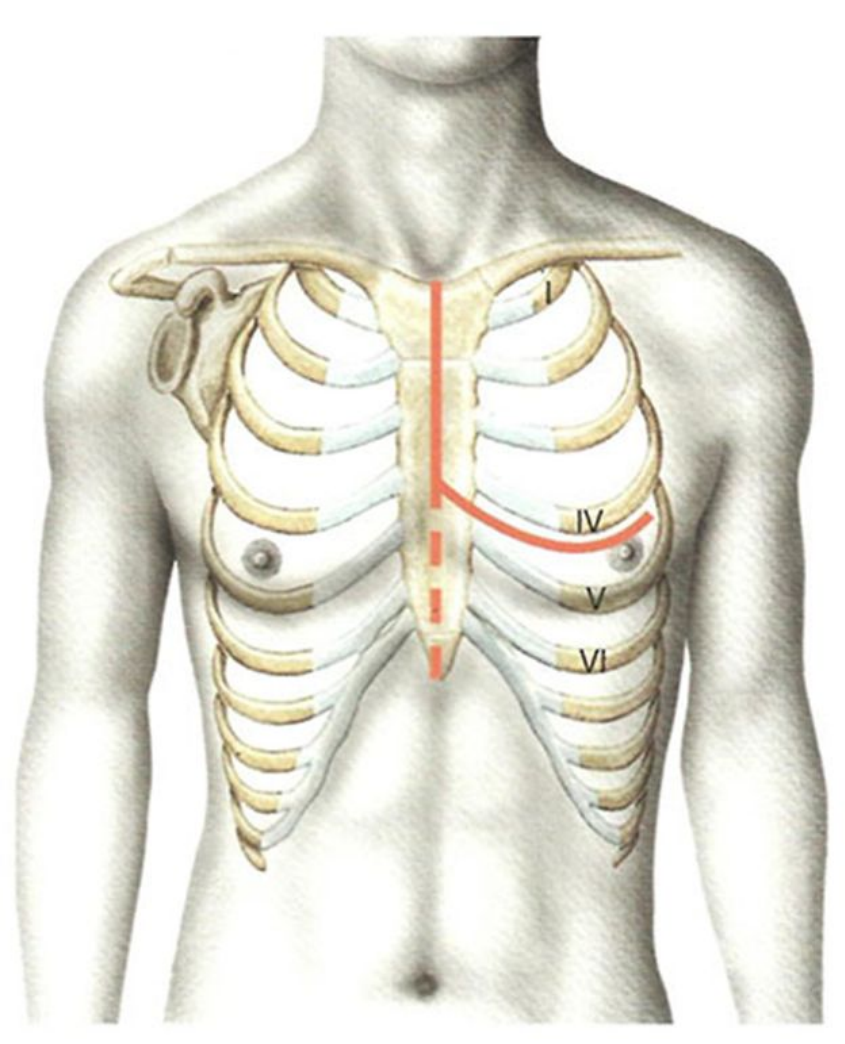

«Выключение» дуги аорты и защита мозга

- 1) остановка кровообращения (циркуляторный арест) в условиях глубокой гипотермии (14—15 °С)
- 2) циркуляторный арест с ретроградной перфузией головного мозга через его венозную систему посредством направления оксигенированной крови через канюлю в верхней полой вене с объемной скоростью перфузии не более 500 мл/мин и поддержания давления в ней не более 15 мм рт. ст.
- 3) циркуляторный арест с антеградной перфузией головного мозга через брахиоцефальный ствол и левую общую сонную артерию.

АИК

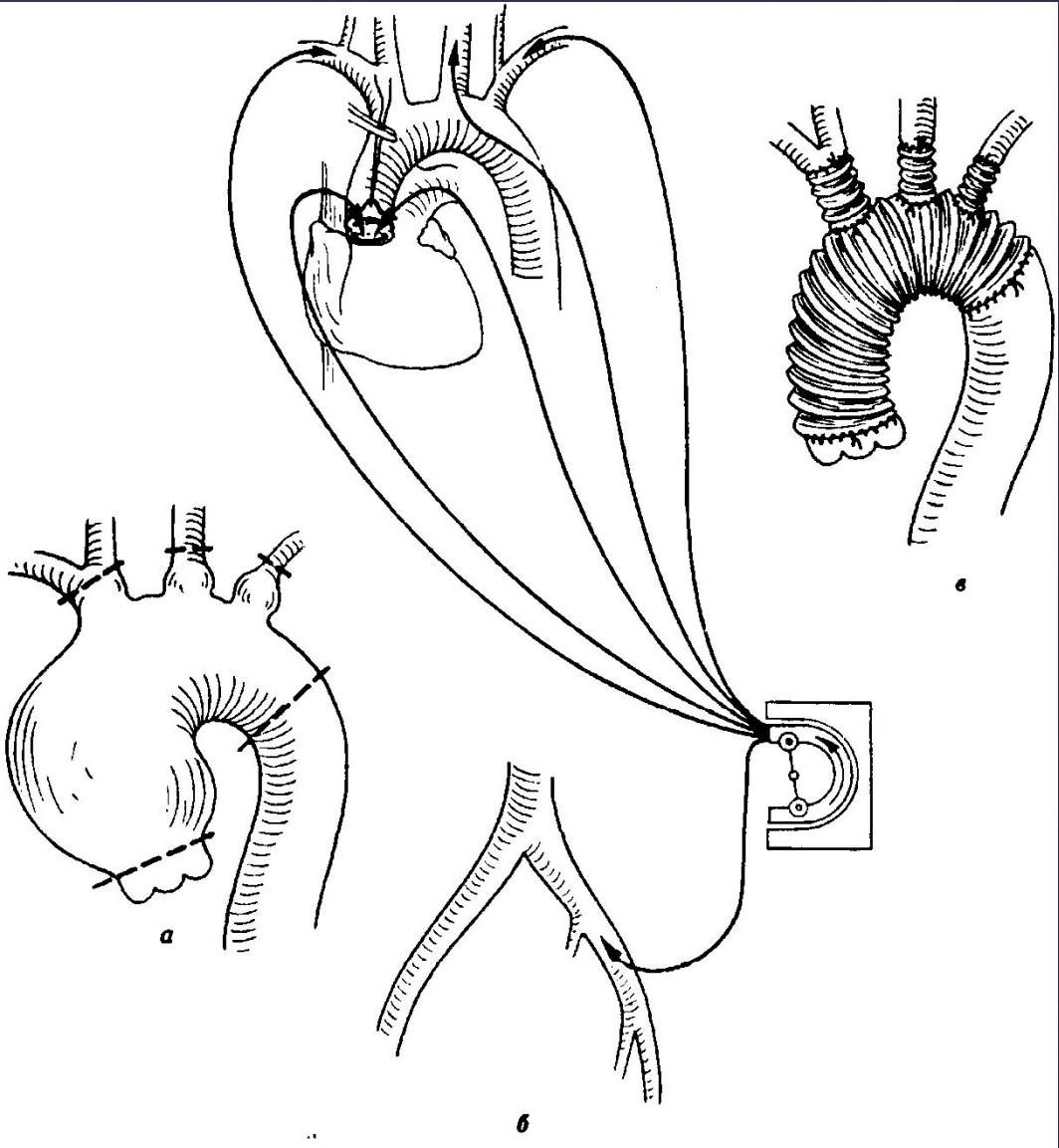

ОПЕРБЛОК I

ру
приём

- Суть операции состоит в иссечении аневризмы с замещением дефекта аорты трансплантатом, наложении анастомозов брахицефального ствола, левой общей сонной и левой подключичной артерий с сосудистым протезом.
- Используется один из предложенных ранее доступов с одновременной экспозицией бедренной артерии.
- Стандартно подключают аппарат искусственного кровообращения по схеме «полые вены — бедренная артерия».

Система «Полые вены – Бедренная артерия»

Гипотермия ?

- Выполняют гипотермическую перфузию с охлаждением больного до 28 °С в ротоглотке и прямой кишке, охлаждение продолжают со скоростью не более 1 °С в минуту.

- При достижении необходимой температуры, останавливают аппарат искусственного кровообращения. Фиксируют зажимы на брахиоцефальный ствол (БЦС), левую общую сонную артерию (ОСА), левую подключичную артерию (ПклА). Начинают антеградную перфузию головного мозга.

- Продольно вскрывают просвет аорты от проксимального отдела аневризмы до конца левой подключичной артерии.
- Разрез проводят, отступив 1 см от устьев ветвей дуги аорты. Края аорты разводят швами-держалками, после чего производят ревизию просвета аорты.
- От конца предварительно растянутого сосудистого протеза делают продольный косой срез ножницами на длину, равную длине площадки дуги аорты с отходящими ветвями.
- Дистальный анастомоз с аортой и заднюю часть анастомоза с ветвями дуги аорты на единой площадке формируют непрерывным обвивным швом, начиная с дистальных отделов.
- Швы накладывают изнутри аорты и протеза с расстоянием между стежками 5 мм и захватом стенки аорты не менее 1 см.

Пример фиксации швов «держалок» при анастомозе конец-в-конец

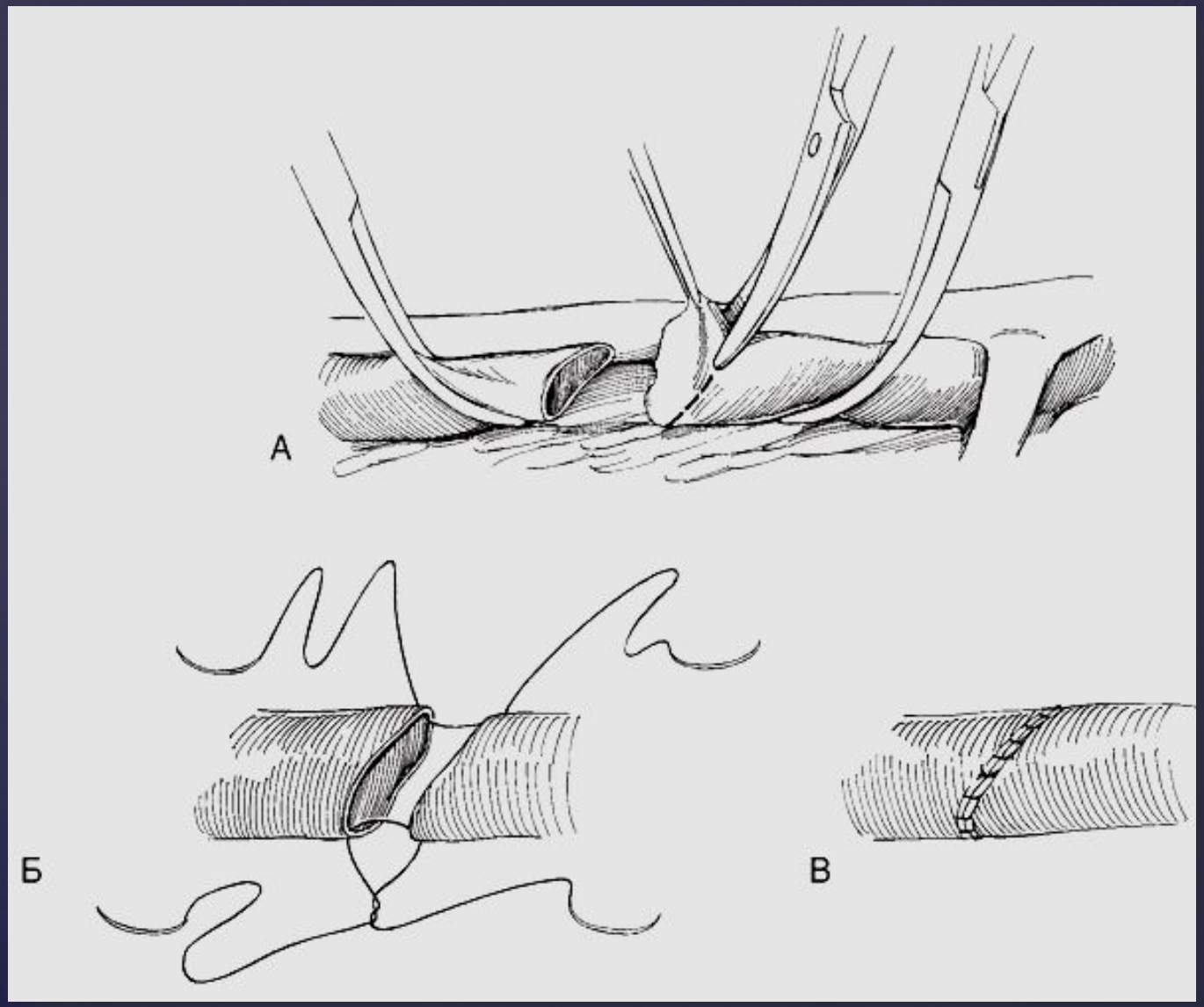

- Шитье начинают с заднедистальной части разреза аорты на уровне левой подключичной артерии, продолжают по окружности аорты слева направо и заканчивают внутри восходящей аорты у заднеправой части брахиоцефального ствола.

- Продолжают формирование продольного анастомоза свободной дистальной нитью, начиная с аорты на уровне подключичной артерии, а далее вдоль устьев ветвей дуги аорты и отступя 1 см от них кпереди.

- Швы проводят с протеза, отступив 3—5 мм от его края, на аорту, захватывая ее достаточно грубо, не менее 1 см в поперечном направлении через все слои ее стенки. Расстояние между стежками 8—10 мм.

- Дойдя до брахиоцефального ствола, обходят его несколькими швами до задней части анастомоза и связывают между собой нити.

Неполное протезирование

Подшивание «скошенного» сосудистого протеза к дистальной части дуги аорты

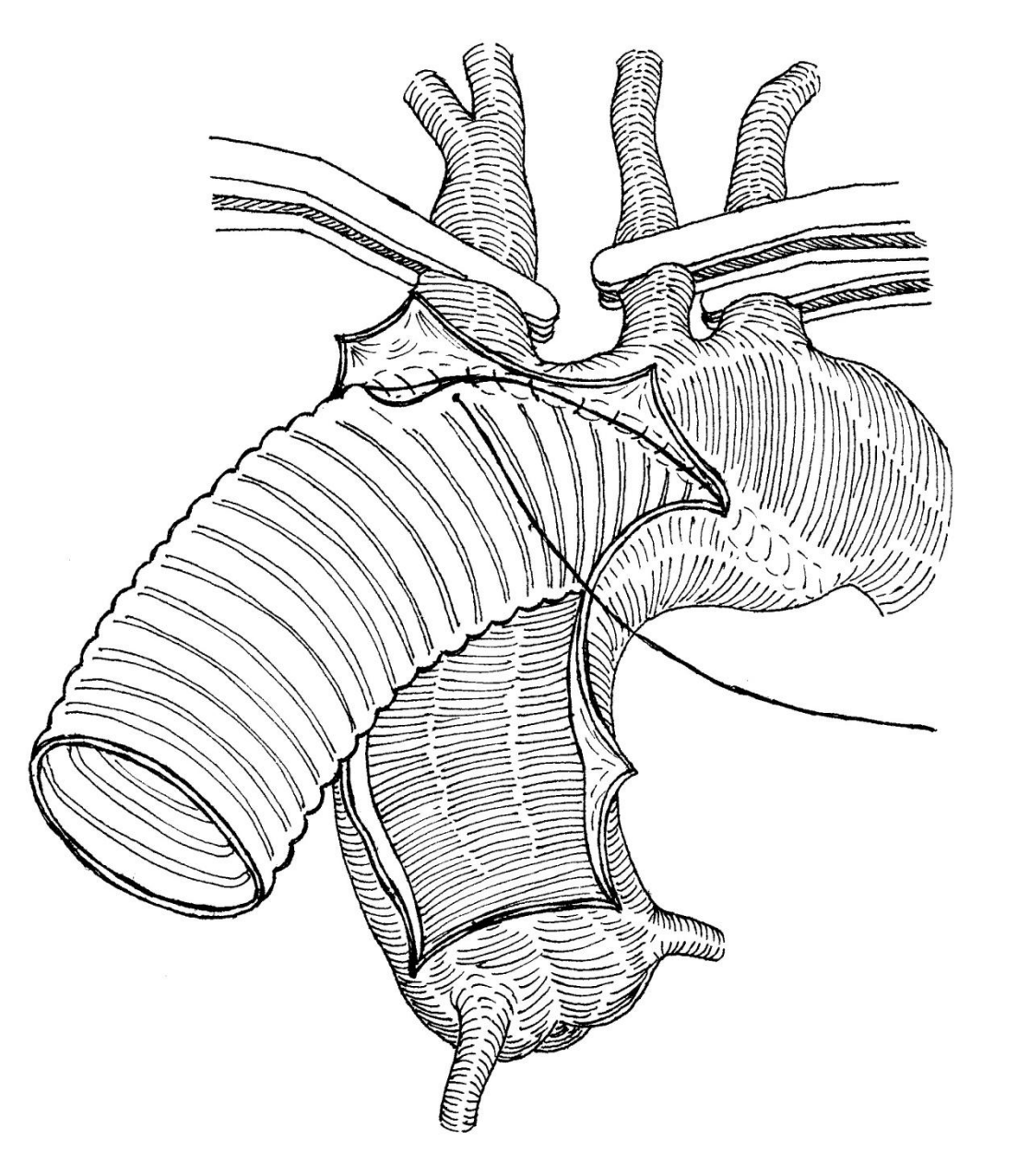

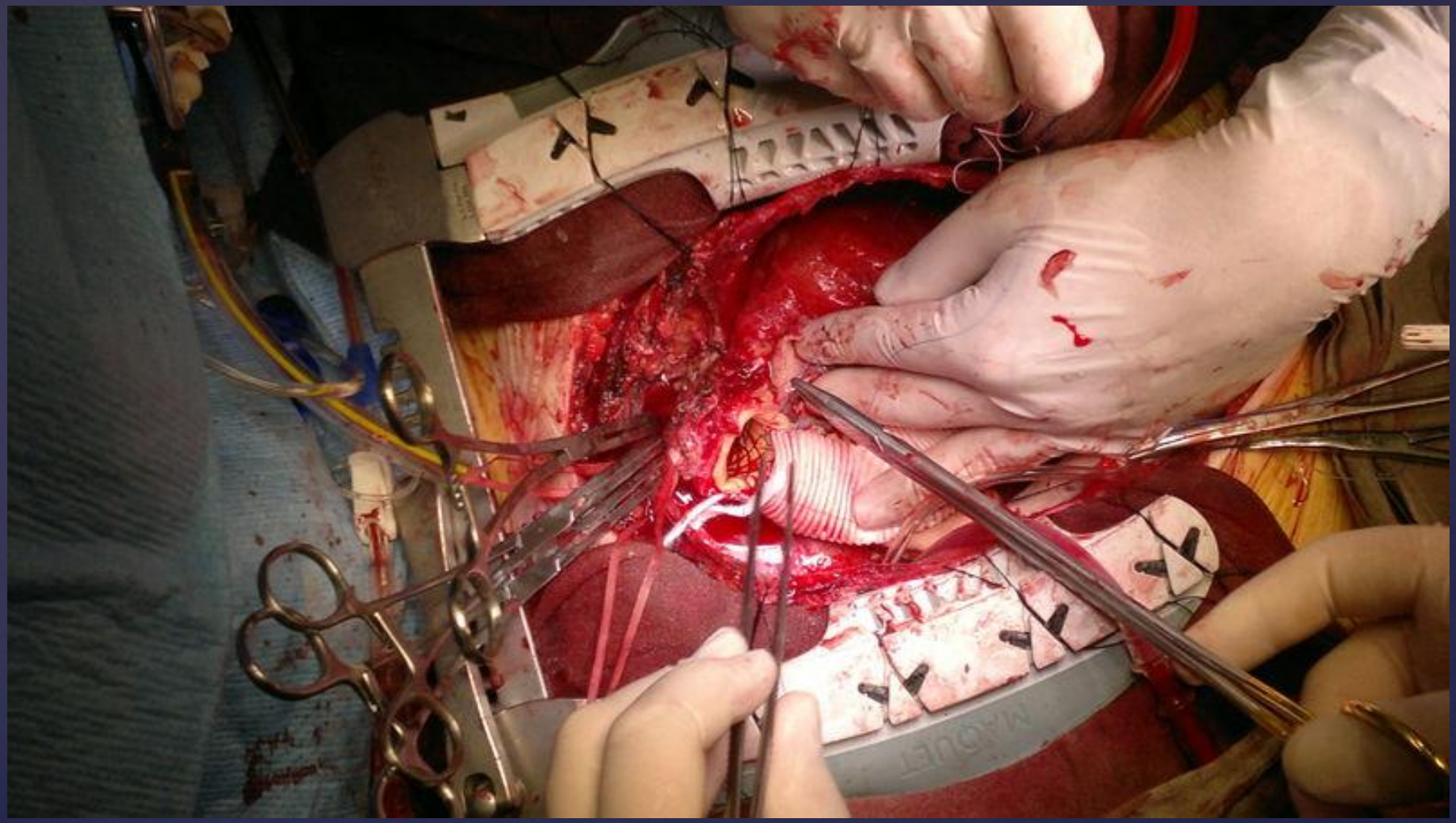

Полное протезирование дуги аорты

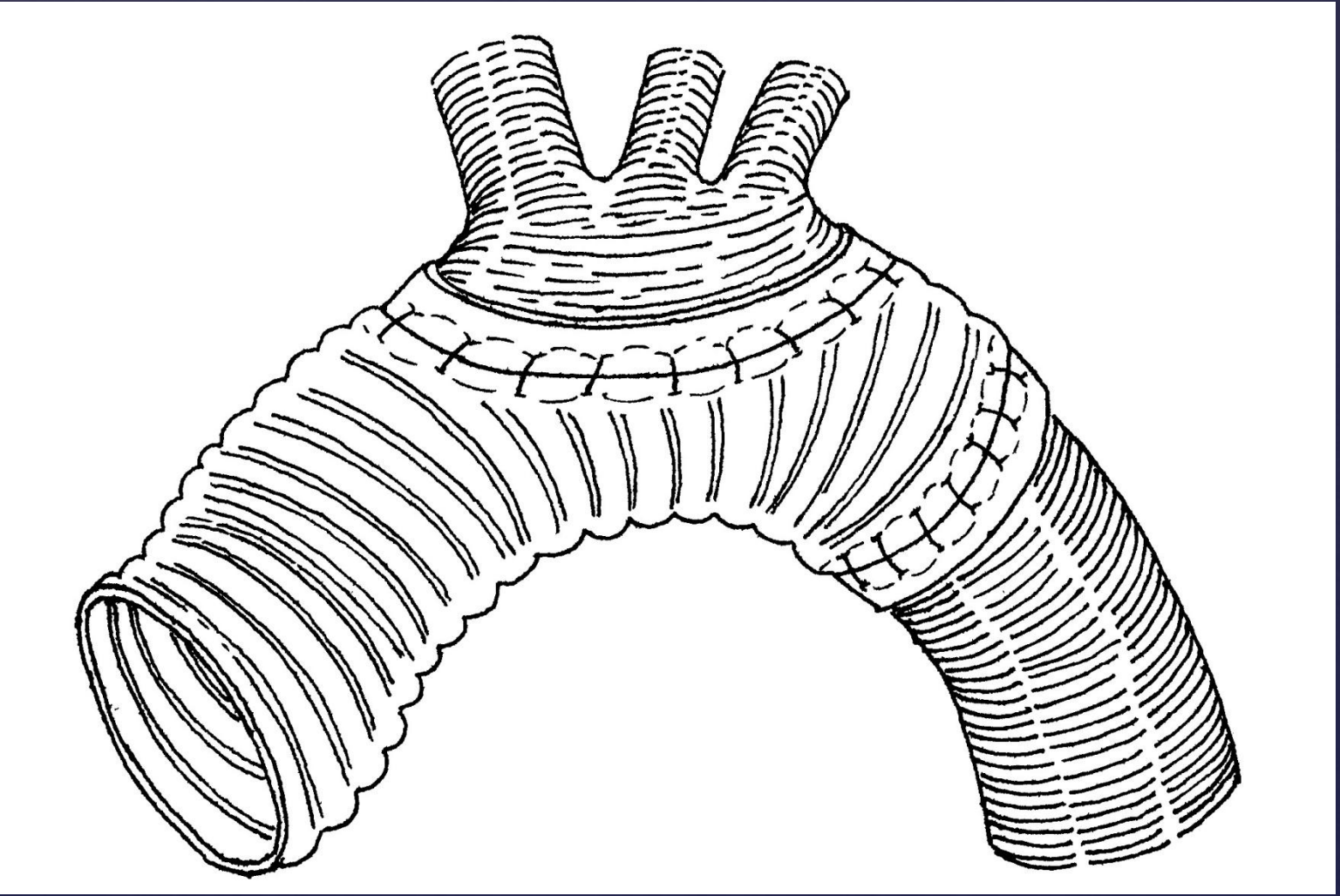

- **Nota bene!** - При тонкой стенке аорты или ее остром расслоении приходится применять тефлоновые прокладки прокладки как снаружи так и внутри аорты, а также фиксацию интимы аорты вокруг устьев ветвей дуги аорты непрерывными швами.

- Анастомоз с неизмененной аортой накладывают проксимальнее аневризмы, используя стандартную технику шитья.

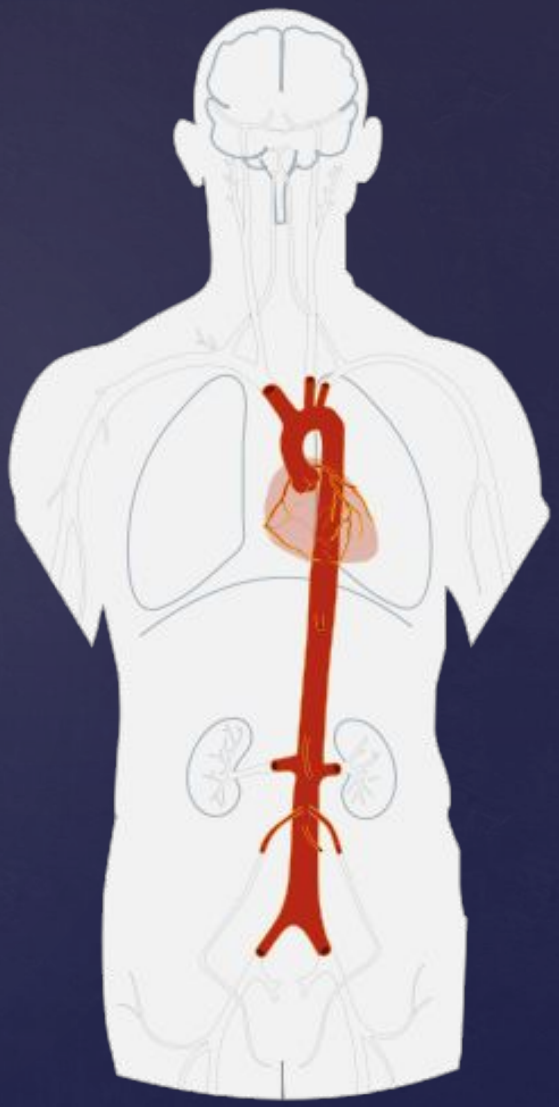

- Протез поднимают вверх и медленно начинают перфузию через бедренную артерию или через канюлю, введенную в протез на уровне средней трети дуги аорты.
- Эвакуируют воздух из протеза, массируя в направлении аорты сосуды шеи.
- Протез пережимают проксимальнее анастомоза с ветвями дуги аорты и выходят на расчетный режим искусственного кровообращения, согревая больного.

Итоговый вариант

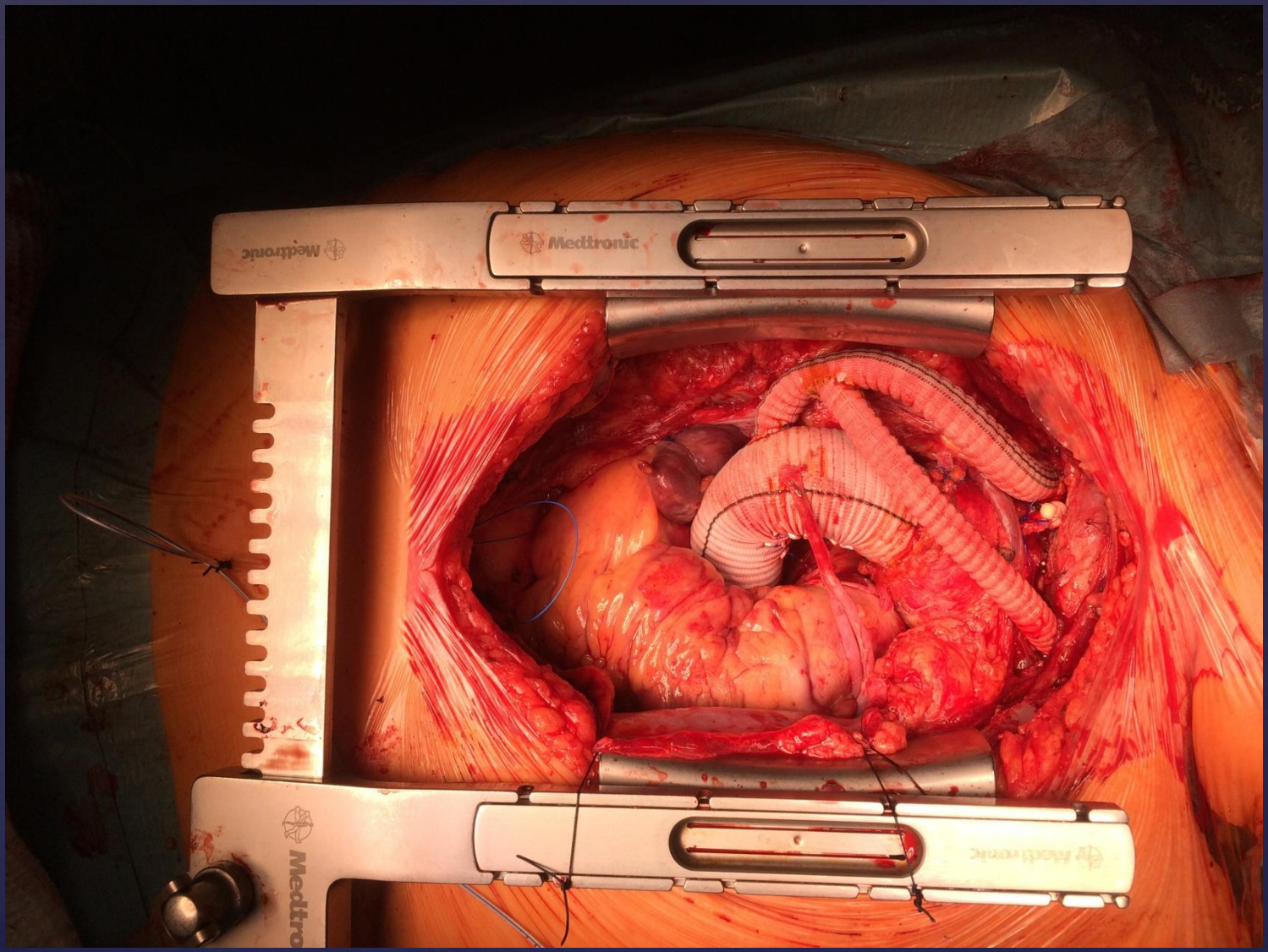

Таким образом

Ранняя диагностика сосудистой патологии и тщательное выполнение всех этапов оперативных вмешательств являются залогом успешного лечения больных.

Спасибо за внимание!