ОДЕССКИЙ НАЦИОНАЛЬНЫЙ МЕДИЦИНСКИЙ УНИВЕРСИТЕТ
КАФЕДРА ОНКОЛОГИИ С КУРСОМ ЛУЧЕВОЙ ДИАГНОСТИКИ И ТЕРАПИИ

ПАЛЛИАТИВНОЕ ЛЕЧЕНИЕ БОЛЬНЫХ МЕХАНИЧЕСКОЙ ЖЕЛТУХОЙ ОПУХОЛЕВОГО ГЕНЕЗА

СОСТАВИЛ АСС. МАКСИМОВСКИЙ В.Е.

Одесса 2012 г

МЕХАНИЧЕСКАЯ ЖЕЛТУХА

- **Опухолевый генез** формирования билиарной гипертензии встречается **у 40–67% пациентов**.
- В общей структуре злокачественных опухолей, сопровождающихся механической желтухой, наиболее часто встречается поражение **поджелудочной железы (47%)**,
- **рак желчных протоков (20%)**,
- **рак большого дуоденального сосочка и рак желчного пузыря (около 15%).**

ЭТИОЛОГИЧЕСКИЕ ФАКТОРЫ БИЛЛИАРНОЙ ГИПЕРТЕНЗИИ ОПУХОЛЕВОГО ГЕНЕЗА

- **– первичные опухоли гепатопанкреатодуоденальной зоны**, растущие в непосредственной близости от билиарного тракта и вызывающие его сдавление;
- – **метастазы рака в печень или лимфатические узлы печеночнодвенадцатиперстной связки** со сдавлением внутри- или внепеченочных желчных протоков;
- – **злокачественные опухоли** внутри и внепеченочных **желчных протоков.**

ПАТОГЕНЕЗ МЕХАНИЧЕСКОЙ ЖЕЛТУХИ

- **нарушение оттока желчи** по внепеченочным желчным протокам вследствие нарушения их проходимости.
- **нарушение выделения связанного** (конъюгированного) **билирубина** через внепеченочные желчные протоки и его регургитация (обратное поступление в кровь). **Регургитация желчи** происходит вначале на уровне внутрипеченочных желчных протоков в связи с повышением давления в билиарном дереве, а затем и на уровне гепатоцитов.

ОСНОВНЫЕ ПРИЗНАКИ ОПУХОЛЕВОЙ МЕХАНИЧЕСКОЙ ЖЕЛТУХИ:

- наиболее часто встречается у лиц **старше 40 лет**
- При желтухе опухолевого генеза боль **возникает задолго до желтухи**, локализуется в основном в эпигастрии, в подреберьях, может быть менее интенсивной, довольно часто имеет постоянный характер. У 20% больных боли могут отсутствовать;
- характерно наличие **диспептических расстройств**(тошнота, рвота), которые длительно существуют в преджелтушном периоде.
- **отсутствие аппетита** длительное, возникает задолго до желтухи;
- **снижение массы тела** более характерно для злокачественной подпеченочной желтухи и мало характерно для доброкачественной;
- **температура тела повышена**; за счет самого опухолевого процесса;
- резко **выражен кожный зуд**;
- имеется выраженная **желтуха зеленоватого оттенка**;
- при выраженном и длительном холестазе отмечается значительное **увеличение печени**;
- **селезенка не увеличена**;
- подпеченочная желтуха, вызванная опухолью панкреатодуоденальной зоны сопровождается увеличением желчного пузыря (**симптом Курвуазье**), реже этот симптом бывает и при доброкачественной желтухе (камень в ductus choledochus);
- гипербилирубинемия резко выражена за счет **прямого (конъюгированного**) билирубина;
- **уробилин** в моче отсутствует;
- **стеркобилин** в кале отсутствует (**ахолия кала**);
- **билирубин** определяется в моче;
- синдром цитолиза (повышение в крови АлАТ, печеночноспецифических ферментов, альдолазы) в начале желтухи может отсутствовать, но затем возможно его появление, но в менее выраженной форме, чем при печеночной желтухе;
- регистрируются лабораторные признаки холестаза: повышение в крови ЩФ, у-ГТП, холестерина, желчных кислот, 5-нуклеотидазы, лейцинаминопептидазы;
- УЗИ, КТ **выявляет камни в желчевыводящих путях или опухоль панкреатодуоденальной зоны**. При холестазе выявляются признаки эхографического синдрома билиарной гипертензии — расширение общего желчного протока (более 8 мм) при внепеченочном холестазе; расширение внутрипеченочных желчных протоков в виде звездчатых "желчных озер".

ЧРЕСКОЖНЫЕ ЧРЕСПЕЧЕНОЧНЫЕ ХОЛАНГИОГРАММЫ

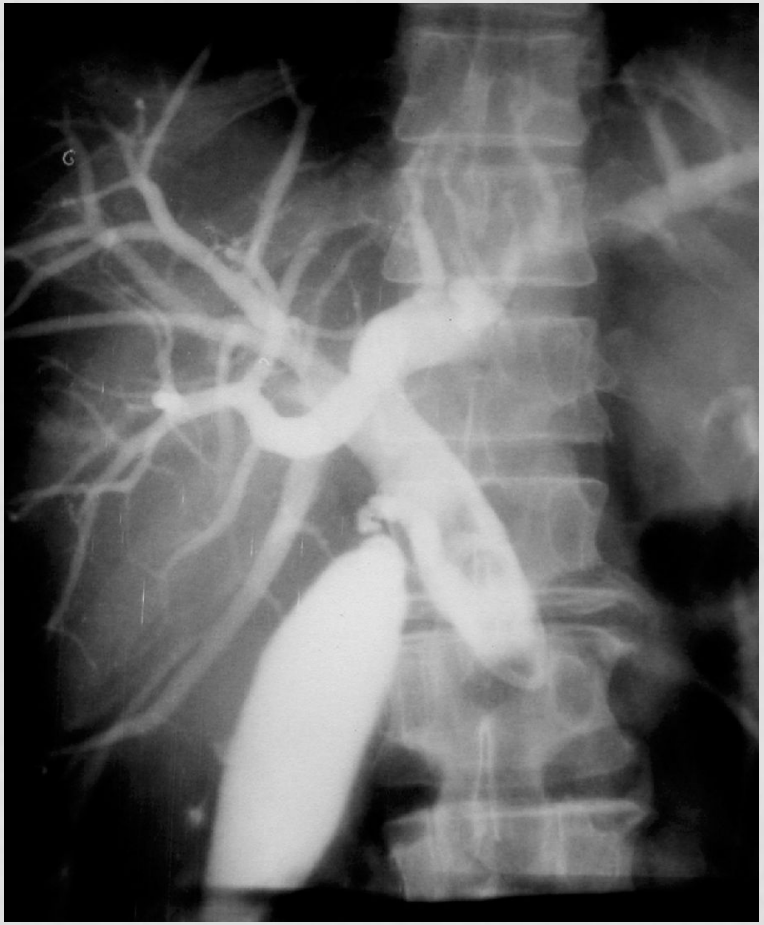

а – больного с опухолью общего печеночного протока, б – при раке БДС

ПОКАЗАНИЯ К ПАЛЛИАТИВНОМУ ЛЕЧЕНИЮ У БОЛЬНЫХ ОПУХОЛЕВОЙ МЕХАНИЧЕСКОЙ ЖЕЛТУХОЙ

- Коррекция билиарной гипертензии, вызванной злокачественными опухолями, является важным фактором, способствующим улучшению и стабилизации состояния пациентов накануне выполнения радикальных оперативних вмешательств.
- Паллиативное применение этих операций позволяет продлить жизнь больным и улучшить ее качество.

МЕТОДЫ ДРЕНИРОВАНИЯ БИЛЛИАРНОГО ТРАКТА

- – эндоскопическая ретроградная холангиопанкреатография (ЭРХПГ) с эндоскопической папиллосфинктеротомией (ЭПСТ) и назобилиарное дренирование;
- – чрескожная чреспеченочная холангиография (ЧЧХГ) с чрескожным чреспеченочным дренированием желчных протоков (ЧЧДЖП);
- – различные варианты эндопротезирования желчных протоков;
- – холецистостомия под контролем УЗИ, КТ или лапароскопа;
- – интраоперационные методы декомпрессии желчных протоков при проведении паллиативных и радикальных операций.

РАК ФАТЕРОВА СОСКА. ЭТАПЫ ЭНДОПРОТЕЗИРОВАНИЯ СЕТЧАТЫМ САМОРАСПРАВЛЯЮЩИМСЯ ПРОТЕЗОМ.

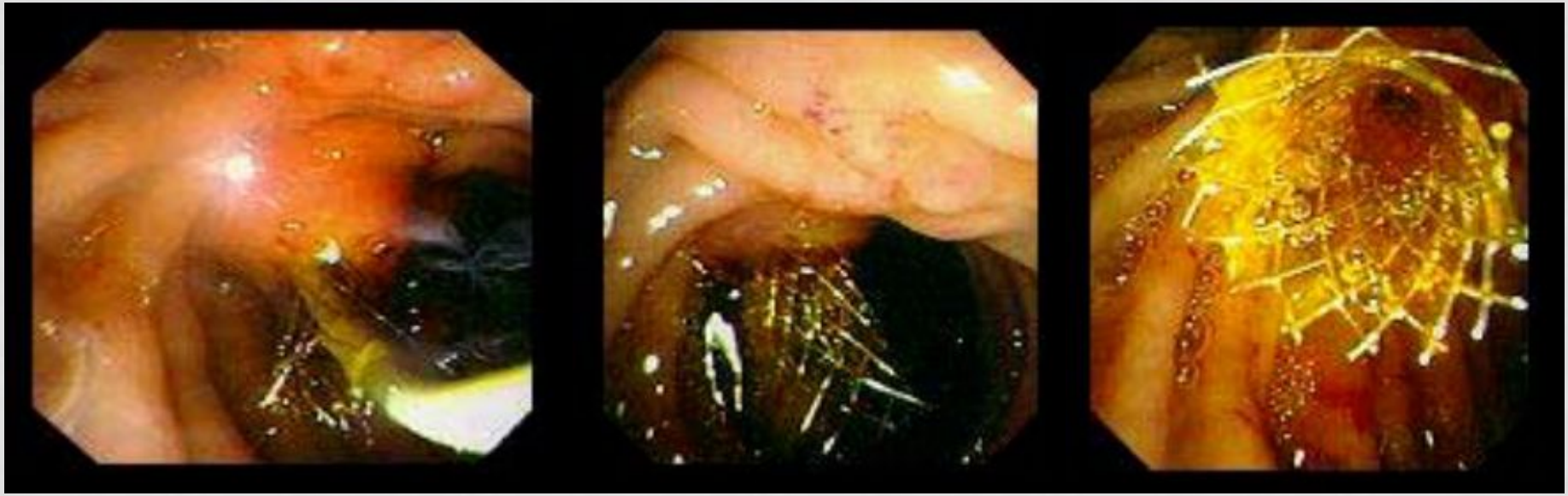

а – зонд заведен в устье фатерова соска, б – установлен эндопротез, в – протез расправлен.

МЕТАЛЛИЧЕСКИЕ САМОРАСШИРЯЮЩИЕСЯ ЭНДОПРОТЕЗЫ.

а – Wallstent, б – Z4Stent, в – эндопротез из никелида титана в транспортной системе 7,0 F и в расправленном состоянии

Эндопротезирование холедоха металлическим самораспрявляющимся стентом.

ЧРЕСКОЖНОЕ ЧРЕСПЕЧЕНОЧНОЕ НАРУЖНО-ВНУТРЕННЕЕ ДРЕНИРОВАНИЕ

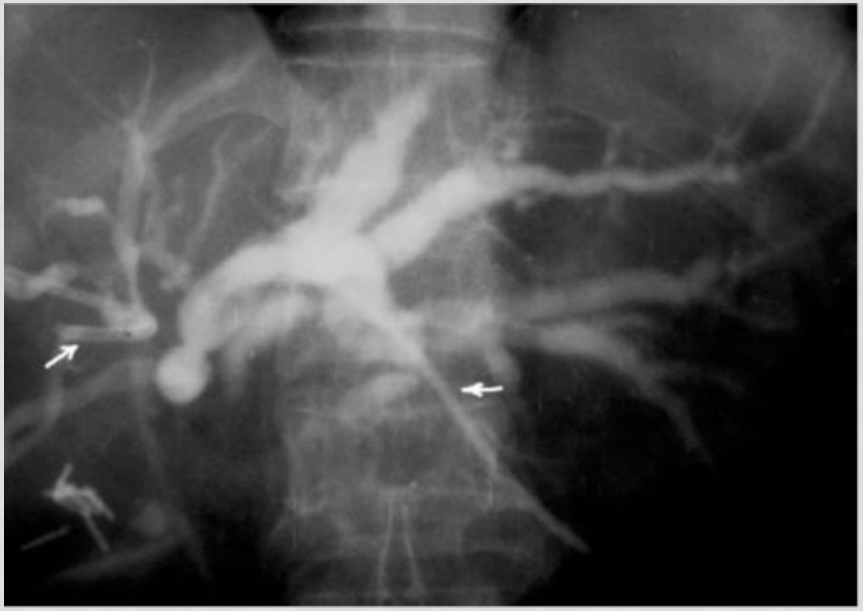

Раздельное чрескожное чреспеченочное наружное дренирование желчных протоков правой и левой долей печени.

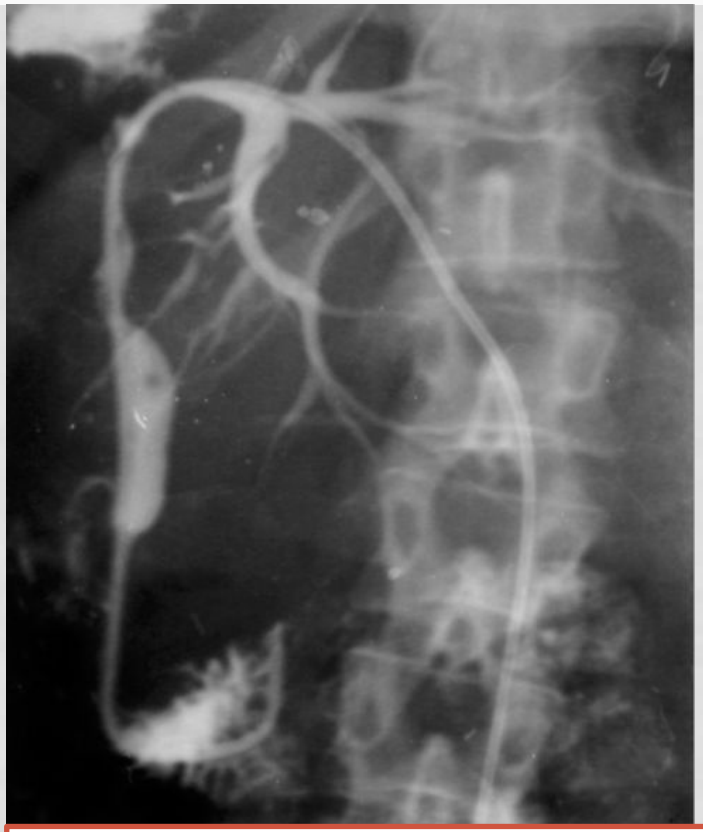

дренирование желчных протоков левой доли печени при раке желчных протоков в области ворот печени.

МЕТОДЫ ИНТРАОПЕРАЦИОННОЙ ДЕКОМПРЕССИИ ЖЕЛЧНЫХ ПРОТОКОВ

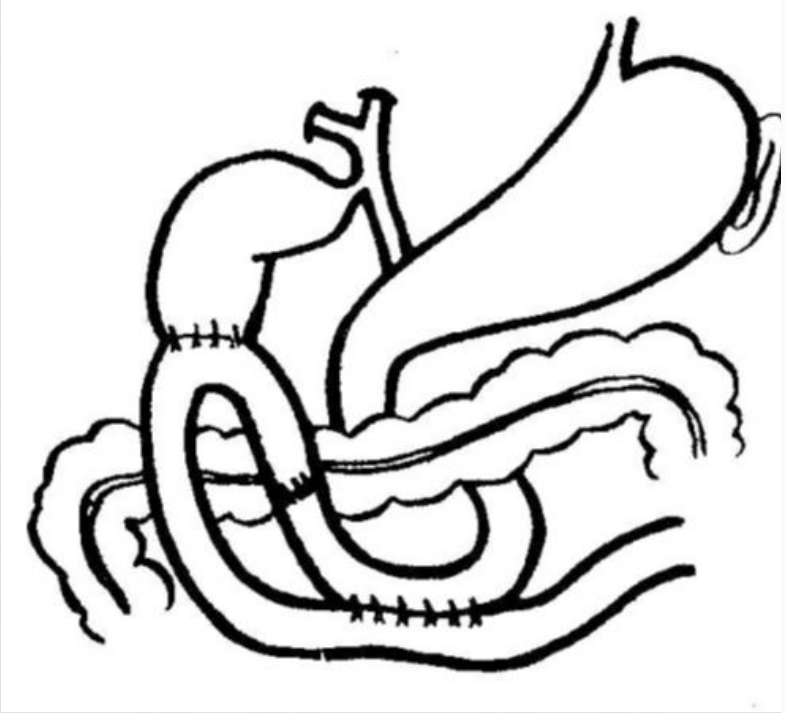

Холецистоэнтероанастомоз с межкишечным соустьем и выключением его приводящей петли по А.А. Шалимову.

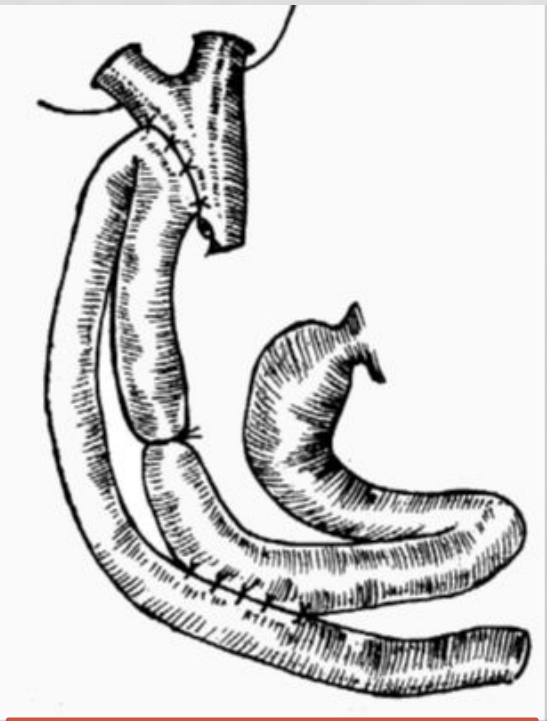

Холедохоэнтероанастомоз с межкишечным соустьем и выключением приводящей петли по А. А. Шалимову.

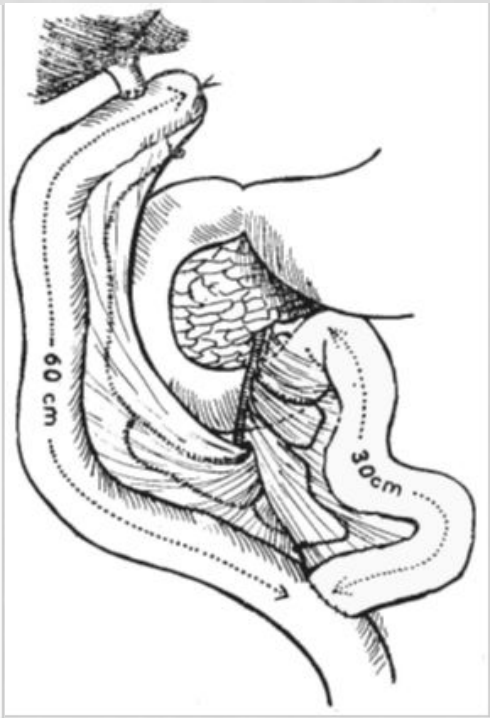

Холедохоэнтероанастомоз на отключенной петле тонкой кишки по Ру.

НАРУЖНО-ВНУТРЕННЕЕ ДРЕИРОВАНИЕ.

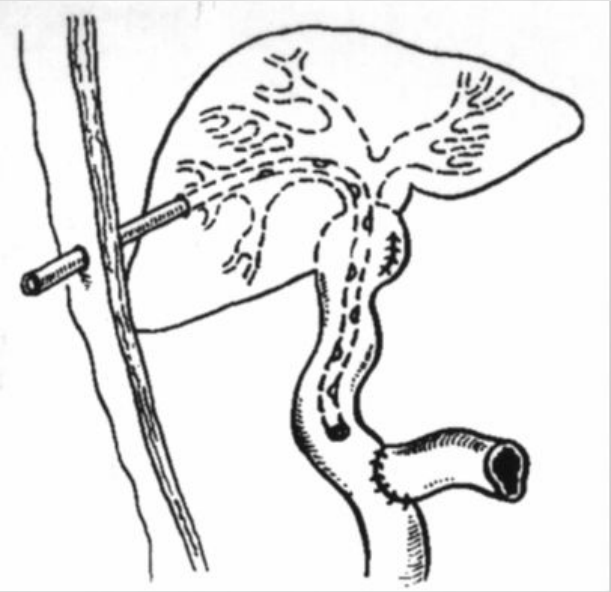

Гепатикоеюностомия на транспеченочном дренаже по Прадери–Смиту.

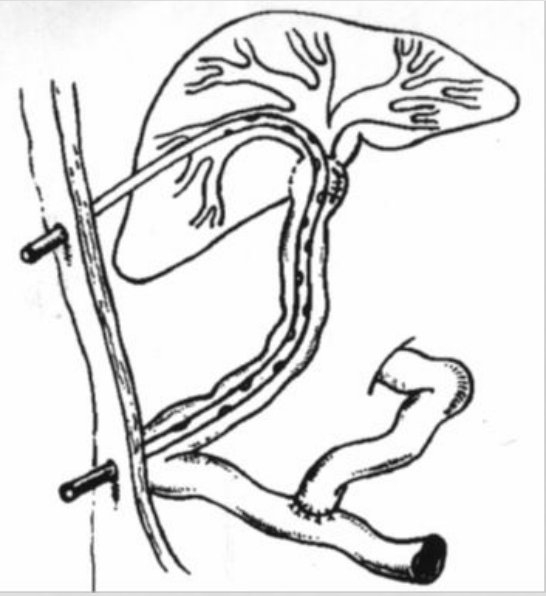

Гепатикоеюностомия на СТД по Гетцу–Сейполу– Куриану.

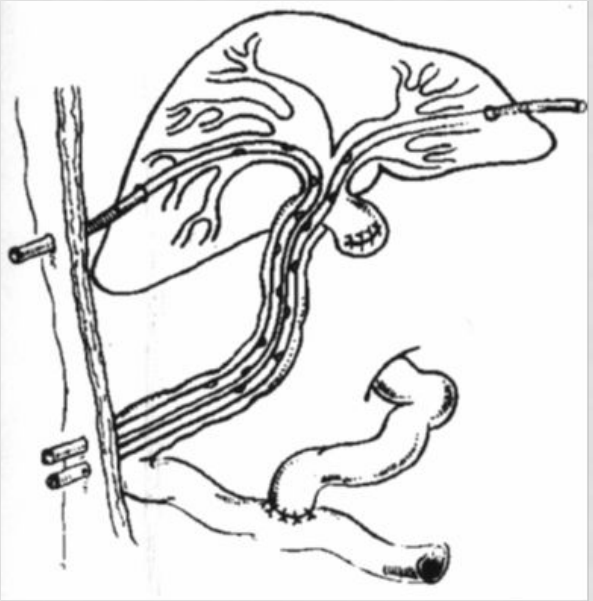

Бигепатикоеюностомия на 2 СТД по Гетцу–Сейполу–Куриану.