

ПЕДИКУЛЁЗ

Презентация студентки 4 курса 44 группы Немировой Дилоны

ВШИВОСТЬ (педикулез)

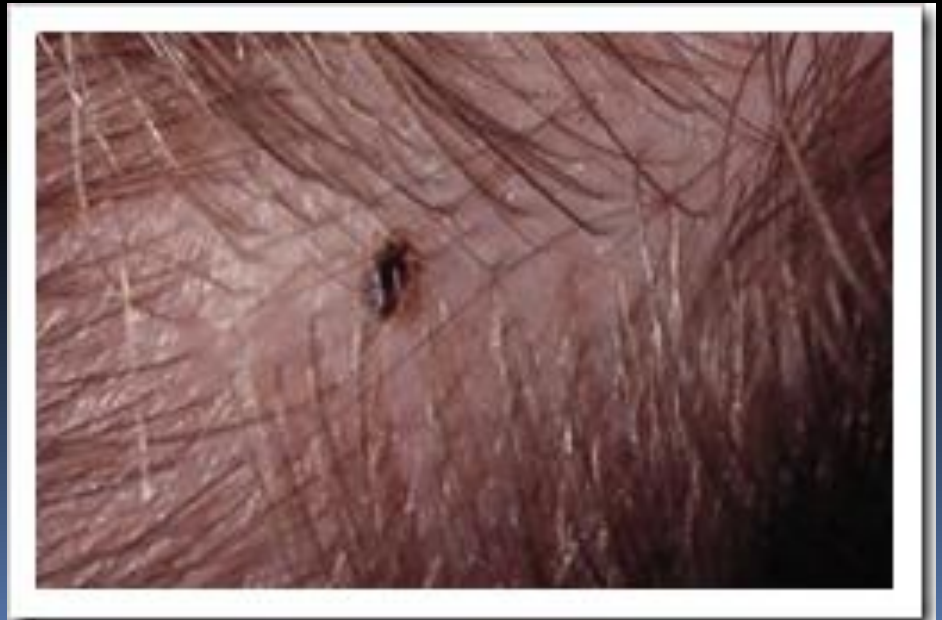- паразитирование на человеке вшей, питающихся кровью
- сопровождается изменениями кожи в результате укусов
- Выделяют Головной, Платяной, Лобковый педикулез

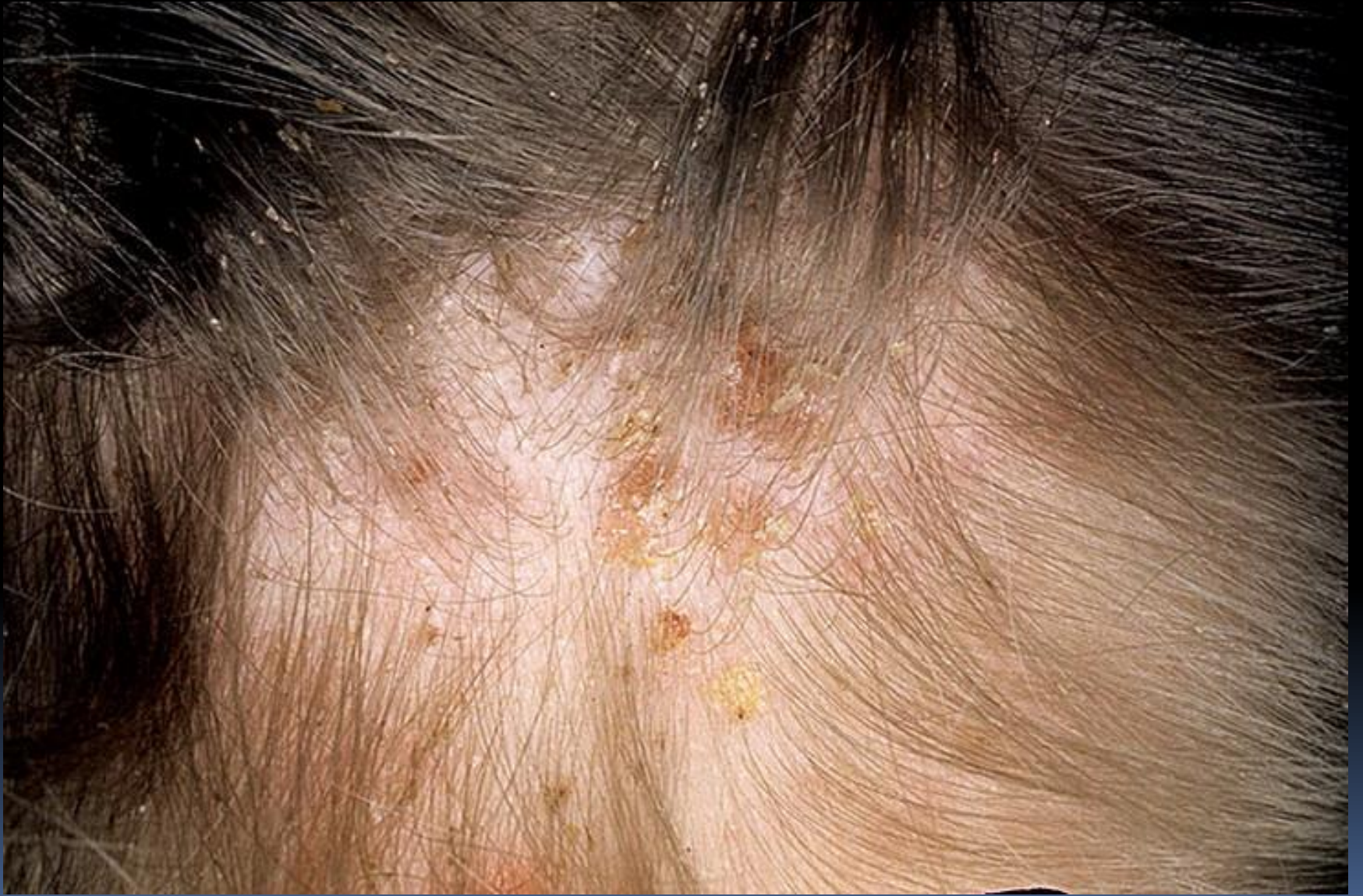Головной педикулез

- волосистая часть головы
 - брови
 - ресницы
 - борода
 - усы
-
- обилие головных вшей и гнид



- сильно зудящие плотные папулы на месте укуса
- импетигиозные (экссудативные) "медовые" корки (особенно в области затылка, висков, заушных складок)
- регионарный лимфаденит
- расчесы



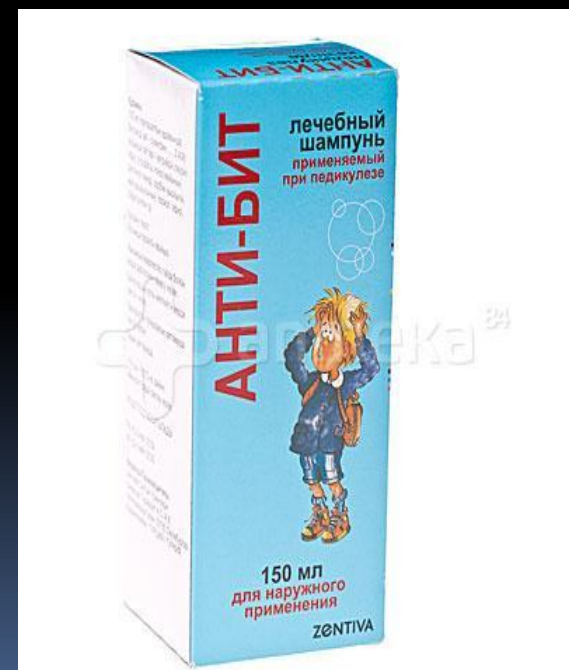



- Передача головной вши может произойти **при прямом контакте**
 - с больным человеком
 - пользовании общими головными уборами
 - расческами.
-
- Головные вши – переносчики инфекционных заболеваний из группы риккетсиозов , таких как сыпной и возвратный тиф

Лечение

- 10% водная мыльно-керосиновая эмульсия;
- 0,15% водная эмульсия карбофоса;
- 20% водно-мыльная эмульсия или мазь бензил-бензоата;

- шампунь «Анти-бит»
- лосьон "Валитен«
- 0,5% раствор перметрина ("Ниттифор", "Лонцид");



- 
- Перечисленные средства наносят на голову **на 5-30 мин** (в зависимости от свойств препарата)
 - затем - мытье головы
 - ополаскивание
 - расчесывание волос
 - при необходимости процедуры повторяют

При осложнении пиодермией

пораженные участки смазывают:

- анилиновыми красителями
- фукорцином
- серно-дегтярной мазью



Педикулез платяной

- платяная вошь
- вши поселяется в складках белья, платья, особенно в швах, тесно соприкасающихся с телом
- поражаются участки кожного покрова, тесно соприкасающиеся с одеждой

На местах укусов образуются **уртикарно-папулезные** высыпания, при регрессе которых длительное время сохраняется синюшность кожи с последующей гиперпигментацией

Беспокоит **зуд**

Наиболее частое осложнение - **вульгарные_эктимы** (глубокое язвенное стрептококковое поражение кожи)

Многолетнее существование заболевания может привести к своеобразному утолщению кожи с отчетливой **буроватой пигментацией**



- платяная вошь является обладателем самого маленького среди насекомых генома
- по словам исследователей, геном платяной вши содержит всего 108 миллионов пар нуклеотидов



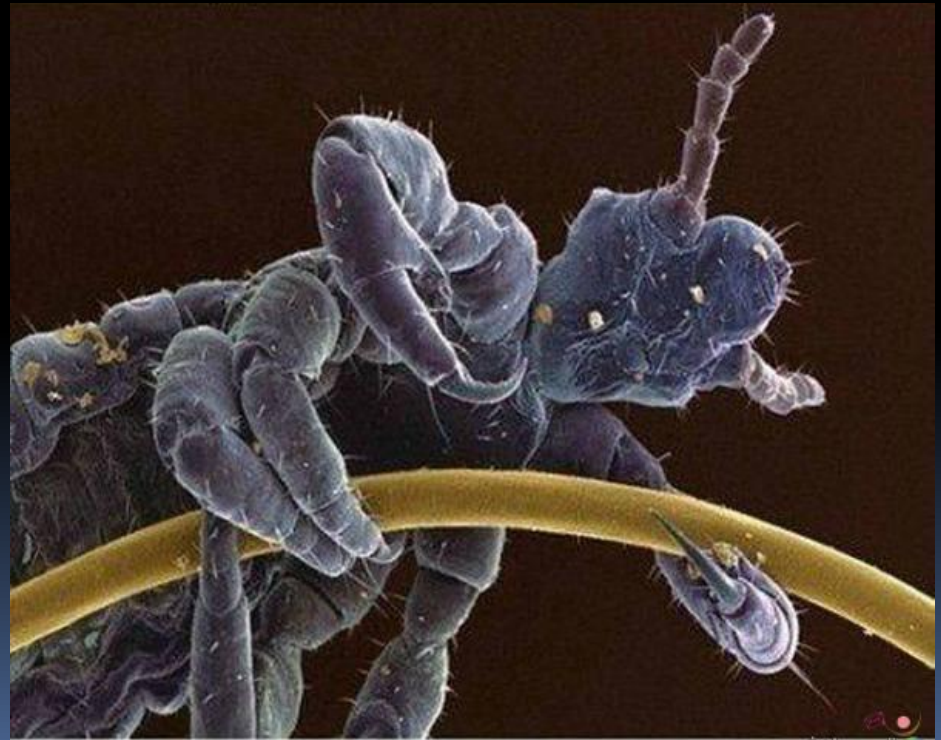Лечение

- мытье с мылом
- смена одежды
- белья с дезинсекцией кипячением и последующим проглаживанием горячим утюгом
- Верхнюю одежду обрабатывают в дезинсекционных камерах
- При зуде кожу протирают 4% карболовым или 1% ментоловым спиртом

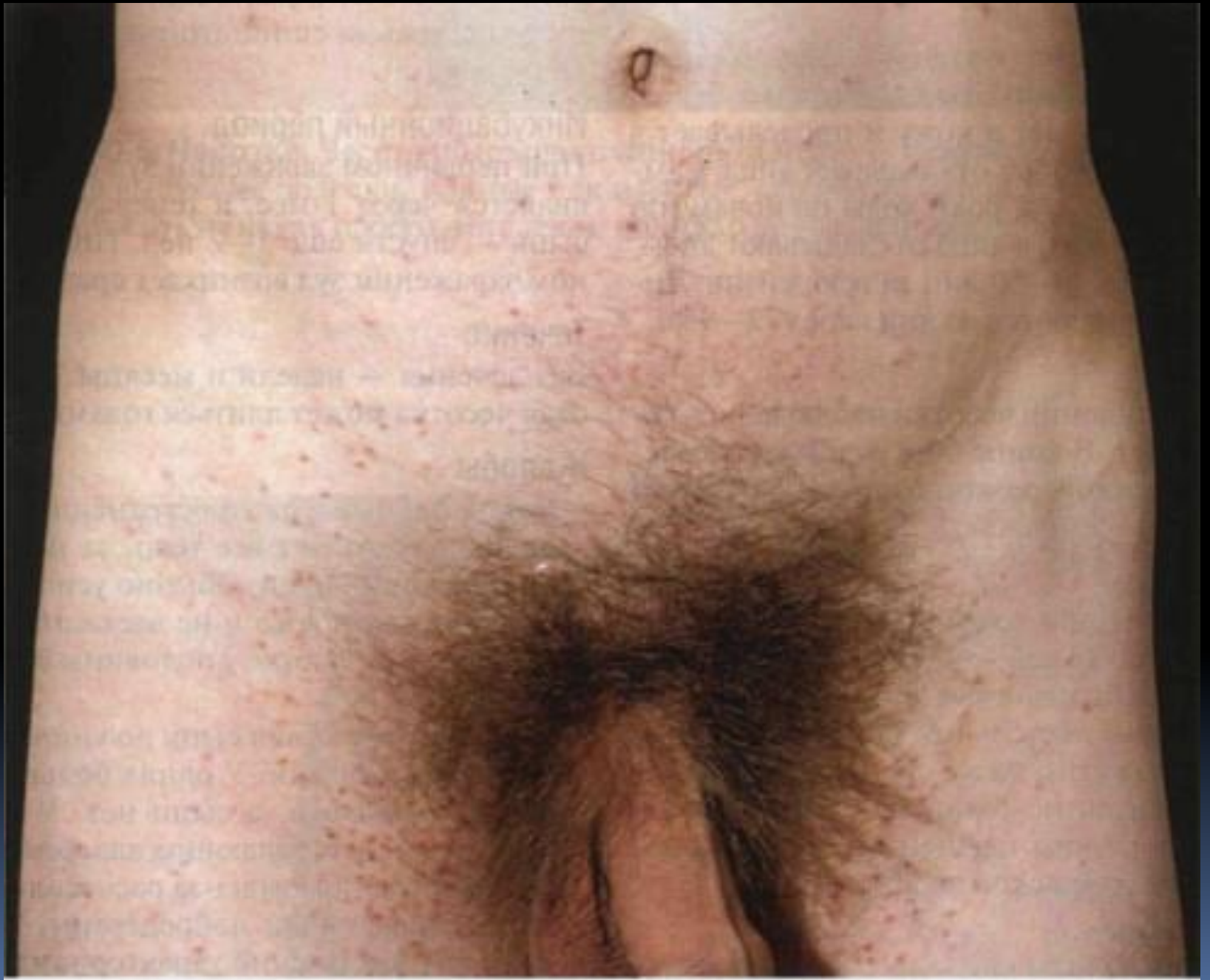Педикулез лобковый

(фтириаз)
Лобковые вши или плосцицы

- короткое и очень широкое уплощенное тело
- заражение обычно при половом контакте
- обитают на лобке, половых органах, вокруг заднего прохода,
- где они легко определяются в виде серо-ватобуроватых точек у корня волоса
- зуд незначительный
- на местах укусов под воздействием **слюны** лобковых вшей нередко образуются патогномоничные стойкие **сероватоголубоватые пятна** диаметром до 1 см.



Lice



Лечение

- 0,15% водная эмульсия карбофоса
- «Лонцид»
- «Ниттифор»
- 20% эмульсия бензилбензоата (эти средства наносят на пораженные участки и смывают через 15- 20 мин теплой водой с мылом)
- 5% серная или дегтярная мазь
- аэрозоль «Пара - плюс»
- **Волосы на лобке следует сбрить, кожу вымыть с мылом**

Спасибо за внимание

